# Η ιστορία της κατά Crile τραχηλικής λεμφαδενεκτομής

Νικόλαος Λαζαρίδης[1]

# The history of Crile's neck dissection

Nikolaos Lazaridis[1]

DOI: 10.54936/haoms231524

***ΠΕΡΙΛΗΨΗ:*** Οι τέσσερις «γίγαντες» της χειρουργικής του τέλους του 19ου αιώνα, ο von Langenbeck, ο Kocher, ο Packard και ο Butlin ανέπτυξαν και δημοσίευσαν τις πρώτες τους περιπτώσεις τραχηλικής λεμφαδενεκτομής με διαφορετικό τύπο λεμφαδενεκτομής (neck dissection) ο καθένας. Ο Butlin στην Αγγλία συνέλαβε και ανέπτυξε πρώτος την ιδέα της εκλεκτικής τραχηλικής λεμφαδενεκτομής (selective neck dissection). Το 1888 ο Πολωνός χειρουργός Jawdynski ανακοίνωσε και περιέγραψε με λεπτομέρεια την πρώτη επιτυχημένη εκτεταμένη μονοπαγή τραχηλική λεμφαδενεκτομή (extended en bloc neck dissection). Το 1905 και 1906 ο Αμερικανός Crile, μετά από την μακρά εμπειρία του από την αντιμετώπιση καρκίνου κεφαλής και τραχήλου, καθώς και από τη μελέτη μεγάλου αριθμού ασθενών που χειρούργησε, διαπίστωσε ότι σε αυτούς τους όγκους κεφαλής και τραχήλου σχεδόν πάντοτε οι μεταστάσεις ακολουθούσαν την λεμφική οδό μέσω των λεμφαγγείων στους τραχηλικούς λεμφαδένες, ενώ απομακρυσμένες μεταστάσεις εμφανίζονταν εξαιρετικά σπάνια. Για το λόγο αυτό ο Crile θεώρησε ότι με επαρκή εκτομή της πρωτοπαθούς εστίας και της τραχηλικής λεμφικής διασποράς, τέτοιοι όγκοι ήταν δυνητικά ιάσιμοι. Επίσης, ο Crile διαπίστωσε και υποστήριξε ότι η εκτομή όλων των τραχηλικών λεμφαδένων και των ιστών που σχετίζονται με αυτούς, σε συνδυασμό με εκτομή της πρωτοπαθούς εστίας, ήταν ο πλέον αποτελεσματικός τρόπος θεραπείας, ιδιαίτερα σε ασθενεις με κλινική ένδειξη παρουσίας διηθημένων λεμφαδένων. Η διενέργεια τέτοιου είδους επεμβάσεων την εποχή εκείνη ήταν γεμάτη από δυσκολίες, εξαιτίας της μη δυνατότητας μετάγγισης αίματος, χορήγησης αντιβιοτικών και ενδοτραχειακής αναισθησίας. Ο Crile επινόησε διάφορες στρατηγικές για να αντιμετωπίσει τις παραπάνω δυσκολίες. Διενήργησε 36 τέτοιες en bloc τραχηλικές λεμφαδενεκτομές (block resections) και πέτυχε 75% 3ετή επιβίωση συγκριτικά με 19% 3ετούς επιβίωσης σε ασθενείς στους οποίους δεν διενεργήθηκε en bloc τραχηλική λεμφαδενεκτομή. Οι χειρουργικές αρχές που ο Crile καθόρισε οδήγησαν στην αναγνώριση της en bloc τραχηλικής λεμφαδενεκτομής από τη διεθνή ιατρική κοινότητα ως μιας αποτελεσματικής επέμβασης που θα μπορούσαν όλοι να εφαρμόσουν και να έχουν καλά αποτελέσματα.

***ΛΕΞΕΙΣ ΚΛΕΙΔΙΑ:*** *ριζική τραχηλική λεμφαδενεκτομή, ενδοστοματικό καρκίνωμα, τραχηλική λεμφαδενεκτομή, Crile.*

[1] *Ομότιμος Καθηγητής ΣΓΠΧ Αριστοτέλειου Πανεπιστήμιου Θεσσαλονίκης*

***SUMMARY:*** The four "giants" of late 19th century, von Langenbeck, Kocher, Packard and Butlin developed and reported their early cases of different types of neck dissection. Butlin in England conceived and developed the concept of selective neck dissection. In 1888, Polish surgeon Jawdynski reported and described in detail the first successful extended en bloc neck dissection. In 1905 and 1906, an American surgeon Crile based on his experience in treatment of head and neck cancer and after having treated a large number of cases, reached the conclusion that head and neck tumors almost always drain through lymphatic pathways of the neck and rarely metastasize distantly. These tumors could be consequently successfully treated by resection of the primary tumor and its lymphatic draining shed. Crile found out that an en bloc resection of all lymph node-bearing tissue of the neck in addition to resection of the primary tumor was the most effective mean of obtaining a cure, particularly in patients with clinical evidence of spread of the disease to the neck. Such radical surgery at that time was fraught with difficulty because of lack of blood transfusion, antibiotics and endotracheal anesthesia. Crile developed several strategies for combating these obstacles. He performed 26 such block resections and obtained a 3-year survival of 75%, compared to 19% 3-year survival in patients who had not undergone block resection. The operative principles developed by Crile led to a worldwide acknowledgement of this procedure as an effective operation that any trained surgeon could perform with reproducible results.

***KEY WORDS:*** *radical neck dissection, oral carcinoma, neck dissection, Crile.*

*Παρελήφθη: 23/2/2022 - Έγινε δεκτή: 13/3/2022*

*Paper received: 23/2/2022 - Accepted: 13/3/2022*

## INTRODUCTION

### Η χειρουγική του τραχήλου μέχρι τον 19ο αιώνα

Οι χειρουργοί του 19ου αιώνα είχαν ήδη αντιληφθεί ότι η «διασπορά» του καρκίνου κεφαλής και τραχήλου στους λεμφαδένες της περιοχής (τους λεμφαδένες την εποχή εκείνη τους ονόμαζαν "glands") προμήνυε μία πολύ κακή πρόγνωση. Κατά τα μέσα και τα τέλη του 19ου αιώνα 4 μεγάλοι χειρουργοί στην Ευρώπη: ο von Langenbeck (1810-1887), ο Billroth (1829-1894), ο Volkmann (1830-1889) και ο Kocher (1841-1917) ανέπτυξαν και δημοσίευσαν διάφορους τύπους τραχηλικής λεμφαδενεκτομής (neck dissection) (εικ. 1). Οι επεμβάσεις που διενήργησαν στον τράχηλο οι ανωτέρω χειρουργοί ήταν συνήθως προσπάθειες να αφαιρεθούν ολόκληρα blocks της μεταστατικής νόσου, με ή χωρίς τμήμα από τους πέριξ υγιείς γειτονικούς ιστούς και τις γύρω επώνυμες ανατομικές δομές. Τέτοιες επεμβάσεις κατά κανόνα λάμβαναν χώρα σε ασθενείς τελικού σταδίου (ογκώδεις τραχηλικές μεταστάσεις), όπου στην ουσία δεν ήταν εφικτή η ριζική εκτομή της καρκινικής τραχηλικής νόσου. Παρόλο που περιστασιακά δημοσιευόταν επιβίωση κάποιων ασθενών έως και τρία χρόνια, η πλειοψηφία από αυτούς κατέληγε νωρίτερα από την νόσο, εάν όχι από την ίδια την επέμβαση (Folz και συν. 2007).

Το 1875 ο von Langenbeck (Langenbeck 1875) δημοσίευσε 2 περιπτώσεις ασθενών με εκτομές νόσου στον τράχηλο που συμπεριελάμβαναν την έσω σφαγίτιδα φλέβα και την καρωτίδα. Και οι 2 ασθενείς κατέληξαν σύντομα μετά την χειρουργική επέμβαση. Το 1880, ο Kocher (Kocher 1880) τόνισε ότι η λεμφαδενεκτομή θα πρέπει να διενεργείται ως ευρεία, επί υγιών ιστών, εκτομή, και εισήγαγε μάλιστα δικές του τομές προσπέλασης για την διενέργεια της τραχηλικής λεμφαδενεκτομής, από τις οποίες μάλιστα η μία είναι γνωστή διεθνώς με το όνομά του ως «Kocher incision» (εικ. 2). Ο Kocher υποστήριξε ότι σε κάθε τραχηλική λεμφαδενεκτομή θα πρέπει να εκτέμνονται όλοι οι λεμφαδένες του υπογναθίου τριγώνου, καθώς και ότι η εκτομή της πρωτοπαθούς εστίας σε καρκίνο της γλώσσας πρέπει να γίνεται με διατραχηλική προσπέλαση (transcervical approach). Το 1882, ο von Volkmann (Volkmann 1882) δημοσίευσε 2 περιπτώσεις ριζικής en bloc λεμφαδενεκτομής (radical en bloc dissection). Και οι 2 ασθενείς απεβίωσαν σε σύντομο μετά την επέμβαση χρόνο. Το 1885, ο Άγγλος Butlin (Butlin 1885) (εικ. 3) συνηγόρησε υπέρ της εκλεκτικής ή προφυλακτικής τραχηλικής λεμφαδενεκτομής σε καρκίνο της γλώσσας. Το 1888, ο Jawdynski (Jawdynski 1888) (εικ. 4) ένας Πολωνός χειρουργός διενήργησε επέμβαση, όπου πραγματοποίησε αυτό που σήμερα ονομάζουμε εκτεταμένη ριζική en bloc τραχηλική λεμφαδενεντομή (extended radical en block neck dissection). Η χειρουργική αυτή επέμβαση δημοσιεύτηκε στη Gazeta Lekarska, ένα πολωνικό περιοδικό, και η εργασία παρέμεινε άγνωστη στο ευρύτερο ιατρι-

## INTRODUCTION

### Neck surgery until the 19th century

19th century surgeons had already realized that the spread of head and neck cancer in the local lymph nodes (at the time, lymph nodes were called "glands") led to a very poor prognosis. During the middle and the end of the 19th century 4 great surgeons in Europe: von Langenbeck (1810-1887), Billroth (1829-1894), Volkmann (1830-1889) and Kocher (1841-1887) developed and published several types of neck dissection (figure 1). The neck surgeries performed by these surgeons were usually attempts to remove whole blocks of the metastatic disease, with or without a part of the surrounding healthy adjacent tissues and anatomical structures. Such surgeries usually took place in terminal stage patients (bulky neck metastasis), in whom the radical dissection of the cancerous neck disease was, in essence, not feasible. Although they occasionally reported the survival of some patients up to 3 years, the majority of them died earlier from the disease, if not from the surgery (Folz et al. 2007).

In 1875 von Langenbeck (Langenbeck 1875) published 2 cases of patients with neck dissections of the disease including the inner jugular vein and the carotid. Both patients died soon after the surgical procedure. In 1880, Kocher (Kocher 1880) emphasized that the neck dissection should be performed as extended, within clini-

**Εικ. 1:** Οι 4 μεγάλοι χειρουργοί της Ευρώπης: 1) Langenbeck (1810-1887), 2) Billroth (1829-1894), 3) Volkmann (1830-1889) και 4) Kocher (1841-1917)

**Fig. 1:** The 4 greatest European surgeons: 1) Langenbeck (1810-1887), 2) Billroth (1829-1894), 3) Volkmann (1830-1889) and 4) Kocher (1841-1917)

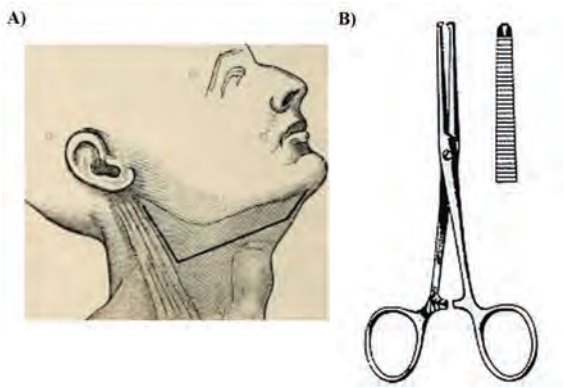


**Εικ. 2:** Α) Η διεθνώς γνωστή τομή στον τράχηλο κατά Kocher που φέρει και το όνομά του ως «Kocher's incision». Β) Η λαβίδα Kocher η οποία και σημέρα δεν λείπει από κανένα χειρουργικό τραπέζι.
**Fig. 2:** A) The internationally known incision in neck by Kocher that bears his name as "Kocher's incision". B) Kocher forceps which is not missing today from any surgical table.

κό κοινό. Ο ασθενής πήρε εξιτήριο λίγες μέρες μετά την επέμβαση. Επέζησε 7 χρόνια μετά την επέμβαση (Kierzek 2003). Ο Jawdynski ποτέ δεν δημοσίευσε άλλη ανάλογη επέμβαση, πιθανώς εξαιτίας του πρόωρου θανάτου του σε ηλικία 45 ετών (Towpik, 1990).

Η ιδέα της εκτομής των τραχηλικών λεμφαδένων εκλεκτικά (ή προφυλακτικά) έχει τις ρίζες της στα τέλη του 19ου και στις αρχές του 20ου αιώνα. Ο Crile το 1898 σε ομιλία του στο Royal College of Surgeons πρότεινε την εκτομή των τραχηλικών λεμφαδένων της άνω μοίρας του τραχήλου σε περιπτώσεις καρκίνου της γλώσσας με θετικό κλινικά τράχηλο.

Η επέμβαση που αποσκοπεί στην αφαίρεση των λεμφαγγείων και λεμφαδένων των τραχηλικών διαστημάτων που διηθούνται συχνά από μεταστάσεις ακανθοκυτταρικών νεοπλασμάτων της στοματικής κοιλότητας περιγράφηκε από τον Αμερικανό Crile το 1905 και 1906, και αναφέρεται διεθνώς με τον όρο «radical neck dissection». Η επέμβαση αυτή έχει περιγραφεί στην χώρα μας με τους όρους ριζική τραχηλική εκσκαφή (Μάρτης 1974), ριζική τραχηλική λεμφαδενεκτομή (Καρακάσης 1986), ριζική λεμφογαγγλιακή εκτομή του τραχήλου (Γιαννουλόπουλος 1978) και ριζικός λεμφαδενικός καθαρισμός (Ζαμπάκος 1984, Τριχίλης 1995). Συντηρητικότερες επεμβάσεις περιγράφτηκαν στην χώρα μας από τους Λαζαρίδη και συν. (Λαζαρίδης και συν. 1999) με τον όρο «υπερωμοϋοειδής τραχηλική λεμφαδενεκτομή» (supraomohyoid neck lymphadenectomy). Οι αγγλικοί επίσης όροι που χρησιμοποιήθηκαν prophylactic neck dissection (από το ελληνικό προφυλάσσω=προστατεύω κάποιον ή κάτι από κίνδυνο) ή elective neck dissection (από το λατινικό eligere=μαντεύω/επιλέγω/εκλέγω) καθιερώθηκαν στις κατά καιρούς διάφορες ταξινομήσεις τραχηλικής λεμφαδενεκτομής (neck dissection) (Martis and Karakasis 1974).



**Εικ. 3:** Ο Butlin (1845-1912)
**Fig. 3:** Butlin (1845-1912)



**Εικ. 4:** Ο Πολωνός χειρουργός Jawdynski (1851-1896) διενήργησε και δημοσίευσε το 1888 στα πολωνικά μία επέμβαση που περιελάμβανε εκτεταμένη ριζική en bloc τραχηλική εκτομή (extended radical en bloc neck dissection).
**Fig. 4:** Polish surgeon Jawdynski (1851-1896) performed and published in 1888 in polish an operation including extended radical en bloc neck dissection.



**Εικ. 5:** Ο Crile (1864-1943) δημοσίευσε το 1905 και 1906 συστηματική πλέον προσπέλαση για την τέλεση της τραχηλικής λεμφαδενεκτομής.
**Fig. 5:** Crile (1864-1943) published in 1905 and 1906 a systematic approach for the performance of neck dissection.

Ακολούθως παρατίθενται οι πρωτότυπες λεζάντες των εικόνων (6-15) από τις αντίστοιχες δημοσιεύσεις του Crile (1905-1906) στην αγγλική, μαζί με ελεύθερη μετάφρασή τους στην ελληνική, οι οποίες είναι:
The following are the original legends of figures 6-15 from the corresponding publications of Crile (1905-1906):

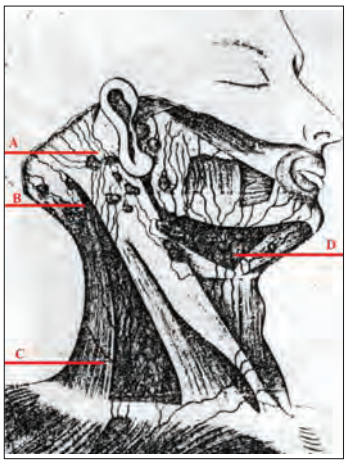


**Εικ. 6/Fig. 6:** Crile (1905-1906) (From Gray, Poirier, Cuneo and Toldt.) The distribution of the superficial lymphatics. A) Posterior auricular glands (έτσι λεγόταν τότε οι λεμφαδένες) (οπισθωτιαίοι λεμφαδένες) B) occipital gland (ινιακοί λεμφαδένες) C) superficial cervical gland (επιπολής τραχηλικοί λεμφαδένες). D) submaxillary gland (υπογνάθιοι λεμφαδένες).
Τοπογραφική ανατομική θέση των τραχηλικών λεμφαδένων.

**Εικ. 7/Fig. 7:** Crile (1905-1906) (Gray) Emphasizing the venous tree, easy to excise in toto but difficult to dissect individually from lymphatics.
Τονίζεται το φλεβικό δέντρο του τραχήλου, το οποίο είναι εύκολο να εκταμεί in toto, αλλά δυσκολότερο να διατηρηθεί, διαχωριζόμενο από τους λεμφαδένες, ώστε να εκταμούν μόνο οι τελευταίοι.

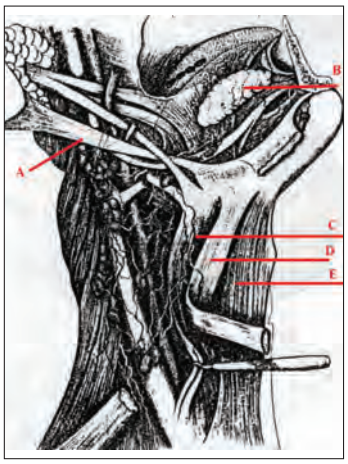


**Εικ. 8/Fig. 8:** Crile (1905-1906)
In cancer of the tongue the metastases extend well down as this cut illustrates. Sometimes the first point of metastasis is in the gland lying between the internal jugular and the omohyoid. A) posterior belly of digastric. B) submaxillary gland. C) thyrohyoid. D) omohyoid. E) sternohyoid.
Σε καρκίνο της γλώσσας η μετάσταση επεκτείνεται εύκολα προς τα κάτω, όπως δείχνει η εικόνα και μάλιστα στον σφαγιτιδοωμοϋοειδή λεμφαδένα. A) οπίσθια γαστέρα του διγάστορα. B) υπογνάθιος αδένας. C) Θυρεοϋοειδής μυς. D) Ωμοϋοειδής μυς. E) Στερνοϋοειδής μυς.

**Εικ. 9/Fig. 9:** Crile (1905-1906)
An incision which exposes the regional lymphatics which are excised in cases of lateral cancer of the lip without palpable metastases. After metastases have occurred, excision of the entire lymphatic bearing tissue of the side of the neck should be done.
Τομή προσπέλασης επιχώριων τραχηλικών λεμφαδένων, οι οποίοι εκτέμνονται σε περιπτώσεις καρκίνου της πλάγιας μοίρας του κάτω χείλους, όταν δεν υπάρχουν ψηλαφητοί λεμφαδένες. Όταν θα εμφανιστούν ψηλαφητές τραχηλικές μεταστάσεις, θα πρέπει να διενεργηθεί εκτομή όλων των λεμφαδένων της σύστοιχης πλευράς του τραχήλου.

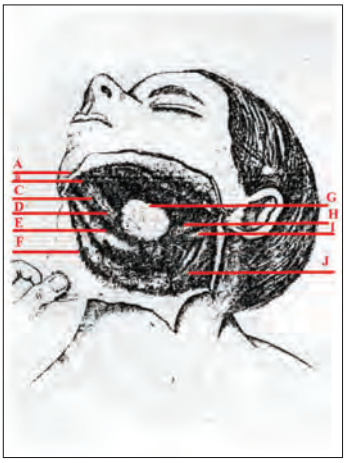


**Εικ. 10/Fig. 10:** Crile (1905-1906)
(Continuation of {εικόνα 9}.) The regional lymphatic bearing tissue is removed by a block dissection, leaving the salivary gland in the cases in which the lymphatics are free from metastases, and excising it when any of the regional glands are involved. A) submental. B) facial veins and artery. C) gustatory. D) digastric. E) submaxillary. F) platysma. G) parotid gland. H) lingual. I) digastric. J) sternocleidomastoid.
(συνέχεια της 9) Οι επιχώριοι λεμφαδένες εκτέμνονται en bloc αφήνοντας τον υπογνάθιο σιελογόνο αδένα σε περίπτωση κατά την οποία το λεμφικό σύστημα της περιοχής είναι ελεύθερο μεταστάσεων. Ο υπογνάθιος σιελογόνος αδένας συνεκτέμνεται όταν οποιοσδήποτε λεμφαδένας είναι διηθημένος. A) υπογενείδιο. B) προσωπική αρτηρία και φλέβα. C) γλωσσοφαρυγγικό νεύρο. D) διγάστορας μυς. E) υπογνάθιος αδένας. F) μυώδες πλάτυσμα. G) παρωτίδα. H) Γλωσσικό νεύρο. I) διγάστορας μυς. J) στερνοκλειδομαστοειδής μυς.

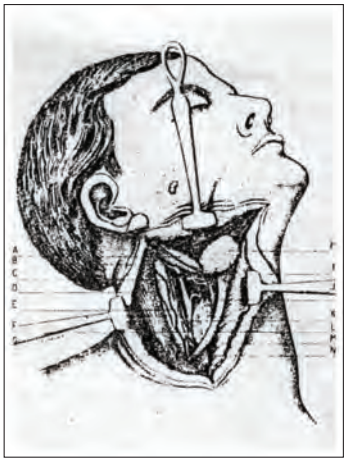

**Εικ. 11/Fig. 11:** Crile (1905-1906)
Drawing from a case of epithelioma of the face near the ear. There were no palpable glands. The local block dissection here included a portion of the sternomastoid so as to afford a better exposure of the parotid group of glands, thereby protecting against injury of the facial nerve or the jugular. In this instance the lower part of the parotid gland was excised. The submaxillary was left. A) stylohyoid. B) digastric. D) internal carotid. F) carotid. G) sternocleidomastoid. H) submaxillary gland. I) hypoglossal. J) thyrohyoid. K) external carotid. L) omohyoid. M) platysma. N) internal jugular.
Σχηματική παράσταση από περίπτωση επιθηλιώματος (ακανθοκυτταρικού καρκινώματος) του προσώπου κοντά στο πτερύγιο του ωτός. Δεν υπήρχαν ψηλαφητοί λεμφαδένες. Διενεργήθηκε μονοπαγής τραχηλική λεμφαδενεκτομή η οποία περιελάμβανε μοίρα του στερνοκλειδομαστοειδούς μυός, για την καλύτερη προσπέλαση των λεμφαδένων της παρωτιδικής ομάδας, προστατεύοντας από τρώση το προσωπικό νεύρο και την έσω σφαγίτιδα. Ο υπογνάθιος σιελογόνος αδένας αφέθηκε άθικτος, ενώ αφαιρέθηκε το κατώτερο τμήμα της παρωτίδας. Στη συνέχεια, στην εικόνα κατονομάζονται τα ανατομικά στοιχεία, όπως έσω καρωτίδα, κοινή καρωτίδα, στερνοκλειδομαστοειδής μυς, υπογνάθιος σιελογόνος αδένας, υπογλώσσιο νεύρο, άνω θυρεοειδής αρτηρία και έξω καρωτίδα αρτηρία, ωμοϋοειδής μυς, μυώδες πλάτυσμα και έσω σφαγίτιδα φλέβα.
Α. βελονοειδής απόφυση Β. διγάστορας μυς D. έσω καρωτίδα αρτηρία F. κοινή καρωτίδα αρτηρία G. στέρνοκλειδομαστοειδής μυς Η. υπογνάθιος αδένας. Ι. υπογλώσσιο νεύρο. J. θυρεοϋοειδής μυς. Κ. έξω καρωτίδα αρτηρία L. ωμοϋοειδής μυς Μ. μυώδες πλάτυσμα. Ν. έσω σφαγίτιδα.

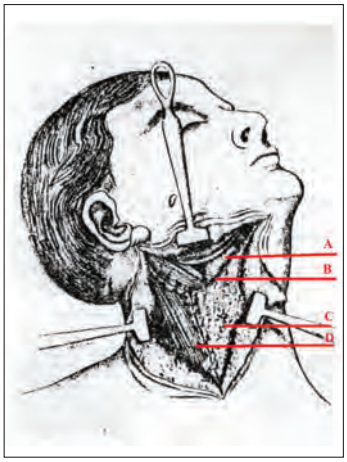


**Εικ. 12/Fig. 12:** Crile (1905-1906)
(Continuation of 6 {εικόνα 11}.) A method of closing the deeper plane of the neck by suturing the longitudinally split border of the sternomastoid to the platysma and the digastric. A. submaxillary gland. B. posterior belly of digastric. C. platysma. D. sternomastoid.
(Συνέχεια της 11) Μέθοδος σύγκλεισης του εν τω βάθει τραχηλικού επιπέδου με συρραφή των χειλέων του στερνοκλειδομαστοειδούς με το μυώδες πλάτυσμα και τον διγάστορα μυ. Α) Υπογνάθιος αδένας Β) Οπίσθια γαστέρα του διγάστορα C) Μυώδες πλάτυσμα D) Στερνοκλειδομαστοειδής μυς.

**Εικ. 13/Fig. 13:** Skin incision for block excision of the gland bearing tissue of the entire side of the neck. A procedure always done when glands involved.
Τομή του δέρματος του τραχήλου για εκτομή εμφανούς κλινικά block μεταστατικών λεμφαδένων σε ολόκληρη την πλευρά του τραχήλου. Τέτοια επέμβαση διενεργείται πάντα όταν λεμφαδένες έχουν προσβληθεί από τη νόσο.

**Εικ. 14/Fig. 14:** (Modified from Gray and Cuneo) The intimate relationship between the venous and the lymphatics systems and the difficulty of entirely excising the lymphatic system and leaving the venous intact. Also, how easily both may be excised together.
«Τροποποιημένη ανατομική εικόνα από τους Gray και Cuneo». Η εικόνα δείχνει την στενή σχέση μεταξύ του φλεβώδους και λεμφικού συστήματος του τραχήλου, και την δυσκολία της ολοκληρωτικής εκτομής του λεμφικού συστήματος με ταυτόχρονη διατήρηση άθικτου του φλεβικού συστήματος.

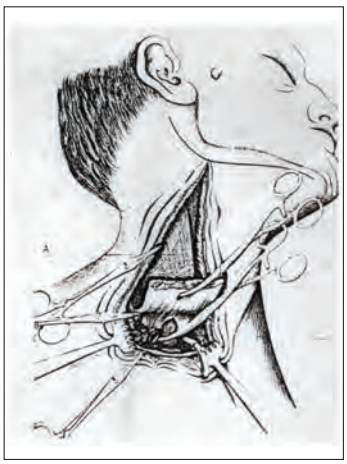

**Εικ. 15/Fig. 15:** The sternomastoid is divided near the clavicle. The vein is exposed, tied in two places, and divided. The carotid is closed with the author's special clamp. The skin and the platysma are then dissected back on the entire side of the neck. The deep plane of the neck down to the region having no lymphatic gland tissue is opened from below and laterally upward, and the relation of the sternomastoid muscle and the cervical fascia is noted. The most complex exposure of the deep lymphatics is afforded by a complete excision of this muscle. This and the following cut suggest again the necessity of doing a dissection in planes parallel to the surface. A. sternocleidomastoid. B. external jugular. C. internal jugular. D. common carotid.
Ο στερνοκλειδομαστοειδής μυς τέμνεται κοντά στην κλείδα. Η έσω σφαγίτιδα φλέβα αποκαλύπτεται, απολινώνεται σε 2 θέσεις και διατέμνεται. Η καρωτίδα συλλαμβάνεται με ειδική του συγγραφέα αιμοστατική λαβίδα. Το δέρμα και το μυώδες πλάτυσμα κατόπιν παρασκευάζονται (ως κρημνοί) σε ολόκληρη την πλευρά του τραχήλου. Το εν τω βάθει πεδίο του τραχήλου παρασκευάζεται εκ των κάτω και πλάγια προς τα άνω (χωρίς να εγκαταλείπονται λεμφικοί ιστοί). Η πλέον ριζική αποκάλυψη των εν τω βάθει τραχηλικών λεμφαδένων πραγματοποιείται με την εκτομή του στερνοκλειδομαστοειδούς μυός. Το γεγονός αυτό και ο υπόλοιπος λεμφογαγγλιακός καθαρισμός υποστηρίζουν πάλι την αναγκαιότητα τέλεσης της λεμφαδενεκτομής σε επίπεδα παράλληλα με την δερματική επιφάνεια. Α) Στερνοκλειδομαστοειδής Β) Έξω σφαγίτιδα C) Έσω σφαγίτιδα D) κοινή καρωτίδα.

## ΣΥΝΤΟΜΗ ΒΙΟΓΡΑΦΙΑ ΤΟΥ CRILE

Ο George Washington Crile (εικ. 5) γεννήθηκε το 1864 στο Chili, Ohio. Αποφοίτησε από το Ohio Northern University το 1885, και έλαβε το πτυχίο Ιατρικής (M.D.) το 1887 από το Wooster Medical College. Συνέχισε τις σπουδές του στο εξωτερικό, στην Ευρώπη (Βιέννη, Λονδίνο, Παρίσι). Κατόπιν, επί 11 χρόνια δίδαξε στο Wooster Medical College (1889-1900). Διετέλεσε καθηγητής Κλινικής Ιατρικής στο Western Reserve University από το 1900 ως το 1911, και κατόπιν αναγορεύτηκε καθηγητής της Χειρουργικής. Υπήρξε διευθυντής της Χειρουργικής στο University Hospitals Case Medical Center από το 1910 έως το 1924. Οι συνεισφορές του στην μελέτη της φυσιολογίας της πίεσης του αίματος και του shock στις χειρουργικές επεμβάσεις ήταν ιδιαίτερα σημαντικές. Μετά την διαπίστωση ότι δυνατά συναισθήματα, όπως ο φόβος πριν την διενέργεια της χειρουργικής επέμβασης, θα μπορούσαν να οδηγήσουν σε shock, προσπάθησε να απαλύνει την ψυχική φόρτιση με ψυχολογική υποστήριξη, και ταυτόχρονα έκανε προσπάθειες να αποτρέψει το υποκειμενικό shock το οποίο επηρεάζει δυσμενώς τον ασθενή, ακόμη και όταν βρίσκεται υπό γενική αναισθησία με αναισθητοποίηση της περιοχής που θα χειρουργηθεί με κοκαΐνη, λίγες μέρες πριν την χειρουργική επέμβαση. Τιμήθηκε με χρυσό μετάλλιο από το National Institute of Social Sciences το 1914. Ο Crile δημοσίευσε τα βιβλία Surgical Shock (Χειρουργική Καταπληξία) (1897), On the Blood Pressure in Surgery (Σχετικά με την Πίεση του Αίματος στην Χειρουργική) (1903), Hemorrhage and Transfusion (Αιμορραγία και Μετάγγιση) (1909), Surgical Anemia and Resuscitation (Χειρουργική Αναιμία και Αναζωογόνηση) (1914), The Origin and Nature of philosophy (Η Προέλευση και η Φύση της Φιλοσοφίας) (1918), The Surgical Treatment of Hypertension (Η Χειρουργική Αντιμετώπιση της Υπέρτασης) (1938). Απεβίωσε στις 7 Ιανουαρίου 1943 στο Cleveland.

## ΤΡΑΧΗΛΙΚΗ ΛΕΜΦΑΔΕΝΕΚΤΟΜΗ ΚΑΤΑ CRILE (1905, 1906)

Στην δημοσίευση του 1905 ο Crile περιέγραψε συστηματική προσπέλαση τέλεσης της τραχηλικής λεμφαδενεκτομής σε 121 επεμβάσεις που διενεργήθηκαν σε 105 ασθενείς. Η πρώτη αυτή δημοσίευση του Crile (Crile 1905) αποτελούνταν από 20 σελίδες οι οποίες εμπλουτίστηκαν και με 12 αξιόλογες, για την εποχή εκείνη, σχηματικές παραστάσεις κεφαλής και τραχήλου. Η εργασία ολοκληρώθηκε με ενδιαφέρουσα συζήτηση 9 σελίδων, όπου τέθηκαν θέματα όπως η εφαρμογή λιγότερο ριζικής τραχηλικής λεμφαδενεκτομής (δηλαδή συντηρητικότερης επέμβασης) για περιπτώσεις έγκαιρης διάγνωσης της πρωτοπαθούς εστίας ή και όταν η πρωτοπαθής εστία βρίσκεται σε συγκεκριμένες ανατομικές θέσεις (με αρνητικό κλινικά τράχηλο). Μολονότι, μετα-

cal safe margins excision and introduced his own access incisions for the performance of neck dissection, from which one has been known by his name as "Kocher incision" (figure 2). Kocher suggested that in every neck dissection all the submandibular triangle's lymph nodes should be removed, and that the excision of the primary tumor in tongue cancer should be performed with a transcervical approach. In 1882, von Volkman (Volkman 1882) published two cases of radical en bloc dissection. Both patients died soon after the surgery. In 1885, British surgeon Butlin (Butlin 1885) (figure 3) preferred selective or elective neck dissection in cases of tongue cancer. In 1888, Jawdynski (Jawdynski 1888) (figure 4), a Polish surgeon, performed a surgery of extended radical en bloc neck dissection. This surgical procedure was published in Gazeta Lekarska, a Polish journal and the paper remained unknown to the medical community. The patient was discharged a few days after the surgery. He survived 7 years after the surgery (Kierzek 2003). Jawdynski never published another similar surgical procedure, possibly due to his premature death at the age of 45 (Towpik, 1990).

The concept of selective (or elective) neck dissection has its roots at the end of the 19th and the beginning of the 20th century. During a speech at the Royal College of Surgeons in 1898, Crile suggested the excision of lymph nodes of the upper part of the neck in cases of tongue cancer with clinically positive neck.

The surgery aiming to remove the lymphatic vessels and nodes of the neck spaces that are often spread with squamous cell carcinomas metastases of the oral cavity was described by the American surgeon Crile in 1905 and 1906 and is widely reported as "radical neck dissection". This surgery has been described in our country with the terms radical neck excavation (Martis 1974), radical neck lymphadenectomy (Karakasis 1986), radical lymphatic ganglion excision of the neck (Giannoulopoulos 1978) and radical lymph node surgical removal (Zambakos 1984, Trichilis 1995). More conservative surgeries have been described in our country by Lazarides et al. (Lazarides et al. 1999) with the term "supraomohyoid neck lymphadenectomy". Furthermore, the English terms used were prophylactic neck dissection (from the greek profiláso=protect someone or something from danger) or elective neck dissection (from the latin eligere=guess/choose/elect) and were established during various neck dissection classifications (Martis and Karakasis, 1974).

## SHORT BIOGRAPHY OF CRILE

George Washington Crile (figure 5) was born in 1864 in Chili, Ohio. He graduated from Ohio Northern University in 1885 and received his M.D. in 1887 from Wooster Medical College. He continued his studies abroad in Eu-

γενέστερα, σπάνια αναφέροταν από άλλους συγγραφείς η εργασία αυτή του Crile του 1905 εξαιτίας του ότι ήταν δυσεύρετη (δημοσιεύτηκε στα πρακτικά περιοδικού), παρόλα αυτά ήταν εργασία-ορόσημο που καθιέρωσε τις βασικές αρχές της τραχηλικής λεμφαδενεκτομής. Σε αυτήν περιγράφεται η μονοπαγής (en bloc) εκτομή των τραχηλικών λεμφαδένων και μη λεμφικών δομών του τραχήλου είτε κατά συνέχεια ιστών με την πρωτοπαθή βλάβη, είτε σε δεύτερο χρόνο, μετά την εκτομή της πρωτοπαθούς βλάβης, και εφόσον εμφανίζονταν τραχηλικές μεταστάσεις (wait-and-watch strategy), που ακόμη και σήμερα εφαρμόζεται από ορισμένους). Το 1906 ο Crile δημοσίευσε πάνω στο ίδιο θέμα δεύτερο άρθρο για την «en bloc neck dissection». Αυτή την φορά δημοσιεύει την εργασία του στο Journal of American Medical Association, και αναφέρει τα αποτελέσματα από 132 επεμβάσεις χρησιμοποιώντας τις ίδιες σχηματικές παραστάσεις που είχε και στην προηγούμενη δημοσίευση του 1905. Και σε αυτήν του την εργασία ο Crile κατέγραψε ενδιαφέρουσα συζήτηση στο άρθρο του. Αν και η πρώτη δημοσίευση του 1905, έμεινε αφανής, η δεύτερη, του 1906, επειδή δημοσιεύθηκε σε επιστημονικό περιοδικό με κύρος και μεγάλο αναγνωστικό κοινό σε όλο τον τότε επιστημονικό κόσμο, επηρέασε την ιατρική κοινότητα, αλλά και συνέβαλε στην εξέλιξη της θεραπείας του καρκίνου κεφαλής και τραχήλου. Και οι 2 δημοσιεύσεις (1905-1906) είχαν τις ίδιες εικόνες (εικ. 6, 7, 8, 9, 10, 11, 12, 13, 14, 15) και ήταν σχεδόν όμοιες σε περιεχόμενο εκτός από το γεγονός ότι προστέθηκαν τα αποτελέσματα 11 επιπλέον περιπτώσεων ασθενών στην τελευταία δημοσίευση του 1906.

Οι χειρουργοί στα τέλη του 19ου αιώνα, όπως αναφέραμε στην αρχή γνώριζαν την αρνητική προγνωστική σημασία των τραχηλικών μεταστάσεων. Κάποιοι προσπάθησαν, χωρίς αποτέλεσμα, να θεραπεύσουν τέτοιες λεμφαδενικές τραχηλικές μεταστάσεις, με το να εκτέμνουν μόνο τις ογκώδεις τραχηλικές μεταστατικές μάζες. Αργότερα, όμως, εισήχθησαν πιο αποτελεσματικές επεμβάσεις, που περιελάμβαναν εκτομή ακόμη και εκλεκτικά (κλινικά αρνητικός τράχηλος) πιθανής λεμφικής διασποράς από συγκεκριμένες πρωτοπαθείς εστίες (Folz 2007, Ferlito et al. 2007). Ο Crile πρόσθεσε, στις προηγούμενες ανομοιογενείς γνώσεις για την φύση και συμπεριφορά των τραχηλικών μεταστάσεων την δική του άποψη, οτι δηλαδή υπήρχε η δυνατότητα οι διηθημένοι τραχηλικοί λεμφαδένες να εκταμούν πιο συστηματικά, και να αντιμετωπιστούν οριστικά. Επίσης, περιέγραψε και την ιδιαίτερα επιτυχημένη τεχνική της en bloc εκτομής όλων των εν τω βάθει λεμφαγγείων και λεμφαδένων του τραχήλου, που είχε ως αποτέλεσμα την αύξηση του προσδόκιμου επιβίωσης τέτοιων ασθενών. Οι αντιλήψεις του Crile και τα συμπεράσματα στα οποία κατέληξε διαμορφώθηκαν με την πάροδο των χρόνων και με συνεχή επανεκτίμηση των χειρουργηθέντων ασθενών του, καθόσον ο ίδιος διενήργησε 132

rope (Vienna, London, Paris). Afterwards, he teached at Wooster Medical College for 11 years (1889-1900). He was a Professor of Clinical Medicine at University Hospitals Case Medical Center from 1910 until 1924. His contributions in the study of the physiology of blood pressure and shock in surgical procedures were very important. After the ascertainment that strong emotions, such as preoperative fear, could lead to shock, he tried to relieve the psychological pressure with psychologic support and he simultaneously tried to avert subjective shock, which has a negative impact on the patient, even when he is under general anesthesia with anesthetization of the surgical area with cocaine a few days before surgery. He was honored with a gold medal from the National Institute of Social Sciences in 1914. Crile published the books "Surgical Shock" (1897), "On the Blood Pressure in Surgery" (1903), "Hemorrhage and Transfusion" (1909), "Surgical Anemia and Resuscitation" (1914), "The Origin and Nature of philosophy" (1918), "The Surgical Treatment of Hypertension" (1938). He died on January 7th, 1943 in Cleveland.

## CRILE'S NECK DISSECTION

In 1905's publication, Crile described a systematic approach for the performance of neck dissection in 121 procedures on 105 patients. This first publication of Crile (Crile 1905) was 20 pages long and was enriched with 12 sophisticated graphic charts of the head and neck for the time. The paper was completed with an interesting 9-page discussion, where subjects such as the performance of a less radical neck dissection (meaning a more conservative surgical procedure) in cases of timely diagnosis of the primary tumor and/or when the primary tumor is located in specific anatomical regions (with a clinically negative neck), were being discussed. Although it was rarely mentioned by other authors, because it was hard to be accessed (it was published in the proceedings of a journal), it was a monumental work that established the basic principles of neck dissection. In this paper, en bloc neck dissection and non-lymphatic structures are being described either together with tissues of the primary tumor, or later, after the removal of the primary tumor, if neck metastases are present (wait-and-watch strategy), which is being implemented by some surgeons. In 1906 Crile published a second article on the same subject for en bloc neck dissection. This time the paper is published in the Journal of American Medical Association and reports the results from 132 surgeries using the same graphic charts from the previous publication in 1905. In this paper Crile also listed an interesting discussion in his article. Although the first publication in 1905 remained unknown, the second one in 1906 impacted the medical community, since it was published in a prestigious and well-known scientific journal, and contributed

περιπτώσεις τραχηλικής λεμφαδενεκτομής, σε ασθενείς διαφόρων ογκολογικών σταδίων. Δεν δίστασε μάλιστα να τροποποιήσει τις ενδείξεις και τις τεχνικές του, μετά από ανάλυση των προηγούμενων αποτυχιών. Έχει σημαντικό ενδιαφέρον η μελέτη της ανατομικής και ογκολογικής βάσης του έργου του Crile, υπό το πρίσμα των προβλημάτων που αντιμετώπιζε λόγω της περιορισμένης ιατρικής τεχνολογίας της εποχής του, καθώς και της φύσεως των χειρουργικών του επεμβάσεων και αποτελεσμάτων του.

## ΒΑΣΙΚΕΣ ΑΡΧΕΣ ΧΕΙΡΟΥΡΓΙΚΗΣ ΟΓΚΟΛΟΓΙΑΣ ΤΗΝ ΕΠΟΧΗ ΤΟΥ CRILE

Οι αρχές της χειρουργικής ογκολογίας της εποχής του Crile επηρεάστηκαν καθοριστικά από τον Halsted (ριζική μαστεκτομή κατά Halsted) (Halsted 1891). Η ιδέα της en bloc εκτομής του Halsted για τον καρκίνο του μαστού έγινε ευρέως αποδεκτή και δημοφιλής και επί 7 δεκαετίες περίπου η τεχνική αυτή εφαρμοζόταν σε ασθενείς με εξαιρέσιμο καρκίνο του μαστού (εικ. 16). Κατά την τεχνική αυτή αφαιρούνταν η πρωτοπαθής εστία μαζί με τα λεμφαγγεία και τους επιχώριους μασχαλιαίους λεμφαδένες κατά συνέχεια ιστών, με συναφαίρεση τόσο του μείζονος όσο και του ελάσσονος θωρακικού μυός. Αντίστοιχα στην ριζική τραχηλική λεμφαδενεκτομή θα έπρεπε να εκτέμνεται ο στερνοκλειδομαστοειδής μυς για να επιτευχθεί καλύτερη χειρουργική προσπέλαση των υποκείμενων λεμφαγγείων και λεμφαδένων. Όμως δεν διαπιστώθηκε περαιτέρω ογκολογικό όφελος, πέρα από την ευχερέστερη προσπέλαση των λεμφαδένων του τραχήλου, από την εκτομή του στερνοκλειδομαστοειδούς μυός. Στην ριζική πάλι μαστεκτομή η μασχαλιαία φλέβα εκτέμνοταν για να επιτευχθεί πληρέστερος λεμφαδενικός καθαρισμός της περιοχής. Στην ριζική τραχηλική λεμφαδενεκτομή ολόκληρο το φλεβικό σύστημα της πλάγιας μοίρας του τραχήλου περιλαμβάνοταν στην en bloc εκτομή των τραχηλικών ιστών για τον ίδιο σκοπό. Οι αναλογίες στην τέλεση επεμβάσεων που αφορούσαν το επιχώριο λεμφαγγειακό δίκτυο μεταξύ περιπτώσεων που αφορούσαν καρκίνο κεφαλής και τραχήλου και περιπτώσεων καρκίνου του μαστού παρέμειναν σε ισχύ για πάνω από έναν αιώνα. Μετά από κάθε αναθεώρηση της χειρουργικής προσέγγισης του καρκίνου του μαστού, υπήρχε αντίστοιχη αναθεώρηση και για την χειρουργική του καρκίνου κεφάλης και τραχήλου. Ο Crile διαπίστωσε ότι ο καρκίνος της κεφαλής και του τραχήλου συνήθως μεθίσταται στους τραχηλικούς λεμφαδένες και σπάνια ανευρίσκονται απομακρυσμένες μεταστάσεις (εικ. 8). Ο ίδιος έθεσε ως δεδομένο ότι «ένα κολάρο (δίκην περιλαιμίου) λεμφαγγείων και λεμφαδένων σχηματίζει έναν εκπληκτικό φραγμό διαμέσου του οποίου ο καρκίνος σπάνια μπορεί να διαφύγει και να κάνει απομακρυσμένες μεταστάσεις. Κάθε τμήμα όμως αυτού του φραγμού

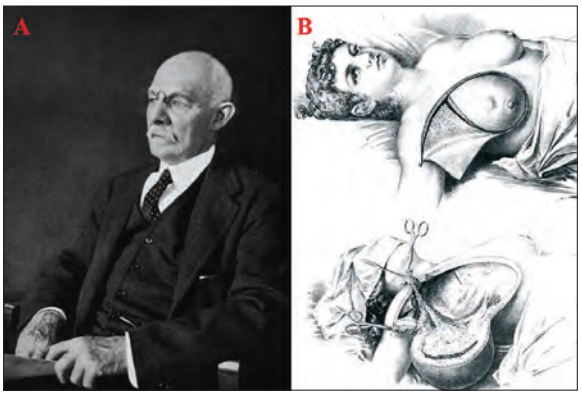


**Εικ. 16:** Α. Ο Halsted (1852-1922) ένας από τους μεγαλύτερους χειρουργούς των αρχών του 20ου αιώνα και ο πρώτος που εισήγαγε την χρήση χειρουργικών γαντιών και μασκών στην Χειρουργική.
Β. Σχηματική παράσταση από τον Halsted που παρουσιάζει την τεχνική της ριζικής μαστεκτομής η οποία διεθνώς φέρει και το όνομά του "Halsted's mastectomy".
**Fig. 16:** A) Halsted (1852-1922), one of the greatest surgeons in the beginning of the 20th century and the first one to introduce the use of surgical gloves and masks in Surgery. B) Graphic diagram from Halsted presenting the technique of radical mastectomy, which is termed internationally "Halsted's mastectomy".

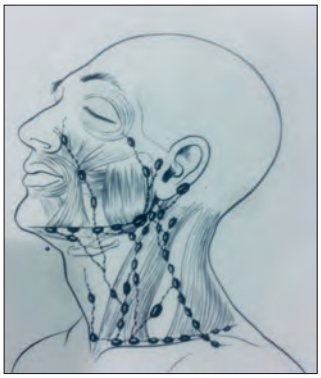

**Εικ. 17:** Σχηματική παράσταση των τραχηλικών λεμφαδένων, που ο Crile παρομοίασε με "περιλαίμιο-κολάρο".
**Fig. 17:** Graphic diagram of neck lymph nodes, that Crile described as "collar".

to the evolution of the treatment of head and neck cancer. Both publications (1905-1906) had the same figures (figures 6-15) and were almost identical in content except from the fact that the results of 11 more case reports were added in the latter publication in 1906.
Surgeons in the end of the 19th century, as we mentioned in the beginning, knew the negative prognostic value of neck metastases. Some of them unsuccessfully attempted to treat such neck lymph node metastases by removing only the bulky neck metastatic masses. However, later on, more effective procedures were introduced, including even selective removal (clinically negative neck) of a possible lymphatic spread from certain primary tumors (Folz 2007, Ferlito et al. 2007). Crile added his own opinion in the earlier disparate knowledge about the nature and behavior of neck metastases, that it was possible for the affected neck lymph nodes to be removed more systematically and to be permanently treated. Furthermore, he also described the highly successful technique of en bloc dissection of all the lymphatic vessels and lymph nodes of the neck, resulting in the increase of the survival of such patients. Crile's concepts and conclusions were elaborated with time and with a continuous re-evaluation of his patients, since he performed 132 neck dissections in patients of various oncologic stages. He didn't hesitate to modify his indications and techniques, after the analysis of previ-

**Εικ. 18:** Α. Η προετοιμασία του ασθενούς στο χειρουργείο για τραχηλική λεμφαδενεκτομή neck dissection (neck dissection) την εποχή του Crile, όπου φαίνεται η ελαστική φόρμα που την φούσκωναν με αέρα για την πρόληψη του κινδύνου του υπογκαιμικού shock.
Β. Ο Crile με την ομάδα του στο χειρουργείο για την τέλεση της επέμβασης. Διακρίνονται οι μάσκες και τα χειρόκτια που πρώτος εισήγαγε ο Halsted το 1889.
**Fig. 18:** A) Patient preparation for neck dissection surgery in Crile's era, where the rubber uniform being inflated with air for the prevention of hypovolemic shock is being shown. B) Crile with his team in surgery for the performance of the surgery. The masks and gloves that were first introduced by Halsted in 1889.

είναι εγχειρητικά προσπελάσιμο» (Crile 1906) (εικ. 17). Έτσι η εκτομή κατά συνέχεια ιστών των τραχηλικών λεμφαδένων, με ή χωρίς εκτομή της πρωτοπαθούς καρκινικής βλάβης, ήταν εφικτή. Σε μελέτη 4500 περιπτώσεων καρκίνου κεφαλής και τραχήλου που προετοιμάστηκαν από τον Crile, και ανατέθηκαν σε συνάδελφό του για ολοκλήρωση της κοπιαστικής αυτής μελέτης, απομακρυσμένες μεταστάσεις διαπιστώθηκαν μόνο στο 1% των περιπτώσεων. Έτσι, ο Crile συμπέρανε ότι η συντριπτική πλειοψηφία των όγκων παραμένει περιορισμένη στην περιοχή πάνω από την κλείδα. Οι λεμφικές αυτές δομές στον τράχηλο διατάσσονται σε ομάδες, σε κάθε πλευρά του τραχήλου, κατά μήκος των μεγάλων φλεβών και γι' αυτό είναι δυνατόν να προσεγγιστούν εξ' ολοκλήρου χειρουργικά και να εκταμούν. Επίσης, ο Crile τόνισε ότι οι όγκοι της πλάγιας πλευράς της στοματικής κοιλότητας και του λάρυγγα έχουν την τάση να μεθίστανται ομόπλευρα, ενώ οι πρωτοπαθείς όγκοι που εντοπίζονται στην μέση γραμμή μεθίστανται άτυπα. Όταν η λεμφική ροή αποφραχθεί από όγκους ή από προηγούμενη χειρουργική επέμβαση, είναι δυνατόν να οδεύσει άτυπα προς οποιαδήποτε κατεύθυνση, αλλά οι μεταστάσεις πάντα περιορίζονται μέσα στην περιλαίμια περιοχή. Σήμερα, οι σύγχρονες διαγνωστικές μέθοδοι αποκάλυψαν υψηλότερα ποσοστά απομακρυσμένων μεταστάσεων, από αυτά που πίστευαν στην εποχή του Crile. Η αρχική όμως διαπίστωση του Crile στις αρχές του 20ου αιώνα

ous failures. The study of anatomical and oncologic basis of Crile's work is very interesting, in view of the problems he faced due to the limited medical technology resources of his time, as well as the nature of his surgical procedures and results.

## BASIC ONCOLOGIC SURGICAL PRINCIPLES IN CRILE'S TIME

The surgical oncologic principles of Crile's era were heavily influenced by Halsted (radical mastectomy by Halsted) (Halsted 1891). Halsted's concept of en bloc dissection for breast cancer was widely accepted and popular and for almost 7 decades this technique was performed in patients with breast cancer eligible for surgery (figure 16). According to this technique the primary tumor was removed together with the lymphatic vessels and regional axillary lymph nodes, with concurrent removal of both the major and the minor thoracic muscles. In radical neck dissection accordingly, the sternocleidomastoid muscle should be excised for better surgical access of the underlying lymphatic vessels and lymph nodes. However, no further oncologic benefit was observed, except from the better access of neck lymph nodes, from the excision of sternocleidomastoid muscle. Again, in radical mastectomy the axillary vein was excised for a more complete lymph node dissection of the area. In radical neck dissection the whole venous system of the lateral part of the neck was included in en bloc dissection of neck tissues for the same reason. The analogies for the performance of surgical procedures regarding the regional lymphatic network between cases of head and neck cancer and breast cancer remained valid for over a century. After every review of the surgical approach of breast cancer, there was a similar review for head and neck cancer. Crile realized that head and neck cancer usually metastasized in neck lymph nodes and distant metastases were rarely found (figure 8). He set as a fact that the "collar" of lymphatic vessels and lymph nodes forms an amazing barrier through which cancer can rarely spread for distant metastases. However, every part of this barrier is surgically accessible (Crile 1906) (figure 17). So, the excision of continuous tissues and neck lymph nodes, with or without the excision of the primary tumor, was feasible. In a study of 4500 cases of head and neck cancer prepared by Crile, who were delegated to a colleague for the completion of this arduous study, distant metastases were found only in 1% of the cases. Thus, Crile concluded that the vast majority of tumors remains limited in the supra-clavicle area. These lymphatic structures are grouped together in every side of the neck, following the major veins and this is the reason why they can be totally approached surgically and excised. Furthermore, Crile emphasized that the tumors of the lateral side of the oral cavity and the larynx tend to metastasize on the

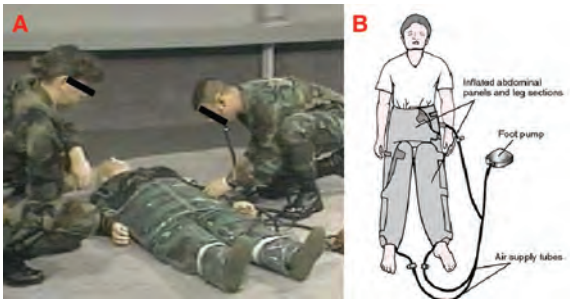


**Εικ. 19:** Α.) Στην εικόνα απεικονίζεται πώς εκπαιδευμένος νοσηλευτής διαχειρίζεται στρατιώτη με έντονη αιμορραγία και σημεία pro-shock με χρήση της ειδικής φόρμας MAST, φουσκώνοντας την. Β.) Σχηματική απεικόνιση του συστήματος λειτουργίας της MAST.
**Fig. 19:** A) It is demonstrated in the figure how a trained nurse is managing a soldier with intense bleeding and pro-shock signs using the special uniform MAST, by inflating it. B) Schematic depiction of the MAST operating system.

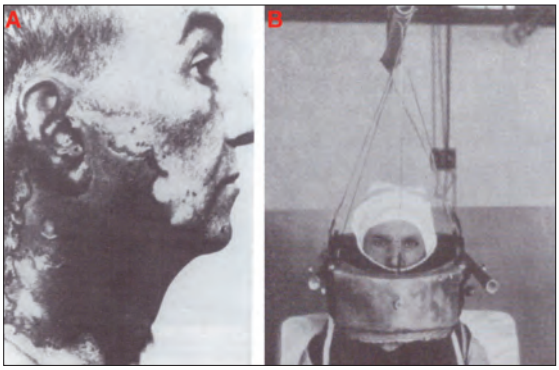


**Εικ. 20:** Α.) Δερματικά εγκαύματα ως επιπλοκή της ακτινοθεραπείας στην περιοχή του τραχήλου (Coutard 1924). Β.) Συσκευές ακτινοθεραπείας τραχήλου με ράδιο (Cade 1929).
**Fig. 20:** A) Dermal burns as a complication of radiotherapy in the neck area (Coutard 1924). B) Neck radiotherapy devices with radium (Cade 1929).

ήταν ορθή σε ότι αφορά την φυσική εξέλιξη της νόσου. Ο Crile ξεπέρασε την απαισιοδοξία η οποία ήταν κυρίαρχη μεταξύ των συγχρόνων του, αλλά και των προκατόχων του χειρουργών σε ό,τι αφορούσε τον μεταστατικό καρκίνο του τραχήλου, οι οποίοι θεωρούσαν ότι όταν υπάρχουν μεταστάσεις στον τράχηλο, είναι μάταιη κάθε χειρουργική προσπάθεια θεραπείας.

Γενικά, ο Crile προσδιόρισε την ταυτότητα πολλών σύγχρονων ζητημάτων για το θέμα του τραχήλου. Ο ίδιος υποψιάστηκε την βιολογική διαφορά σε ό,τι αφορά την συμπεριφορά της νόσου και την πρόγνωση μεταξύ ασθενών οι οποίοι είχαν ψηλαφητούς, ύποπτους για κακοήθεια, τραχηλικούς λεμφαδένες (κλινικά θετικός τράχηλος) και ασθενών που δεν είχαν ψηλαφητούς τραχηλικούς λεμφαδένες (κλινικά αρνητικός τράχηλος). Ο Crile έδειξε προτίμηση στην τέλεση ριζικής επέμβασης στους ασθενείς που είχαν ψηλαφητούς, ύποπτους για κακοήθεια, τραχηλικούς λεμφαδένες, και πιο συντηρητικές επεμβάσεις στους ασθενείς που δεν είχαν ψηλαφητούς τραχηλικούς λεμφαδένες (κλινικά αρνητικός τράχηλος). Η ιδέα της τμηματικής (segmental) (όπως την έλεγαν τότε) ή εκλεκτικής (elective) (όπως την αποκαλούμε σήμερα) τραχηλικής λεμφαδενεκτομής δεν είναι καινούργια. Μόνο οι χρησιμοποιούμενοι σήμερα όροι είναι καινούργιοι. Ο Crile πίστευε ότι η λεμφαδενεκτομή σε πρώιμες περιπτώσεις (έγκαιρη διάγνωση) και με απουσία ψηλαφητής νόσου στον τράχηλο (κλινικά αρνητικός τράχηλος) ήταν σημαντική. Αυξημένα ποσοστά θεραπείας και μειωμένα ποσοστά υποτροπής εμφανίζονταν, όταν η λεμφαδενεκτομή σε κλινικά αρνητικό τράχηλο πραγματοποιούταν στην ίδια εγχειρητική συνεδρία με την πρωτοπαθή καρκινική βλάβη. Από τις μελέτες του συμπέρανε ότι οι ριζικές επεμβάσεις ήταν 4 φορές πιο αποτελεσματικές από λιγότερο ριζικές επεμβάσεις (εκτομή συγκεκριμένων μόνο λεμφαδένων ή καθόλου θεραπεία στον τράχηλο). Η άποψή του αυτή, με ελάχιστα υποστηρικτικά στοιχεία εκείνη την εποχή, διατηρήθηκε για δεκαετίες.

same side, while primary tumors located in the midline metastasize atypically. When the lymphatic flow is sealed from tumors or a previous surgical procedure, it is possible to go atypically to any direction, but the metastases are always limited in the area around the neck. Today modern diagnostic methods revealed higher percentages of distant metastases, from those in Crile's era. However, the initial ascertainment of Crile in the beginning of the 20th century was correct regarding the natural progress of the disease. Crile overcame the dominant pessimism among his current and former surgeons regarding metastatic neck cancer, who believed that when neck metastases were present, every surgical treatment was in vain. In general, Crile determined the identity of many current topics regarding the neck. He suspected the biological difference regarding the behavior of the disease and the prognosis between patients who had palpable, possibly malignant neck lymph nodes (clinically positive neck) and patients without palpable neck lymph nodes (clinically negative neck). Crile preferred the performance of a radical surgical procedure in patients with palpable, possibly malignant neck lymph nodes and more conservative procedures in patients without palpable neck lymph nodes (clinically negative neck). The idea of segmental (as it was named at the time) or elective (as we name it today) neck dissection isn't new. Only the terms we use today are new. Crile believed that neck dissection in premature cases (timely diagnosis) and without palpable diseased neck areas (clinically negative neck) was important. Increased percentages of cure and decreased percentages of relapse were present, when neck dissection in clinically negative neck was performed in the same surgery with the primary tumor. From his studies he concluded that radical surgical procedures were 4 times more effective from less radical ones (excision of only certain lymph nodes or no neck treatment). This opinion, with very few supporting evidence this period, was preserved for years.

## ΖΗΤΗΜΑΤΑ ΠΑΘΟΦΥΣΙΟΛΟΓΙΑΣ

### Αιμορραγία και shock

(Surgical Shock, Crile 1897)

Οι σύγχρονοι χειρουργοί ενδέχεται να δυσκολεύονται να κατανοήσουν τις τότε τρομερές παθοφυσιολογικές προκλήσεις για να επιτευχθεί αποτελεσματική ριζική θεραπεία καρκίνου κεφαλής και τραχήλου. Την εποχή εκείνη έλειπαν η μετάγγιση αίματος, τα αντιβιοτικά και η ενδοτραχειακή αναισθησία. Απώλεια αίματος ενός λίτρου ή και περισσότερο, ανάλογα και με την γενική κατάσταση του ασθενούς, μπορούσε εύκολα να οδηγήσει σε υπογκαιμία και υπόταση, δηλαδή «shock» (όρος που καθιερώθηκε από τότε, από τον ίδιο τον Crile το 1897, και χρησιμοποείται μέχρι και σήμερα). Την εποχή εκείνη δεν υπήρχε η δυνατότητα υποκατάστασης των απωλειών με μετάγγιση αίματος ή με χορήγηση κολλοειδών διαλυμάτων. Οι λοιμώξεις, είτε αυτές προέρχονταν από το εγχειρητικό τραύμα, είτε οι μετεγχειρητικές πνευμονίες, λόγω της απουσίας, τότε, αντιβιοτικών, αντιμετωπίζονταν μόνο με τοπικά μέσα και τις αντιρροπιστικές αντιδράσεις του οργανισμού του ασθενούς. Η πιθανότητα λοίμωξης του μετεγχειρητικού τραύματος του τραχήλου, και τότε αλλά και σήμερα ακόμη, αυξάνεται σημαντικά όταν το εγχειρητικό πεδίο επιμολύνεται με τις ενδοστοματικές εκκρίσεις, κατάσταση που απαντάται όταν μονοπαγώς (en bloc) με την πρωτοπαθή εστία εξαιρείται και το τραχηλικό περιεχόμενο. Επιπλέον, η τότε αναισθησία με αιθέρα, χορηγούταν με ανοιχτή μέθοδο, με σταγόνες αιθέρα και τον ασθενή να αναπνέει αυτόματα. Κατά την διάρκεια της εισπνευστικής φάσης, η αρνητική ενδοθωρακική πίεση, μπορούσε να επιφέρει αρνητική φλεβική πίεση και έτσι να επέλθει πνευμονική εμβολή από αέρα. Τα προβλήματα αυτά δημιουργούσαν σοβαρό διεγχειρητικό κίνδυνο και αύξαναν το ποσοστό μετεγχειρητικής θνησιμότητας. Οι καινοτομίες του Crile για να αντιμετωπίσει τις δυσκολίες αυτές έπαιξαν αποφασιστικό ρόλο στην επιτυχία των εγχειρητικών επεμβάσεών του, και ήταν εξίσου σημαντικές με τις πεποιθήσεις του για ογκολογικές προσπελάσεις και μηχανισμούς. Ο Crile αφιέρωσε μεγάλο χρονικό διάστημα για να αντιμετωπίσει τον κίνδυνο του shock, και στις προηγούμενες μελέτες του αναφέρει την κατασκευή μίας λαστιχένιας, δυνάμενης να φουσκωθεί από πεπιεσμένο αέρα, στολής, η οποία κάλυπτε τα κάτω άκρα του ασθενούς και εκτεινόταν μέχρι και το πλευρικό τόξο. Η ίδια αρχή χρησιμοποιείται και σήμερα για την προστασία των πιλότων από τις αρνητικές επιδράσεις των πολλών G στα οποία εκτίθενται (εικ. 18) Κατά την διάρκεια μίας εκτεταμένης επέμβασης, η πίεση του αίματος ελέγχοταν και διατηρούταν με αύξηση της πίεσης της λαστιχένιας στολής. Μετεγχειρητικά η λαστιχένια στολή παρέμενε μέχρι να σταθεροποιηθεί η πίεση του ασθενούς. Επιπλέον, η κοινή καρωτίδα ή η έξω καρωτίδα αρτηρία συλλαμβάνοταν με αγγειολαβίδα προσωρινά από την αρχή της επέμβασης, η οποία δεν απομακρύνοταν έως ότου

## PATHOPHYSIOLOGY ISSUES

### Hemorrhage and shock

(Surgical Shock Crile 1897)

For modern surgeons, it may be hard to realize the extraordinary pathophysiologic challenges of that time in order to achieve an effective radical treatment of head and neck cancer. At the time, blood transfusion, antibiotics and endotracheal anesthesia were not available. A blood loss of a liter or even more, depending on the general condition of the patient, could easily lead to hypovolemia and hypotension, which means shock (a term used from then and from Crile himself in 1897 and is used until today). At that time blood loss could not be managed with blood transfusion or administration of colloid solutions. Infections, either from surgical trauma, or postoperative pneumonias, due to the absence of antibiotics at the time, were treated only with local measures and compensatory reactions of the patient's organism. The possibility of infection of the postoperative neck trauma, then and even today, is increased substantially when the operative field is contaminated with intraoral secretions, a condition faced when the neck content is removed en bloc with the primary tumor. Furthermore, the ether anesthesia of the time was administered with an open method, with ether drops and the patient breathing automatically. During the aspiration phase, the negative thoracic pressure could infer negative venous pressure causing pneumonic embolism from air. These problems created a serious danger during surgery and increased the percentage of postoperative mortality. Crile's innovations to face these challenges played a decisive role in the success of his surgical procedures and were equally important with his beliefs about surgical approaches and mechanisms. Crile dedicated a long time to manage shock risk and in his previous studies he reports the construction of a rubber uniform inflated by compressed air, covering the patient's legs extending up to the costal arch. The same principle applies today for the protection of pilots from the negative consequences of many G's that they are being exposed to (figure 18). During an extended surgery, the blood pressure was controlled and kept stable with an increased pressure of the rubber uniform. The rubber uniform was retained postoperatively until the blood pressure of the patient was stabilized. Moreover, the common carotid or external carotid artery was captured temporarily with artery forceps from the beginning of the surgery, which was not removed until the completion of the surgery, when even the smaller vessels had coagulated and the greater vessels have already been ligated. Then, common or external carotid was released by removing the artery forceps. It is worth noting that Crile didn't mention brain complications from the technique applied to the carotids for the control of hemorrhage (Martis 1978, 1985). Venous hemorrhage was reduced by lifting

ολοκληρωνόταν πλήρως η επέμβαση, οπότε και τα μικρότερα αγγεία είχαν θρομβωθεί και τα επώνυμα αγγεία είχαν ήδη απολινωθεί. Στην συνέχεια απελευθέρωνε την κοινή ή έξω καρωτίδα με την απομάκρυνση των αγγειολαβίδων. Είναι αξιοπερίεργο που ο Crile δεν ανέφερε εγκεφαλικές επιπλοκές από την τεχνική που εφάρμοζε στις καρωτίδες για τον έλεγχο της αιμορραγίας (Martis 1978,1985). Η φλεβική αιμορραγία μειωνόταν με το να σηκώνει τον κορμό, μερικώς, σε ημικαθιστική θέση. Η θέση αυτή, όμως, αύξανε τον κίνδυνο πνευμονικής εμβολής από φυσαλίδες αέρα, αλλά ο Crile ήταν αρκετά προσεκτικός ώστε να αποκλείσει τα επώνυμα φλεβικά στελέχη πριν τα παρασκευάσει. Η λαστιχένια στολή του επέτρεπε να τοποθετεί τον ασθενή σε ημικαθιστική (ημικαθεστηκυία θέση) (anti-Trendelenburg), χωρίς να προκαλείται υπόταση. Αιμορραγία από ανοιχτές επιφάνειες ιστών στην στοματική κοιλότητα, σε σύνθετης μορφής μονοπαγείς εκτομές, ελεγχόταν από τον Crile με πωματισμό, ο οποίος παρέμενε στην θέση του, μέχρι εκείνο το χρονικό σημείο που ο ασθενής μπορούσε να τον ανεχθεί, ενώ αφυπνίζοταν από την αναισθησία. Ίσως η μεγαλύτερη συμβολή του Crile στην αιμόσταση ήταν η διαπίστωση που έκανε ότι το εν τω βάθει επίπεδο της τραχηλικής λεμφαδενεκτομής του, επί της προσπονδυλικής περιτονίας που καλύπτει τους εν τω βάθει μυς του τραχήλου (σκαληνοί κ.λπ.) ήταν σχετικά ανάγγειο.

Η ιδέα του Crile με την λαστιχένια στολή για να ελέγξει την υπόταση του ασθενούς που προερχόταν από την anti-Trendelenburg θέση του σώματος, χρησιμοποιήθηκε και κατά την διάρκεια του Β΄ Παγκοσμίου Πολέμου για να αποτρέψει την απώλεια αισθήσεων (blackout) στους πιλότους που εκτίθεντο σε υψηλά G κατά την διάρκεια των αερομαχιών. Η National Aeronautics and Space Administration (NASA) ανέλαβε να κατασκευάσει και να εξελίξει ένα «Medical Anti-Shock Trousers» (MAST) στο ερευνητικό τους κέντρο Ames την δεκαετία του '60. Το (MAST) στη συνέχεια εισήχθη την ιατρική πρακτική κατά την διάρκεια του πολέμου του Βιετνάμ (Schwab 1983). Στη συνέχεια πήρε την ονομασία «στρατιωτικό αντι-shock παντελόνι» (MAST). Το 1970 η χρήση του MAST άρχισε να εφαρμόζεται και στο Σύστημα υγείας στον τομέα των Πρώτων Βοηθειών (Kaplan 1973) (εικ. 19). Το 1977 η χρήση του MAST μπήκε στο πρωτόκολλο αντιμετώπισης τραυματιών από το Committee on Trauma of the American College of Surgeons και έγινε υποχρεωτική η παρουσία της σε όλα τα ασθενοφόρα (Dickinson 2001). Πολλά συστήματα Πρώτων Βοηθειών εξακολουθούν να κάνουν χρήση αυτής της τεχνολογίας σε κατάγματα των κάτω άκρων και της πυέλου.

## ΛΟΙΜΩΞΗ

Σε καρκίνο της γλώσσας, που αφορά το ενδοστοματικό τμήμα της, (πρόσθια 2/3 της γλώσσας), ο Crile εξαιρού-

the torso, putting the patient in a semi-upright position. However, this position increased the risk of pneumonic embolism from air bubbles, but Crile was careful enough to block the greater veins before preparing them. The rubber uniform allowed him to place the patient in anti-Trendelenburg position, without causing hypotension. Hemorrhage from open tissue surfaces in the oral cavity, in complex en bloc excisions, was controlled by Crile through packing, which remained in place, as long as the patient could bear it, while recovering from anesthesia. Maybe the greater contribution of Crile in hemostasis was the ascertainment that the deeper level of his neck dissection on the pre-vertebral fascia covering the deeper muscles of the neck (scalene etc.) was relatively without blood vessels.

Crile's idea with the use of a rubber uniform to control patient's hypotension due to the anti-Trendelenburg body position, was also used during World War II to prevent pilots' blackout who were exposed to high G's during aircraft battles. NASA was assigned to construct and develop Medical Anti-Shock Trousers (MAST) in their research center Ames in the 1960s. MAST was then introduced in medical practice during the Vietnam war (Schwab 1983). Later it was named military anti-shock trousers (MAST). In 1970 MAST started being used in the Health Care System in First Aid (Kaplan 1973) (figure 19). In 1977 MAST was introduced in the casualty management protocol from the Committee on Trauma of the American College of Surgeons and its presence was obligatory in every ambulance (Dickinson 2001). Many First Aid systems still use this technology in fractures of the legs and the pelvis.

## INFECTION

In tongue cancer affecting its intraoral part (front 2/3 of the tongue), Crile first excised the malignancy when it was possible to be removed by intraoral approach. He emphasized that "In case of the tongue, the surgical procedure is better performed in two stages". In these cases with patients with tongue cancer, as well as other intraoral tumors, Crile described his own method as follows: "The method involves placing firmly adjusted elastic tubes in the pharynx through the nostrils. Then the pharynx is packed with gauze, after the tongue is pulled out. Except from the surgeries that require the removal of the whole tongue base, a complete control of aspiration is achieved in this way." Meaning that Crile introduced two wide rubber catheters through the nose and then packed the pharynx around these rubber catheters. With this technique he minimized the possibility of aspiring blood and saliva in the lungs. Packing also compressed lingual arteries, thus limiting hemorrhage during surgery, when he operated on the tongue. In this way, the dangerous and usual complication of postop-

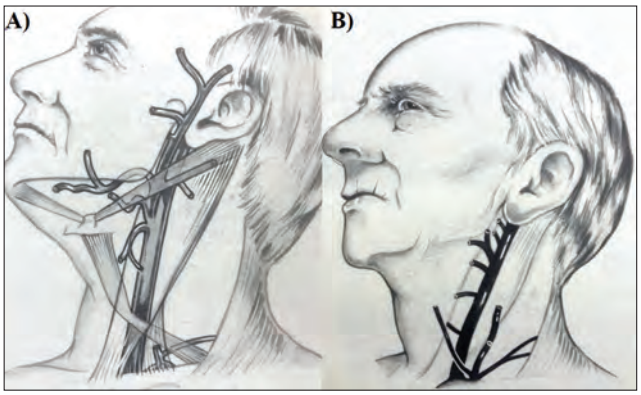


**Εικ. 21:** Σχηματική ανατομική απεικόνιση των μεγάλων αγγείων του τραχήλου Α) Της καρωτίδας, όπου δεν διακρίνονται οπίσθιοι κλάδοι, στην μεγαλύτερη έκταση του οπίσθιου τραχηλικού τριγώνου. Β) Ομοίως και για την έσω σφαγίτιδα.
**Fig. 21:** Schematic anatomical depiction of the great vessels of the neck A) Carotid, where no posterior branches are shown, for the most part of the posterior neck triangle. B) Similarly for inner jugular vein.

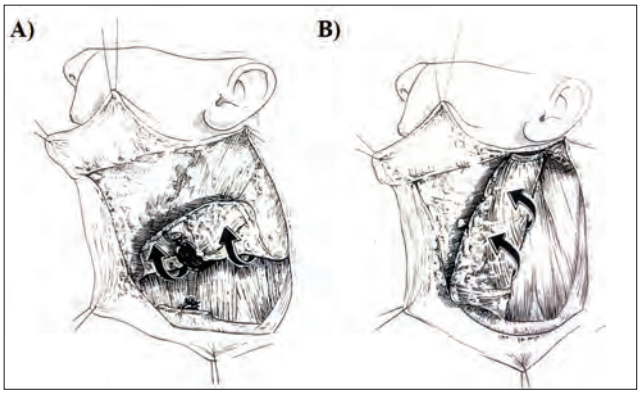


**Εικ. 22:** Α) Σχηματική παράσταση της κατά Crile και Hayes Martin ριζικής τραχηλικής λεμφαδενεκτομής, στην οποία η κύρια κατεύθυνση παρασκευής των προς εκτομή τραχηλικών ιστών είναι εκ των κάτω προς τα άνω (βέλη). Β) Σχηματική παράσταση της κατά McGregor ριζικής τραχηλικής λεμφαδενεκτομής, στην οποία η κύρια κατεύθυνση παρασκευής των προς εκτομή τραχηλικών ιστών είναι εκ των οπίσω προς τα εμπρός (βέλη).
**Fig. 22:** A) Schematic diagram of Crile's and Hayes Martin's radical neck dissection, in which the main preparation direction of the neck tissues to be dissected is from the bottom up (arrows). B) Schematic diagram of McGregor's radical neck dissection, in which the main preparation direction of the neck tissues to be dissected is from the posterior to the anterior (arrows).

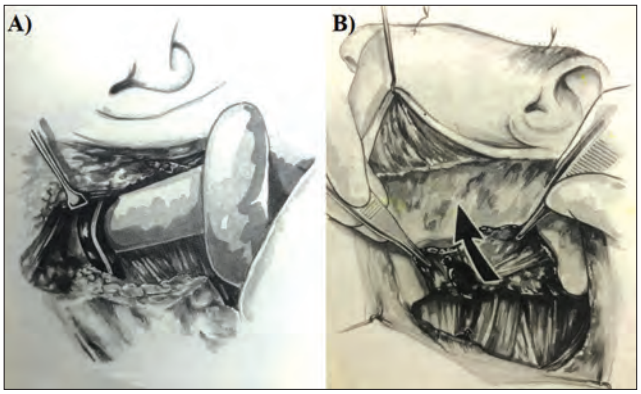


**Εικ. 23:** Α) Σχηματική παράσταση της προσέγγισης του άνω πόλου της έσω σφαγίτιδας μετά την διατομή του στερνοκλειδομαστοειδούς μυός στην περιοχή της κατάφυσής του στην μαστοειδή απόφυση. Η προσέγγιση αυτή θεωρείται πολύ πλεονεκτική για τον επεμβαίνοντα αφού υπό άμεση ορατότητα θα απολινώσει και θα διατάμει την σφαγίτιδα στην περιοχή αυτή. Β) Στην κατά Hayes Martin τεχνική ο χειρουργός αισθάνεται κάποια ανασφάλεια στην προσπάθειά του να απολινώσει τον άνω πόλο της έσω σφαγίτιδας, αφού η όλη διαδικασία δεν τελείται υπό άμεση ορατότητα.
**Fig. 23:** A) Schematic diagram of the approach of the upper pole of inner jugular vein after the excision of sternocleidomastoid muscle in the area of its insertion in the mastoid process. This approach is considered very beneficial for the surgeon since he will ligate and excise the jugular in this area under direct vision. B) In Hayes Martin's technique the surgeon feels a little uncertain in his attempt to ligate the upper pole of internal jugular vein, since the whole process is not performed under direct vision.

σε σε πρώτο στάδιο την κακοήθη εξεργασία όταν αυτή ήταν δυνατόν να αφαιρεθεί με ενδοστοματική προσπέλαση. Ο ίδιος για το θέμα αυτό τόνισε ότι «Στην περίπτωση της γλώσσας η επέμβαση διενεργείται καλύτερα σε δύο στάδια». Στις περιπτώσεις αυτές σε ασθενείς με καρκίνο της γλώσσας, καθώς και για περιπτώσεις άλλων ενδοστοματικών όγκων ο Crile περιέγραψε την δική του μέθοδο ως εξής: «Η μέθοδος συνίσταται στην τοποθέτηση στον φάρυγγα διαμέσου των ρωθώνων ερμητικά προσαρμοζόμενων ελαστικών σωλήνων. Κατόπιν πωματίζεται με στιβαγμό γάζας ο φάρυγγας, αφού η γλώσσα τραβηχθεί προς τα έξω. Με εξαίρεση τις εγχειρήσεις που απαιτούν την αφαίρεση ολόκληρης της βάσης της γλώσσας, με τον τρόπο αυτό επιτυγχάνεται και πλήρης έλεγχος της εισρόφησης». Ο Crile δηλαδή εισήγαγε

erative aspiration and pneumonia was limited or fully prevented. Anesthesia was administered through nasal catheters. Crile described the following for the system of two nasal catheters: "Incidentally, this differentiates the surgeon from the anesthesiologist, allowing each one to do his work, without bothering each other. The mucus that could be otherwise concentrated in the pharynx is immediately absorbed by the gauze. The prevention of vomiting is assured by the control of anesthesia. The many other characteristics of the prevention of infection won't be included here."

Today, in case of neck dissection we should take into account whether it is performed separately (there is no communication between oral cavity and neck during surgery) (discontinuous) or in continuity with concur-

2 ευρείς ελαστικούς καθετήρες διαρινικά, και κατόπιν πωμάτιζε τον φάρυγγα γύρω από τους ελαστικούς αυτούς καθετήρες. Με την τεχνική αυτή ελαχιστοποιούσε την πιθανότητα εισρόφησης αίματος και σάλιου στους πνεύμονες. Ο πωματισμός συμπίεζε επίσης τις γλωσσικές αρτηρίες, και έτσι περιόριζε την διεγχειρητική αιμορραγία, όταν επενέβαινε στην γλώσσα. Με αυτό τον τρόπο, η επικίνδυνη και συχνή επιπλοκή της μετεγχειρητικής εισρόφησης και πνευμονίας περιοριζόταν ή αποτρεπόταν πλήρως. Η αναισθησία χορηγούταν διαμέσου των ρινικών καθετήρων. Ο Crile περιέγραψε για το σύστημα των δύο ρινικών καθετήρων τα παρακάτω: «Συμπωματικά, αυτό διαχωρίζει τον χειρουργό από τον αναισθησιολόγο, επιτρέποντας στον καθένα να κάνει την δουλειά του, χωρίς να ενοχλεί τον άλλον. Η βλέννα που διαφορετικά θα μπορούσε να συγκεντρωθεί στον φάρυγγα απορροφάται αμέσως από τη γάζα. Η πρόληψη του εμέτου διασφαλίζεται από τον έλεγχο της αναισθησίας. Τα πολλά άλλα χαρακτηριστικά της πρόληψης της λοίμωξης δεν θα συμπεριληφθούν εδώ».

Σήμερα, σε περίπτωση τραχηλικής λεμφαδενεκτομής θα πρέπει να λαμβάνεται υπόψιν, εάν αυτή πραγματοποιείται ξεχωριστά (δεν υπάρχει επικοινωνία στοματικής κοιλότητας και τραχήλου διεγχειρητικά) (discontinuous) ή σε συνέχεια ιστών (in continuity) με ταυτόχρονη εκτομή του πρωτοπαθούς όγκου, οπότε και υπάρχει πιθανότητα επιμόλυνσης του τραχήλου από την στοματική χλωρίδα. Ως ανεξάρτητη επέμβαση η τραχηλική λεμφαδενεκτομή θεωρείται «καθαρή» επέμβαση, και γι' αυτό ο κίνδυνος λοίμωξης του μετεγχειρητικού τραύματος είναι πολύ χαμηλός. Σε μία αναδρομική μελέτη 192 ασθενών, με «καθαρές» τραχηλικές λεμφαδενεκτομές (δηλαδή δεν υπήρχε επικοινωνία με την στοματική κοιλότητα) οι οποίες διενεργήθηκαν υπό άσηπτες συνθήκες, μόνο 10% των ασθενών που δεν έλαβε καθόλου αντιβίωση (στην εποχή του Crile δεν υπήρχε καν η δυνατότητα αυτή!), εμφάνισε λοίμωξη μετεγχειρητικά (Carrau και συν. 1991).

## ΕΚΤΟΜΗ ΤΩΝ ΤΡΑΧΗΛΙΚΩΝ ΦΛΕΒΩΝ

Ο Crile αντιλήφθηκε τον κίνδυνο της ταυτόχρονης αμφίπλευρης τραχηλικής λεμφαδενεκτομής με εκτομή και των δύο έσω σφαγίτιδων φλεβών, αν και δεν επεκτάθηκε ειδικά στο ζήτημα του εγκεφαλικού οιδήματος. Τόνισε ότι μετά την εκτομή τόσο της έξω όσο και της έσω σφαγίτιδας φλέβας, της μιας πλευράς του τραχήλου, αναπτύσσεται επαρκής παράπλευρη φλεβική κυκλοφορία, η οποία επιτρέπει την τραχηλική λεμφαδενεκτομή της αντίπλευρης πλευράς χωρίς δυσμενείς συνέπειες, όταν η τελευταία πραγματοποιείται σε δεύτερο χρόνο. Ο Crile περιέγραψε μία περίπτωση στην οποία η σε μία εγχειρητική συνεδρία εκτομή και των δύο έσω σφαγίτιδων φλεβών, χωρίς όμως εκτομή των έξω σφαγίτιδων φλεβών, δεν εμφάνισε μετεγχειρητικές επιπλοκές. Ο

rent excision of the primary tumor, so there is a possibility of neck infection from the oral flora. As an independent surgical procedure, neck dissection is considered a "clean" surgery, so the infection risk of the postoperative trauma is very low. In a retrospective study of 192 patients, with "clean" neck dissections (meaning there was no communication with the oral cavity) that were performed under aseptic conditions, only 10% of the patients who didn't receive antibiotics (in Crile's era this was not possible!), presented with an infection postoperatively (Carrau et al. 1991).

## EXCISION OF NECK VEINS

Crile realized the risk of concurrent bilateral neck dissection with excision of both internal jugular veins, even though he didn't elaborate especially in the topic of cerebral swelling. He emphasized that after the excision of both the internal and the external jugular veins, unilaterally, sufficient side venous circulation is developed, that allows the neck dissection of the other side without negative consequences, when the latter is performed secondarily. Crile described a case of the excision of both internal jugular veins in one surgery, without, however, the excision of the external jugular veins, that didn't lead to postoperative complications. He also emphasized that the function of the internal jugular vein of the same side and the sternocleidomastoid muscle were not very significant, so their preservation was not mandatory, if they were suspect for cancerous infiltration based on their presentation during surgery, even if the preoperative plan included a more conservative surgery.

## CRILE'S RADICAL NECK DISSECTION

Both Crile's papers (1905, 1906) describe in a similar way the complex excision of the tongue, the floor of the mouth, the mandible and the neck in a patient with primary tumor in the floor of the mouth. "In this case, (e.g. due to a floor of the mouth carcinoma and palpable neck lymph nodes) one is obliged to take a double risk initially, due to the difficulty of the surgery. Considering that all the preoperative preparations were performed, the patient is administered ¼ morphine and 1/1000 atropine, half an hour before the initiation of anesthesia. After the completion of anesthesia cocaine is placed in the pharynx for prevention of the vomiting reflex. Two rubber tubes firmly adjustable to the nostrils, with extra small openings in their upper end in the pharynx, are pushed until the level of the epiglottis, the tongue is pulled outside of the mouth and a piece of gauze is placed for packing, firmly in the pharynx, that it seals completely. The main consideration in packing is to prevent the compression of the rubber catheters. The patency of the nasal catheters should be verified. However,

ίδιος επίσης τόνισε ότι η λειτουργία της ομόπλευρης έσω σφαγίτιδας φλέβας και του στερνοκλειδομαστοειδούς μυός δεν ήταν τόσο σημαντικές, ώστε να επιβάλλεται η διατήρησή τους, εάν ήταν ύποπτες καρκινικής διήθησης βάσει της διεγχειρητικής τους εικόνας, ακόμα και αν το προεγχειρητικό πλάνο περιελάμβανε μία πιο συντηρητική επέμβαση.

## Η ΚΑΤΑ CRILE ΡΙΖΙΚΗ ΤΡΑΧΗΛΙΚΗ ΛΕΜΦΑΔΕΝΕΚΤΟΜΗ

Και οι δύο εργασίες του Crile (1905, 1906) περιγράφουν παρόμοια την σύνθετη εκτομή της γλώσσας, του εδάφους του στόματος, της κάτω γνάθου και του τραχήλου σε έναν ασθενή με πρωτογενές καρκίνωμα του εδάφους του στόματος. «Σε αυτή την περίπτωση, (παραδείγματος χάριν σε ένα καρκίνωμα του εδάφους τους στόματος και ψηλαφητούς τραχηλικούς λεμφαδένες) αναγκάζεται κανείς να πάρει διπλό ρίσκο εξαρχής, λόγω της δυσκολίας της επέμβασης. Θεωρώντας ότι πραγματοποιήθηκαν όλες οι προεγχειρητικές προετοιμασίες, χορηγείται στο ασθενή 1/4 μορφίνης και 1/1000 ατροπίνης, μισή ώρα πριν την έναρξη της αναισθησίας. Μετά την ολοκλήρωση της αναισθησίας τοποθετείται κοκαΐνη στον φάρυγγα για την κατάργηση των αντανακλαστικών εμέτου. Δύο ελαστικοί σωλήνες ερμητικά προσαρμοζόμενοι στους ρώθωνες, έχοντας επιπλέον μικρές οπές στο άπω άκρο τους στο φάρυγγα, ωθούνται μέχρι το επίπεδο της επιγλωττίδας, η γλώσσα έλκεται έξω απο το στόμα, και τοποθετείται ένα κομμάτι γάζας για πωματισμό, ερμητικά στον φάρυγγα, τον οποίο αποφράσσει πλήρως. Κύριο μέλημα κατά τον πωματισμό είναι η αποφυγή της συμπίεσης των ελαστικών καθετήρων. Η βατότητα των ρινικών καθετήρων πρέπει να επαληθεύεται. Μετά από αυτό όμως, ένας άλλος σωλήνας τύπου Τ συνδέεται με μία συσκευή (που προστάτευε την αναπνοή από καπνό κτλ) και ο αναισθησιολόγος παίρνει θέση σε απόσταση τουλάχιστον ενός βήματος από το πεδίο, επιτρέποντας στον χειρουργό να έχει τον πλήρη έλεγχο του εγχειρητικού πεδίου και να τοποθετεί τον ασθενή του σε οποιαδήποτε θέση αυτός επιθυμεί, ενώ παράλληλα εξασφαλίζει τη συνεχή χορήγηση αναισθησίας και την αποτροπή εισρόφησης αίματος στην αεροφόρο οδό». Στον ασθενή τοποθετούνταν η ελαστική στολή πίεσης και χορηγούνταν η αναισθησία μέσω των ρινικών καθετήρων, όπως ο ίδιος ο Crile περιέγραψε παραπάνω. Ο ασθενής, έπειτα, τοποθετούνταν σε ημικαθιστική θέση και μία κάθετη τομή γινόταν πάνω από την κλείδα, ενώ στη συνέχεια αποκαλυπτόταν η καρωτίδα αρτηρία με έλξη του στερνοκλειδομαστοειδούς μυός (εικ. 11, 12). Προσωρινά, συλλαμβάνοταν με αγγειολαβίδα η καρωτίδα αρτηρία, και μετά η τομή επεκτείνονταν προς τα άνω διχοτομούμενη με μία υπογνάθια τομή, έτσι ώστε να σχηματίζεται το γράμμα Τ (εικ. 13). Στην συνέχεια, αναπτύσσονταν

after that, another type T tube is connected to a device (that protected respiration from gas etc.) and the anesthesiologist takes place at least one step away from the operative field, allowing the surgeon to have full control of the operative field and to place the patient in any position he wants, while simultaneously assures the continuous administration of anesthesia and the prevention of blood aspiration in the airway." The rubber uniform was placed on the patient and anesthesia was administered through the nasal catheters, as Crile described above. Then, the patient was placed in anti-Trendelenburg position and a vertical incision was performed over the clavicle, while the carotid artery was exposed by pulling the sternocleidomastoid muscle (figures 11, 12). The carotid artery was temporarily captured with artery forceps and then the incision was extended upwards bisected by a submandibular incision, in order to form the letter T (figure 13). After that, dermal flaps were raised by raising the skin in the whole area of the operative field and the sternocleidomastoid, internal and external jugular veins, as well as the fascia were separated from the base of the neck. The preparation was performed from the bottom up, in one deeper level of the neck, deeper than the lymph nodes (figures 14, 15). "Working initially laterally of the neck, then posteriorly and going upwards with the whole fascia, the muscles, the veins, the fat and the connective tissue, until we reach to the floor of the mouth" (Crile 1906). Then, the mandible was severed with a cable saw, in a safe distance from each side of the tumor." The floor of the mouth and the excision margins of the tongue are performed similarly from a safe distance, completing en bloc dissection" (Crile 1906). After the ligation of the bleeding vessels the floor of the mouth was sutured with the tongue stump with button-hole sutures (probably meaning mattress type sutures in modern terminology) to achieve hemostasis. After this phase the hemostatic forceps loosened and the hemorrhage from vessels that hadn't been ligated was controlled with hemostatic forceps and ligation (figure 15).

It would have been impossible for any surgeon who was not accustomed with surgery and anatomy of the neck to perform Crile's surgical procedure based on the description that he gave at the time. There is no generalized step by step description of a typical radical neck dissection. The aforementioned description of the surgical technique doesn't involve a detailed description of the management of the upper neck. Crile's illustrations show a type T incision with dermal flaps raised to expose and prepare levels I through V (figures 6-15). The content of the posterior neck triangle seems to be separated from the pre-vertebral fascia, exposing muscles from the floor of the posterior neck triangle, but the extension of the excision until the front lip of trapezoid muscle is not obvious, as occurs in the current practice.

δερματικοί κρημνοί με υπέγερση του δέρματος σε ολόκληρη την περιοχή του εγχειρητικού πεδίου, και ο στερνοκλειδομαστοειδής, οι έσω και έξω σφαγίτιδες φλέβες, καθώς και η περιτονία διαχωρίζονταν στην βάση του τραχήλου. Η παρασκευή διενεργούταν από κάτω προς τα πάνω, σε ένα εν τω βάθει επίπεδο του τραχήλου, βαθύτερα από τους λεμφαδένες (εικ. 14,15). «Εργαζόμενος αρχικά στα πλάγια του τραχήλου, στην συνέχεια οπίσθια και ακολούθως με πορεία προς τα πάνω με όλη την περιτονία, τους μυς, τις φλέβες, το λίπος και τον συνδετικό ιστό, μέχρι να φτάσουμε στο έδαφος του στόματος» (Crile 1906). Η κάτω γνάθος στην συνέχεια διατέμνονταν με συρματοπρίονο, σε ασφαλή απόσταση από την κάθε πλευρά του όγκου. «Το έδαφος του στόματος και τα όρια εκτομής της γλώσσας διατέμνονται παρόμοια σε ασφαλή απόσταση, ολοκληρώνοντας την μονοπαγή εκτομή» (Crile 1906). Μετά την απολίνωση των αιμορραγούντων αγγείων το έδαφος του στόματος συγκλείνονταν με το κολόβωμα της γλώσσας, με την τοποθέτηση button-hole ραμμάτων (μάλλον εννοεί τύπου mattress ραφές στην σύγχρονη ορολογία) για επίτευξη αιμόστασης. Μετά από αυτή την φάση η αιμοστατική λαβίδα χαλάρωνε και η αιμορραγία από τα αγγεία που δεν είχαν απολινωθεί ελέγχοταν με αιμοστατικές λαβίδες και απολίνωση (εικ. 15).

Θα ήταν αδύνατον για οποιονδήποτε χειρουργό που δεν είναι εξοικιωμένος με την χειρουργική και την ανατομία του τραχήλου να διενεργήσει την επέμβαση του Crile βασιζόμενος στην περιγραφή που έδωσε την εποχή εκείνη. Δεν υπάρχει γενικευμένη βήμα προς βήμα περιγραφή μιας τυπικής ριζικής τραχηλικής λεμφαδενεκτομής. Η προαναφερθείσα περιγραφή της εγχειρητικής τεχνικής δεν περιλαμβάνει λεπτομερή περιγραφή της διαχείρισης του άνω τραχήλου. Οι εικονογραφήσεις του Crile δείχνουν μία τομή τύπου Τ με δερματικούς κρημνούς που υπεγείρονται για να αποκαλυφθούν και να παρασκευασθούν τα επίπεδα Ι έως V (εικ. 6-15). Το περιεχόμενο του οπίσθιου τραχηλικού τριγώνου φαίνεται να διαχωρίζεται από την προσπονδυλική περιτονία, αποκαλύπτοντας μύες από το έδαφος του οπίσθιου τραχηλικού τριγώνου, αλλά δεν φαίνεται η επέκταση της εκτομής μέχρι το πρόσθιο χείλος του τραπεζοειδούς μυός, όπως συμβαίνει στην σύγχρονη πρακτική. Τόσο ο στερνοκλειδομαστοειδής όσο και ο ωμοϋοειδής διατέμνονταν προς τα άνω και προς τα κάτω και περιλαμβάνονταν στο παρασκεύασμα εκτομής. Το παρασκεύασμα υπεγείροταν από τα κάτω προς τα άνω. Το υπογλώσσιο νεύρο, ο διγάστορας μυς και ο υπογνάθιος αδένας συναφαιρούνταν, καθώς και μοίρα της κάτω γνάθου. Το πνευμονογαστρικό νεύρο παρέμενε άθικτο, όπως και η καρωτίδα με τους κλάδους της. Ο Crile δεν έκανε αναφορά στο φρενικό νεύρο ή στο βραχιόνιο πλέγμα. Επίσης, δεν αναφέρει την ανάγκη διατομής των ριζών του αυχενικού πλέγματος, με διατήρηση του φρενικού νεύρου, ώστε να απελευθερωθεί το παρασκεύασμα.

Both sternocleidomastoid and omohyoid muscles are severed from the top down and were included in the excision preparation. The preparation was raised from the bottom up. The sublingual nerve, digastric muscle and submandibular gland were also removed, as well as part of the mandible. Vagus nerve remained intact together with carotid artery and its branches. Crile didn't mention the phrenic nerve or the brachial plexus. Furthermore, he doesn't mention the need to sever the roots of the cervical plexus, retaining phrenic nerve, in order to release the preparation. It is hard to determine exactly how he really restored postoperative intraoral defects. Most modern surgeons would use regional flaps or free flaps with microvascular anastomosis to restore postoperative defects. If the surgical convergence was performed only with regional tissues, the most possible scenario would be suturing of the lips of the preparation of the tongue with the cheek.

## CRILE'S RESULTS

Crile's papers record an Odyssey of experiences in the treatment of head and neck cancer in the end of the 19th and the beginning of the 20th century. Until almost 1898 to 1899 no systematic approach was performed in the neck. An analysis of the failures of the first surgical cases that preceded revealed a series of fatal mistakes, including the removal of only certain neck lymph nodes, insufficient access of the surgical field of the neck, minimum consideration for bleeding control, poor management of cancerous tissues and removing of only obviously infiltrated tissues. Such mistakes caused an early and rapid relapse. Crile concluded that "..insufficient surgical procedure spreads cancer and triggers the tumor, reduces survival rate and exhausts the patient's courage" and then that "the logical surgical procedure of choice is en bloc dissection of regional lymph nodes, as well as the primary tumor, exactly with the same rationale of Halsted's mastectomy." Even though Crile believed that such surgeries should be performed regardless of the presence of palpable lymph nodes on the neck, practically he performed en bloc dissections on the neck only in the case of palpable (clinically positive) lymph nodes. Further analysis revealed that there is no benefit in the attempts to remove reoccurring non-encapsulated tumors, infiltrating deeper neck levels. On the contrary, if the tumor was encapsulated, the hope for cure was alive.

Thus, starting between 1898 and 1899, Crile reviewed his own indications and the approach in the therapeutic management of the neck and applied his reviews in his last 63 patients (Crile 1906). Small primary tumors without palpable lymph nodes, as well as tumors, such as squamous cell carcinomas of the skin or the lips, that were considered unlikely to metastasize on the neck,

Είναι δύσκολο να προσδιορίσουμε επακριβώς πώς πραγματικά αποκαθιστούσε τα μετεγχειρητικά ενδοστοματικά ελλείμματα. Οι πιο σύγχρονοι χειρουργοί θα χρησιμοποιούσαν περιοχικούς κρημνούς ή ελεύθερους μικροαγγειοαναστωμούμενους κρημνούς για την αποκατάσταση των μετεγχειρητικών ελλειμμάτων. Εάν η σύγκλειση διενεργούταν μόνο με τοπικούς ιστούς, το πιο πιθανό σενάριο θα ήταν η συρραφή των χειλέων του κολοβώματος της γλώσσας με την παρειά.

## ΤΑ ΑΠΟΤΕΛΕΣΜΑΤΑ ΤΟΥ CRILE

Οι εργασίες του Crile καταγράφουν μία Οδύσσεια εμπειριών της θεραπείας του καρκίνου της κεφαλής και του τραχήλου, στα τέλη του 19ου έως και τις αρχές του 20ου αιώνα. Μέχρι περίπου το 1898 με 1899 δεν διενεργούταν συστηματική προσπέλαση στον τράχηλο. Μία ανάλυση των αποτυχιών των πρώιμων περιπτώσεων χειρουργών που προηγήθηκαν αποκάλυψε σειρά μοιραίων λαθών, που περιελάμβαναν την απομάκρυνση ορισμένων μόνο τραχηλικών λεμφαδένων, ανεπαρκή προσπέλαση του εγχειρητικού πεδίου του τραχήλου, ελάχιστη προσοχή για τον έλεγχο της αιμορραγίας, ελλειμματικούς χειρισμούς στην διαχείριση των καρκινικών ιστών, και αφαίρεση μόνο εμφανώς διηθημένων ιστών. Τέτοια λάθη προκαλούσαν πρώιμη και ραγδαία υποτροπή. Ο Crile συμπέρανε ότι «…ανεπαρκής επέμβαση διασπείρει την καρκινική νόσο και διεγείρει τον ίδιο τον όγκο, μειώνει το προσδόκιμο ζωής και εξαντλεί το κουράγιο του ασθενούς» και κατόπιν ότι «η λογική επέμβαση εκλογής είναι η μονοπαγής εκτομή των επιχώριων λεμφαδένων, καθώς επίσης και της πρωτοπαθούς εστίας, ακριβώς με το ίδιο σκεπτικό της μαστεκτομής κατά Halsted για καρκίνο του μαστού». Αν και ο Crile πίστευε ότι τέτοιου είδους επεμβάσεις θα έπρεπε να διενεργούνται ανεξάρτητα από το εάν υπάρχουν ψηλαφητοί λεμφαδένες στον τράχηλο, πρακτικά ο ίδιος διενεργούσε μονοπαγείς εκτομές στον τράχηλο, μόνο σε περιπτώσεις με ψηλαφητούς (κλινικά θετικούς) λεμφαδένες. Περαιτέρω ανάλυση αποκάλυψε ότι δεν υπάρχει όφελος στις προσπάθειες εκτομής όγκων που υποτροπίαζαν με εξωκαψική διασπορά, διηθώντας το εν τω βάθει τραχηλικό επίπεδο. Αντίθετα, εάν δεν υπήρχε τέτοια ογκώδης εξωκαψική διασπορά παρέμενε ζωντανή η ελπίδα θεραπείας.

Συνεπώς, αρχίζοντας μεταξύ του 1898 και 1899 ο Crile αναθεώρησε τις ίδιες του τις ενδείξεις και τον τρόπο προσπέλασης στην θεραπευτική διαχείριση του τραχήλου και εφάρμοσε αυτές τις αναθεωρήσεις του στους τελευταίους 63 ασθενείς του (Crile 1906). Μικροί πρωτοπαθείς καρκίνοι χωρίς ψηλαφητή λεμφαδενοπάθεια, καθώς επίσης και όγκοι, όπως ακανθοκυτταρικά καρκινώματα του δέρματος ή των χειλέων, που θεωρούταν απίθανο να έχουν δώσει μετάσταση στον τράχηλο, θεραπεύονταν με περιορισμένης έκτασης εκτομή των

were treated with limited dissection of regional lymph nodes and especially the levels that presented the greatest risk of latent metastasis, without removing the sternocleidomastoid muscle and inner jugular vein and sometimes even not the submandibular gland (figure 10). Tumors with palpable lymph nodes were treated with radical en bloc dissection of the whole neck content of the affected side, either in continuity, with excision of the primary tumor in the same surgical procedure, or in separate surgeries, sometimes to avoid the infection risk and other times as a result of a secondary metastasis.

In the 1906 article Crile described the results from 132 patients that he operated on. From the 96 patients who were not subjected to radical neck dissection 48 were closely monitored and 9 (19%) of them survived for 3 years. From the 36 patients who were subjected to radical en bloc dissections 10 were alive during the writing of his paper in 1906, however, without completing a 3 year follow up. 3 years of follow up was available for 12 patients with 9 (75%) of them being alive.

## THE IMPORTANCE OF CRILE'S WORK AND WHAT FOLLOWED

Crile's concept about the behavior of head and neck cancer, and the surgical principles that he established, opened the pathways for the management of the disease. However, almost until the middle of the 20th century the basic principles and techniques that Crile established hadn't been adopted as a therapeutic method of choice from the surgeons. Many factors contributed to this delay. The primary reason was the difficulty to perform the procedure, as well as the risk from the surgical procedure. In the paper of 1905 Crile reports 5 deaths among 51 patients, that occurred in the immediate postoperative period, including patients who were not subjected to radical neck dissection (more conservative surgical procedures). This mortality (10%), even with the detailed preoperative control performed by Crile, demonstrates the great challenges faced by the surgeon performing this kind of surgeries at the time, even if he was the best. Few general surgeons in big hospitals had the knowledge, the experience and the technical means to perform these surgeries. For this reason they had to wait, (and they waited!) for the application of blood transfusion, antibiotics and endotracheal anesthesia. The second reason for the delay of the establishment of the surgical procedure was the introduction of radiotherapy in the beginning of the 20th century. The ascertainment that ionizing radiation could treat several types of head and neck cancer, without the disability risk, due to the surgical treatment, led to an era, mainly between the two world wars, when many big hospitals gave great attention to the implementation of radiotherapy in

επιχώριων τραχηλικών λεμφαδένων, και ειδικά των επιπέδων που εμφάνιζαν τον μεγαλύτερο κίνδυνο ύπαρξης λανθάνουσας μετάστασης, χωρίς εκτομή του στερνοκλειδομαστοειδούς μυός και της έσω σφαγίτιδας φλέβας ή συχνά ούτε και εκτομής του υπογνάθιου αδένα (εικ. 10). Όγκοι με ψηλαφητούς λεμφαδένες αντιμετωπίζονταν με ριζική μονοπαγή λεμφαδενεκτομή (radical en bloc dissection) ολόκληρου του σύστοιχου τραχηλικού περιεχομένου, είτε κατά συνέχεια ιστών, με εκτομή του πρωτοπαθούς όγκου στην ίδια εγχειρητική συνεδρία, είτε σε διαφορετικούς χρόνους, άλλοτε για αποφυγή του κινδύνου λοίμωξης, και άλλοτε ως συνέπεια της εμφάνισης μετάχρονης μετάστασης.

Στο άρθρο του 1906 ο Crile περιέγραψε τα αποτελέσματα από 132 ασθενείς που χειρούργησε. Από τους 96 ασθενείς οι οποίοι δεν υποβλήθηκαν σε ριζική τραχηλική λεμφαδενεκτομή οι 48 παρακολουθήθηκαν στενά, και 9 (19%) από αυτούς επέζησαν για 3 χρόνια. Από τους 36 ασθενείς που υποβλήθηκαν σε ριζικές μονοπαγείς λεμφαδενεκτομές (radical en bloc dissections) 10 ήταν εν ζωή κατά την συγγραφή της εργασίας του 1906, χωρίς όμως να έχει συμπληρωθεί 3ετία παρακολούθησης. Περίοδος παρακολούθησης 3 και πλέον ετών ήταν διαθέσιμη για 12 ασθενείς, με 9 (75%) από αυτούς να είναι εν ζωή.

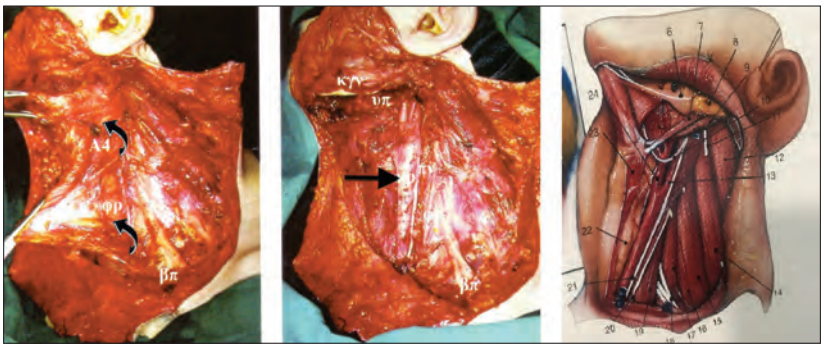


**Εικ. 24:** Μία από τις περιπτώσεις μας στην οποία ακολουθήθηκαν τα στάδια της κατά McGregor τεχνικής. Α) Διακρίνεται η εκ των οπίσω προς τα εμπρός παρασκευή των ιστών (βέλη). Β) Μετά την ολοκλήρωση της επέμβασης διακρίνονται οι ανατομικές δομές του τραχήλου με ικανοποιητική σαφήνεια. Γ) Σχηματική παράσταση των ανατομικών δομών που εναπομένουν για να γίνει σύγκριση με την προηγούμενη Β. εικόνα.

**Fig. 24:** One of our cases in which the stages of McGregor's technique were followed. A) The preparation of the tissues from posterior to anterior direction is shown (arrows). B) After the completion of the operation the anatomical structures of the neck are being shown with sufficient clarity. C) Schematic diagram of the remaining anatomical structures for a comparison with the previous figure (B).

## Η ΣΗΜΑΣΙΑ ΤΟΥ ΕΡΓΟΥ ΤΟΥ CRILE ΚΑΙ ΟΣΑ ΑΚΟΛΟΥΘΗΣΑΝ

Η αντίληψη του Crile για την συμπεριφορά του καρκίνου κεφαλής και τραχήλου, και οι αρχές χειρουργικής του αντιμετώπισης που ο ίδιος καθιέρωσε, άνοιξε την «πύλη» της θεραπευτικής του αντιμετώπισης. Ωστόσο, σχεδόν μέχρι τα μισά του 20ου αιώνα οι βασικές αρχές και τεχνικές που ο Crile έθεσε δεν είχαν υιοθετηθεί ως θεραπευτική μέθοδος εκλογής από τους χειρουργούς. Πολλοί παράγοντες συνέβαλαν σε αυτή την καθυστέρηση. Ο βασικότερος λόγος ήταν η δυσκολία τέλεσης της επέμβασης, καθώς και ο κίνδυνος από την ίδια την χειρουργική επέμβαση. Στην εργασία του 1905 ο Crile αναφέρει 5 θανάτους μεταξύ 51 ασθενών, που συνέβησαν στην άμεση μετεγχειρητική περίοδο, σε ασθενείς στους οποίους περιλαμβάνονταν και κάποιοι που δεν υποβλήθηκαν σε ριζική τραχηλική λεμφαδενεκτομή (συντηρητικότερες επεμβάσεις). Η θνησιμότητα αυτή (ποσοστό 10%), ακόμη και με τον λεπτομερή προεγχειρητικό έλεγχο που έκανε ο Crile, δείχνει τα μεγάλα προβλήματα που αντιμετώπιζε ο χειρουργός που διενεργούσε τέτοιου είδους επεμβάσεις εκείνη την εποχή, ακόμη και εάν ήταν ο καλύτερος. Ελάχιστοι γενικοί χειρουργοί στα μεγάλα νοσοκομεία είχαν την γνώση, την εμπειρία και τα τεχνικά μέσα να διενεργήσουν τέτοιες επεμβάσεις. Για το λόγο αυτό έπρεπε να αναμένουν, (και ανέμεναν!) την εφαρμογή της μετάγγισης αίματος, των αντιβιοτικών και της ενδοτραχειακής αναισθησίας. Ο δεύτερος λόγος

head and neck tumors. These concepts were prevalent until about the middle of the 20th century when the limitation of radiotherapy started to become obvious and necessary, due to the serious side effects and its therapeutic failure as monotherapy (figure 20). Nevertheless, the establishment of surgical treatment as a treatment of choice again coincided with the possibility of blood transfusion, antibiotic administration and safe anesthesia, measures that prevented or limited significantly intraoperative and postoperative complications, such as infections, bleeding and postoperative fistulas. In 1951 Martin (Martin et al. 1951) made a monumental publication titled Neck Dissection. This extended paper included analysis of 1450 cases of neck dissection performed from 1928 until 1950, even though his statistics came from 665 surgical procedures performed in 599 patients. This paper of Martin started a new era in the treatment of head and neck cancer, which is widely popular between surgeons globally. Martin (as well as his students-surgeons) insisted with strict adherence to en bloc neck dissection of all lymph node levels from I to V in the neck, basically in the same way described in 1905-1906 by Crile. Martin assumed that more conservative operations even in clinically negative neck, except from radical neck dissection, had no indication. However, by the end of the 20th century significant adjustments took place against this firm concept about radical neck dissection in every case. So, many current surgeons suggested more conservative surgical techniques, when the neck is clinically negative, that are limited only to neck dissection from the areas where lymphatic vessels of intraoral cancerous spots originally flow, something that even Crile suggested in his era for N0 neck (Lazarides et al. 1999). Finally, the modification regarding the prepara-

για την καθυστέρηση της καθιέρωσης της χειρουργικής επέμβασης ήταν η έλευση της ακτινοθεραπείας στις αρχές του 20ου αιώνα. Η διαπίστωση ότι η ιονίζουσα ακτινοβολία θα μπορούσε να αντιμετωπίσει διάφορες μορφές καρκίνου κεφαλής και τραχήλου, χωρίς τον κίνδυνο «αναπηρίας», που συνεπαγόταν η χειρουργική αντιμετώπιση, οδήγησε σε μία εποχή, κυρίως μεταξύ των δύο Παγκοσμίων Πολέμων, όπου πολλά μεγάλα νοσοκομεία έδωσαν μεγάλη σημασία στην εφαρμογή ακτινοθεραπείας σε όγκους κεφαλής και τραχήλου. Οι απόψεις αυτές κυριαρχούσαν μέχρι τα μέσα περίπου του 20ου αιώνα οπότε και άρχισε να γίνεται εμφανής και αναγκαίος ο περιορισμός της ακτινοθεραπείας, εξαιτίας των σοβαρών παρενεργειών της και της θεραπευτικής της αποτυχίας ως μονοθεραπεία (εικ. 20). Αυτή βέβαια η καθιέρωση ως θεραπείας εκλογής εκ νέου της χειρουργικής θεραπείας, συνέπεσε με την δυνατότητα μετάγγισης αίματος, χορήγησης αντιβιοτικών και χορήγησης ασφαλούς αναισθησίας, μέτρα τα οποία προλάμβαναν ή περιόριζαν σημαντικά διεγχειρητικές και μετεγχειρητικές επιπλοκές, όπως λοιμώξεις, αιμορραγία και μετεγχειρητικά συρίγγια. Το 1951 ο Martin (Martin και συν. 1951) έκανε μνημειώδη δημοσίευση με τίτλο Neck Dissection. Η εκτεταμένη αυτή εργασία περιελάμβανε ανάλυση 1450 περιπτώσεων τραχηλικής λεμφαδενεκτομής που διενεργήθηκαν από το 1928 ως το 1950, αν και η στατιστική του προέρχεται από 665 χειρουργικές επεμβάσεις που διενεργήθηκαν σε 599 ασθενείς. Η εργασία αυτή του Martin άνοιξε νέα εποχή στην θεραπεία κεφαλής και τραχήλου, που είναι σήμερα ευρέως διαδεδομένη μεταξύ των χειρουργών παγκοσμίως. Ο Martin (καθώς και οι μαθητές-χειρουργοί) επέμεινε με αυστηρή προσκόλληση στην μονοπαγή τραχηλική λεμφαδενεκτομή «en bloc neck dissection» όλων των λεμφαδενικών επιπέδων από I έως V του τραχήλου, με τρόπο βασικά όμοιο με αυτόν που ήδη το 1905-1906 περιέγραψε ο Crile. Ο Martin θεωρούσε ότι συντηρητικότερες επεμβάσεις ακόμα και στον αρνητικό τράχηλο, πέραν της ριζικής τραχηλικής λεμφαδενεκτομής, δεν έχουν καμία ένδειξη. Προς το τέλος όμως του 20ου αιώνα έγιναν σημαντικές τροποποιήσεις ενάντια σε αυτή την απόλυτη θέση περί ριζικής λεμφαδενεκτομής σε όλες τις περιπτώσεις. Έτσι, πολλοί σύγχρονοι χειρουργοί πρότειναν πιο συντηρητικές εγχειρητικές τεχνικές, όταν ο τράχηλος είναι κλινικά αρνητικός, που να περιορίζονται στην εκτομή λεμφαδένων μόνο από τις περιοχές που αρχικά εκβάλλουν τα λεμφαγγεία ενδοστοματικών καρκινικών θέσεων, κάτι που και ο ίδιος ο Crile στην εποχή του πρότεινε για N0 τράχηλο (Λαζαρίδης και συν. 1999). Αξιοσημείωτη τέλος είναι και η τροποποίηση σε ότι αφορά την παρασκευή των προς εκτομή τραχηλικών ιστών την οποία πρότεινε ο καθηγητής McGregor το 1986 στο Canniesburn Hospital της Γλασκώβης (προσωπική επικοινωνία Ian McGregor και Francis McGregor). Τα μεγάλα αγγεία του τραχήλου (κοινή καρωτίδα και έσω σφαγίτιδα) (εικ. 21) δεν δίνουν

tion of neck tissues to be dissected is worth mentioning, that was suggested by professor McGregor in 1986 in Canniesburn Hospital of Glasgow (personal communication Ian McGregor and Francis McGregor). The great vessels of the neck (common carotid and internal jugular) (figure 21) don't provide posterior branches for the most part of the posterior neck triangle, thus, the preparation of the neck tissues to be dissected in radical neck dissection is preferable to be performed not from the bottom up (figure 22A), but from the back to the front (figure 22B), facilitating in this way the surgeon to perform neck dissection stress free, with easier preparation of the anatomical structures of the neck. Furthermore, the approach of the upper pole of the jugular (figure 23) that is about to be ligated is performed with greater ease from the surgeon and without worrying about injuring the internal jugular vein. This is due to the fact that it is performed under direct vision since the severing of the sternocleidomastoid muscle precedes, in contrast with the classic approach by Crile and Hayes Martin (McGregor and Howard 1998) (figure 24).

So, Crile's concept, that was expressed already from 1905-1906, about the therapeutic management of the neck, both clinically positive and negative, in head and neck cancer, continues to be valid until today.

οπίσθιους κλάδους στην μεγαλύτερη έκταση του οπισθίου τραχηλικού τριγώνου, επομένως η παρασκευή των προς εκτομή τραχηλικών ιστών στην ριζική τραχηλική λεμφαδενεκτομή είναι προτιμότερο να διενεργείται όχι εκ των κάτω προς τα άνω (εικ. 22Α), αλλά εκ των οπίσω προς τα εμπρός (εικ. 22Β), διευκολύνοντας με τον τρόπο αυτό τον επεμβαίνοντα να διενεργήσει χωρίς άγχος τον λεμφαδενικό του καθαρισμό, με ευχερέστερη παρασκευή των ανατομικών δομών του τραχήλου. Επίσης, η προσέγγιση του άνω πόλου της σφαγίτιδας (εικ. 23) που πρόκειται να απολινωθεί πραγματοποιείται με μεγαλύτερη ευκολία από τον χειρουργό και χωρίς άγχος τραυματισμού της έσω σφαγίτιδας. Αυτό οφείλεται στο ότι διενεργείται υπό άμεση ορατότητα αφού έχει προηγηθεί η διατομή του στερνοκλειδομαστοειδούς μυός, σε αντίθεση με την κλασική προσέγγιση κατά Crile και Hayes Martin (McGregor και Howard 1998) (εικ. 24).

Έτσι, η άποψη του Crile, που εξέφρασε ήδη από το 1905-1906, για την θεραπευτική αντιμετώπιση του τραχήλου, τόσο κλινικά θετικού όσο και κλινικά αρνητικού τραχήλου, στον καρκίνο κεφαλής και τραχήλου, συνεχίζει να αποδεικνύει την αξία της μέχρι και σήμερα.

## ΒΙΒΛΙΟΓΡΑΦΙΑ/REFERENCES


EgiButlin HT. Diseases of the Tongue. London: Cassell &Co.; 1885.

Carrau RL, Snyderman C, Janecka IP, Sekhar L, Sen C, D'Amico F. Antibiotic prophylaxis in cranial base surgery. Head Neck. 1991;13(4):311-317.

Crile GW. On the surgical treatment of cancer of head and neck. With a summary of one hundred and twenty-one operations performed upon one hundred and five patients. Trans South Surg Gynecol Assoc 1905;18:108-127.

Dickinson K, Roberts I. MAST for circulatory support in patients with trauma. The Cochrane Library; 2001.

Ferlito A, Rinaldo A, Silver CE, et al. Neck dissection: then and now. Auris Nasus Larynx. 2006;33(4):365-374.

Folz BJ, Ferlito A, Silver CE, et al. Neck dissection in the nineteenth century. Eur Arch Otorhinolaryngol. 2007;264(5):455-460. doi:10.1007/s00405-007-0261-9.

Grile GW. Excision of cancer of the head and neck. With special reference for the plan of dissection based on one hundred and thirty-two operations. JAMA 1906;47:1780-1786.

Halsted WS. The results of operations for the cure of cancer of the breast performed at the Johns Hopkins Hospital from June 1889 to January 1894. Johns Hopkins Hospital Reports. 1894–1895; 4:297–350.

Jawdynski F. Przypadek raka pierwotnego szyi. T.z. raka skrzelowego Volkmann'a. Wyciecie nowotworu wraz z rezekcyja tetnicy szyjowej wspolnej I zyly szyjowej wewnetrznej. Wyzdrowienie. Gaz Lek 1888;8:530-7.

Kaplan BC, Civetti JM, Nagel EL, Nagel EL, Nussenfeld SR, Hirschman JC. The military anti-shock trouser in civilian pre hospital care. J Trauma. 1973;13:843–8.

Kierzek A. Otolaryngologia warszawska w koncu XIX I na poczatku XX wieku. Otolaryngol Pol 2003;57:761-764.

Kocher T. Ueber Radicalheilung des Krebses. Dtsch Z Chir 1880;13:134-66.

Langenbeck B. Totalextripation des Kehlkopfes mit dem Zungenbein, einem Theil der Zunge, des Pharynx und Oesophagus. Berl Klin Wschr 1876;12:33.

Lore JM, Medina J: An Atlas of Head & Neck Surgery, 4th edition, Saunders, 2004.

Martin HE., Del Valle B, Ehrlich H, Cahan WG. Neck dissection. Cancer 1951;4:441-99.

Martis Ch. Case for ligation of the external carotid artery in composite operation of oral carcinoma. Int. J. Oral Surg. 7, 95, 1978a.

Martis Ch., Karakasis D. Prophylactic neck dissection in oral carcinoma. Int. J. Oral Surg 1974;3:293.

Martis Ch., Lazaridis N., Karabouta Ir. The internal carotid artery in the surgery of the extensive oral cancer Quintessense. 6,22, 1985.

McGregor I., Howard D.: Head and Neck (part 2) 4th edition, Rob&Smith's Operative Surgery Series, CRC Press, 1998.

Schwab CW, Gore D. MAST: Medical anti-shock trousers. Surg Annu. 1983;15:41–59.

Silver, C.E., Rinaldo, A. and Ferlito, A. (2007), Crile's Neck Dissection. The Laryngoscope, 117: 1974-1977.

Towpik E. Centennial of the first description of the en bloc neck dissection. Plast Reconstr Surg 1990;85;468-470.

Volkmann R. Das tiefe branchiogene Halskarcinom. Zeentralbl Chir 1882;9:49-51.

Γιαννουλόπουλος Α.: Παρατηρήσεις επί της χειρουργικής επεμβάσεως της ριζικής λεμφογαγγλιακής εκτομής του τραχήλου επί της στοματικής κοιλότητας. Οδοντιατρική 1978; 11:299.

Ζαμπάκος Η.: Κακοήθη νεοπλάσματος στόματος. Εις: Λουκόπουλος Ν.: Γναθοπροσωπική Χειρουργική 1984, σελ. 783.

Καρακάσης Δ.Θ., Λαζαρίδης Ν.Θ.: Στοματική και Γναθοπροσωπική Χειρουργική, Εκδόσεις ΑΘΑΝΑΣΙΟΥ ΑΛΤΙΝΤΖΗ, Θεσσαλονίκη 2010.

Καρακάσης ΔΘ: Μαθήματα Οδοντογναθικής Χειρουργικής. Εκδ. Αλτιντζή, Θεσσαλονίκη, 1986, σελ. 112.

Λαζαρίδης Ν., Τηλαβερίδης Ι., Κομματά Α., Αντωνιάδης Β.: Η υπερωμοϋοειδής τραχηλική λεμφαδενεκτομή για την αντιμετώπιση του κλινικά αρνητικού τράχηλου (Ν0) ασθενών με καρκίνο στόματος. Ελλ. Π. Στομ. Γναθοπροσωπ. Χειρ. 1999; 14:81-91.

Μάρτης Χ.: Αι ριζικαί επί ενδοστοματικού καρκίνου χειρουργικαί επεμβάσεις. Στόμα 1974; 1:5.

Τριχίλης Ε.: Ριζικός λεμφαδενικός καθαρισμός τραχήλου. Εις Βασιλόπουλος Π., Τριχίλης Ε.: Όγκοι κεφαλής και τραχήλου, 1995, σελ. 203.



Διεύθυνση επικοινωνίας:
**Λαζαρίδης Νικόλαος**
Μητροπολίτου Γενναδίου 10,
546 31, Θεσσαλονίκη, Ελλάδα
Τηλ.: 6932413337
e-mail: lazarnik@dent.auth.gr

Adress:
**Lazaridis Nikolaos**
10 Mitropolitou Gennadiou Street,
546 31, Thessaloniki, Greece
Tel: +30 6932413337
e-mail: lazarnik@dent.auth.gr