Μικροκυτταρικό καρκίνωμα του υπογναθίου σιαλογόνου αδένα. Παρουσίαση περίπτωσης

Γεώργιος ΡΑΛΛΗΣ[1], Παναγιώτης ΣΤΑΘΟΠΟΥΛΟΣ[2], Ορέστης ΤΣΕΛΚΑΣ[3], Αλεξάνδρα ΣΚΛΑΒΟΥΝΟΥ[4], Νικόλαος ΖΑΧΑΡΙΑΔΗΣ[5]

Κλινική Στοματικής και Γναθοπροσωπικής Χειρουργικής, ΓΝ Αττικής «ΚΑΤ»
(Διευθυντής: Ν. Ζαχαριάδης)

Small cell carcinoma of the submandibular salivary gland. Case report

George RALLIS, Panagiotis STATHOPOULOS, Orestis TSELKAS, Alexandra SKLAVOUNOU, Nicolaos ZACHARIADES

Oral & Maxillofacial Clinic, General Hospital of Attica «KAT»
(Head: N. Zachariades)

Ενδιαφέρουσα περίπτωση
Case report

ΠΕΡΙΛΗΨΗ: Το μικροκυτταρικό καρκίνωμα είναι κακοήθης όγκος που αναπτύσσεται κυρίως στους πνεύμονες. Η συχνότητα εμφάνισής του κυμαίνεται από 20% έως 25% του συνόλου των κακοηθειών, που απαντώνται στους πνεύμονες. Πρόκειται για επιθετική μορφή κακοήθειας, που αν αφεθεί χωρίς θεραπεία οδηγεί στο θάνατο σε σύντομο χρονικό διάστημα, ενώ το 85% των περιπτώσεων αναπτύσσεται σε καπνιστές. Το μικροκυτταρικό καρκίνωμα έχει επίσης ανευρεθεί και σε εξωπνευμονικές εντοπίσεις με πιο συχνή, στην περιοχή κεφαλής και τραχήλου, αυτή του λάρυγγα. Στον υπογνάθιο σιαλογόνο αδένα το μικροκυτταρικό καρκίνωμα εντοπίζεται σπανιότατα. Η έγκαιρη διάγνωση και αντιμετώπιση είναι δυνατόν να οδηγήσουν στην οριστική θεραπεία του ασθενούς. Σκοπός της εργασίας αυτής είναι η παρουσίαση ασθενούς με το σπάνιο αυτό νεόπλασμα της περιοχής κεφαλής και τραχήλου με εντόπιση στον υπογνάθιο σιαλογόνο αδένα. Πρόκειται για ασθενή ηλικίας 79 ετών, που εμφάνιζε ήπια ευαίσθητη διόγκωση της αριστερής υπογνάθιας χώρας. Ύστερα από τον εκτενή εργαστηριακό έλεγχο και τον χειρουργικό καθαρισμό του αριστερού υπογναθίου τριγώνου που ακολούθησαν, η παθολογοανατομική εξέταση ανέδειξε μικροκυτταρικό καρκίνωμα του σύστοιχου υπογναθίου σιαλογόνου αδένα. Η ασθενής παραμένει ελεύθερη νόσου μετά από 5 έτη.

ΛΕΞΕΙΣ ΚΛΕΙΔΙΑ: Μικροκυταρρικό καρκίνωμα, πνεύμονες, υπογνάθιος σιαλογόνος αδένας.

SUMMARY: Small cell carcinoma is a malignant tumor usually developing in the lungs where it accounts for 20% to 25% of carcinomas. Pulmonary small cell carcinoma is an aggressive malignant tumor, which can lead to death within a short period of time, if left untreated, while 85% of the cases involve smokers. Small cell carcinoma can also occur in extrapulmonary sites with most common site in the head and neck region being the larynx. Primary lesions of small cell carcinoma in the submandibular salivary gland are extremely rare. The early diagnosis and treatment of such a lesion can to lead to the patient's successful recovery. The aim of this article was to present a rare case of a small cell carcinoma of the submandibular gland. A 79-year-old female patient, who presented with a mild painful swelling of the left mandibular region. After the detailed laboratory examinations and the surgical debridement of the left submandibular triangle that were conducted, the histopathological examination revealed a small cell carcinoma of the concomitant submandibular salivary gland. Five years post-operatively, the patient is free of disease.

KEY WORDS: Small cell carcinoma, lungs, submandibular salivary gland

[1] *Αν. Διευθυντής ΣΓΠΧ, ΓΝΑ ΚΑΤ*
[2] *Ειδικευόμενος ιατρός ΣΓΠΧ, ΓΝΑ ΚΑΤ*
[3] *Επιμελητής ΣΓΠΧ, 401 ΓΣΝΑ*
[4] *Καθηγήτρια Στοματολογίας, ΕΚΠΑ*
[5] *Διευθυντής ΣΓΠΧ, ΓΝΑ ΚΑΤ*

Παρελήφθη: 7/10/2009 - Έγινε δεκτή: 10/12/2009

Paper received: 7/10/2009 - Accepted: 10/12/2009

ΕΙΣΑΓΩΓΗ

Το μικροκυτταρικό καρκίνωμα είναι επιθετική μορφή κακοήθειας που εντοπίζεται κυρίως στους πνεύμονες καπνιστών (Johnson, 1998). Το νεόπλασμα συγκαταλέγεται ανάμεσα στις νόσους με τη χαμηλότερη επιβίωση αφού κατά την αρχική του διάγνωση έχουν ήδη αναπτυχθεί αιματογενείς ή / και λεμφογενείς μεταστάσεις (Donoff και συν. 1976, Svirsky και συν. 1989, Kim και Jang, 2001). Οι ασθενείς που πάσχουν από μικροκυτταρικό καρκίνωμα των πνευμόνων συχνά εκδηλώνουν τα αρχικά συμπτώματα ως συνέπεια της μεταστατικής νόσου, ενώ είναι δυνατόν να παραμένουν ελεύθεροι συμπτωμάτων από την πρωτοπαθή εστία (Donoff και συν. 1976).
Το μικροκυτταρικό καρκίνωμα μπορεί σπάνια να αναπτυχθεί και σε εξωπνευμονικούς ιστούς (Kim και Jang 2001). Η εντόπισή του στον υπογνάθιο σιαλογόνο αδένα είναι εξαιρετικά σπάνια (Walters και συν. 2007). Σε αντίθεση με την κακοήθη νόσο των πνευμόνων φαίνεται ότι το νεόπλασμα με εντόπιση στον υπογνάθιο σιαλογόνο αδένα εμφανίζει λιγότερο επιθετική συμπεριφορά (Gnepp και συν. 1986, Rossel και συν. 1991, Toyosawa και συν. 1999, Rodriguez και συν. 2004, Lin και συν. 2005).
Σκοπός της εργασίας αυτής είναι η παρουσίαση μιας περίπτωσης μικροκυτταρικού καρκινώματος με εξωπνευμονική εντόπιση και η συζήτηση της διάγνωσης και θεραπείας του.

ΠΕΡΙΓΡΑΦΗ ΠΕΡΙΠΤΩΣΗΣ

Γυναίκα ασθενής 79 ετών παρουσιάστηκε στα εξωτερικά ιατρεία της Γναθοπροσωπικής Χειρουργικής Κλινικής του νοσοκομείου με διόγκωση της αριστερής υπογνάθιας χώρας, η οποία ήταν ήπια, ευαίσθητη στην ψηλάφηση και πρωτοπαρουσιάστηκε προ 2 μηνών. Η βλάβη παρουσίαζε αργή αλλά σταθερή αύξηση των διαστάσεών της, ενώ το υπερκείμενο δέρμα ήταν φυσιολογικού χρώματος και υφής (Εικ.1).
Κατά την κλινική εξέταση του τραχήλου δεν αναδείχτηκαν διογκωμένοι λεμφαδένες και η στοματική κοιλότητα της ασθενούς ήταν ελεύθερη νόσου. Το ιατρικό ιστορικό περιελάμβανε βρογχικό άσθμα με δύσπνοια προσπάθειας, υπό αγωγή με βουδεσονίδη και ολική υστερεκτομή προ 20ετίας. Ο αρχικός εργαστηριακός έλεγχος (ακτινογραφία και C.T. θώρακος, αιματολογικές και βιοχημικές εξετάσεις, χρόνοι πήξεως, ορολογικός έλεγχος, σπινθηρογράφημα οστών) ήταν εντός φυσιολογικών ορίων ενώ η ασθενής παρέμεινε απύρετη κατά τη διάρκεια της νοσηλείας της.
Η υπολογιστική τομογραφία σπλαχνικού κρανίου και τραχήλου ανέδειξε ομοιογενή διόγκωση του αριστερού υπογναθίου σιαλογόνου αδένα (4x3 cm) και συνοδό φλεγμονώδη διήθηση του περιαδενικού λιπώδους

INTRODUCTION

Small cell carcinoma is an aggressive malignant tumor usually detected in the lungs of smokers (Johnson, 1998). This neoplasm is among the diseases with the lowest survival rate, since regional or distant hematogenous metastases have already developed at the time of diagnosis (Donoff et al. 1976, Svirsky et al. 1989, Kim and Jang, 2001). Patients suffering from pulmonary small cell carcinoma (PSCC) usually present their first symptoms as a result of the metastatic disease, while the primary site may not present any symptoms (Donoff et. al. 1976).
Small cell carcinoma can rarely occur in extrapulmonary tissues as well (Walters et al. 2001). Primary lesions in the submandibular salivary gland are extremely rare (Walters et al. 2007). Compared to PSCC, neoplasms located in the submandibular salivary gland appear to be less aggressive (Gnepp et al. 1986, Rossel et al. 1991, Toyosawa et al. 1999, Rodriguez et al. 2004, Lin et al. 2005).
The aim of this article is to present a rare case of an extra pulmonary small sell carcinoma, its diagnostic approach and treatment.

CASE REPORT

A 79-year-old woman was referred to the outpatient department of the Maxillofacial Clinic of the hospital suffering from a swelling of the left submandibular region, which was slightly painful on palpation. According to the patient, the swelling had become noticeable 2 months ago, and since then it had been growing at a slow but steady pace. The color and texture of the overlying skin were normal (Fig. 1). The clinical examination did not reveal any swollen lymph nodes at the other levels of the neck, and the patient's oral cavity was free of disease. Her medical history included a total hysterectomy, 20 years ago, as well as bronchial asthma accompanied by exertional dyspnea, for which she was on treatment with budesonide. Laboratory and imaging tests (chest radiograph and CT

Εικ. 1: Διόγκωση της αριστερής υπογνάθιας χώρας.
Fig. 1: Swelling of the left submandibular region.

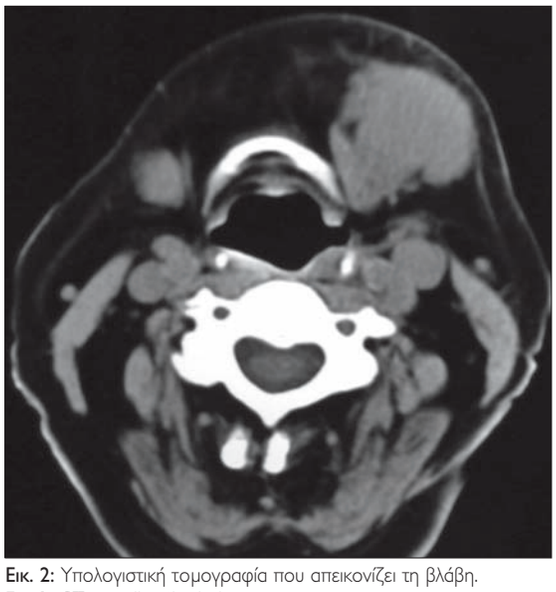

Εικ. 2: Υπολογιστική τομογραφία που απεικονίζει τη βλάβη.
Fig. 2: CT revealing the lesion.

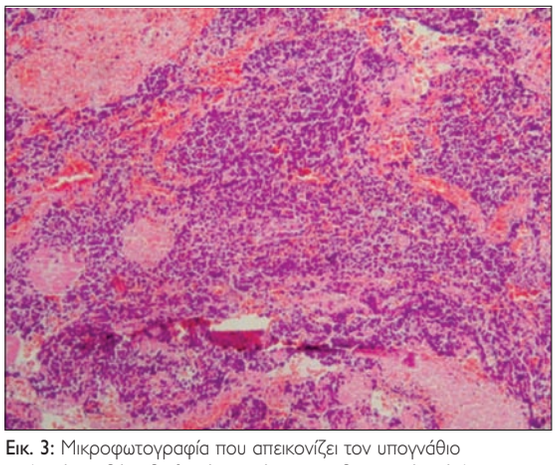

Εικ. 3: Μικροφωτογραφία που απεικονίζει τον υπογνάθιο σιαλογόνο αδένα διηθημένο από νευροενδοκρινικό νεόπλασμα μικροκυτταρικού τύπου χαμηλής διαφοροποιήσεως. (Η. & Ε. x 100).
Fig. 3: Microphotograph showing the submandibular salivary gland, which has been infiltrated by a poorly differentiated small cell neuroendocrine neoplasm. (H. & E x 100)

ιστού (Εικ. 2). Στην ασθενή διενεργήθηκε βιοψία δια λεπτής βελόνης τα ευρήματα της οποίας ήταν ατυπία και ενδείξεις νεοπλάσματος εκ μικρών κυττάρων. Ως εκ τούτου, αποφασίστηκε η εξαίρεση-βιοψία της βλάβης. Η άρρωστη οδηγήθηκε στο χειρουργείο όπου υπό γενική αναισθησία πραγματοποιήθηκε εκτενής χειρουργικός καθαρισμός του αριστερού υπογναθίου τριγώνου. Διεγχειρητικά δεν διαπιστώθηκε ρήξη της κάψας του υπογναθίου σιαλογόνου αδένα. Η παθολογοανατομική εξέταση του παρασκευάσματος ανέδειξε νεοπλασματική διήθηση του αριστερού υπογναθίου σιαλογόνου αδένα, ενός επιχώριου λεμφαδένα και περιλεμφαδενική διασπορά από νευροενδοκρινές καρκίνωμα, μικροκυτταρικού τύπου χαμηλής διαφοροποιήσεως (Εικ. 3). Ο ανοσοφαινότυπος των νεοπλασματικών κυττάρων περιγράφηκε ως εξής: κυτοκερατίνες AE 3(+), 8.18 (+) (περιπυρηνικές), CD 56 (+) συναπτοφυσίνη (+), CD20(-), CD3(-). Η διαφορική διάγνωση περιελάμβανε το πρωτοπαθές μικροκυτταρικό καρκίνωμα του σιαλογόνου υπογναθίου αδένα και τη μεταστατική νόσο από μικροκυτταρικό καρκίνωμα των πνευμόνων. Το ειδικό αντιγόνο TTF1 που ανευρίσκεται θετικό στα πρωτοπαθή μικροκυτταρικά καρκινώματα του πνεύμονα (που μεθίστανται και στον υπογνάθιο σιαλογόνο αδένα) ήταν αρνητικό.

Στην ασθενή συστήθηκε πιο εκτεταμένος χειρουργικός λεμφαδενικός καθαρισμός του τραχήλου όπως επίσης και μετεγχειρητική χημειοθεραπεία και ακτινοθεραπεία. Παρά το γεγονός ότι η άρρωστη αρνήθηκε τις περαιτέρω διαγνωστικές δοκιμασίες και θεραπευτικές παρεμβάσεις παραμένει ελεύθερη νόσου για 5 έτη.

ΣΥΖΗΤΗΣΗ

Τα μικροκυτταρικά καρκινώματα αποτελούν το 20-25%

scan, biochemical and blood tests, coagulation times, serological screening, bone scintigram) were within the normal limits.

The patient's head and neck CT scan revealed a homogenous swelling of the left submandibular salivary gland (4x3 cm), accompanied by an inflammatory infiltrate of the periglandular fat tissue (Fig. 2). The fine needle aspiration biopsy (tru-cat) that was performed revealed the presence of atypia, as well as signs of small cell neoplasm. Therefore, an excision biopsy of the lesion was decided. Under general anesthesia, the patient underwent an extensive surgical debridement of the left submandibular triangle, with preservation of the marginal mandibular branch of the VII nerve. Intraoperatively it was found that the submandibular salivary gland capsule had not been ruptured. The histopathological examination of the specimen revealed an infiltration of the left submandibular salivary gland and a regional lymph node, as well as peri-lymphoglandular spread caused by a poorly differentiated small cell neuroendocrine carcinoma (Fig. 3). The immunophenotype of the neoplastic cells was as follows: cytokeratins AE 3(+), 8.18 (+) (paranuclear), CD 56 (+), synaptophysin (+), CD20(-), CD3(-). The differential diagnosis included the primary small cell carcinoma of the submandibular salivary gland and the small cell lung metastatic disease. The TTF1 special antigen, which is positive in primary small cell lung carcinomas (metastasizing to the submandibular salivary gland as well), was negative.

The patient although advised to undergo modified radical neck dissection (MRND) and, depending on the histopathological findings, postoperative chemotherapy and radiotherapy, she declined any further diagnostic tests and treatments. She is occasionally subjected to

του συνόλου των καρκινωμάτων στους πνεύμονες (Svirsky και συν. 1989). Το μικροκυτταρικό καρκίνωμα των πνευμόνων είναι μορφή κακοήθειας, που αναπτύσσεται κυρίως σε καπνιστές και εάν αφεθεί χωρίς θεραπεία η μέση επιβίωση των ασθενών φτάνει μόλις τους 6 μήνες (Donoff και συν. 1976, Johnson και συν. 1998, Zachariades και συν. 2002). Η πενταετής επιβίωση των ασθενών με μικροκυτταρικό Ca των πνευμόνων είναι 6% (Johnson και συν. 1998). Σε μη καπνιστές είναι εξαιρετικά σπάνιο εκτός από τους εργάτες εξόρυξης ουρανίου που εκτίθενται στον χλωρομεθυλαιθέρα και σε άτομα που έχουν λάβει πολύ μεγάλα ποσά ακτινοβολίας (Svirsky και συν. 1989). Η κλινική συμπεριφορά του όγκου χαρακτηρίζεται από υψηλά ποσοστά υποτροπής και χορήγησης αιματογενών και λεμφογενών μεταστάσεων (Donoff και συν. 1976, Svirsky και συν. 1989).

Κατά τον χρόνο της διάγνωσης τα δύο τρίτα των ασθενών έχουν ήδη αναπτύξει εξωθωρακικές μεταστάσεις (Svirsky και συν. 1989). Η θεραπευτική αγωγή των ασθενών με πρωτοπαθές και μεταστατικό μικροκυτταρικό καρκίνωμα των πνευμόνων περιλαμβάνει χημειοθεραπευτικά φάρμακα σε συνδυασμό ή όχι με ακτινοθεραπεία του θώρακα (Donoff και συν. 1976, Johnson και συν. 1998). Επειδή κατά τη διάγνωσή της, η νόσος έχει συνήθως διασπαρεί, σε αντίθεση με τα μη μικροκυτταρικά καρκινώματα των πνευμόνων, δεν επιδέχεται χειρουργική θεραπεία (Johnson και συν. 1998).

Το μικροκυτταρικό καρκίνωμα είναι δυνατόν να εντοπιστεί και σε εξωπνευμονικούς ιστούς (Kim και συν. 2001, Zachariades και συν. 2004). Η πιο συχνή εντόπισή του στην περιοχή της κεφαλής και του τραχήλου είναι ο λάρυγγας (Kim και συν. 2001), ενώ η εντόπιση στη στοματική κοιλότητα είναι σπάνια. Η θεραπευτική αγωγή του πρωτοπαθούς μικροκυτταρικού καρκινώματος εξωπνευμονικής εντόπισης περιλαμβάνει την χειρουργική αφαίρεση της εντοπισμένης πρωτοπαθούς εστίας, που ακολουθείται από χημειοθεραπεία και ακτινοθεραπεία της περιοχής (Kim και συν. 2001). Η μεμονωμένη χειρουργική αντιμετώπιση δεν φαίνεται ικανή να περιορίσει δραστικά τη νόσο γιατί ο όγκος έχει πολύ επιθετική συμπεριφορά με δυνατότητα ταχείας αυξήσεως και χορήγησης μεμακρυσμένων μεταστάσεων (Kim και συν. 2001, Zachariades και συν. 2004).

Η αναφερόμενη περίπτωση θα μπορούσε να αφορά σε ένα πρωτοπαθές μικροκυτταρικό καρκίνωμα των πνευμόνων, που μεταστάθηκε στον υπογνάθιο σιαλογόνο αδένα. Όμως η ακτινογραφία και η υπολογιστική τομογραφία του θώρακα που έγιναν προεγχειρητικά, καθώς και το ειδικό αντιγόνο TTF1 για το συγκεκριμένο όγκο, ήταν αρνητικά. Το τελευταίο εύρημα συνηγορεί υπέρ της διαγνώσεως του πρωτοπαθούς μικροκυτταρικού νεοπλάσματος του υπογναθίου σιαλογόνου αδένα. (Walters και συν. 2007). Η ελαφρά δύσπνοια που παρουσίαζε η ασθενής οφειλόταν στο βρογχικό

clinical and imaging examinations and has been free of disease for 5 years.

DISCUSSION

Small cell carcinomas account for 20-25% of all lung carcinomas (Svirsky et al. 1989). Small cell lung carcinoma is a form of malignancy, which occurs mainly in smokers. If left untreated, the average survival time of patients is scarcely 6 months (Donoff et al. 1976, Johnson et al. 1998, Zachariades et al. 2002). The five-year survival rate of patients with small cell lung carcinoma has been reported to be 6% (Johnson et al. 1998). Moreover, it is extremely rare in non-smokers, with the exception of uranium miners exposed to chloromethyl ether, and people who have received large amounts of radiation (Svirsky et al. 1989). The tumor's clinical behavior is characterized by high recurrence rates, as well as by a high incidence of hematogenic and lymphogenic metastases (Donoff et al. 1976, Svirsky et al. 1989).

At the time of diagnosis, two out of three patients have already developed extrapulmonary and distant metastases (Svirsky et al. 1989). The treatment of patients with primary and metastatic small cell lung carcinoma includes chemotherapy combined with, or without, a local radiotherapy treatment of the mediastinum (Donoff et al. 1976, Johnson et al. 1988). Since, in most cases, the disease has already spread at the time of diagnosis, in contrast to non-small cell lung carcinomas, it cannot be treated surgically (Johnson et al. 1998).

Small cell carcinoma can also be found in extrapulmonary tissues (Kim et al. 2001, Zachariades et al. 2004). The most common site in the head and neck region is the larynx (Kim et al. 2001), while primary lesions in the submandibular salivary gland are extremely rare. The treatment of primary extrapulmonary small cell carcinoma includes the surgical removal of the primary site, as well as postoperative concurrent chemotherapy and radiotherapy (Kim et al. 2001). Surgical treatment alone appears to be insufficient for the restriction of the disease, since the tumor displays a very aggressive behavior, characterized by a rapid rate of local growth and development of distant metastases (Kim et al. 2001, Zachariades et al. 2004).

The reported case could involve a primary small cell lung carcinoma, which has metastasized to the submandibular salivary gland. However, the simple radiography and computed tomography that were performed before the operation, as well as the tumor-specific TTF1 antigen, were negative. The patient experienced light dyspnea, which was due to the bronchial asthma, from which she had been suffering for years. Despite the fact that small cell carcinoma rarely occurs primarily in the submandibular salivary gland, in this case it was

άσθμα. Παρά το γεγονός ότι το μικροκυτταρικό καρκίνωμα σπάνια εντοπίζεται πρωτοπαθώς στον υπογνάθιο σιαλογόνο αδένα στην περίπτωση αυτή η εμφάνισή του ήταν η πιο ευδιάκριτη πιθανή διάγνωση. Η παθολογοανατομική έκθεση επιβεβαίωσε τη διάγνωση. Σύμφωνα με τους Shah (1996) και Langton (1998), εφόσον ο όγκος είναι μικρός και περιορίζεται μέσα στα όρια της κάψας του αδένα η en bloc εξαίρεση του υπογναθίου αδένα μαζί με τους επιχώριους λεμφαδένες θεωρείται επαρκής. Όμως η ιστοπαθολογική ανεύρεση διήθησης ενός επιχώριου λεμφαδένα και περιλεμφαδενικής διασποράς καθιστούσε απαραίτητο ένα πλέον εκτεταμένο τραχηλικό λεμφαδενικό καθαρισμό, ακτινοθεραπεία και χημειοθεραπεία. Ενδιαφέρον παρουσιάζει το γεγονός ότι παρότι η ασθενής αρνήθηκε τις περαιτέρω θεραπευτικές παρεμβάσεις, παραμένει ελεύθερη νόσου μετά 5 έτη.

ΣΥΜΠΕΡΑΣΜΑ

Το πρωτοπαθές μικροκυτταρικό καρκίνωμα του σιαλογόνου υπογναθίου αδένα είναι εξαιρετικά σπάνιο. Η θεραπεία του περιλαμβάνει τη χειρουργική εξαίρεση και συνδυασμένη ακτινο- και χημειο- θεραπεία. Παρουσιάζεται μια σπάνια περίπτωση μικροκυτταρικού καρκινώματος, όπου και μόνο ο έγκαιρος και εκτενής χειρουργικός καθαρισμός φαίνεται να συνετέλεσε στην πλήρη θεραπεία της ασθενούς.

the most possible diagnosis. The histopathological report confirmed this diagnosis. According to Shah (1996) and Langton (1998), if the tumor is small and within the limits of the gland capsule, the en bloc removal of the submandibular gland along with the regional lymph nodes is considered to be sufficient. Although the histopathological diagnosis of a metastatic regional lymph node and the presence of peri-lymphnode spread required an extended modified radical neck dissection, as well as postoperative concurrent radiotherapy and chemotherapy, the patient refused to undergo them. It is very interesting that, after 5 years, she is still free of disease.

CONCLUSIONS

The primary small cell carcinoma of the submandibular salivary gland is extremely rare. Its treatment includes surgical excision and postoperative concurrent radiotherapy and chemotherapy. This article describes a rare case of a small cell carcinoma located in the submandibular salivary gland, where the early and extensive surgical debridement alone seems to have contributed to the patient's successful treatment.

ΒΙΒΛΙΟΓΡΑΦΙΑ/REFERENCES

Donoff RB, Albert T, Olson DJ, Guralnick W: Metastatic bronchogenic carcinoma to the mandible. J Oral Surg 34: 1007-1011,1976

Gnepp DR, Corio RL, Brannon RB: Small cell carcinoma of the major salivary glands. Cancer. 58(3):705-714,1986

Johnson DH: Management of small cell lung cancer: Current state of the art. Chest 116 : 525-530,1998

Kim SWG, Jang HS: Small cell carcinoma of the oral cavity: Report of a case. J Oral Maxillofac Surg 59: 680-684,2001

Langdon JD: Saliivary gland surgery. In operative maxillofacial surgery. Editors: Langdon JD, Patel MF. London Chapman & Hall, pp.375-380, 1998

Lin YC, Wu HP, Tzeng JE: Small-cell undifferentiated carcinoma of the submandibular gland: an extremely rare extrapulmonary site .Am J Otolaryngol. 26(1):60-63,2005

Rodriguez JC, Fresno MF, Junquera LM, Hernandez G, Lopez JS: Small cell undifferentiated carcinoma of the submandibular gland with neuroendocrine features. Ann. Otol. Rhinol. Laryngol. 113(1):55-59,2004

Rosell MR, Lluansi J, Fernandez M, Sanchez JM, Adrados M: Neuroendocrine tumor of the submaxillary gland. Apropos of a case. Acta Otorrinolaringol Esp.42(2):144-146,1991

Shah JP: Salivary glands. In Head and Neck Surgery. Second Edition Mosby: 431-460, 1996.

Svirsky JA, Dent CD, Mandalinich D: Rapidly enlarging gingival mass. JADA 119: 657-659,1989

Toyosawa S, Ohnishi A, Ito R, Ogawa Y, Kishino M, Yasui Y, Kitamura R, Matsuya T, Ishida T, Ijuhin N: Small cell undifferentiated carcinoma of the submandibular gland: immunohistochemical evidence of myoepithelial, basal and luminal cell features Pathol Int. 49(10):887-892,1999

Walters DM, Little SC, Hessler RB, Gourin CG: Small cell carcinoma of the submandibular gland: a rare small round blue cell tumor Am J Otolaryngol. 28(2):118-121,2007

Zachariades N, Rallis G, Mezitis M, Komis C, Machera H: Large cervical mass in an 8-month-old infant. J Oral Maxillofac Surg 60: 1472-1478 ,2002

Zachariades N, Koumoura F, Sklavounou – Andrikopoulou A, Papadakis D: Small cell carcinoma metastatic to the mandible. Report of a case. Int J Oral Maxillofac Surg 33:307-309,2004

Διεύθυνση επικοινωνίας:
Ράλλης Γεώργιος
Αισχύλου 9,
152 34 Χαλάνδρι,
Τηλ.: 210 6842839, Fax: 210 6842828
e-mail: rallisg@gmail.com

Address:
Rallis George
9 Aeschylou St.
Chalandri 152 34, Attica - Greece
Tel.: +30 210 6842839, Fax: +30 210 6842828
e-mail: rallisg@gmail.com