Invited Author

Έκφραση του p44/42 MAPK στο ακανθοκυτταρικό καρκίνωμα του στόματος

Nur Mollaoglu[1,2]*, K. Andreas SCHLEGEL[1], Takeshi TOYOSHIMA[4], Emeka NKENKE[1], Friedrich W. NEUKAM[1], Yeliz KASKO[3], Jutta RIES[1]
[1]Τμήμα Στοματικής & Γναθοπροσωπικής Χειρουργικής, Πανεπιστήμιο του Erlangen, Γερμανία (Δ/ντής: Καθηγητής F. W. Neukam)
[2]Πανεπιστήμιο Gazi, Οδοντιατρική Σχολή, Τμήμα Στοματικής & Γναθοπροσωπικής Χειρουργικής, Άγκυρα, Τουρκία
[3]Πανεπιστήμιο Ankara, Σχολή Γεωπονίας, Τμήμα Βιομετρίας και Γενετικής, Άγκυρα, Τουρκία
[4]Τμήμα Στοματικής & Γναθοπροσωπικής Χειρουργικής, Πανεπιστήμιο Kyushu, Ιαπωνία

Expression of phospho-p44/42MAPK in oral squamous cell carcinoma

Nur Mollaoglu[1,2]*, K. Andreas SCHLEGEL[1], Takeshi TOYOSHIMA[4], Emeka NKENKE[1], Friedrich W. NEUKAM[1], Yeliz KASKO[3], Jutta RIES[1]
[1]Department of Oral and Maxillofacial Surgery, University of Erlangen, Germany (Head: Professor F. W. Neukam)
[2]Gazi University, School of Dentistry, Department of Oral and Maxillofacial Surgery, Ankara-Turkey
[3]Ankara University, School of Agriculture, Department of Biometry and Genetics, Ankara, Turkey
[4]Department of Oral and Maxillofacial Surgery, Kyushu University, Fukuoka, Japan

Ερευνητική εργασία
Research paper

ΠΕΡΙΛΗΨΗ: Το ακανθοκυτταρικό καρκίνωμα του στόματος (ΑΚΣ) είναι από τα πιο διαδεδομένα παγκοσμίως. Η ενεργοποίηση της οικογένειας MAPK, ιδιαίτερα της εξωκυτταρικά ρυθμιζόμενης κινάσης (extracellular-signal-regulated kinase ERK) με φωσφορυλίωση αναφέρεται ως δείκτης ανάπτυξης κακοήθειας σε διάφορες νεοπλασίες. *Σκοπός* της παρούσας μελέτης είναι η ποσοτική περιγραφή του βαθμού φωσφωρυλίωσης της ERK στο ΑΚΣ. *Ασθενείς και μέθοδος:* Χρησιμοποιήθηκε ένα σύνολο 48 δειγμάτων ΑΚΣ σε παραφίνη, στα οποία έγινε ανοσοιστοχημική χρώση με μονοκλωνικό αντίσωμα phospho-p44/42MAPK. Σαν ομάδα ελέγχου χρησιμοποιήθηκαν 10 δείγματα βλενογόνου από την οπισθογόμφια περιοχή ασθενών που υποβλήθηκαν σε εξαγωγή εγκλείστου 3ου γομφίου. Η φωσφωρυλίωση ERK προσδιορίστηκε με δείκτη τιτλοποίησης (LI). Στη συνέχεια έγινε συσχετισμός του LI με κλινικοπαθολογικές παραμέτρους. *Αποτελέσματα:* Η ERK ήταν ανιχνεύσιμη σε όλες τις περιπτώσεις ΑΚΣ, αλλά όχι στην αρνητική ομάδα ελέγχου. Η μέση τιτλοποίηση LI ήταν 35.17%. Ωστόσο δεν υπήρχε στατιστικά σημαντική διαφορά ανάμεσα στην ERK και τις κλινικοπαθολογικές μεταβλητές εκτός από το φύλο ($p<0.01$) *Συμπέρασμα:* Δείχθηκε ότι η pERK (φωσφορυλιωμένη ERK) είναι δείκτης διαφοροποίησης του όγκου. Πάντως δεν υπήρχε συσχέτιση ανάμεσα στη φωσφορυλίωση της ERK και κλινικοπαθολογικές παραμέτρους του ΑΚΣ. Τα αποτελέσματα πιθανώς υποδεικνύουν ότι η pERK έχει ρόλο στην καρκινογένεση αλλά όχι στην εξέλιξη της κακοήθειας η οποία αυξάνει τη σοβαρότητα του ΑΚΣ.

ΛΕΞΕΙΣ ΚΛΕΙΔΙΑ: Ακανθοκυτταρικό καρκίνωμα στόματος, MAPK, pERK, πρόγνωση

*Καθηγήτρια ΣΠΓΠΧ
*Professor OMFS

Παρελήφθη: 21/10/2010 - Έγινε δεκτή: 25/11/2010

SUMMARY: Oral squamous cell carcinoma (OSCC) has been one of the most common cancers world-wide. Activation of MAPK family, in particular extracellular-signal-regulated kinase ERK by phosphorylation has been reported to be the indicator for the malignant proliferation in various malignancies. *The aim* of the present study was to determine quantitatively the degree of ERK phosphorylation in OSCC.
Patients and Methods: A total of 48 paraffin embedded OSCC samples was retrieved. Immunohistochemical staining was done using monoclonal antibody phospho-p44/42MAPK. 10 samples taken from retromolar area of otherwise healthy patients who underwent to impacted third molar surgery were used as controls. Samples were taken during the surgery. The ERK phosphorylation was detected using labelling index (LI). Subsequent correlation of LI with clinico-pathological parameters was performed. *Results:* ERK was detectable in all the OSCC cases, not in negative controls. The mean LI was 35.17%. However, there was no statistically significant difference between ERK activation and clinico-pathological variables except gender ($p<0.01$).
Conclusion: It was determined that pERK (phosphorylated ERK) is indicating clearly tumour differentiation. Nevertheless, there was no correlation between the ERK phosphorylation and clinico-pathological parameters of OSCC. Thus, results may suggest pERK has got a role in oral carcinogenesis but no role during the progression of malignant proliferation which increases the severity in OSCC.

KEY WORDS: Oral squamous cell carcinoma, MAPK, pERK, prognosis

Paper received: 21/10/2010 - Accepted: 25/11/2010

ΕΙΣΑΓΩΓΗ

Το ακανθοκυτταρικό καρκίνωμα του στόματος (ΑΚΣ) είναι από τους πιο διαδεδομένους καρκίνους παγκοσμίως, με σχεδόν καταστροφική πρόγνωση, παρά την ύπαρξη προχωρημένων μεθόδων πρώιμης διάγνωσης. Αυτό φαίνεται να οφείλεται σε δύο βασικές αιτίες που είναι η ανάπτυξη πεδίου καρκινογένεσης και η τυχαία παρουσία κυττάρων στα όρια της χειρουργικής εκτομής που προκαλούν περιοχική υποτροπή μεταξύ 4.3% και 30% (Slaughter, 1953).

Η πιο αποτελεσματική προσέγγιση για να ελεγχθούν διάφοροι τύποι καρκίνου, όταν αυτοί εμφανισθούν είναι ο περιορισμός τους στη θέση πρώτης εμφάνισης με πρωτογενή πρόληψη και μεθόδους έγκαιρης διάγνωσης. Παρά τις προόδους στους τρόπους μαζικού ελέγχου και στην τεχνολογία απεικόνισης καθώς και στην προσπέλαση σε ιατρικό προσωπικό πρωτοβάθμιας υγείας, ένα σημαντικό ποσοστό ασθενών παρουσιάζονται με προχωρημένο καρκίνο του στόματος. Επιπλέον τα κλινικά σημεία και συμπτώματα του καρκίνου του στόματος είναι μη ειδικά και συγχέονται με άλλες κοινές παθήσεις (Kademani, 2007). Η βιοχημική οδός MAPK/ERK είναι μια οδός υποδοχής σήματος που ενεργοποιείται από τη φωσφορυλίωση της εξωκυττάρια ρυθμιζόμενης κινάσης ERK. Είναι μια περίπλοκη βιοχημική οδός της οποίας όμως η διάσπαση είναι γνωστό ότι είναι κοινή σε πολλούς τύπους καρκίνου. Συνεπώς η ενεργοποίηση της ERK στο ΑΚΣ και ο συσχετισμός της με τις κλινικοπαθολογικές παραμέτρους πιθανώς να πληρεί τις προσδοκίες για έλεγχο υψηλού επιπέδου εάν χρησιμοποιηθεί σαν βιολογικός ή διαγνωστικός δείκτης (Orton και συν. 2005). Η ERK ή το κλασικό MAPK ήδη αναφέρεται ότι παίζουν ρόλο στη ρύθμιση διαφόρων κυτταρικών λειτουργιών, όπως η έκφραση γονιδίων, η μίτωση, η διαφοροποίηση και η κυτταρική επιβίωση (Pearson και συν. 2001) σε διάφορους τύπους καρκίνου όπως ο μη μικροκυτταρικός καρκίνος του πνεύμονα (Vicent και συν. 2004), ο καρκίνος του μαστού (Rudolph και συν. 1999), ο ακανθοκυτταρικός καρκίνος της κεφαλής και του τραχήλου (Vairaktaris και συν. 2008).

Σκοπός της παρούσας μελέτης είναι η ανίχνευση της μεταβολής στη φωσφορυλίωση της ERK σε δείγματα ΑΚΣ εμβυθισμένα σε παραφίνη, με ανοσοιστοχημεία και με τη χρήση μονοκλωνικών αντισωμάτων phospho-p44/42MAPK ώστε να διευκρινιστεί εάν υπάρχει στατιστική συσχέτιση ανάμεσα στην ενεργοποίηση της ERK και τα κλινικοπαθολογικά ευρήματα του ΑΚΣ και να αξιολογηθεί η κακοήθεια καθώς και η βαρύτητά της. Η ανάλυση έγινε ποσοτικά και στη συνέχεια συσχετίστηκε με το ιστολογικό στάδιο, την κλινική κατάσταση, το φύλο και την ηλικία των ασθενών με ΑΚΣ.

INTRODUCTION

Oral squamous cell carcinoma (OSCC) has been one of the most common cancers world-wide with a quite deleterious prognosis in spite of the existence of advanced early diagnostic techniques. This might be due to two main reasons which are the exhibition of field cancerization and occult cancer cells around tumour margins following the operation, which may cause a regional recurrence in between 4.3% to 30% (Slaughter, 1953).

The most effective approach to control different types of cancer is to prevent it when it occurs in the first place using primary prevention and early detection methods. Despite the advances in screening tools, imaging technology, and access to primary care physicians, there are still considerable percentages of patients who present advanced-stage of oral cancer. In addition, clinical signs and symptoms of oral cancer might have been nonspecific and can be mistaken by other common ailments (Kademani, 2007). The MAPK/ERK pathway is a signal transduction pathway. This pathway is activated by the phosphorylation of ERK. It is a very complex pathway; however, disruption of it is known to be common in several different types of cancer. Therefore, it is assumed that ERK activation in OSCC and its correlation by the clinico-pathological parameters may full fill the expectations of advanced screening in particular when used as a biomarker or diagnostic marker (Orton et al 2005). ERK or classical MAPK have already been reported to play a role in regulation of various cellular activities, such as gene expression, mitosis, differentiation, and cell survival / apoptosis (Pearson et al. 2001) in several cancer types such as non-small-cell lung cancer (Vicent et al. 2004), breast cancer (Rudolph et al. 1999), head and neck squamous cancer (Vairaktaris et al. 2008).

The aim of the present study is to investigate the alteration of ERK phosphorylation on paraffin embedded OSCC samples by immunohistochemistry using monoclonal antibody phospho-p44/42MAPK in order to determine if there is any statistical correlation between the ERK activation and clinico-pathological findings of OSCC to assess malignancy and also the level of its severity. The analysis was performed quantitatively and then related to tumour stage, lymph node stage, histopathological grading, clinical status, gender and age of OSCC patients.

PATIENTS AND METHODS

Sample selection was performed among primary OSCC cases, which were diagnosed between January 1, 1996 and December 31, 1999 at the University of Erlangen, Department of Pathology. Paraffin-embedded tumor samples of 48 patients with primary OSCC were

ΑΣΘΕΝΕΙΣ ΚΑΙ ΜΕΘΟΔΟΣ

Η συλλογή των δειγμάτων έγινε από περιπτώσεις ασθενών με πρωτοπαθή ΑΚΣ που διαγνώστηκαν από 1ης Ιανουαρίου 1996 και μέχρι 31ης Δεκεμβρίου 1999 στο Τμήμα Ιστοπαθολογίας του Πανεπιστημίου του Erlangen. Δείγματα όγκων σε μπλόκ παραφίνης από 48 ασθενείς με πρωτοπαθές ΑΚΣ συλλέχτηκαν μετά από έγκριση της Επιτροπής Βιοηθικής του Πανεπιστημίου του Erlangen της Γερμανίας. Ασθενείς με ιστορικό άλλης κακοήθειας ανοσολογικές διαταραχές ή ανοσοκαταστολή εξαιρέθηκαν από τη μελέτη. Η θεραπεία των ασθενών που τελικά έγιναν αποδεκτοί ήταν η πλήρης εκτομή του όγκου και η μετεγχειρητική χημειοθεραπεία ή/και ακτινοθεραπεία. Για τη στατιστική ανάλυση η ηλικία, το φύλο το μέγεθος του όγκου, η περιοχική λεμφαδενική μετάσταση και η ιστολογική σταδιοποίηση σύμφωνα με τα κριτήρια του Παγκόσμιου Οργανισμού Υγείας (ΠΟΥ, 1988) συλλέχτηκαν από το Cancer Center του Πανεπιστημίου Erlangen-Nuremberg. Όλα τα πλακάκια που είχαν χρωματιστεί με αιματοξυλίνη-ηωσίνη επανεκτιμήθηκαν μικροσκοπικά και βαθμολογήθηκαν σύμφωνα με τα standards της διεθνούς ταξινόμησης των όγκων του ΠΟΥ.

Ανοσοϊστοχημεία

Η φωσφορυλίωση του ERK αναλύθηκε με ανοσοϊστοχημική μέθοδο. Έγιναν τομές 2-4 χιλιοστά με μικροτόμο (Leica microsystems, Heidelberg, Germany) από δείγματα όγκων που ήταν μονιμοποιημένα με φορμαλίνη και εμβυθισμένα σε παραφίνη. Αυτές τοποθετήθηκαν σε πλακάκια επεξεργασμένα με οργανικό σιλάνιο και στεγνώθηκαν ολονύκτια στους 55°C. Ο εξειδικευμένος εντοπισμός αντιγόνου (epitop) αποκαταστάθηκε με επώαση των slides με διάλυμα ανάκτησης στόχου (Citrate Buffer, pH 6.0) στους 100°C και σε υδατόλουτρο για 10΄. Η ανοσαντίδραση πραγματοποιήθηκε με αντίσωμα φωσφορυλιωμένου p44/42 MAPK (διάλυση 1:100 σε TBS, Cell Signaling Technology, Inc, Denver, USA) για μία ώρα σε θερμοκρασία δωματίου. Για να αποφευχθεί η μη ειδική σύνδεση του αντισώματος και του συμπλέγματος ABC στην συγκεκριμένη τομή, τα πλακάκια επωάσθηκαν και πάλι με διαλύματα αβιδίνης και βιοτίνης καθώς και με ορό κατσίκας για 30΄ (X0590, DAKO). Για την ποιοτική και ποσοτική ανάλυση της φωσφορυλίωσης της ERK χρησιμοποιήθηκε η μέθοδος του συμπλέγματος υπεροξειδίου της αβιδίνης-βιοτίνης (ABC-POX). Η ενεργοποίηση της ERK ανιχνεύονταν με νέα επώαση των πλακιδίων με αδιάλυτο μονοκλωνικό IgG αντίσωμα κονίκλων (σε διάλυση 1:250 σε TBS). Προκειμένου να γίνουν επιπλέον χρωματογραφικές δοκιμασίες έγινε νέα επώαση με σύμπλοκο υπεροξειδάσης αβιδίνης-βιοτίνης με χραίνα (δικοτυλήδονο σταυρανθές) για 30΄ (StreptABComplex / HRP, K0377, DAKO). Σαν χρωμογόνο χρησιμοποιήθηκε για 18΄ η αμινο-αιθυλ-καρβαζόλη (“AEC+”

retrieved after approval by the Ethical Committee of the University of Erlangen, Germany. Patients who had a history of other malignancies, immune disorders or immunosuppression were excluded. Their therapy included curative intent, curative tumour (R0), and preoperative and postoperative radiotherapy/radiochemotherapy. For statistical analysis, age, gender, tumour size, regional lymph node metastasis, and histopathologic grading according to the World Health Organisation (WHO) criteria (World Health Organisation 1988) were obtained from the Cancer Center of the University of Erlangen-Nuremberg. All the haematoxylin-eosin (H&E) stained slides were re-evaluated under light microscope and scored according to the standard criteria of WHO international histological classification of tumors.

Immunohistochemistry

Phosphorylation of ERK was analyzed using immunohistochemistry (IHC) method. Sections were cut 2–4 μm thick from formalin-fixed, paraffin-embedded tumour specimens using a microtome (Leica microsystems, Heidelberg, Germany), mounted on silanized slides, and dried overnight at 55°C. Epitop was restored by incubation of the slides with target retrieval solution (Citrate Buffer, pH 6.0) at 100°C in a water bath for 10min. Immunoreactivity was done with an antibody of phosphor-p44/42 MAPK (1:100 dilutions in TBS, Cell Signaling Technology, Inc, Denver USA) for one hour in room temperature. To prevent non-specific binding of the secondary antibody and the ABComplex with the tissue section, the slides were subsequently incubated with avidin and biotin solutions for 30min (X0590, DAKO) as well as with goat serum for 30min (X0902, DAKO). For qualitative and quantitative analysis of ERK phosphorylation, the avidin-biotin peroxidase complex (ABC-POX) method was used. ERK activation was detected by incubation of the slides with the undiluted monoclonal rabbit-IgG antibody (dilution 1:250 in TBS). To provide subsequent chromogenic assay, incubation was carried out with avidin-biotin/horseraddish-peroxidase complex for 30min (StreptABComplex/ HRP, K0377, DAKO). The amino ethyl carbazole (AEC) was used for 18min as a chromogen (“AEC+” Substrate-Chromogen System, K3469, DAKO). The sections were counterstained with Mayer’s H&E, cleared and mounted (S2020, DAKO). All samples were accompanied by negative and also positive controls sampled from colon cancer.

Qualitative and quantitative analysis

Slides were examined qualitatively under a bright-field microscope (Axioskop, Zeiss, Oberkochen, Germany) with X5, X10 and X20 magnification for changes in the extent and localization of ERK phosphorylation. This

Substrate-Chromogen System, K3469, DAKO). Έγινε χρώση των τομών με Mayer's H και E, καθαρισμός και στερέωση. Όλα τα δείγματα συνοδεύονταν από αρνητικά και θετικά δείγματα ελέγχου, από καρκίνο του παχέος εντέρου.

Ποιοτική και ποσοτική ανάλυση

Τα πλακίδια (slides) εξετάστηκαν ποιοτικά με μικροσκόπιο φωτεινού πεδίου (Axioskop, Zeiss, Oberkochen, Germany) σε μεγεθύνσεις X5, X10 και X20 για αλλαγές στην έκταση και τη θέση της φωσφορυλίωσης της ERK. Τα ευρήματα καταγράφηκαν και συγκρίθηκαν με τα δείγματα ελέγχου. Για την ποσοτικοποίηση της φωσφορυλίωσης με ERK ο δείκτης τιτλοποίησης LI εκφράστηκε σαν λόγος των θετικά εκφραζόμενων κυττάρων προς το σύνολο των κυττάρων ανά οπτικό πεδίο (pERK-Li). Γιαυτό χρησιμοποιήθηκε το οπτικό πεδίο σαν ένα συστηματικά τυχαιοποιημένο υποδείγμα (Arends και Wyllie, 1991). Για κάθε τομή από ένα δείγμα τρία οπτικά πεδία απεικονίστηκαν ηλεκτρονικά με μια κάμερα CCD (Axiocam, Zeiss) και το πρόγραμμα Axiovision 3.1 (Zeiss). Η καταμέτρηση γινόταν με εκτίμηση 300±50 κυττάρων κατά μέσο όρο ανά οπτικό πεδίο, έτσι ώστε ο συνολικός αριθμός κυττάρων που καταμετρούνταν στα τρία οπτικά πεδία ανά τομή ήταν 900±150. Η καταμέτρηση γινόταν από τον ίδιο ερευνητή. Η καταγραφή γινόταν με βάση την χρώση του πυρήνα. Το κριτήριο για το χαρακτηρισμό κυττάρων ως θετικά χρωματισμένων ήταν η παρουσία μιας καθαρής κυτταρικής δομής με ένα πυρήνα εμφανώς χρωματισμένο με την ειδική χρωστική. Τυχόν χρωματισμός του κυτταροπλάσματος ή της εξωκυττάριας ουσίας δεν αξιολογούνταν (Rudolph et al. 1999).

Στατιστική ανάλυση

Τα στοιχεία από το δείκτη τιτλοποίησης LI καταγράφηκαν με τη χρήση του μέσου όρου και της SD. Το test Kolmogoroff-Smirnoff χρησιμοποιήθηκε για να ελεγχθεί η κανονική κατανομή (Εικ. 1) Το Mann-Whitney U test χρησιμοποιήθηκε για το συσχετισμό της ηλικίας και του φύλου με το δείκτη LI. Τέλος, το Kruskal-Wallis test χρησιμοποιήθηκε για συσχετισμό των παραμέτρων ταξινόμησης του όγκου, της κατάστασης των λεμφαδένων και της ιστοπαθολογικής διαφοροποίησης με το δείκτη LI, με το πρόγραμμα στατιστικής επεξεργασίας Minitab 15.1 (Minitab Inc. USA).

ΑΠΟΤΕΛΕΣΜΑΤΑ

Λήφθηκαν 48 δείγματα ΑΚΣ σε μπλόκ παραφίνης. Η σειρά των ασθενών περιελάμβανε 41 άνδρες και 7 γυναίκες. Δεν ανακτήθηκαν όμως όλες οι κλινικοπαθολογικές παράμετροι διότι ήταν χωρίς σταδιοποίηση ή χωρίς καταγραφή. Η ηλικία των ασθενών κατά τη διάγνωση ήταν από 49 ως 93 ετών με μέσο όρο τα 69.38 χρόνια. Όλες οι περιπτώσεις αφορούσαν ακανθοκυτ-

was determined descriptively and compared with the controls. For quantification of ERK phosphorylation, the label index (LI) was determined as ratio of positively expressing cells and total number of cells per visual field (pERK-Li). For this, randomized systematic sub-sampling was used (Arends and Wyllie 1991). Three visual fields per section for each sample were digitized with X20 magnification using a CCD camera (Axiocam, Zeiss) and the program Axiovision 3.1 (Zeiss). Counting was carried out evaluating 300±50 cells median per visual field so that the overall number of evaluated cells with three visual fields per section was 900±150 cells. The evaluation was carried out by the same examiner. Analysis and records of pERK-Li was done according to nuclear staining. The criterion for positively stained cells was the existence of a clear cell structure with a clear specific staining of the nucleus. Staining of the cytoplasm or extra cellular matrix was not evaluated (Rudolph et al. 1999).

Statistical analysis

Descriptive analysis of LI data was performed using the arithmetic mean and standard deviation. The Kolmogoroff-Smirnoff test was used to test for normal distribution (Fig. 1). Mann-Whitney U test was used for the correlation of age and gender by LI. In addition, Kruskal-Wallis test was used to correlate the parameters of tumor classification, lymph node status and pathologic grading by LI using Minitab 15.1 statistical software (Minitab Inc. USA).

RESULTS

A total of 48 OSCC paraffin embedded samples were retrieved. The cohort of tumour patients included 41 male and 7 female patients. However, we could not

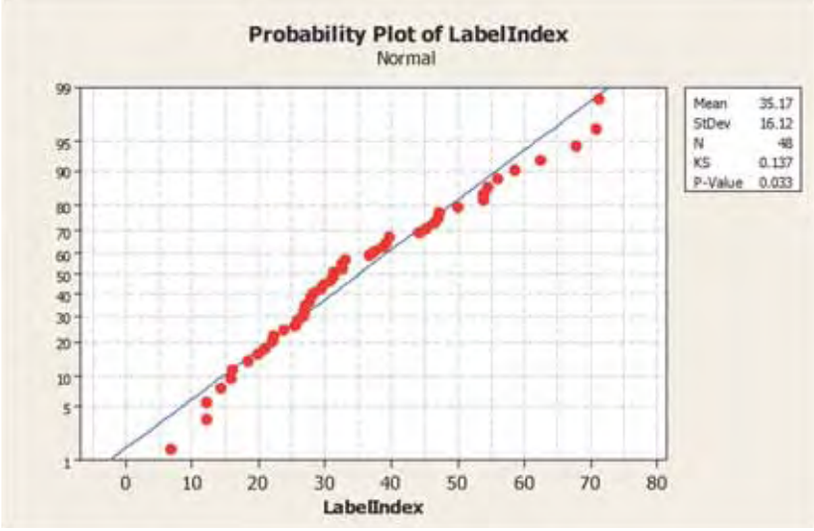

Εικ. 1: Κανονική κατανομή της pERK στο ΑΚΚ του στόματος στο test Kolmogorov-Simirnov (KS=0.137).
Fig. 1: Normal Distribution of pERK in OSCC by Kolmogorov-Simirnov Test (KS=0.137).

ταρικά καρκινώματα με εντόπιση την κάτω γνάθο. Σύμφωνα με την ταξινόμηση TNM οκτώ όγκοι χαρακτηρίστηκαν T1, ένδεκα T2, οκτώ T3, είκοσι T4 και ένας ήταν άγνωστου σταδίου. Η μεταστατική λεμφαδενική μετάσταση ταξινομήθηκε ως N1 σε 18 ασθενείς, N2 σε 8 ασθενείς, N3 σε 17 ενώ σε 5 δείγματα δεν μπορούσε να γίνει ταξινόμηση. Με ιστοπαθολογικό κριτήριο δύο όγκοι ήταν G1, 33 ήταν G2 και 12 ήταν G3. Επομένως η κατανομή των ασθενών σε στάδια ήταν ως εξής: Στάδιο I:4, στάδιο II:8, στάδιο III:9 και στάδιο IV: 26 ασθενείς (Πίνακας I).

Η ανοσοϊστοχημική χρώση για pERK στα δείγματα των όγκων έδειξε και τα δύο, και πυρηνική αλλά και κυτταροπλασματική πρόσληψη χρωστικής (Εικ. 2). Όμως κύτταρα με κυτταροπλασματική ή εξωκυτταρική χρώση στη θεμέλια ουσία δεν αξιολογήθηκαν. Ο μέσος δείκτης τιτλοποίησης LI ήταν 35,17%. Δεν υπήρξε σημαντικός συσχετισμός μεταξύ φωσφορυλιωμένης ERK και κάποιου κλινικοπαθολογικού σταδίου, όπως της ιστολογικής εικόνας, της λεμφαδενικής νόσου, του μεγέθους του όγκου ή του κλινικού σταδίου ($p>0.05$). Ωστόσο υπήρξε σημαντική συσχέτιση μεταξύ pERK-Li και φύλου, αλλά όχι μεταξύ pERK-Li και ηλικίας.

ΣΥΖΗΤΗΣΗ

Το ΑΚΣ είναι ένας καρκίνος που χαρακτηρίζεται από φτωχή πρόγνωση και χαμηλό ποσοστό επιβίωσης. Παρά το μεγάλο όγκο ερευνών και τις προόδους στις διαγνωστικές τεχνικές, η νοσηρότητα και η θνητότητα των ασθενών με ΑΚΣ παραμένουν αμετάβητες (Vairaktaris και συν. 2008). Η καρκινογένεση είναι μια διαδικασία πολλών σταδίων που επηρεάζεται από πολλά γεγονότα σε επίπεδο γενετικής, όπως μεταβολές σε ογκογονίδια και γονίδια έκφρασης όγκων. Ο Vairaktaris και συν. (2008) ανέφεραν ευρήματα από πειραματικό μοντέλο καρκινογένεσης στόματος σχετι-

reach all their clinico-pathological parameters. Some of them were either not staged or not recorded. Patients' age at diagnosis ranged from 49 to 93 years, the average was 69.38 years. All the cases were OSCC of lower jaw. According to the TNM classification, eight tumours were characterized as T1, eleven tumours were T2, eight tumours were T3, 20 tumours were T4 and one case was unknown. In 18 patients lymph node invasion was classified as N1, in eight patients as N2, in 17 patients as N3, however, in five of them no classification could be done. Of these cases, two tumours were pathologically G1, 33 tumours were G2, and 12 tumours were G3. In addition, the distribution of the patients according to clinical staging was as follows; Stage I: 4, Stage II: 8, Stage III: 9 and in Stage IV: 26 patients (Table I).

Immunohistochemical staining for pERK in the tumour samples displayed both nuclear and cytoplasmic area staining (Fig. 2). However, cells with a stained cyto-

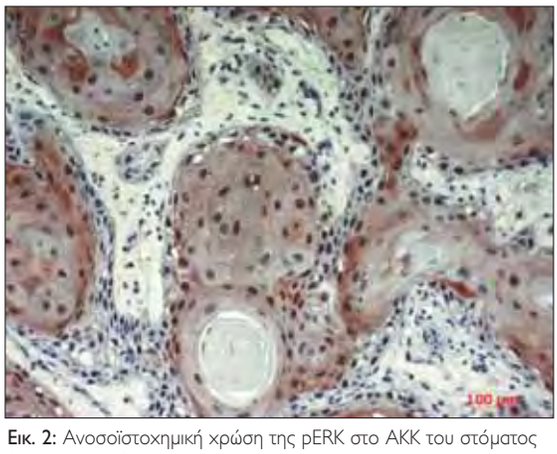

Εικ. 2: Ανοσοϊστοχημική χρώση της pERK στο ΑΚΚ του στόματος (μεγέθυνση X20).
Fig. 2: Immunohistochemical staining of pERK in OSCC (magnification X20).

Πίνακας 1. Συσχετισμός του δείκτη τιτλοποίησης της pERK με κλινικοπαθολογικές παραμέτρους.
Table 1. Correlation of pERK-Labeling index by clinicopathological parameters

		pERK-Labeling index					
		n	Mean	Minimum	Maximum	SD	P value
Tumor size	T1	8	44.9	22	71.2	19.85	0.33
	T2	11	32.4	15.9	56	14.17	
	T3	8	32.46	15.7	46.9	9.35	
	T4	20	34.02	6.6	70.7	17.63	
Lymph node	N1	18	35.22	6.6	70.7	16.17	0.26
	N2	8	44.74	12.1	71.2	22.52	
	N3	17	32.35	12	58.4	13.75	
Grading	G1	2	40.55	31.3	49.8	13.08	0.86
	G2	33	35.26	6.6	71.2	16.44	
	G3	12	33.72	12	67.8	17.31	
Clinical staging	I	4	32.45	22	47.7	10.56	0.38
	II	8	32.55	19.8	56	13.28	
	III	9	43.74	15.7	71.2	19.53	
	IV	26	33.37	6.6	70.7	16.45	

κά με την εμπλοκή βιοχημικών οδών «υποδοχής σήματος». Παρατήρησαν αυξημένο κυτταρικό πολλαπλασιασμό και απόπτωση στα αρχικά στάδια της ογκογένεσης (Arends and Wyllie, 1991). Οι παράγοντες που ενοχοποιούνται για την έναρξη της απόπτωσης λειτουργούν μέσω υποδοχέων που έχουν εντοπιστεί και στις βιοχημικές οδούς που σηματοδοτούν τον έλεγχο του κυτταρικού πολλαπλασιασμού. Επίσης η pERK ρυθμίζει τη μετεγγραφή και σχετίζεται με τον κυτταρικό πολλαπλασιασμό, την επιβίωση και την κυτταρική μεταμόρφωση (Albanell et al. 2001). Τα αυξημένα επίπεδα φωσφορυλίωσης της ERK σε ιστούς από όγκο συγκριτικά με τους αντίστοιχους φυσιολογικούς ιστούς έχουν ήδη ανακοινωθεί για πολλούς όγκους στον άνθρωπο (Ito et al. 1998, Gioeli et al. 1999, Gee et al. 2000, Vicent et al. 2004), αλλά ακόμη όχι για τον καρκίνο του στόματος. Εξετάσαμε μια σειρά 48 δειγμάτων πρωτοπαθούς ΑΚΣ στα οποία η ERK υπήρξε ενεργοποιημένη στον πυρήνα των κυττάρων του όγκου, στην πλειοψηφία των δειγμάτων. Η ενεργοποίηση αποδείχθηκε με ανοσοϊστοχημεία, σε δείγματα που είχαν ήδη τοποθετηθεί σε παραφίνη, με ένα αντίσωμα που αναγνωρίζει μόνο τη φωσφορυλιωμένη (ενεργοποιημένη) ERK.
Η ανοσοϊστοχημική εξέταση των 48 δειγμάτων έδειξε κατά μέσο όρο 35.17% θετικό χρωματισμό πυρήνων που αντιστοιχεί στη μέση ενεργοποίηση της pERK στο ΑΚΣ. Πρόκειται για την πρώτη αναφορά ανοσοϊστοχημικού προσδιορισμού pERK με τη χρήση p44/42MAPK σε παραφινωμένα δείγματα ΑΚΣ. Τα ευρήματα δείχνουν ότι το pERK ενεργοποιείται στο ΑΚΣ. Ο Albanell και συν. (2001) ανέφεραν αυξημένα επίπεδα ενεργοποιημένης ERK σε δείγματα από 101 ανθρώπινα ακανθοκυταρρικά καρκινώματα κεφαλής και τραχήλου. Βρήκαν επίσης συσχετισμό του με την προχωρημένη λεμφαδενική νόσο που υποδηλώνει ένα ρόλο της ενεργοποιημένης ERK στην εξάπλωση της κακοήθειας. Αντίθετα, τα δικά μας αποτελέσματα δείχνουν ότι η φωσφορυλίωση της ERK δεν συσχετίζεται ούτε με την λεμφαδενική νόσο, ούτε με καμμία άλλη κλινικοπαθολογική παράμετρο στο ΑΚΣ ($p>0.05$). Επίσης ο Svensson και συν. (2005) αναφέρουν μια ισχυρή κατ' αντίστροφη αναλογία σχέση ανάμεσα στη φωσφορυλίωση της ERK και το μέγεθος του όγκου (T) στον καρκίνο του μαστού ($p<0.001$) ενώ ο Vincent και συν. (2004) βρήκαν ισχυρή σχέση ανάμεσα στη θετική χρώση της pERK σε πυρήνα και κυτταρόπλασμα, και το προχωρημένο στάδιο του όγκου καθώς και την παρουσία μεταστατικών λεμφαδένων στο μη μικροκυτταρικό καρκίνο του πνεύμονα. Αυτά δείχνουν διαφορετικούς χαρακτήρες σε διάφορα είδη συμπαγών όγκων. Ο διαφορετικός τύπος ενεργοποίησης (της pERK) που επιδεικνύουν οι διάφοροι τύποι όγκων μπορεί να εξαρτάται από την υποδοχή των πολλαπλών σημάτων από τις επίσης πολλαπλές βιοχημικές οδούς υποδοχής σήματος, όπως επισημαίνουν οι Garavello και συν. (2006)

plasm or extra cellular matrix staining were not evaluated. The mean LI was 35.17%. There was no significant correlation between ERK phosphorylation (pERK-Li) and none of the clinico-pathological grading such as histological grading, lymph node status, tumour size and clinical staging of the cases ($p>0.05$). However, there was a statistical significance between pERK-Li and gender, but not by age.

DISCUSSION

OSCC is a cancer, characterised by poor prognosis and low survival rate. Despite the large amount of investigations and the advances in diagnostic techniques, the mortality and morbidity rate of OSCC patients still remain unchanged (Vairaktaris et al. 2008). Oral carcinogenesis has got multistep process affected by multiple genetic events such as alterations of oncogenes and tumour suppressor genes. Vairaktaris et al. (2008) described the findings of the experimental model of oral carcinogenesis in regard to the involvement of signal transduction pathways. They observed an increased apoptosis and cell proliferation in early stages of oral oncogenesis (Arends and Wyllie, 1991). The responsible factors for initiation of apoptosis act through receptors also observed in signalling transduction pathways controlling cell proliferation. Furthermore, pERK regulates cell transcription and has been linked to cell proliferation, survival, and transformation (Albanell et al.. 2001). Elevated levels of MAPK phosphorylation in tumor tissues compared with their corresponding non-neoplastic tissues have already been reported in several human tumours (Ito et al. 1998, Gioeli et al. 1999, Gee et al. 2000, Vicent et al. 2004), however has not been in OSCC yet. We have investigated a series of 48 samples from primary OSCC that ERK was activated in the nuclei of tumor cells in the majority of specimens. Activation was determined by IHC in paraffin-embedded specimens with an antibody that recognizes only the phosphorylated (activated) ERK.
IHC examination of 48 paraffin embedded OSCC cases showed average of 35.17% positive nuclear staining displaying mean pERK activation rate in OSCC. This is the first report of the immunohistochemical detection of pERK using phospho-p44/42MAPK in paraffin-embedded OSCC samples. The findings determined that pERK has been activated in OSCC. Albanell et al. (2001) has also reported elevated levels of activated ERK in 101 human head and neck squamous carcinoma specimens (HNSCC). However, they also found an association by advanced lymph node grading suggesting a role for activated ERK in the malignant progression. On the contrary, our results determined that ERK phosphorylation is not significantly related to lymph node status or any other clinico-pathological parameters in OSCC ($p>0.05$). In addition, Svensson et al.

στη μελέτη τους. Σε αυτήν υποστηρίζουν πως η ενεργοποίηση διαφορετικών οδών μπορεί να προκαλέσει αντικρουόμενα σήματα που να ρυθμίζουν την επιβίωση, τον πολλαπλασιασμό και τον προγραμματισμένο κυτταρικό θάνατο σε διάφορους όγκους. Στην παρούσα μελέτη, στην οποία οι περισσότερες περιπτώσεις αφορούσαν προχωρημένο καρκίνο, δεν καταδείχθηκε σχέση ανάμεσα στο pERK-LI και άλλη κλινικοπαθολογική παράμετρο, π.χ. το μέγεθος του όγκου, ώστε να αποδεικνύεται πως η φωσφορυλίωση της ERK αποτελεί εύρημα περισσότερο των τελικών παρά των αρχικών σταδίων του όγκου. Συνεπώς δεν φαίνεται να υπάρχει ούτε θετική ούτε αρνητική σχέση μεταξύ του μεγέθους του όγκου και της φωσφορυλίωσης της ERK. Περιληπτικά, τα στοιχεία της παρούσας μελέτης δείχνουν ενεργοποίηση της ERK στο σύνολο των πρωτοπαθών ΑΚΣ που ερευνήθηκαν. Ωστόσο ο βαθμός ενεργοποίησης της ERK δεν συσχετίστηκε με καμμία κλινικοπαθολογική παράμετρο όπως οι λεμφαδενικές μεταστάσεις, οι διαστάσεις του όγκου ή η κλινικοπαθολογική διαβάθμιση, πράγμα που σημαίνει πως η pERK δεν φαίνεται να έχει ρόλο στην εξάπλωση του ακανθοκυτταρικού καρκινώματος του στόματος.

ΣΥΜΠΕΡΑΣΜΑΤΑ

Ο μέσος όρος pERK-LI ήταν 35,71% στα δείγματα ΑΚΣ, ποσοστό που θα μπορούσε να σημαίνει καρκινογένεση αν ο έλεγχος pERK γίνει σε ύποπτες βλάβες του στόματος. Η απουσία όμως σχέσης ανάμεσα στο βαθμό φωσφορυλίωσης της ERK και διάφορες κλινικοπαθολογικές παραμέτρους του ΑΚΣ σημαίνει πιθανώς ότι η pERK έχει κάποιο ρόλο στην καρκινογένεση αλλά όχι στην πρόοδο της κακοήθειας που αυξάνει τη σοβαρότητα του ΑΚΣ.

Ευχαριστία

Η εργασία αυτή υποστηρίχθηκε από την Bayer Staatsministerium für Wirtschaft, Verkehr und Technologie (Förderkennzeichen: B36098C).

Μετάφραση: Λέκτορας Γρηγόρης Βενέτης

(2005) have reported a strong inverse association between ERK phosphorylation and tumour size (T) in breast cancer ($p<0.001$) while Vincent et al. (2004) found a strong statistical correlation between a positive nuclear and cytoplasmic pERK staining and advanced stages of tumor, and the presence of metastatic lymph nodes in non-small-cell lung cancer displaying different character for each type of solid tumors. Different activation patterns displayed by different tumors may dependent on the integration of multiple signals from the numerous transduction pathways as Garavello et al. (2006) stated in their study. They claim that activation of different pathways can generate opposing signals regulating survival, proliferation and programmed cell death in different tumor types. In the present study, there was no significant correlation by the investigated clinico-pathological parameters and pERK-LI for instance tumor size which may indicate that ERK phosphorylation is an initial stage finding more than a late stage for OSCC cases as most of the tumor cases of this study were in advanced stages. Therefore, there may be no significant positive or negative correlation between tumor size and ERK phosphorylation. In summary, the data of the present study indicates the presence of ERK activation in the entire investigated primary OSCC. However, level of ERK activation was not associated with any of the clinico-pathological parameters such as advanced lymph node metastasis, tumor size or clinico-pathological grading which may suggest pERK may have no role in the malignant progression of OSCC.

CONCLUSIONS

The mean pERK-LI was 35.17% in OSCC samples, which may have taken as the rate suggesting oral carcinogenesis for pERK activation when performed in suspected oral lesions. Nevertheless, there was no correlation between the phosphorylation rate of ERK and clinico-pathological parameters of OSCC cases, which may reflect ERK phosphorylation has got a role in oral carcinogenesis but no role during the progression of malignant proliferation increasing the severity in OSCC.

Acknowledgement

This work has been supported by Bayer Staatsministerium für Wirtschaft, Verkehr und Technologie (Förderkennzeichen: B36098C).

ΒΙΒΛΙΟΓΡΑΦΙΑ/REFERENCES

Albanell J, Codony-Servat J, Rojo F, Del Campo JM, Sauleda S, Anido J, Raspall G, Giralt J, Rosello J, Nicholson RI, Mendelsohn J, Baselga J: Activated extracellular signalregulated kinases: association with epidermal growth factor receptor/transforming growth factor alpha expression in head and neck squamous carcinoma and inhibition by anti-epidermal growth factor receptor treatments. Cancer Res 61: 6500-6510, 2001

Arends MJ, Wyllie AH: Apoptosis: mechanisms and roles in pathology. Int Rev Exp Pathol 52: 223–54, 1991

Garavello W, Nicolini G, Aguzzi A, Aggioni D, Leone BE, Viganò P, Gaini RM, Tredici G: Selective reduction of extracellular signal-regulated protein kinase (ERK) phosphorylation in squamous cell carcinoma of the larynx Oncology reports 16: 479-484, 2006

Gee J, Barroso A, Ellis I, Robertson J, Nicholson R: Biological and clinical associations of c-jun activation in human breast cancer. Int J Cancer 89: 177–186, 2000

Gioeli D, Mandell JW, Petroni GR, Frierson HFJ, Weber MJ: Activation of mitogen-activated protein kinase associated with prostate cancer progression. Cancer Res 59: 279–284, 1999

Ito Y, Sasaki Y, Horimoto M, Wada S, Tanaka Y, Kasahara A, Ueki T, Hirano T, Yamamoto H, Fujimoto J, Okamoto E, Hayashi N, Hori M: Activation of mitogen-activated protein kinases/extracellular signal-regulated kinases in human hepatocellular carcinoma. Hepatology 27: 951–958, 1998

Kademani D: Oral cancer. Mayo Clin Proc 82: 878-87, 2007

Orton RJ, Sturm OE, Vyshemirsky V, Calder M, Gilbert DR, Kolch W: Computational modelling of the receptor-tyrosine-kinase-activated MAPK pathway. Biochem J 392: 249-261, 2005

Pearson G, Robinson F, Beers Gibson T, Xu BE, Karandikar M, Berman K, Cobb MH: Mitogen-activated protein (MAP) kinase pathways: regulation and physiological functions. Endocr Rev 22: 153-183, 2001

Rudolph P, Alm P, Heidebrecht HJ, Bolte H, Ratjen V, Baldetorp B, Fernö M, Olsson H, Parwaresch R: Immunologic proliferation marker Ki-S2 as prognostic indicator for lymph node-negative breast cancer. J Natl Cancer Inst 91: 271–8, 1999

Slaughter DP: Field cancerization" in oral stratified squamous epithelium: Clinical implications of multicentric origin. Cancer 6: 963-968, 1953

Svensson S, Jirstrom K, Ryden L, Roos G, Emdin S, Ostrowski MC, Landberg G: ERK phosphorylation is linked to VEGFR2 expression and Ets-2 phosphorylation in breast cancer and is associated with tamoxifen treatment resistance and small tumours with good prognosis. Oncogene 23: 4370-9, 2005

Vairaktaris E, Spyridonidou S, Papakosta V, Vylliotis A, Lazaris A, Perrea D, Yapijakis C, Patsouris E: The hamster model of sequential oral oncogenesis. Oral Oncol 44: 315-24, 2008

Vicent S, Lopez-Picazo JM, Toledo G, Lozano MD, Torre W, Garcia-Corchon C, Quero C, Soria JC, Martin-Algarra S, Manzano RG, Montuenga LM: ERK1/2 is activated in non-small-cell lung cancer and associated with advanced tumours. Br J Cancer 8: 1047-52, 2004

World Health Organization, "International histological classification of tumors. 2nd. ed. Berlin, Springer-Verlag 1988.

Address:
Nur Mollaoglu
University of Gazi, School of Dentistry,
Department of Oral and Maxillofacial Surgery,
Bişkek caddesi, 1. sokak No:4, Emek, 06510
Ankara- Turkiye
Tel.: ++ (90)(312) 2034344, Fax: ++ (90)(312) 2239226
e-mail: nurmolla@gazi.edu.tr