Η χρήση βιοαπορροφήσιμων υλικών οστεοσύνθεσης στην Ορθογναθική Χειρουργική

Άρης ΝΤΟΜΟΥΧΤΣΗΣ[1], Λάμπρος ΖΟΥΛΟΥΜΗΣ[2], Μαρία ΛΑΖΑΡΙΔΟΥ[3], Νικόλαος ΤΟΠΟΥΖΕΛΗΣ[4], Ιωάννης ΔΗΜΗΤΡΑΚΟΠΟΥΛΟΣ[2], Νικόλαος ΛΑΖΑΡΙΔΗΣ[5]

Κλινική Στοματικής και Γναθοπροσωπικής Χειρουργικής, Οδοντιατρική Σχολή ΑΠΘ
(Διευθυντής: Καθηγητής Ν. Λαζαρίδης)

The use of biodegradable osteosynthesis materials in orthognathic surgery

Aris NTOMOUCHTSIS, Lampros ZOULOUMIS, Maria LAZARIDOU, Nikolaos TOPOUZELIS, Ioannis DIMITRAKOPOULOS, Nikolaos LAZARIDIS

Clinic of Oral and Maxillofacial Surgery, School of Dentistry, Aristotle University of Thessaloniki
(Head: Professor N. Lazaridis)

Κλινική εργασία
Clinical paper

ΠΕΡΙΛΗΨΗ: Τα βιοαπορροφήσιμα υλικά οστεοσύνθεσης αποτελούν μία εναλλακτική λύση στα επί δεκαετίες χρησιμοποιούμενα υλικά τιτανίου και πλέον χρησιμοποιούνται και σε οστεοτομίες. *Υλικό-Μέθοδος:* Παρουσιάζονται επιλεγμένες και αντιπροσωπευτικές περιπτώσεις ασθενών που υποβλήθηκαν σε οστεοτομίες και στις οποίες η οστεοσύνθεση έγινε με απορροφήσιμα υλικά. *Αποτελέσματα:* Στους ασθενείς διενεργήθηκαν ανάλογα με τον προεγχειρητικό σχεδιασμό, τυπική LeFort I οστεοτομία στην άνω γνάθο, οβελιαίες οστεοτομίες αμφοτερόπλευρα στην κάτω γνάθο, ή οριζόντια γενειοπλαστική για την αντιμετώπιση προγενισμού. Άμεσα δεν παρατηρήθηκε καμία μετεγχειρητική επιπλοκή, στις 3 από τις 4 περιπτώσεις, ενώ σε μία περίπτωση αμφιγναθικής οστεοτομίας, υπήρξε θραύση των απορροφήσιμων υλικών στο LeFort I επίπεδο και η ασθενής υποβλήθηκε σε νέα επέμβαση αντικατάστασης των υλικών με πλάκες τιτανίου. *Συμπεράσματα:* Μπορεί να ειπωθεί, ότι μετά την καθιέρωση τους στην κρανιοπροσωπική τραυματιολογία, τα βιοαπορροφήσιμα υλικά διεκδικούν το μερίδιό τους και στην ορθογναθική χειρουργική. Σε επιλεγμένες περιπτώσεις ασθενών, εφαρμόζοντας τις ενδείξεις των απορροφήσιμων υλικών στην οστεοσύνθεση, οι ασθενείς θα ωφεληθούν από τα πλεονεκτήματα τους χωρίς να θυσιάζεται στο παραμικρό ο προεγχειρητικός ορθογναθικός σχεδιασμός.

ΛΕΞΕΙΣ ΚΛΕΙΔΙΑ: Ορθογναθική χειρουργική, απορροφήσιμα υλικά, επιπλοκές

Παρελήφθη: 8/03/2010 - Έγινε δεκτή: 15/06/2010

SUMMARY: Bioadegradable osteosynthesis materials are an alternative solution to titanium material that have been used for many decades. Their introduction into Oral and Maxillofacial Surgery was gradual, and now they are also used in osteotomies. *Patients - Methods:* Representative cases of patients who underwent osteotomies, in which osteosynthesis was achieved by means of bioabsorbable material are presented. *Results:* Depending on their individual preoperative planning, patients underwent the following operations: typical LeFort I maxillary osteotomy, mandibular sagittal split osteotomy and horizontal genioplasty to correct progenism. In 3 of these 4 cases, no complications were reported in the immediate postoperative period. In one case of bimaxillary osteotomy, the bioabsorbable material was fractured at the LeFort I osteotomy line. That patient underwent a second operation, and the bioabsorbable devices were replaced by titanium plates. *Conclusions:* It can be said that, after their introduction into craniofacial traumatology, biodegradable materials claim their share in orthognathic surgery as well. In certain cases of orthognathic osteotomies and following instructions for their use, bioabsorbable osteosynthesis material can produce significant benefits for patients, without sacrificing preoperative orthognathic planning.

KEY WORDS: Orthognathic surgery, absorbable materials, complications

Paper received: 8/03/2010 - Accepted: 15/06/2010

[1] *ΣΓΠΧ*
[2] *Αναπλ. Καθηγητής ΣΓΠΧ*
[3] *Ειδικευόμενη ΣΓΠΧ*
[4] *Αναπλ. Καθηγητής Ορθοδοντικής*
[5] *Καθηγητής ΣΓΠΧ*

ΕΙΣΑΓΩΓΗ

Τα βιοαπορροφήσιμα υλικά οστεοσύνθεσης αποτελούν μία σχετικά νέα, αλλά σαφώς καταξιωμένη εναλλακτική λύση για τα επί δεκαετίες χρησιμοποιούμενα υλικά τιτανίου. Η εφαρμογή τους στην Στοματική και Γναθοπροσωπική Χειρουργική ήταν σταδιακή, ξεκινώντας από την απλή τραυματολογία, επεκτάθηκε στην παιδιατρική κρανιοπροσωπική χειρουργική, ενώ στη συνέχεια συμπεριέλαβε κατάγματα και ειδικότερα εκείνα του μέσου προσώπου (Kulkarni και συν. 1966, Bos και συν. 1989, Illi και συν. 1991). Τα θετικά μηνύματα που ήρθαν από τις πρώτες ελεγχόμενες κλινικές εφαρμογές, οδήγησαν κάποιους πρωτοπόρους χειρουργούς να επεκτείνουν το πεδίο εφαρμογής των νέων αυτών υλικών. Δοκιμάστηκαν σε μεμονωμένες οστεοτομίες της άνω γνάθου (Obwegeser, 1994, Edwards και Kiely, 1998), αλλά και της κάτω γνάθου (Kallela και συν. 1998). Χρησιμοποιήθηκαν επίσης και σε αμφιγναθικές οστεοτομίες με μικρές μετακινήσεις, ενώ παράλληλα δοκιμάζονται σε μεγάλες μετακινήσεις και σε ασθενείς με σύνδρομα στα πλαίσια κλινικών μελετών (Haers και Sailer, 1998). Η χρήση τους πλέον είναι ευρεία, σε όλο το φάσμα της Χειρουργικής Κεφαλής και Τραχήλου, ενώ τα φυσικά και τεχνικά τους χαρακτηριστικά συνεχώς βελτιώνονται, καθιστώντας τα βιοαπορροφήσιμα υλικά οστεοσύνθεσης εύχρηστα για την κάθε μέρα χρήση τους.

Σκοπός της παρούσας εργασίας είναι η παρουσίαση της εμπειρίας μας από την χρήση βιοαπορροφήσιμων υλικών οστεοσύνθεσης. Με την παρουσίαση επιλεγμένων αντιπροσωπευτικών περιπτώσεων της κλινικής θα εμφανιστεί όλο το φάσμα χρήσης των υλικών αυτών στην Ορθογναθική χειρουργική, αλλά και κάποιες από τις επιπλοκές που παρατηρήθηκαν.

Από τις παρουσιαζόμενες περιπτώσεις, μόνο η πρώτη θα αναλυθεί πλήρως, καθώς ο αντικειμενικός σκοπός της μελέτης αυτής είναι να αναδειχθεί το εύρος εφαρμογής των βιοαπορροφήσιμων υλικών και όχι ο σχεδιασμός, η εκτέλεση ή η αποτελεσματικότητα των ορθογναθικών επεμβάσεων.

ΥΛΙΚΟ – ΜΕΘΟΔΟΣ

Σε όλες τις περιπτώσεις χρησιμοποιήθηκαν υλικά LactoSorb® της εταιρείας Walter Lorenz Surgical, Jacksonville, FL, ενώ οι πλάκες και βίδες ήταν πάχους 1,5 cm. Οι κεφαλομετρικές αναλύσεις, τα χειρουργεία εκμαγείων, καθώς και η παρασκευή των χειρουργικών ναρθήκων έγιναν σε συνεργασία με το Εργαστήριο Ορθοδοντικής του ιδίου Πανεπιστημίου. Σε όλες τις περιπτώσεις ακολουθήθηκε το ίδιο πρωτόκολλο αντιμετώπισης, το οποίο περιλάμβανε προεγχειρητική ορθοδοντική θεραπεία, ακολουθούμενη από την χει-

INTRODUCTION

Bioabsorbable osteosynthesis materials are a relatively new but very successful alternative solution to titanium devices that have been used for several decades. Their introduction into Oral and Maxillofacial Surgery was gradual, beginning with simple traumatology, expanding to pediatric craniofacial surgery and finally including fractures, especially those of the midface (Kulkarni et al. 1966, Bos et al. 1989, Illi et al. 1991). The positive information that came from the first controlled clinical trials encouraged certain pioneer surgeons to expand the range of application of these new devices. They were tested in individual cases of maxillary osteotomies (Obwegeser, 1994, Edwards and Kiely, 1998), as well as in mandibular osteotomies (Kallela et al. 1998). Moreover, they were used in bimaxillary osteotomies requiring slight displacements, while they are also being tested in large displacements and in patients with various syndromes, within the framework of clinical trials (Haers and Sailer, 1998). Their use has now spread in the whole spectrum of Head and Neck Surgery, while their natural and technical features are constantly being improved, making biodegradable osteosynthesis material suitable for everyday use.

AIM: The aim of this paper is to present our experience of the use of bioabsorbable osteosynthesis materials. By selecting representative cases of patients treated in our clinic, the entire range of uses of these materials in othognathic surgery will be illustrated, as well as a number of complications that occured.

Of these cases, only the first one will be analysed in detail, since the objective of this paper is to present the range of use of bioabsorbable materials, and not the planning, performance or effectiveness of orthognathic procedures.

PATIENTS – METHOD

In all cases, LactoSorb® material, by Walter Lorenz Surgical, Jacksonville, FL was used, while plates and screws were 1.5 cm thick. Cephalometric analyses, surgery casts, and the fabrication of surgical splints were all carried out in cooperation with the Orthodontic Laboratory of the University of Thessaloniki. In all cases, the same treatment protocol was used, which included preoperative orthodontic treatment, followed by a surgical intervention and, finally, postoperative orthodontic treatment. The following 4 orthognathic cases are presented: 2 bimaxillary osteotomies, one LeFort I osteotomy and one genioplasty. The first case is presented in detail, from both orthodontic and surgical perspectives, while, in the rest of the cases, we emphasise on the use of bioabsorbable materials, in terms of their stability and resistance. Before the operation, all

ρουργική επέμβαση και ολοκληρωνόταν με μετεγχειρητική ορθοδοντική θεραπεία. Παρουσιάζονται οι ακόλουθες 4 περιπτώσεις ορθογναθικών επεμβάσεων: 2 αμφιγναθικές οστεοτομίες, μία LeFort I και μία γενειοπλαστική. Αναλύεται ενδελεχώς η πρώτη περίπτωση, τόσο από ορθοδοντικής, όσο και από χειρουργικής σκοπιάς, ενώ στις υπόλοιπες δίνεται έμφαση κυρίως στη χρήση των απορροφήσιμων υλικών και στα αποτελέσματα όσον αφορά τη σταθερότητα και την αντοχή των υλικών αυτών. Όλοι οι ασθενείς ενημερώθηκαν προεγχειρητικά για τα πλεονεκτήματα και μειονεκτήματα των υλικών που χρησιμοποιήθηκαν και βρίσκονται υπό τακτικό έλεγχο στα εξωτερικά ιατρεία της κλινικής για την αξιολόγηση της σταθερότητας των επεμβάσεων.

ΠΑΡΟΥΣΙΑΣΗ ΠΕΡΙΠΤΩΣΕΩΝ

Περίπτωση 1η

Γυναίκα ηλικίας 20 ετών προσήλθε με γναθοπροσωπική ανωμαλία τάξης III. Από την κλινική και εργαστηριακή εξέταση διαπιστώθηκε ότι η ασθενής παρουσίαζε δολιχοπρόσωπο τύπο προσώπου με δυσαρμονία στην εγκάρσια διάσταση, κοίλο προφίλ οστικών και μαλθακών ιστών και προγναθισμό της κάτω γνάθου που οφείλονταν στο αυξημένο μήκος της και στην πρόσθια θέση. Είχε οπίσθια δεξιά ετερόπλευρη και πρόσθια σταυροειδή σύγκλειση με αρνητική οριζόντια πρόταξη -2mm και κατακόρυφη επικάλυψη +1mm. Υπήρχαν οδοντικές αντισταθμίσεις της σκελετικής δυσαρμονίας καθώς οι άνω τομείς παρουσίαζαν έντονη χειλική απόκλιση και οι κάτω τομείς γλωσσική απόκλιση. Η ασθενής δεν παρουσίαζε προβλήματα από την κροταφογναθική διάρθρωση.

Ακολούθησε η προεγχειρητική ορθοδοντική θεραπεία με πάγιες συσκευές, η οποία περιλάμβανε: α) την άρση των οδοντικών αντισταθμίσεων με την διόρθωση της χειλικής απόκλισης των άνω τομέων και της γλωσσικής των κάτω τομέων, β) την επιπέδωση του μασητικού επιπέδου και ευθυγράμμιση των δοντιών, γ) την επίτευξη της μέγιστης δυνατής συμβατότητας του άνω και κάτω οδοντικού τόξου.

Στην ασθενή διενεργήθηκε αμφιγναθική οστεοτομία. Αρχικά πραγματοποιήθηκε Le Fort I οστεοτομία και η άνω γνάθος μετακινήθηκε προς τα εμπρός 3 mm, αφού με τον προκατασκευασμένο ενδιάμεσο συγκλεισιακό νάρθηκα έγινε προσωρινή διαγναθική ακινητοποίηση και οστεοσύνθεση της οστεοτομηθείσας άνω γνάθου με κοχλίωση 4 απορροφήσιμων χειρουργικών πλακών σχήματος L και βιδών διαμέτρου 1,5 mm. Στη συνέχεια μετά την απομάκρυνση του ενδιάμεσου συγκλεισιακού νάρθηκα ακολούθησε αμφίπλευρη οβελιαία οστεοτομία του κλάδου της κάτω γνάθου. Έγινε προς τα πίσω μετατόπιση του περιφερικού κολοβώματος κατά 5 mm και οστεοσύνθεση των τριών κολοβω-

patients were informed about the advantages and disadvantages of the selected materials, and they are under regular follow-up examinations at the outpatient department of our clinic, to assess the stability of the operations performed.

CASE REPORTS

1st Case

A 20-year-old woman presented with a class-III maxillofacial anomaly. Based on clinical and laboratory examinations, it was concluded that the patient had a dolichocephalic skull with a disharmony in the transverse plane, a concave hard and soft tissue profile, as well as mandibular prognathism, resulting from the increased length and anterior position of the mandible. She had a left unilateral and anterior crossbite occlusion with a negative horizontal overlap of -2mm and a vertical overlap of +1mm. There was also a dental compensation of the skeletal disharmony, since the maxillary incisors had a strong labial inclination and the mandibular incisors a lingual inclination. The patient did not have problems related to the temporomandibular joint.

Subsequently, the patient underwent preoperative orthodontic treatment with fixed devices, including: a) removal of dental compensations by correcting the labial inclination of the maxillary incisors and the lingual inclination of the mandibular incisors, b) levelling of the biting surface and alignment of the teeth, c) maximising of the "compatibility" between the upper and lower dental arches.

The patient then underwent a bimaxillary osteotomy. A LeFort I osteotomy was performed in the beginning and the maxilla was displaced anteriorly by 3mm, a prefabricated intermediate occlusal splint was then used to achieve temporary intermaxillary fixation, and four absorbable L-shaped surgical plates and 1.5-mm-diameter screws were fixed in place to ensure osteosynthesis of the osteotomised maxilla. Subsequently, after the intermediate occlusal splint had been removed, a bilateral sagittal split osteotomy of the mandibular ramus was performed. This was followed by posterior displacement of the peripheral segment by 5 mm and osteosynthesis of the three mandibular segments by means of absorbable surgical screws of 2.0 mm in diameter and 13 mm in length, placed in a triangular formation, after the desired occlusion had been achieved with the use of the final splint (Fig. 1a-h). The patient was then transferred to the intensive care unit for preventive reasons, and was extubated after 24 hours. Intermaxillary fixation was achieved by elastic rings, which were removed 3 days postoperatively and replaced with 4 elastic occlusion rings. The patient's postoperative course was uneventful.

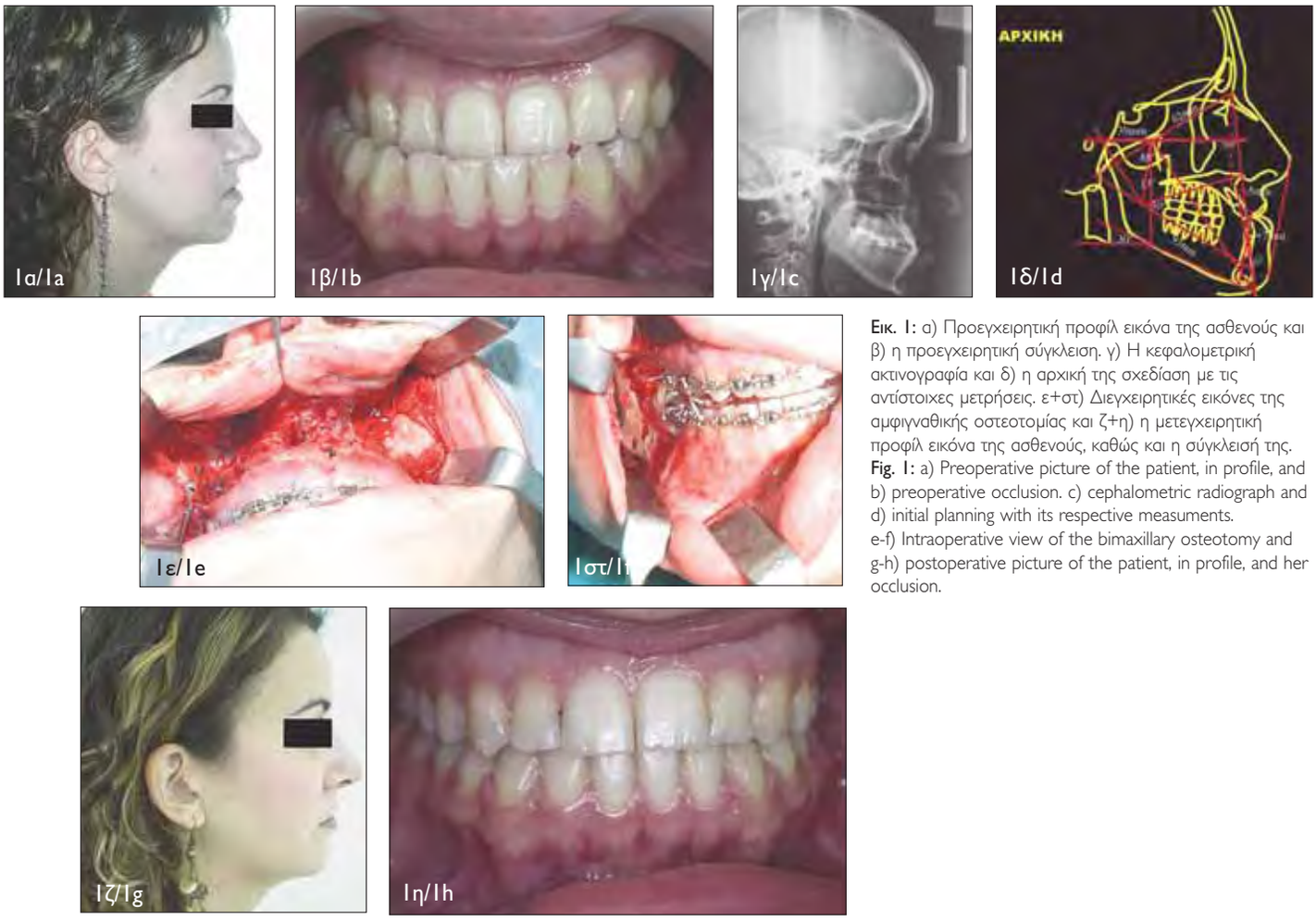

Εικ. 1: α) Προεγχειρητική προφίλ εικόνα της ασθενούς και β) η προεγχειρητική σύγκλειση. γ) Η κεφαλομετρική ακτινογραφία και δ) η αρχική της σχεδίαση με τις αντίστοιχες μετρήσεις. ε+στ) Διεγχειρητικές εικόνες της αμφιγναθικής οστεοτομίας και ζ+η) η μετεγχειρητική προφίλ εικόνα της ασθενούς, καθώς και η σύγκλεισή της.
Fig. 1: a) Preoperative picture of the patient, in profile, and b) preoperative occlusion. c) cephalometric radiograph and d) initial planning with its respective measuments.
e-f) Intraoperative view of the bimaxillary osteotomy and g-h) postoperative picture of the patient, in profile, and her occlusion.

μάτων της κάτω γνάθου με κοχλίωση με απορροφήσιμες χειρουργικές βίδες, διαμέτρου 2,0 mm και μήκους 13 mm, τοποθετημένες σε τρίγωνο, αφού εξασφαλίστηκε η επιθυμητή και προγραμματισθείσα μέσω του τελικού νάρθηκα σύγκλειση (Εικ. 1α-η). Η ασθενής οδηγήθηκε προληπτικά στη μονάδα εντατικής θεραπείας, όπου και αποσωληνώθηκε μετά από 24 ώρες. Πραγματοποιήθηκε διαγναθική ακινητοποίηση με ελαστικούς δακτυλίους, οι οποίοι αφαιρέθηκαν την 3η μετεγχειρητική ημέρα και αντικαταστάθηκαν από 4 ελαστικούς δακτυλίους καθοδήγησης της σύγκλεισης. Η μετεγχειρητική πορεία της ασθενούς ήταν ομαλή.

Για την όσο το δυνατόν καλύτερη διευθέτηση των ατελειών της σύγκλεισης των δοντιών ακολούθησε μετά από έξι εβδομάδες μετεγχειρητική ορθοδοντική θεραπεία η οποία βασίσθηκε κυρίως σε διαγναθικές ελαστικές έλξεις και είχε χρονική διάρκεια πέντε μηνών. Η συγκράτηση έγινε με τις πάγιες συσκευές για ένα χρονικό διάστημα δέκα μηνών.

Μετά το τέλος της θεραπείας το περιοδόντιο ήταν υγιές και τα δόντια αντιδρούσαν φυσιολογικά στις δοκιμασίες ζωτικότητας. Η οβελιαία σχέση μεταξύ των γομφίων της άνω και κάτω γνάθου ήταν τάξης Ι κατά Angle,

After six weeks and in order to achieve the best possible correction of occlusal discrepancies, the patient underwent postoperative orthodontic treatment. This was based mainly on intermaxillary elastic traction and lasted five months. Retention was achieved by fixed devices and lasted for a period of ten months.

At the end of the treatment, the periodontal tissues were healthy and all teeth responded normally to vitality tests. The sagittal relation between the maxillary and mandibular molars was rated as class I according to Angle's classification, as the rest of the teeth. The horizontal projection of the incisors became positive (+2 mm), with the maxillary incisors overlapping the mandibular ones by 1/3 of their height (in the vertical plane).

On the whole, there was a significant improvement in the patient's dental and skeletal relations, in her appearance, in the function of her maseteric system, as well as in her psychological well-being. Five years after the end of the treatment, no recurrences were reported, and the aesthetic and functional improvement has been sustained to date.

όπως και των υπολοίπων δοντιών. Η οριζόντια πρόταξη των τομέων έγινε θετική +2 mm, οι άνω τομείς κάλυπταν τους κάτω στην κατακόρυφη διάσταση κατά το 1/3 του ύψους τους.
Συνολικά υπήρξε σημαντική βελτίωση στις οδοντικές και σκελετικές σχέσεις της ασθενούς, στην αισθητική εμφάνισή της, στη λειτουργία του οδοντογναθικού συστήματός της αλλά και στην ψυχολογική κατάστασή της. Πέντε χρόνια μετά το τέλος της θεραπείας δεν διαπιστώθηκε υποτροπή, με αποτέλεσμα η αισθητική και λειτουργική βελτίωση της ασθενούς να διατηρούνται μέχρι σήμερα.

Περίπτωση 2η

Γυναίκα ηλικίας 32 ετών προσήλθε με γναθοπροσωπική ανωμαλία τάξης III. Από την κλινική και εργαστηριακή εξέταση διαπιστώθηκε ότι η ασθενής παρουσίαζε σταυροειδή σύγκλειση με έντονο προγναθισμό της κάτω γνάθου που οφείλονταν στο αυξημένο μήκος της. Αποφασίστηκε η προεγχειρητική ορθοδοντική θεραπεία με πάγιες συσκευές και στη συνέχεια έγινε ο σχεδιασμός της χειρουργικής επέμβασης στην πλάγια κεφαλομετρική ακτινογραφία και στα εκμαγεία. Στο χειρουργείο η ασθενής υποβλήθηκε σε LeFort I οστεοτομία, ενώ η εσωτερική οστεοσύνθεση επιτεύχθηκε με 4 απορροφήσιμες πλάκες πάχους 1,5 mm και σχήματος L (Εικ. 2). Το αποτέλεσμα κρίθηκε ως ικανοποιητικό και παραμένει αναλλοίωτο 4 χρόνια μετά.

Περίπτωση 3η

Άνδρας 28 ετών προσήλθε στην κλινική με έντονο προγενειισμό της κάτω γνάθου. Μετά από κεφαλομετρική ανάλυση, ο ασθενής οδηγήθηκε στο χειρουργείο και υποβλήθηκε σε οπίσθια ολισθητική γενειοπλαστική. Το οστεοτομηθέν γένειο μετακινήθηκε προς τα πίσω και άνω, μετά την εκτομή οστικής λωρίδας πάχους 4 mm.
Η ακινητοποίηση πραγματοποιήθηκε με απορροφήσιμες πλάκες πάχους 1,5 mm, σχήματος L στις άκρες της οστεοτομίας και σχήματος X επί της μέσης γραμμής. Το αισθητικό αποτέλεσμα, 6 χρόνια μετά την επέμβαση, κρίνεται ως πλήρως ικανοποιητικό (Εικ. 3).

Περίπτωση 4η

Πρόκειται για την μόνη περίπτωση στην οποία υπήρξε σοβαρή επιπλοκή. Γυναίκα 23 ετών προσήλθε με γναθοπροσωπική ανωμαλία τάξης III. Από την κλινική και εργαστηριακή εξέταση διαπιστώθηκε ότι η ασθενής παρουσίαζε σταυροειδή σύγκλειση με μακρογναθία της κάτω γνάθου. Αποφασίστηκε η προεγχειρητική ορθοδοντική θεραπεία και στη συνέχεια έγινε ο σχεδιασμός της χειρουργικής επέμβασης στην πλάγια κεφαλομετρική ακτινογραφία και στα εκμαγεία.
Στο χειρουργείο πραγματοποιήθηκε LeFort I οστεοτο-

Case 2

A 32-year-old woman presented with a class-III maxillofacial anomaly. Based on clinical and laboratory examinations, it was concluded that the patient had a crossbite occlusion combined with severe mandibular prognathism, resulting from its increased length. A preoperative orthodontic treatment using fixed devices was decided, and then the surgical intervention was planned on the lateral cephalometric radiograph, as well as on the casts. Subsequently, the patient underwent a LeFort I osteotomy, and internal osteosynthesis was achieved by 4 absorbable L-shaped plates, which were 1.5 mm thick (Fig. 2). The result was deemed satisfactory, and is still intact after 4 years.

Εικ. 2: Η διεγχειρητική εικόνα της ασθενούς, όπου φαίνονται οι πλάκες σχήματος L που τοποθετήθηκαν στη Le Fort I οστεοτομία.
Fig. 2: Intraoperative view of the patient. Note the L-shaped plates that were used in the LeFort I osteotomy.

Case 3

A 28-year-old man presented with severe mandibular progenism. After cephalometric analysis had been performed, the patient was taken to the operating room, where he underwent a posterior sliding genioplasty. The osteotomised chin was moved backwards and upwards, after a 4-mm-thick bone fragment had been excised. The chin bone was fixed in place by 1.5-mm-thick absorbable plates, which were L-shaped at the ends of the osteotomy and X-shaped on the middle line. Six years after the operation, the aesthetic result is deemed completely satisfactory (Fig. 3).

Εικ. 3: Γενειοπλαστική στην οποία η ακινητοποίηση πραγματοποιήθηκε με δύο πλάκες σχήματος L και μία σχήματος X.
Fig. 3: Genioplasty, in which immobilization was achieved by two L-shaped and one X-shaped plates.

μία στην άνω γνάθο με εμβύθυνση κατά 4 mm και προς τα εμπρός μετακίνησή της κατά 2 mm.
Η εσωτερική οστεοσύνθεση έγινε με 4 απορροφήσιμες πλάκες διαμέτρου 1,5 mm σχήματος L. Στην κάτω γνάθο διενεργήθηκε αμφοτερόπλευρη οβελιαία οστεοτομία με μία προς τα αριστερά μετακίνηση κατά 2 mm, ενώ η ακινητοποίηση έγινε από κάθε πλευρά με 3 διαφλοιικές βίδες διαμέτρου 2,0 mm, μήκους 13 mm, τοποθετημένες σε σχήμα τρίγωνο. Πραγματοποιήθηκε διαγναθική ακινητοποίηση και η ασθενής οδηγήθηκε στη μονάδα εντατικής θεραπείας. Μετά την αποσωλήνωσή της παρουσίασε αδυναμία διατήρησης του κορεσμού οξυγόνου. Δόθηκε αποιδηματική αγωγή, υπό την συνεχή χορήγηση οξυγόνου, ενώ έπρεπε να λυθεί η διαγναθική ακινητοποίηση προκειμένου να διατηρηθεί η βατότητα του ανώτερου αναπνευστικού, με την τοποθέτηση στοματοφαρυγγικού σωλήνα. 24 ώρες αργότερα και ενώ η ασθενής είχε σταθεροποιηθεί μεταφέρθηκε στην κλινική. Την ίδια μέρα εμφάνισε έντονο βήχα, ο οποίος υποχώρησε αυτόματα μετά από λίγες ώρες χωρίς κάποια αγωγή. Την επόμενη μέρα παρατηρήθηκε έντονη κινητικότητα στο κολόβωμα της άνω γνάθου και η ασθενής οδηγήθηκε εκ νέου στο χειρουργείο. Διεγχειρητικά διαπιστώθηκε θραύση των απορροφήσιμων υλικών οστεοσύνθεσης, τα οποία και αφαιρέθηκαν και αντικαταστάθηκαν από πλάκες τιτανίου. (Εικ. 4, 5). Το αποτέλεσμα μετά και το δεύτερο χειρουργείο κρίνεται ως σταθερό. Έχουν παρέλθει 3 χρόνια και η ασθενής δηλώνει ικανοποιημένη.

ΣΥΖΗΤΗΣΗ

Η ορθογναθική χειρουργική είναι μία πολυσύνθετη διορθωτική χειρουργική διαδικασία που απαιτεί την συνεργασία ορθοδοντικών και στοματικών και γναθοπροσωπικών χειρουργών.
Προεγχειρητικά απαιτούνται:

1. Λεπτομερής ενημέρωση του ασθενή για την χειρουργική διαδικασία, καθώς και επίδειξη με φωτογραφίες και ψηφιακή απεικόνιση του αναμενόμενου αποτελέσματος,
2. Ακτινογραφική μελέτη των οστικών δομών και των μαλακών ιστών,
3. Μελέτη και χειρουργική των εκμαγείων,
4. Κατασκευή χειρουργικών ναρθήκων για την επίτευξη του καλύτερου αποτελέσματος.

Πρόκειται για οστεοτομίες στην περιοχή του σώματος της άνω γνάθου και του σώματος και των κλάδων της κάτω γνάθου, που ως αντικειμενικό σκοπό έχουν, μέσω μετακίνησης οστικών κολοβωμάτων, τη δημιουργία φυσιολογικών συνθηκών σύγκλεισης και άρθρωσης, καθώς και τη βελτίωση της αισθητικής του προσώπου.
Όπως πολύ αναλυτικά και παραστατικά αναφέρεται στην ιστορική αναδρομή από τον Ν. Λαζαρίδη (Lazaridis, 2006), η πρώτη προσπάθεια για διόρθωση

Case 4
This is the only case where serious complications occurred. A 23-year-old woman presented with a class-III maxillofacial anomaly. Based on clinical and laboratory findings, it was concluded that the patient had a crossbite occlusion combined with mandibular macrognathia. A preoperative orthodontic treatment using fixed devices was decided and then the surgical intervention was planned on the lateral cephalometric radiograph, as well as on the casts.
The patient underwent a LeFort I maxillary osteotomy; the maxilla was deepened by 4 mm and displaced anteriorly by 2 mm. Internal osteosynthesis was achieved by 4 absorbable L-shaped plates, which were 1.5 mm thick. A bilateral sagittal mandibular osteotomy was also performed, displacing the mandible leftwards by 2 mm and fixing it in place by 3 bicortical screws on each side. These screws were 2.0 mm in diameter and 13 mm in length, and were placed in a triangular formation. Intermaxillary fixation followed and the patient was taken to the intensive care unit. After extubation, she was unable to maintain normal oxygen saturation.

Εικ. 4: Θραύση των πλακών επί της γραμμής της Le Fort I οστεοτομίας.
Fig. 4: Fracture of the plates on the LeFort I osteotomy line.

Εικ. 5: Οι απορροφήσιμες πλάκες μετά την αφαίρεσή τους, όπου φαίνεται ξεκάθαρα η θραύση τους στη μεσότητά τους, που αντιστοιχεί με την γραμμή της οστεοτομίας.
Fig. 5: The absorbable plates after their removal. Note the fracture in their middle, coinciding with the osteotomy line.

προγναθισμού στην άνω γνάθο πραγματοποιήθηκε το 1965 από τον Obwegeser και ο ίδιος χειρουργός παρουσίασε την πρώτη αμφιγναθική οστεοτομία (Obwegeser, 1965, 1970). Από τότε πολλές τροποποιήσεις και προσεγγίσεις έχουν περιγραφεί και προταθεί, τόσο για την άνω, όσο και για την κάτω γνάθο (Lazaridis και συν. 1991). Ενώ στις αρχικές προσπάθειες η οστεοσύνθεση των προς μετακίνηση οστικών κολοβωμάτων γινόταν με συρματοραφές, με την εισαγωγή των υλικών οστεοσύνθεσης τιτανίου στην Κρανιοπροσωπική Χειρουργική, έγιναν και οι πρώτες προσπάθειες χρήσης τους στην ορθογναθική χειρουργική (Spiessl, 1974, Kahnberg και συν. 1994). Έχοντας μία μακρά περίοδο εφαρμογής και κατ' επέκταση μελέτης και παρατήρησης, τα υλικά τιτανίου έχουν συνδεθεί με ένα μικρό μεν ποσοστό επιπλοκών και μειονεκτημάτων, μη αμελητέο όμως καθώς η απαραίτητη πολλές φορές αφαίρεσή τους γίνεται συνήθως υπό γενική αναισθησία. Ειδικά σε ασθενείς σε παιδική ηλικία αναφέρονται σαν σοβαρό πρόβλημα η μετανάστευση του υλικού, καθώς πιθανότατα και περιορισμού της τοπικής ανάπτυξης του οστού (Yerit και συν. 2005). Σημαντική θεωρείται η αίσθηση των υλικών κατά την ψηλάφηση του προσώπου, που οδηγεί συνήθως τους ασθενείς σε μία νέα χειρουργική επέμβαση αφαίρεσής τους. Ως ερωτηματικό παραμένει κατά πόσο η συνεχιζόμενη φόρτιση του οστού μέσω των πλακών, ακόμα και όταν δεν χρειάζεται, αποτελεί επιβαρυντικό παράγοντα, ή κατά πόσο συντελείται ατροφία του οστού κάτω από τις πλάκες οστεοσύνθεσης (Uhthoff και συν. 1994, Rosenberg και συν. 1993). Έχουν αναφερθεί αλλεργικές αντιδράσεις, επιμόλυνση των υλικών, έκθεση και αποκάλυψη αυτών, πόνος και ερεθισμός, καθώς και ευαισθησία σε θερμοκρασιακές μεταβολές (Yerit και συν. 2005, Rosenberg και συν. 1993). Περιγράφεται η αλληλεπίδραση στις απεικονιστικές μεθόδους, τόσο του μαγνητικού συντονισμού, όσο και της αξονικής τομογραφίας (Fiala και συν. 1993, Fiala και συν. 1994), αλλά και η αλληλεπίδρασή τους σε ασθενείς που χρήζουν ακτινοθεραπείας (Landes και συν. 2006). Τέλος αναφέρεται η απελευθέρωση ιόντων μετάλλου που βρέθηκαν σε λεμφαδένες, αλλά και σε όργανα όπως ο σπλήνας και το ήπαρ, χωρίς ωστόσο να εμπλέκονται άμεσα με κάποια σημαντική κλινική συμπτωματολογία (Jorgenson και συν. 1997). Η ανησυχία της επιστημονικής κοινότητας ήταν εξαρχής υπαρκτή, γεγονός που οδήγησε από πολύ νωρίς την Ερευνητική Ομάδα για την Οστεοσύνθεση του Στρασβούργου (SORG) να κάνει μία ανακοίνωση-δήλωση το 1991, η οποία αναφέρει: «Μία πλάκα (τιτανίου) η οποία χρησιμοποιήθηκε υποβοηθώντας την επούλωση του οστού, συμπεριφέρεται ως μη λειτουργικό εμφύτευμα, όταν εκπληρωθεί ο ρόλος της. Θα πρέπει να θεωρείται ως ξένο σώμα. Δεν υπάρχουν σαφείς αποδείξεις έως σήμερα ότι δεν προκαλούν βλάβη, γι' αυτό οι γνώσεις παραμένουν ακόμα και

Under continouous oxygen administration, she received anti-inflammatory medication, and intermaxillary fixation had to be removed in order to access the upper respiratory system and introduce an oropharyngeal tube. Twenty-four hours later, the patient had been stabilized, and was transferred to the clinic. On the same day, she developed a severe cough, which resolved automatically after a few hours without medication. The next day, increased mobility of the maxillary segment was observed, and the patient was again taken to the operating room. During the operation, it was discovered that the absorbable osteosyntesis material had been fractured. Therefore, they were removed and replaced with titanium plates (Fig. 4, 5). After the second operation, the result was deemed stable. Three years postoperatively the patient is satisfied with the outcome.

DISCUSSION

Orthognathic surgery is a complex corrective surgical procedure, requiring the cooperation of orthodontists and oral and maxillofacial surgeons. Preoperatively, the following steps must be taken: 1. The patient must be thoroughly informed about the surgical procedure and the expected result, using photographs and digital imaging, 2. Radiographic study of bone structures and soft tissues must be carried out, 3. Cast study and surgery must be performed, 4. Surgical splints must be fabricated to ensure the best possible result. These procedures are osteotomies in the area of the body of the maxilla and the body and ramus of the mandible, aimed at achieving normal occlusion and articulation, as well as at improving facial aesthetics, by moving bone segments.
According to a detailed historical review by N. Lazaridis (2006), the first attempt to correct maxillary prognathism was made in 1965 by Obwegeser, who was also the first to present a case of bimaxillary osteotomy (Obwegeser, 1965, 1970). Since then, numerous alterations and approaches have been described and suggested, for both the maxilla and mandible (Lazaridis et al. 1991). While in the first attempts osteosynthesis of the moved segments was achieved by wire sutures, the introduction of titanium osteosynthesis material into craniofacial surgery led to the first attempts to use them in orthognathic surgery as well (Spiessl, 1974, Kahnberg et al. 1994). After a long period of use and numerous studies and observations, titanium devices have been associated with a low rate of complications and disadvantages, which however cannot be ignored, since their removal -which is often necessary- is usually performed under general anesthesia. Particularly in children, migration of the material, as well as possibility of limited local bone growth, are listed as serious complications (Yerit et al. 2005). Moreover, an important

σήμερα ελλιπείς. Για τον λόγο αυτό δεν μπορεί να δηλωθεί με σιγουριά, ότι μία κατά τα άλλα ασυμπτωματική πλάκα (τιτανίου), η οποία παραμένει επί μακρών εντός των ιστών, είναι ακίνδυνη. Η αφαίρεση μίας μη λειτουργικής πλάκας (τιτανίου) είναι επιθυμητή, στο βαθμό που η αφαίρεσή της δεν προκαλεί κάποιο κίνδυνο για τον ασθενή».

Η προσπάθεια εισαγωγής βιοαπορροφήσιμων υλικών στην χειρουργική τραυματολογία έχει μία μακρά ιστορία, φτάνοντας πίσω μέχρι τη δεκαετία του 60 και 70 (Kulkarni και συν. 1966, Cutright και συν. 1971). Πολύ αργότερα το 1998 έγινε η πρώτη παρουσίαση περίπτωσης ορθογναθικής χειρουργικής με την χρήση απορροφήσιμων υλικών οστεοσύνθεσης, ενώ την ίδια χρονιά εμφανίστηκε και η πρώτη πιλοτική μελέτη με σειρά ασθενών (Haers και συν. 1998, Haers και Sailer 1998). Το κύριο πρόβλημα των υλικών αυτών στα αρχικά στάδια χρήσης τους ήταν η περιορισμένη αντοχή τους. Έτσι σαν πρώτη τους ένδειξη ήταν η τραυματολογία σε απλά κατάγματα προσώπου και η παιδιατρική κρανιοπροσωπική χειρουργική, όπου οι ασκούμενες δυνάμεις ήταν σαφώς μικρότερες (Bos και συν. 1989, Illi και συν. 1991).

Η σταδιακή βελτίωση των τεχνικών χαρακτηριστικών των βιοαπορροφήσιμων υλικών οστεοσύνθεσης, επιτεύχθηκε κυρίως μέσω της χρήσης κατάλληλων πολυμερών και τις αντίστοιχης αναλογίας τους, που προσδίδουν στα υλικά αδράνεια και αντοχή. Χρησιμοποιούνται κυρίως τα συμπολυμερή L-και DL- του πολυγαλακτικού οξέος (PLLA, PLDLA), το πολυγλυκολικό οξύ (PGA) και το ανθρακικό τριμεθυλένιο (TMC), σε διαφορετικές αναλογίες, ανάλογα με την εταιρία που τα παρασκευάζει [1. LactoSorb®, (PLLA82:18PGA), Walter Lorenz Surgical, Jacksonville, FL, 2. MacroSorb®, MacroPore, SanDiego, Calif, 3. PolyMax®, Synthes, Switzerland, 4. Biosorb® FX, (PLLA 70: PLDLA30), Bionximplants®, Tampere, Finland, 5. Inion®, (PGA-TMC-PLLA-PLDLA), Finland].

Το αποτέλεσμα ήταν η διεύρυνση του φάσματος χρήσης των υλικών αυτών, καθώς τα χαρακτηριστικά της αποδόμησης και απορρόφησης βελτιώθηκαν κλινικά σημαντικά. Έτσι η καθυστερημένη απορρόφηση που οφειλόταν στην κρυσταλλική μορφή των πολυμερών του γαλακτικού οξέος, ελαχιστοποιήθηκε με την μείωση του ποσοστού συμμετοχής τους στην σύνθεση του υλικού. Παράλληλα μειώθηκε αισθητά η αντίδραση ξένου σώματος, η οποία οφειλόταν κυρίως στα μικρομοριακά σωμάτια αποδόμησης (granulas), καθώς τα βιοαπορροφήσιμα υλικά υδρολύονται πλέον σε χαμηλού μοριακού βάρους μόρια και τελικά στα αδρανή CO_2 και H_2O. Άλλα μειονεκτήματα που συνδέονται με τα υλικά είναι η επιμόλυνση και αποκάλυψή τους, η δημιουργία κοκκιωματώδους ιστού, η σταδιακή εμφάνιση πρόσθιας ανεωγμένης δήξης (Laine και συν. 2004), η παρουσία συριγγίων, αντίδρασης ξένου σώματος και

parameter is the feeling of these devices when the patient touches his or her face, which usually leads to a second operation to remove them. Still the question is whether the continuous loading of the bone through the plates (even when they are not necessary anymore) is an aggravating factor, or whether the bone underneath osteosynthesis plates atrophies (Uhthoff et al. 1994, Rosenberg et al. 1993). Allergic reactions, infection because of the device and exposure, pain and irritation, as well as sensitivity to temperature changes, have also been reported (Yerit et al. 2005, Rosenberg et al. 1993). The interfering with imaging methods, both MRI and CT scanning (Fiala et al. 1993, Fiala et al. 1994), as well as their effect on patients requiring radiotherapy (Landes et al. 2006), have been described in other papers. Finally, the release of metal ions accumulated in lymph nodes and organs such as the spleen and liver has been reported, however it has not been directly linked to significant clinical symptoms (Jorgenson et al. 1997). The scientific community has long been concerned about the use of titanium devices; this prompted the Strasbourg Osteosynthesis Research Group (SORG) to publish, in 1991, the following bulletin: "A (titanium) plate which is intended to assist the healing of bone becomes a non-functional implant once this role is completed. It may then be regarded as a foreign body. While there is no clear evidence to date that a plate causes actual harm, our knowledge remains incomplete. It is therefore not possible to state with certainty that an otherwise symptomless (titanium) plate, left in situ, is harmless. The removal of a non-functional (titanium) plate is desirable provided that the procedure does not cause undue risk to the patient".

The attempt to introduce biodegradable materials into surgical traumatology has a long history dating back to the 1960s and 1970s (Kulkarni et al. 1966, Cutright et al. 1971). Later, in 1998, the first case of orthognathic surgery involving absorbable devices was reported, while, in the same year, the first pilot study including a number of patients was presented (Haers et al. 1998, Haers and Sailer, 1998). The main problem arising from the use of these devices at these early stages was their limited durability. Therefore, at first they were indicated for traumatology involving simple fractures of the face and paediatric craniofacial surgery, where the applied forces are significantly lower (Bos et al. 1989, Illi et al. 1991).

The gradual improvement in the technical features of bioabsorbable osteosynthesis materials was achieved mainly through the use of appropriate polymers in their respective proportions, which increased the stability and durability of these materials. L- and DL- copolymers of polylactic acid (PLLA, PLDLA), polyglycolic acid (PGA) and trimethylene carbonate (TMC) are used in varying proportions, depending on the manufacturer [1.

οιδήματος, ειδικά σε ασθενείς με σχιστίες (Landes και συν. 2006). Σε καμία όμως μελέτη το ποσοστό εμφάνισης επιπλοκών δεν υπερβαίνει το 9% (Landes και συν. 2006, Laine και συν. 2004). Περιγράφοντας τα πλεονεκτήματα των υλικών αυτών μπορεί να ειπωθεί ότι προσφέρουν μία επαρκή αρχική σταθερότητα, ενώ η σταδιακή εξασθένησή τους μέσω αποδόμησης, επιτρέπει την προοδευτική λειτουργική φόρτιση του οστού. Παρόλο που περιγράφεται στην βιβλιογραφία μία αρχική κινητικότητα, κυρίως της άνω γνάθου, μετά από οστεοτομία και οστεοσύνθεση με απορροφήσιμα υλικά, από 2 έως 6 εβδομάδες, κανένας από τους χειρουργούς δεν θεώρησε το γεγονός αυτό ως κλινικά σημαντικό (Landes και συν. 2006, Edwards και συν. 2001). Όπως αναφέρεται, μετά το πέρας 2 μηνών εμφανίζεται μία επαρκής σταθερότητα, εφάμιλλη αυτής που παρατηρείται μετά από οστεοσύνθεση με υλικά τιτανίου, ειδικά όταν υπάρχει μία καλή εφαρμογή και αρχική σταθερότητα στις γραμμές των οστεοτομιών.

Αντιπαραθέτοντας στην σταθερή οστεοσύνθεση τον όρο της ημισταθερής εσωτερικής οστεοσύνθεσης, αυτή μπορεί να επιτευχθεί με υλικά τιτανίου μέσω της μείωσης του αριθμού των χρησιμοποιούμενων πλακών ή μέσω τροποποίησης του τρόπου τοποθέτησής τους. Μπορεί να ειπωθεί ότι και οι απορροφήσιμες πλάκες αποτελούν μία μορφή ημισταθερής οστεοσύνθεσης, κυρίως λόγω της σχετικής ελαστικότητας που παρουσιάζει το υλικό. Το γεγονός αυτό επιτρέπει την μετάδοση δυνάμεων μέσω των ελαστικών δακτυλίων της διαγναθικής καθοδήγησης στα οστά κατά την περίοδο της επούλωσης. Αποτέλεσμα είναι ότι επιτρέπονται πρώιμοι ορθοδοντικοί χειρισμοί όπου θεωρείται αναγκαίο, μπορούν να πραγματοποιηθούν τροποποιήσεις στην σύγκλειση, αλλά και να προσαρμοστεί ο κόνδυλος της κροταφογναθικής διαρθρώσεως σε περίπτωση μετεγχειρητικής ήπιας παρεκτόπισης. Αυτό όμως που φαίνεται να είναι αναγκαίο είναι η μεγαλύτερη σε χρόνο καθοδήγηση της σύγκλεισης (Landes και συν. 2006, Edwards και συν. 2001, Norholt και συν. 2004).

Αυτό που μένει να εκτιμηθεί είναι ο χρόνος παραμονής των βιοαπορροφήσιμων υλικών οστεοσύνθεσης στον ανθρώπινο οργανισμό, ο οποίος δεν είναι ξεκάθαρος καθώς υπάρχουν ελάχιστες βιβλιογραφικές παραπομπές που αναφέρονται σε βιοψίες από ασθενείς που χρειάστηκε να επαναχειρουργηθούν (Mazzonetto και συν. 2004).

Οι περιπτώσεις που παρουσιάστηκαν, είναι ξεκάθαρο ότι αποτελούν μία συνέχεια της παγκόσμιας τάσης στην Κρανιοπροσωπική Χειρουργική, για διεύρυνση του φάσματος χρήσης των βιοαπορροφήσιμων υλικών. Στην κλινική μας έγινε μία βαθμιαία προσπάθεια εξοικείωσης με το υλικό της LactoSorb®, Walter Lorenz Surgical, Jacksonville, FL, ξεκινώντας από την απλή τραυματολογία, προχωρώντας σε πιο σύνθετα περιστατικά και τελικά με εφαρμογές και στην Ορθογναθι-

LactoSorb®, (PLLA82:18PGA), Walter Lorenz Surgical, Jacksonville,FL, 2. MacroSorb®, MacroPore, SanDiego, Calif, 3. PolyMax®, Synthes, Switzerland, 4. Biosorb® FX, (PLLA 70: PLDLA30), Bionximplants®, Tampere, Finland, 5. Inion®, (PGA-TMC-PLLA-PLDLA), Finland].

This resulted in the expansion of the range of uses of these materials, since the clinical improvement in degeneration and absorption features was significant. Thus, the delayed absorption, which was due to the crystalline form of polylactic acid copolymers, was minimised by limiting their proportion in the composition of the material. At the same time, the foreign body reaction (which was mainly due to the presence of micro-molecular degeneration granules) was significantly minimised, since bioabsorbable devices are now hydrolysed into low molecular weight molecules and finally into inert CO_2 and H_2O. Other disadvantages related to these devices are their possible infection and exposure, the development of granulomatous tissue, the gradual development of anterior open bite (Laine et al. 2004), the presence of fistulas, foreign body reaction and swelling, particularly in patients with clefts (Landes et al. 2006). However, in all these studies, the rate of complications is below 9% (Landes et al. 2006, Laine et al. 2004). As far as the advantages of bioabsorbable devices are concerned, it can be said that they provide adequate initial stability, while their gradual degeneration contributes to the progressive functional loading of the bone. Although mobility, especially of the maxilla, is reportedly present soon after osteotomy and osteosynthesis with bioabsorbable devices (lasting between 2 and 6 weeks), this was not considered clinically significant (Landes et al. 2006, Edwards et al. 2001). According to reports, after two months, the level of stability is sufficient and comparable to that achieved by titanium devices, particularly when fitting and initial stability on osteosynthesis lines are proper.

In contrast to rigid osteosynthesis, semi-rigid internal osteosynthesis can be achieved with the use of titanium devices, by reducing the number of plates used or by altering the way in which they are placed. It can be said that absorbable plates are also a method of semi-rigid osteosynthesis, mainly because of the material's relative flexibility, which enables the transmission of forces through the elastic intermaxillary traction rings to the bones during the healing period. As a result, early orthodontic manipulations are allowed, when necessary, alterations in occlusion can be made, and the temporomandibular joint condyle can be adjusted in case of mild postoperative dislocation. However, it appears that longer guided occlusion is required (Landes et al. 2006, Edwards et al. 2001, Norholt et al. 2004).

What is left to estimate is for how long bioabsorbable osteosynthesis material are present in the human body. This parameter has not been clarified yet, since there

κή Χειρουργική. Τα πλεονεκτήματα των βιοαπορροφήσιμων υλικών οστεοσύνθεσης κυρίως με την αποφυγή μίας νέας επέμβασης για την αφαίρεση υλικών τιτανίου, για αισθητικούς λόγους ή σε περίπτωση επιπλοκών, μας οδήγησε στην σταδιακή εφαρμογή τους σε αυστηρά επιλεγμένες περιπτώσεις. Όλοι ανεξαιρέτως οι ασθενείς στους οποίους χρησιμοποιήθηκαν τα υλικά αυτά, είχαν πλήρη ενημέρωση από τον θεράποντα χειρουργό και κρίθηκαν κατάλληλοι μετά από εκτενή συζήτηση μαζί τους, να συμπεριληφθούν στο συγκεκριμένο πρωτόκολλο αντιμετώπισης. Όλες οι μεμονωμένες LeFort I και οβελιαίες οστεοτομίες που πραγματοποιήθηκαν, μπορούν να θεωρηθούν επιτυχημένες, τόσο από λειτουργικής όσο και από αισθητικής απόψεως. Το ίδιο μπορεί να ειπωθεί και για τις γενειοπλαστικές οστεοτομίες. Αναλύοντας την 4η περίπτωση στην οποία υπήρξε αποτυχία του υλικού σε αμφιγναθική ορθογναθική επέμβαση, όπως προαναφέρθηκε, παρουσιαστήκαν προβλήματα με την ασθενή στον άμεσο μετεγχειρητικό χρόνο. Αποτέλεσμα ήταν η έντονη κινητικότητα του κολοβώματος της άνω γνάθου, προφανώς από θραύση των υλικών οστεοσύνθεσης. Η ασθενής οδηγήθηκε εκ νέου στο χειρουργείο για αφαίρεση των υλικών και αντικατάστασή τους με πλάκες τιτανίου. Αυτό που διαπιστώθηκε και όπως επιβεβαιώνουν οι εικόνες που παρατίθενται, η αποτυχία αφορούσε αποκλειστικά τις πλάκες και καμία από τις βίδες. Πρέπει να σημειωθεί ότι οι πλάκες που χρησιμοποιήθηκαν ήταν πάχους 1,5 mm με τις αντίστοιχές τους βίδες, καθότι επρόκειτο για ασθενή με λεπτά χαρακτηριστικά και θεωρήθηκε ότι πλάκες πάχους 2,0 mm που συνήθως χρησιμοποιούνταν, θα ήταν ψηλαφητές στα επίπεδο της Le Fort I οστεοτομίας. Ανατρέχοντας την βιβλιογραφία βρέθηκε μόνον μία σχετική αναφορά από τον Laine και συν. (2004), ο οποίος χρησιμοποίησε πλάκες πάχους 1,5 mm με βίδες όμως διαμέτρου 2,0 mm.

ΣΥΜΠΕΡΑΣΜΑΤΑ

Τα βιοαπορροφήσιμα υλικά οστεοσύνθεσης μπορούν πλέον να χρησιμοποιηθούν σε όλο σχεδόν το φάσμα της Κρανιοπροσωπικής χειρουργικής, όπου και οι πλάκες τιτανίου, αρκεί να τηρούνται αυστηρά τα πρωτόκολλα. Το πρωτόκολλο της κλινικής μας αναφέρεται σε ορθογναθικές χειρουργικές επεμβάσεις στις οποίες οι σχεδιαζόμενες μετακινήσεις των οστικών κολοβωμάτων δεν υπερβαίνουν τα 6 mm, σε ασθενείς στους οποίους δεν έχει προηγηθεί καμία άλλη χειρουργική επέμβαση και οι οποίοι δεν πάσχουν από κάποιο γενετικό σύνδρομο στην περιοχή κεφαλής και τραχήλου. Αναγκαία επίσης προϋπόθεση είναι η πλήρης συνεργασία και κατανόηση των ασθενών για τις προτεινόμενες επεμβάσεις. Το κύριο χαρακτηριστικό των βιοαπορροφήσιμων υλικών οστεοσύνθεσης που είναι η

are very few literature references on biopsies from patients who had to undergo further operations (Mazzonetto et al. 2004).

It is clear that the above cases reflect the global tendency in Craniofacial Surgery to expand the range of use of bioabsorbable materials. In our clinic, there was a gradual attempt to become acquainted with LactoSorb®, Walter Lorenz Surgical, Jacksonville, FL, beginning with simple traumatology, continuing to more complex cases and finally extending its use to Orthognathic Surgery. The advantages of bioabsorbable devices (particularly the fact that there is no need for further operations to remove them, as titanium devices, correct aesthetic problems or prevent complications) encouraged us to start using them in carefully selected cases. All patients, who were about to receive these devices, had first been informed by their consultant surgeons, and were deemed eligible for this particular treatment protocol after extensive conversations with them. All individual LeFort I and sagittal split osteotomies that were performed can be considered successful, both in functional and aesthetic terms. The same applies to genioplasty osteotomies. However, in the 4th case (bimaxillary orthognathic procedure) there was a device failure with an impact on the patient's health, in the immediate postoperative period. As a result, the mobility of the maxillary segment was increased, apparently due to a fracture of the osteosynthesis devices. The patient was again taken to the operating room to have these devices removed and replaced with titanium plates. It was discovered that this failure was related exclusively to the plates none of the screws had been damaged. It must be noted that these plates were 1.5-mm-thick, together with their screws, since the patient's (facial) features were fine and the 2.0-mm-thick plates that are usually used were considered inappropriate, because they could be easily palpated at the level of the LeFort I osteotomy. In the relevant literature, we found only one reference to a similar case by Laine et al. (2004), who used 1.5-mm-thick plates along with screws that were 2.0 mm in diameter.

CONCLUSIONS

Bioabsorbable osteosynthesis devices can nowadays be used in almost all areas of Craniofacial Surgery, in all cases where titanium plates can be used, with the precondition that protocols are strictly followed. The protocol of our clinic includes orthognathic operations where the planned displacements of bone segments do not exceed 6 mm, in patients who have not undergone other surgical operations in the past and do not suffer from any genetic syndromes in the head and neck area. Another essential precondition is the cooperation and

αποδόμησή τους σε χρονικό διάστημα περίπου 2 ετών, αποτελεί και το κύριο πλεονέκτημά τους, καθώς μειώνει τον κίνδυνο της επιμόλυνσης, κάνει μη αναγκαία μία δεύτερη επέμβαση και συνεπώς τα καθιστά λιγότερο επιβαρυντικά από πλευράς νοσηρότητας αλλά και οικονομικά.

consent of the patient to the proposed surgical procedures. The main feature of bioabsorbable osteosynthesis devices is that they degenerate within approximately 2 years. This is also their most important advantage, since it reduces the risk of infection and eliminates the need for a second operation, thus making them less dangerous in terms of complications, as well as more affordable.

ΒΙΒΛΙΟΓΡΑΦΙΑ/REFERENCES

Bos RR, Rozema FR, Boering G Leenslag JW, Verwey AB, Pennings AJ: Bioabsorbable poly(L-actide) osteosynthesis plates and screws for the fixation of zygomatic bone fractures. Dtsch Z Mund Kiefer Gesichtschir 13:422-24, 1989

Cutright DE, Hunsuck EE,Beasley JD: Fracture reduction using a biodegradable material, polylactic acid. J Oral Surg 29:393-97, 1971

Edwards RC, Kiely KD: Resorbable fixation of Le Fort I osteotomies. J. Craniofac. Surg. 9: 210-14, 1998

Edwards RC, Kiely KD, Eppley BL: Fixation of bimaxillary osteotomies with resorbable plates and screws: Experience in 20 consecutive cases. J Oral Maxillofac Surg 59:271-276, 2001

Fiala TG, Novelline RA, Yaremchuk MJ: Comparison of CT imaging artifacts from craniomaxillofacial internal fixation devices. Plast Reconstr Surg 92:1227-32, 1993

Fiala TG, Page KT, Davis TL, Campbell TA, Rosen BR, Yaremchuk MJ: Comparison of artifact from craniomaxillofacial internal fixation devices: magnetic resonance imaging. Plast Reconstr Surg 93: 725-31, 1994

Haers PE, Suuronen R, Lindqvist C, Sailer HF: Biodegradable polylactid acid plates and screws in orthognathic surgery.Technical note. J Craniomaxillofac. Sur 26 : 87-91, 1998

Haers PE, Sailer HF: Biodegradable self-reinforced poly-L/DL-lactide plates and screws in bimaxillary orthognathic surgery: short term skeletal stability and material related failures. J Craniomaxillofac Surg 26: 363-372, 1998

Illi OE, Stauffer UG, Sailer HF, Weigum H: Resorbable implants in craniofacial surgery in childhood. A contribution to the development of poly(lactide) implants. Helv Chir Acta 58:123-27,1991

Jorgenson DS, Mayer MH, Ellenbogen RG, Centeno JA, Johnson FB, Mullick FG, Manson PN: Detection of titanium in human tissues after craniofacial surgery. Plast Reconstr Surg 99:976-9,1997

Kahnberg KE, Zouloumis L, Widmark G: Correction of open bite by maxillary osteotomy. A comparison between bone plate and wire fixation. J Cranio-Maxillofac Surg 22:250-255, 1994

Kallela L, P Laine, R. Suuronen, Z Iizuka, C. Lindqvist: Sagittal split osteotomies stabilized with biodegradable polylactide screws: a clinical and radiological study. Int J Oral Maxillofac Surg 27;3-8, 1998

Kulkarni RK, Pani K C, Neuman C, Leonard F: Polylactic acid for surgical implants. Arch Surg 93:839-43,1966

Laine P, Kontio R, Lindqvist C, Suuronen R: Are there any complications with bioabsorbable fixation devices? A 10 year review in orthognathic surgery. Int J Oral Maxillofac Surg 33: 240, 2004

Landes CA, Ballon A: Skeletal Stability in Bimaxillary Orthognathic Surgery: P(L/DL)LA Resorbable versus Titanium Osteofixation. Plast Reconstr Surg 118: 703, 2006

Lazaridis N: Historical development of orthognathic Surgery. Stoma 34:153-167, 2006

Lazaridis N, Antoniades K, Zouloumis L, Dimitrakopoulos I: The use of miniplates in the orthognathic surgery. Stomatologia 48(3):132-6, 1991

Mazzonetto R, Paza AO, Spagnoli DB: A retrospective evaluation og rigid fixaton in orthognathic surgery using biodegradable self reinforced polylactide. Int J Oral Maxillofac Surg 33:664-9, 2004

Norholt SE, Pedersen TK, Jensen J: Le Fort I miniplate osteosynthesis: a randomized, prospective study comparing resorbable PLLA/PGA with titanium. Int J Oral Maxillofac Surg. 3:245–252, 2004

Obwegeser H: Eingriffe am Oberkiefer zur Korrektur des progenen Zustantsbildes. Sweiz Mschr Zahnheilk 75:365-371, 1965

Obwegeser H: Die einzeitige Vorbewegung des Oberkiefers und Rueckbewegung des Unterkiefers zur Korrektur der extremen Progenie. Schweiz Mschr Zahnheilk 80:347-356, 1970

Obwegeser JA: Osteosynthesis using biodegradable poly-pdioxanon (PDS II) in Le Fort I osteotomy without postoperative intermaxillary fixation. J Craniomaxillofac Surg 22:129-137, 1994

Rosenberg A, Gratz KW, Sailer HF: Should titanium miniplates be removed after bone healing is complete? Int J Oral Maxillofac Surg 22:185-8, 1993

Spiessl B: Osteosynthese bei sagittaler Osteotomie nach Obwegeser-Dal Pont. Fortschr Kiefer Gesichtschir, Stuttgart; Thieme, 1974, Bd18

Uhthoff H, Boisvert D, Finnegan M: Cortical porosis under plates. Reaction to unloading or to necrosis? J Bone Joint Surg 76:1507-12, 1994.

Yerit KC, Hainich S, Enislidis G, Turhani D, Klug C, Wittwer G, Ockher M, Undt G, Kermer C, Watzinger F, Ewers R: Biodegradable fixation of mandibular fractures in children: Stability and early results. Oral Surg Oral Med Oral Pathol Oral Radiol Endod 100:17-24, 2005

Διεύθυνση επικοινωνίας:
Ντομουχτσής Άρης
Πηλέως 4,
54633 Θεσσαλονίκη
Τηλ. & Fax.: 2310 262749
e-mail: kyrconst@otenet.gr

Address:
Ntomouchtsis Aris
4 Pileos Street
54633 Thessaloniki, Greece
Tel. & Fax: 0030 2310 262749
e-mail: kyrconst@otenet.gr