Περιφερικό αδαμαντινοβλάστωμα κάτω γνάθου. Παρουσίαση περίπτωσης

Παναγιώτης Ι. ΧΑΤΖΗΜΑΝΩΛΗΣ[1], Γιώργος ΡΩΜΑΝΟΣ[2], Ελένη ΚΟΝΣΟΛΑΚΗ[3], Ελπίδα ΓΙΑΝΝΙΚΑΚΗ[4]

Κλινική Στοματικής και Γναθοπροσωπικής Χειρουργικής, Πανεπιστημιακό Νοσοκομείο Ηρακλείου (Διευθυντής: Δρ. Π.Ι. Χατζημανώλης)

Peripheral ameloblastoma of the mandible. Case report

Panagiotis HATZIMANOLIS, George ROMANOS, Eleni KONSOLAKI, Elpida GIANNIKAKI

Oral and Maxillofacial Surgery Clinic. University Hospital of Heraklion. Crete, Greece (Head: Dr. P.I. Hatzimanolis)

Ενδιαφέρουσα περίπτωση
Case report

ΠΕΡΙΛΗΨΗ: Το περιφερικό αδαμαντινοβλάστωμα είναι ένας καλοήθης οδοντογενής όγκος, που εντοπίζεται στα ούλα των οδοντοφόρων περιοχών της άνω και κάτω γνάθου. Κλινικά εμφανίζεται ως ελαστικής σύστασης ογκίδιο, τις περισσότερες φορές άμισχο και με επιφάνεια λεία, θηλωματώδη ή και εξελκωμένη. Η ιστολογική του εικόνα είναι ταυτόσημη με αυτή που παρατηρείται στο ενδοστικό αδαμαντινοβλάστωμα. Η βιολογική του συμπεριφορά όμως δεν μοιάζει με εκείνη του αδαμαντινοβλαστώματος, που παρουσιάζεται επιθετικότερη και με μεγαλύτερη τάση για υποτροπή.
Σκοπός της εργασίας αυτής είναι η παρουσίαση μιας περίπτωσης περιφερικού αδαμαντινοβλαστώματος στην δεξιά (ΔΕ) γομφιακή περιοχή και τον κλάδο της κάτω γνάθου, σε άνδρα 74 ετών.
Κλινικά ο ασθενής παρουσίαζε εξωφυτική εξεργασία που εδραζόταν στον βλεννογόνο της φατνιακής απόφυσης της κάτω γνάθου (ΔΕ), διαστάσεων 3x2 cm, υπόσκληρη στην ψηλάφηση, ερυθρής χροιάς, με κατά τόπους εξελκωμένη επιφάνεια και αιμορραγική κατά την άσκηση πίεσης. Απεικονιστικά στην αξονική τομογραφία η κάτω γνάθος εμφάνιζε κυπελλοειδή διαυγαστική περιοχή αντίστοιχα με την περιοχή της βλάβης. Η χειρουργική εκτομή και αποκατάσταση προσέφεραν το καλύτερο επιθυμητό αποτέλεσμα στον ασθενή. Συμπερασματικά εκ των ανωτέρω η περίπτωση του αδαμαντινοβλαστώματος που παρουσιάζεται πληρεί τα κριτήρια του χαρακτηρισμού του ως περιφερικού τύπου, αφού ιστολογικά κριτήρια διαχωρισμού στην διεθνή βιβλιογραφία δεν αναφέρονται.

ΛΕΞΕΙΣ ΚΛΕΙΔΙΑ: Περιφερικό αδαμαντινοβλάστωμα, οδοντογενείς όγκοι, καλοήθης συμπεριφορά

Παρελήφθη: 31/12/2010 - Έγινε δεκτή: 15/02/2010

SUMMARY: Peripheral ameloblastoma is a benign odontogenic tumour, located on the gingiva of the tooth-bearing areas of the upper and lower jaws. Clinically, it appears as a tumour of elastic consistency, mostly sessile and with a smooth, granulomatous or ulcerated surface. The histological appearance of this tumour is identical with that of an intraosseous ameloblastoma. However, its biologic behaviour does not resemble that of an intraosseous ameloblastoma, which is more aggressive and has a greater tendency to recur.
The aim of this study is to report a case of a 74-year-old male with a peripheral ameloblastoma in the right molar area and ramus of the mandible.
The clinical examination revealed a reddish, 3x2cm large exophytic lesion, which was located in the alveolar mucosa of the right side of the mandible. Its surface was bleeding on pressure; it was hard on palpation and focally ulcerated. The CT-scan revealed a cup-shaped, radiolucent area, corresponding to that of the lesion. The surgical excision and restoration provided the best possible result for the patient.
In conclusion, the present case of ameloblastoma meets the criteria for classification as a peripheral ameloblastoma, on the basis of the clinical and imaging findings, since no histological differential criteria are reported in the international literature.

KEY WORDS: Peripheral ameloblastoma, odontogenic tumours, benign behaviour

Paper received: 31/12/2009 - Accepted: 15/02/2010

[1]*ΣΓΠΧ, Διευθυντής ΕΣΥ*
[2]*MSc ΣΓΠΧ, Επιμελ. Β΄ ΕΣΥ*
[3]*ΣΓΠΧ, Αναπλ. Διευθυντής ΕΣΥ*
[4]*Παθολογοανατόμος, Επιμελ. Α΄ ΕΣΥ*

ΕΙΣΑΓΩΓΗ

Το περιφερικό αδαμαντινοβλάστωμα αποτελεί έναν καλοήθη οδοντογενή όγκο με παρόμοια ιστολογική εικόνα με το ενδοστικό αδαμαντινοβλάστωμα, αλλά με αποκλειστική εντόπιση στα μαλακά μόρια των γνάθων. Η πρώτη αναφορά στην βιβλιογραφία γίνεται από τον Kuru (1911), αλλά μερικοί συγγραφείς αμφισβητούν την περίπτωση θεωρώντας ότι επρόκειτο για ενδοστικό αδαμαντινοβλάστωμα το οποίο επεκτεινόταν προς τον βλεννογόνο των ούλων. Ακολουθεί η περιγραφή περιστατικού από τους Stanley και Krogh (1959), που θεωρείται και η πρώτη επαρκώς τεκμηριωμένη περίπτωση στην διεθνή βιβλιογραφία.
Σε αντίθεση με το ενδοστικό ομόλογό του, το περιφερικό αδαμαντινοβλάστωμα δεν διηθεί το υποκείμενο οστό, ενώ σε γενικές γραμμές παρουσιάζει μία ηπιώτερη συμεριφορά (Patrikiou και συν. 1983).
Κλινικά εμφανίζεται ως βραδέως αυξανόμενο ελαστικό ογκίδιο, συνήθως άμισχο και με επιφάνεια λεία, θηλωματώδη ή, σε περίπτωση τραυματισμού, εξελκωμένη και με χροιά ρόδινη έως και ζωηρά ερυθρή (Κυριακόπουλος και συν. 2005). Τα ακτινογραφικά ευρήματα δεν είναι ειδικά, όμως σε κάποιες περιπτώσεις η παρουσία του συνοδεύεται από κυπελλοειδή διαύγαση του οστικού πετάλου, ένα εύρημα που στην διεθνή βιβλιογραφία αποδίδεται ως «cupping» ή «saucerization» (Gurol και Burkes, 1995, Gomes και συν. 2007).
Η ιστολογική του εικόνα είναι εκείνη ενός όγκου αποτελούμενου από οδοντογενές επιθήλιο με ιστομορφολογικές παραλλαγές παρόμοιες με εκείνες του ενδοστικού αδαμαντινοβλαστώματος στο οποίο απαντάται ο θυλακιώδης, ο ακανθωτός, ο δικτυωτός και ο βασικοκυτταρικός τύπος. Το στρώμα αποτελείται από ώριμο ινώδη συνδετικό ιστό (Philipsen και συν. 2001).
Σκοπός της εργασίας είναι η παρουσίαση μίας περίπτωσης αδαμαντινοβλαστώματος σε ασθενή ηλικίας 74 ετών, με περιγραφή της κλινικής εικόνας και των απεικονιστικών ευρημάτων που χαρακτηρίζουν τον τύπο του περιφερικού αδαμαντινοβλαστώματος και της χειρουργικής του αντιμετώπισης.

ΠΕΡΙΓΡΑΦΗ ΠΕΡΙΠΤΩΣΗΣ

Άνδρας ηλικίας 74 ετών προσήλθε τον Μάρτιο του 2008 στα εξωτερικά ιατρεία της κλινικής, με εξωφυτική βλάβη στην περιοχή του βλεννογόνου της γομφιακής χώρας της κάτω γνάθου (ΔΕ).
Ο ασθενής ανέφερε την ύπαρξή της για χρονικό διάστημα μεγαλύτερο των 2 ετών, με βαθμιαία αύξηση του μεγέθους της λόγω επανειλλημμένων τραυματισμών.
Από το ιατρικό ιστορικό προέκυψε η ύπαρξη αρτηριακής υπέρτασης, καλά ελεγχόμενης με αντιϋπερτασική αγωγή, καθώς και σακχαρώδης διαβήτης ρυθμιζόμενος με δίαιτα.

INTRODUCTION

Peripheral ameloblastoma is a benign odontogenic tumour, with an identical histological appearance to that of an intraosseous ameloblastoma, but it is located exclusively in the soft tissues of the jaws. Kuru (1911) was the first to report a case of peripheral ameloblastoma. However, some authors question his findings, claiming that it was a case of intraosseous ameloblastoma expanding to the gingivae and producing an ulcer. Kuru's findings were followed by another report of a peripheral ameloblastoma by Stanley and Krogh (1959), which was considered to be the first well-documented case report in the international literature.
In contrast to its intraosseous equivalent, peripheral ameloblastoma does not infiltrate the underlying bone, while it generally displays a milder behaviour (Patrikiou et al. 1983). Clinically, it appears as a slow-growing, elastic tumour, usually sessile and with a smooth, granulomatous or, in case of an injury, ulcerated surface, its colour ranging from pink to vibrant red (Kyriakopoulos et al. 2005).
Although there are no specific radiographic findings, the presence of peripheral ameloblastoma is sometimes accompanied by a cup-shaped radiolucency of the cancellous bone, referred to as «cupping» or «saucerization» in the international literature (Gurol and Brukes 1995, Gomes et al. 2007).
Its histological appearance is that of a tumour composed of odontogenic epithelium, with histomorphological variations similar to that of an intraosseous ameloblastoma and, more specifically, the follicular, acanthomatous, plexiform and basal cell types (Philipsen et al. 2001).
The aim of this paper is to report a case of ameloblastoma in a 74-year-old patient, and describe the clinical appearance and imaging findings that are typical to peripheral ameloblastoma, as well as its surgical management.

CASE REPORT

In March 2008, a 74-year-old man was referred to the outpatient department of the Clinic, with an exophytic lesion of the alveolar mucosa of the mandible, on the right.
According to the patient, the lesion had existed for more than 2 years, and its size had been growing gradually due to repeated injuries.
The medical history revealed that the patient was suffering from arterial hypertension, which was regulated with the use of antihypertensive medications, as well as from diabetes mellitus, which was controlled by an appropriate diet.
The clinical examination revealed the presence of an

Από την κλινική εξέταση διαπιστώθηκε η παρουσία εξωφυτικής εξεργασίας εδραζόμενης στον βλεννογόνο της φατνιακής απόφυσης της κάτω γνάθου (ΔΕ), διαστάσεων 3 x 2 cm, με υπόσκληρης σύσταση, ερυθρή χροιά, κατά τόπους εξελκωμένη επιφάνεια και αιμορραγική κατά την άσκηση πίεσης (Εικ. 1). Δεν διαπιστώθηκε κατά την εξέταση υπαισθησία του κάτω χείλους (ΔΕ).

Ο ασθενής υποβλήθηκε σε αξονική τομογραφία γνάθων και τραχήλου, η οποία αποκάλυψε την ύπαρξη οστεολυτικής εξεργασίας της κάτω γνάθου αντίστοιχα με την περιοχή της εξωφυτικής βλάβης (αναφέρονταν η ύπαρξη αλλοίωσης που διάβρωνε το έσω τμήμα του σώματος και του κλάδου της κάτω γνάθου και προκαλούσε λέπτυνση του οστού με ομαλή έσω παρυφή) (Εικ. 2, 3). Η μερική βιοψία που έγινε με τοπική αναισθησία έθεσε την διάγνωση του αδαμαντινοβλαστώματος.

Μετά τον συνήθη προεγχειρητικό έλεγχο ο ασθενής οδηγήθηκε στο χειρουργείο, προκειμένου να υποβληθεί σε χειρουργική επέμβαση με γενική αναισθησία. Διενεργήθηκε παράμεση χειλική - δερματική τομή (ΔΕ) με επέκταση στον τράχηλο (Εικ. 4). Έγινε αποκάλυψη της κάτω γνάθου με την βλάβη και ακολούθησε περιφερική οστεκτομή και αφαίρεσή της en block, με περιθώριο κλινικά άθικτου βλεννογόνου και οστού. Ταυτόχρονα έγινε αναγκαστικά θυσία του κάτω φατνιακού νεύρου λόγω στενής σχέσης του με τον όγκο (Εικ. 5,6). Το καταλλειπόμενο έλλειμμα συμπληρώθηκε με λαγόνιο αυτομόσχευμα, το οποίο και ακινητοποιήθηκε στην δέκτρια θέση με πλέγμα τιτανίου, το οποίο λειτουργεί και ενισχυτικά στο εξασθενημένο οστούν της κάτω γνάθου (Εικ. 7). Μετά τον σχολαστικό έλεγχο έγινε σύγκλειση του τραύματος ενδο-εξωστοματικά με τοποθέτηση συσκευής παροχέτευσης σε κενό και συρραφή των ιστών κατά στρώματα. Τα ιστολογικά χαρακτηριστικά του όγκου φαίνονται στην Εικ. 8.

exophytic lesion located on the alveolar mucosa of the right side of the mandible. The size of this lesion was 3x2cm and its colour was reddish; its surface was bleeding on pressure, and was hard on palpation and focally ulcerated (Fig. 1). The examination did not reveal any signs of hyposensitivity on the right side of the lower lip.

The patient was taken for a jaw and neck CT scan, which revealed the presence of an osteolytic lesion of the mandible, corresponding to the area of the exophytic lesion (the presence of a lesion eroding the inner part of the mandibular body and ramus and causing the bone to become thinner, with a smooth inner margin were reported) (Fig. 2, 3).

The incisional biopsy that was performed under local anesthesia established the diagnosis of ameloblastoma. After all routine preoperative checks had been completed, the patient was taken to the operating room, where, under general anesthesia, he underwent a surgical operation. A paramedian labial incision extending to

Εικ. 1: Ενδοστοματική κλινική εικόνα του ασθενή.
Fig. 1: Intra-oral clinical view of the patient.

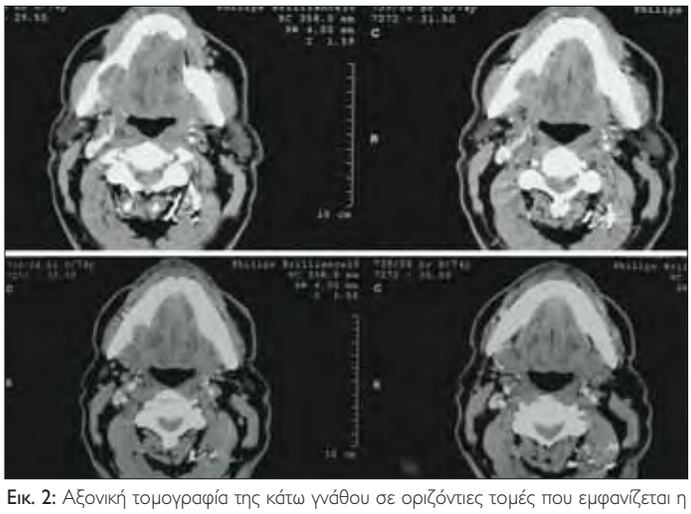

Εικ. 2: Αξονική τομογραφία της κάτω γνάθου σε οριζόντιες τομές που εμφανίζεται η κυπελλοειδής βλάβη με ομαλά όρια.
Fig. 2: CT scan of the mandible (in horizontal sections) showing a cup-shaped lesion with smooth margins.

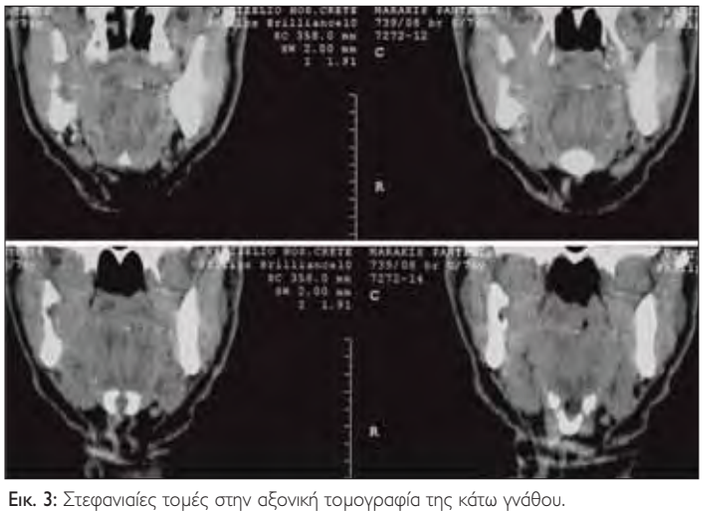

Εικ. 3: Στεφανιαίες τομές στην αξονική τομογραφία της κάτω γνάθου.
Fig. 3: Coronal planes of the CT-scan of the mandible.

Εικ. 4: Παράμεση χειλική δερματική τομή με τραχηλική επέκταση.
Fig. 4: Paramedian labial-cutaneous incision extending to the neck.

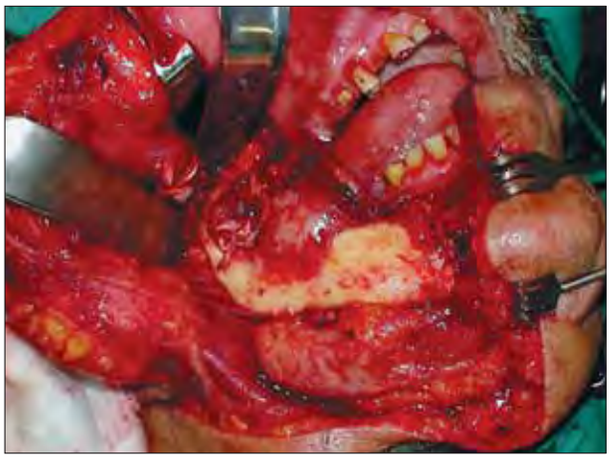

Εικ. 5: Ευρεία αποκάλυψη της κάτω γνάθου για την σωστή οριοθέτηση της εκτομής του όγκου.
Fig. 5: Wide exposure of the mandible to clearly determine the extent of tumour resection.

Εικ. 6: Οστικό έλλειμμα στην γνάθο μετά την εκτομή του όγκου.
Fig. 6: Bone defect in the mandible after tumour resection.

Εικ. 7: Τοποθέτηση οστικού λαγόνιου αυτομοσχεύματος στο οστικό έλλειμμα και συγκράτησή του με πλέγμα τιτανίου.
Fig. 7: The use of an iliac bone autograft to cover the bone defect and its stabilisation using a titanium mesh tray.

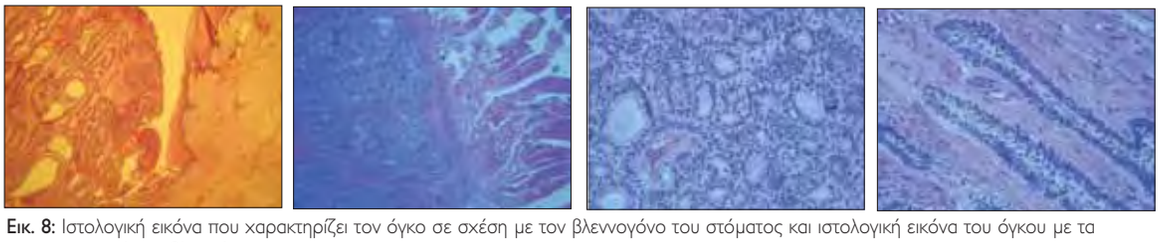

Εικ. 8: Ιστολογική εικόνα που χαρακτηρίζει τον όγκο σε σχέση με τον βλεννογόνο του στόματος και ιστολογική εικόνα του όγκου με τα χαρακτηριστικά των βλαστών.
Fig. 8: Histological appearance of the tumour in relation to the mucosa of the mouth and histological appearance of the tumour with features of blasts.

Κατά την πρώτη μετεγχειρητική ημέρα τοποθετήθηκε ρινογαστρικός σωλήνας σίτισης για την ενδοστοματική «στεγανοποίηση» του οστικού μοσχεύματος, ο οποίος παρέμεινε για 15 ημέρες.
Κατά την διάρκεια της νοσηλείας χορηγήθηκε ενδοφλέβια αντιβίωση και έγινε σχολαστική στοματική υγιεινή.
Ο ασθενής εξήλθε σε καλή γενική κατάσταση και έκτοτε παρακολουθείται ανά τακτά χρονικά διαστήματα στην κλινική, χωρίς να έχει εμφανίσει σημεία υποτροπής (Εικ. 9,10,11).

the neck was made on the right side (Fig. 4). The exposure of the mandible, where the lesion was located, was followed by a peripheral ostectomy and an en bloc resection of the lesion, in a margin of a clinically intact mucosa and bone. At the same time, the inferior alveolar nerve had to be "sacrificed" because of its close relation to the tumour (Fig. 5, 6). The remaining defect was covered with an iliac bone autograft, which was attached to the recipient site by means of a titanium mesh, that also reinforced the weakened mandibular bone (Fig. 7). After careful examination, the wound was closed intra- extraorally and the tissues were sutured in

Εικ. 9: Μετεγχειρητική πανοραμική ακτινογραφία του ασθενή.
Fig. 9: Postoperative panoramic radiograph of the patient.

Εικ. 10: Μετεγχειρητική κλινική εικόνα του ασθενή με την λειτουργική αποκατάσταση.
Fig. 10: Postoperative clinical view of the patient showing the functional rehabilitation of the mandible.

Εικ. 10: Το τελικό αισθητικό αποτέλεσμα.
Fig. 10: The final aesthetic result.

ΣΥΖΗΤΗΣΗ

Το περιφερικό αδαμαντινοβλάστωμα αποτελεί το εξωοστικό ανάλογο του ενδοστικού συμπαγούς / πολυκυστικού αδαμαντινοβλαστώματος. Συνώνυμοι όροι αποτελούν το αδαμαντινοβλάστωμα των μαλακών μορίων, ή αδαμαντινοβλάστωμα βλεννογόνιας προέλευσης, ή αδαμαντινοβλάστωμα των ούλων (Gardner και συν. 2005).

Είναι ένας σχετικά σπάνιος οδοντογενής όγκος με μία συχνότητα εμφάνισης από 2-10% επί του συνόλου των αδαμαντινοβλαστωμάτων (Ueno και συν. 1986, Waldron και El-Mofty, 1987, Reichart και συν. 1995). Εμφανίζεται σε ένα ευρύ ηλικιακό φάσμα από 9-92 έτη με μέσο όρο ηλικίας τα 52.1 έτη, με προτίμηση στο ανδρικό φύλο έναντι του γυναικείου, με μία σχετική αναλογία 1,9:1 και την κάτω γνάθο να προσβάλλεται συχνότερα από την άνω (Philipsen και συν. 2001). Ορισμένοι συγγραφείς (σε άρθρο ανασκόπησης) έχουν συμπεριλάβει και εξω-ουλοβλεννογόνιες εντοπίσεις (Shiba και συν. 1983), αλλά η άποψη αυτή δεν φαίνεται να τυγχάνει ευρύτερης αποδοχής.

Σχετικά με την προέλευσή του επικρατούν 2 θεωρίες. Η μία υποστηρίζει ότι προέρχεται από επιθηλιακά υπολείμματα της οδοντικής ταινίας, ενώ η άλλη θεωρεί ότι προέρχεται από τα κύτταρα της βασικής στιβάδας του καλυπτικού επιθηλίου, σε κάποιες περιπτώσεις από μία εστία και σε άλλες από πολλαπλές εστίες (Anneroth και Johansson, 1985).

Κλινικά η διαφορική διάγνωση περιλαμβάνει βλάβες

layers with the use of a vacuum drainage apparatus. The histological features of the tumour are shown in Fig. 8.

On the first postoperative day, a nasogastric feeding tube was used to «seal» the bone graft. This tube was left in place for 15 days.

While in hospital, the patient received intravenous antibiotics, and great attention was paid to his oral hygiene.

The patient was discharged in a good general condition. Since then he has been receiving regular follow-up and has not shown any signs of recurrence (Fig. 9, 10, 11).

DISCUSSION

Peripheral ameloblastoma is the extraosseous equivalent of intraosseous solid/ multicystic ameloblastoma. Soft tissue ameloblastoma, ameloblastoma of mucosal origin and ameloblastoma of the gingiva are synonymous terms (Gardner et al. 2005).

It is a relatively rare odontogenic tumour accounting for 2-10% of all ameloblastomas (Ueno et al. 1986, Waldron and El-Mofty 1987, Reichart et al. 1995). It occurs across a wide range of age groups, from 9 to 92 years, with an average of 52.1 years of age, mostly in men than women, with a relative ratio of 1,9:1, more frequently in the mandible than in the maxilla (Philipsen et al. 2001). Some authors (in a review article) have also included extra-gingivomucosal locations (Shiba et al.

όπως καλοήθεις όγκους, το πυογόνο κοκκίωμα και την υπερπλασία από ερεθισμό από οδοντοστοιχία (σε νωδούς ασθενείς). Με ιστοπαθολογικά κριτήρια στην διαφορική διάγνωση περιλαμβάνεται το περιφερικό οδοντογενές ίνωμα, ο περιφερικός ακανθοειδής οδοντογενής όγκος και το οδοντογενές ουλικό επιθηλιακό αμάρτωμα. Η διάκριση από το περιφερικό οδοντογενές ίνωμα είναι δυσχερής, ενώ η κρατούσα άποψη για το οδοντογενές ουλικό επιθηλιακό αμάρτωμα είναι ότι πρόκειται για την ίδια βλάβη με το περιφερικό αδαμαντινοβλάστωμα (Gardner και συν. 2005).

Η συμπεριφορά του περιφερικού αδαμαντινοβλαστώματος είναι σε γενικές γραμμές ήπια και δεν συμπίπτει με εκείνη του ενδοστικού. Σε κάθε περίπτωση όμως η μακρόχρονη πρόβλεψη είναι δύσκολο να γίνει (Ide και Kusama, 2004), καθώς δεν έχει διευκρινιστεί πλήρως η πραγματική φύση αυτής της βλάβης (νεόπλασμα ή αμάρτωμα) (Ide και συν. 2002).

Στην διεθνή βιβλιογραφία έχουν αναφερθεί και σποραδικές περιπτώσεις όπου η βλάβη υποτροπίασε μετά την αφαίρεσή της ως σοβαρή δυσπλασία (Wettan και συν. 2001), είτε έδειξε ασυνήθιστα επιθετική συμπεριφορά, καθώς μετά από διαδοχικές υποτροπές και ισάριθμες επεμβάσεις επεκτάθηκε ενδοκρανιακά (Ueda και συν. 1998). Σε άλλη περίπτωση, υποτροπίασε αρχικά με την μορφή ακανθοκυτταρικού καρκινώματος και στην συνέχεια ως διηθητικό αναπλαστικό καρκίνωμα (Baden και συν. 1993). Δεν λείπουν μάλιστα και οι περιπτώσεις εκείνες, που ένα προϋπάρχον περιφερικό αδαμαντινοβλάστωμα παρουσίασε εξαλλαγή προς την κατεύθυνση ενός κακοήθους κυτταρικού φαινότυπου (Sciubba και συν. 2005). Στην περίπωση αυτή η βλάβη χαρακτηρίζεται ως αδαμαντινοβλαστικό καρκίνωμα – δευτερογενούς τύπου (αποδιαφοροποιημένο), περιφερικό. Πρόκειται για εξεργασία με διαφορετική ιστολογική εικόνα και συμπεριφορά, που η αντιμετώπισή της είναι σαφώς ριζικότερη από εκείνη του περιφερικού ομολόγου του. Στην συντριπτική τους πλειοψηφία, οι βλάβες που χαρακτηρίζονται ως περιφερικά αδαμαντινοβλαστώματα, έχουν καλή πρόγνωση και συμπεριφορά και το ποσοστό υποτροπής τους κυμαίνεται από 16-19%. Η υποτροπή του περιφερικού αδαμαντινοβλαστώματος, φαίνεται να σχετίζεται περισσότερο με την ατελή αφαίρεσή του παρά με την επιθετικότητά του (Philipsen και συν. 2001). Η αντιμετώπισή του είναι χειρουργική και διεκπεραιώνεται με συντηρητική εκτομή, όπως αναφέρουν σε πρόσφατη εργασία τους οι Pogrel και Montes (2009).

Συμπερασματικά, το περιφερικό αδαμαντινοβλάστωμα αποτελεί έναν καλοήθη οδοντογενή όγκο με ευνοϊκή πρόγνωση μετά από συντηρητική εκτομή, με την προϋπόθεση της συστηματικής μετεγχειρητικής παρακολούθησης για μεγάλο χρονικό διάστημα, ώστε η εμφάνιση πιθανής υποτροπής να τυγχάνει έγκαιρης αναγνώρισης και αντιμετώπισης.

1983), however it seems that this view is not widely shared.

There are two theories about its origin. The first one suggests that it originates from the epithelial remnants of the dental lamina, while the other one that it develops from the basal cell layer of the covering epithelium, involving, in some cases, one site and, in others, multiple sites (Anneroth and Johansson, 1985).

Clinically, the differential diagnosis includes lesions such as benign tumours, the pyogenic granuloma and (in edentulous patients) the hyperplasia resulting from denture trauma. By histopathological criteria, the differential diagnosis includes the peripheral odontogenic fibroma, the peripheral squamous odontogenic tumour and the odontogenic gingival epithelial hamartoma. It is difficult to differentiate it from a peripheral odontogenic fibroma, while odontogenic gingival epithelial hamartoma is generally considered to be the same lesion with peripheral ameloblastoma (Gardner et al. 2005).

The behaviour of peripheral ameloblastomas is generally mild and does not resemble that of intraosseous ameloblastomas. In any case, however, it is difficult to make an accurate long-term prognosis, since the real nature of this lesion has not yet been fully clarified (neoplasm or hamartoma) (Ide et al. 2002).

In the international literature, occasional cases have been reported, in which the lesion recurred after removal, in the form of severe dysplasia (Wettan et al. 2001) or displayed unusually aggressive behaviour, spreading to the endocranium after repeated recurrences and an equal number of operations (Ueda et al. 1998). In another case, it recurred initially as a squamous cell carcinoma and then as an infiltrating anaplastic carcinoma (Baden et al. 1993). Moreover, there are cases in which a pre-existing peripheral ameloblastoma was transformed into a malignant cell phenotype (Sciubba et al. 2005). In that case, the lesion is classified as a peripheral ameloblastic carcinoma – secondary type (dedifferentiated). This lesion has a different histological appearance and behaviour, while its treatment is definitely more radical than that of its peripheral equivalent.

The vast majority of the lesions classified as peripheral ameloblastomas have a good prognosis and behaviour, while their recurrence rate ranges between 16% and 19%. As mentioned in a recent paper by Pogrel and Montes (2009), they require surgical management, involving a conservative resection.

In conclusion, peripheral ameloblastoma is a benign odontogenic tumour, which has good prognosis after a conservative resection, provided that the patient is kept under regular postoperative observation for a long period of time, in order to early identify and treat any recurrences of the disease.

In our case, the classification of the tumour as periph-

Στην περίπτωσή μας, ο χαρακτηρισμός του όγκου ως περιφερικού τύπου αδαμαντινοβλάστωμα, έγινε με βάση την κλινική εικόνα της βλάβης, που βρισκόταν στο στόμα για δύο χρόνια και παρουσίασε αύξηση λόγω τραυματισμού, ενώ η ριζικότερη επέμβαση υπαγορεύτηκε από την περιγραφή περιπτώσεων υποτροπής στην διεθνή βιβλιογραφία.

eral ameloblastoma was based on the clinical appearance of the lesion, which had remained in the patient's mouth for two years, and began to grow due to repeated injuries. The radical approach that was adopted, was based on similar cases of recurrence reported in the international literature.

ΒΙΒΛΙΟΓΡΑΦΙΑ/REFERENCES

Anneroth G, Johansson B: Peripheral ameloblastoma. Int J Oral Maxillofac Surg 14: 295-299, 1985

Baden E, Doyle JL, Petriella V: Malignant transformation of peripheral ameloblastoma. Oral Surg Oral Med Oral Pathol 75: 214-219, 1993

Gardner DG, Heikinheimo K, Shear M, Philipsen HP, Coleman H: Ameloblastoma, extraosseous / peripheral type. In: Barnes L, Eveson JW, Reichart P, Sidransky D, Eds: The World Health Organization Classification of Tumours. Pathology and Genetics. Head and Neck Tumours, Lyon, IARC 2005 pp. 297-298

Gomes CC, Garcia BC, Gomez RS, Freitas JB, Mesquita RA: A clinical case of peripheral ameloblastoma. Braz J Oral Sci 6: 1364-1366, 2007

Gurol M, Burkes EJ Jr: Peripheral ameloblastoma J Periodontol. 66: 1065-1068, 1995

Ide F, Kusama K, Tanaka A, Sakashita H: Peripheral ameloblastoma is not a hamartoma but rather more of a neoplasm. Oral Oncol 38: 318-320, 2002

Ide F, Kusama K: Difficulty in predicting biological behavior of peripheral ameloblastoma. Oral Oncol 40: 651-652, 2004

Kyriakopoulos B, Chryssomali E, Karyaba-Stylogianni E, Papanikolaou S: Peripheral ameloblastoma. Clinicopathological study of seven cases. Stomatologia 62: 102-109, 2005

Kuru H: Ueber das Adamantinom. Zentralblatt fur Algemeine. Pathologie und Anatomie 22: 291-295, 1911

Patrikiou A, Papanikolaou S, Stylogianni E, Sotiriadou S: Peripheral ameloblastoma. Case report and review of the literature. Int J Oral Surg 12: 51-55, 1983

Philipsen HP, Reichart PA, Nikai H, Takata T, Kudo Y: Peripheral ameloblastoma: biological profile based on 160 cases from the literature Oral Oncol 37 : 17-27, 2001

Pogrel MA, Montes DM: Is there a role for enucleation in the management of ameloblastoma ? Int J Oral Maxillofac Surg 38 : 807-812, 2009

Reichart PA, Phillipsen HP, Sonner S: Ameloblastoma: biological profile of 3677 cases. Oral Oncol 31B: 86-99. 1995

Sciubba JJ, Eversole LR, Slootweg PJ: Ameloblastic carcinoma-secondary type (dedifferentiated), peripheral. In: Barnes L, Eveson JW, Reichart P, Sidransky D, eds. The World Health Organization Classification of Tumours. Pathology and genetics. Head and Neck Tumours, Lyon, IARC 2005 pp. 288-289

Shiba R, Sakoda S, Yamada N: Peripheral ameloblastoma. J Oral Maxillofac Surg 41: 460-463, 1983

Stanley HR, Krogh HW: Peripheral ameloblastoma. Report of a case. Oral Surg Oral Med Oral Pathol 12: 760-765, 1959

Ueda A, Kage T, Chino T, Komatsu F, Nakajima S, Kawakami T: A case report of peripheral ameloblastoma with unusual invasion. Oral Med Pathol 3 : 93-96, 1998

Ueno S, Nakamura S, Mushimoto K, Shirasu R: A clinicopathologic study of ameloblastoma. J Oral Maxillofac Surg 44: 361-365, 1986

Waldron CA, El-Mofty SK: A histopathologic study of 116 ameloblastomas with special reference to the desmoplastic variant. Oral Surg Oral Med Oral Pathol 63 : 441-447, 1987

Wettan HL, Patella PA, Freedman PD : Peripheral ameloblastoma: Review of the literature and report of recurrence as severe dysplasia. J Oral Maxillofac Surg 59 : 811-815, 2001

Διεύθυνση επικοινωνίας:
Χατζημανώλης Παναγιώτης
Ταχ. θυρίδα 1496,
711 10 Ηράκλειο Κρήτης
Τηλ.: 6977 470095, Τηλ.- Fax: 2810 392735
e-mail: phatzimanolis@pagni.gr – ormaxfac@med.uoc.gr

Address:
Hatzimanolis Panagiotis
P.O. Box 1496,
711 10 Iraklio, Crete - Greece
Tel.: 6977 470095, Tel.- Fax: 2810 392735
e-mail: phatzimanolis@pagni.gr – ormaxfac@med.uoc.gr