Αισθητική και λειτουργική αποκατάσταση κάτω χείλους και συγχειλίας μετά από υποτροπή καρκινώματος της περιοχής. Παρουσίαση περίπτωσης

Παναγιώτης-Ειρηναίος ΤΣΙΡΟΓΙΑΝΝΗΣ[1], Νάντια ΘΕΟΛΟΓΗ-ΛΥΓΙΔΑΚΗ[2], Σταύρος ΠΕΛΕΚΑΝΟΣ[3], Ευάγγελος ΜΑΡΑΓΚΟΥΔΑΚΗΣ[4], Παναγιώτης ΠΑΠΑΔΟΠΟΥΛΟΣ[5], Ιωάννης ΙΑΤΡΟΥ[6]

Κλινική Στοματικής και Γναθοπροσωπικής Χειρουργικής, Οδοντιατρική Σχολή Πανεπιστημίου Αθηνών (Διευθυντής: Καθηγητής Κ. Αλεξανδρίδης)

Complete treatment of a recurrent squamous cell carcinoma of the lip and the commissure. A case report

Panagiotis-Irineos TSIROGIANNIS, Nadia THEOLOGIE-LYGIDAKIS, Stavros PELEKANOS, Evaggelos MARAGOUDAKIS, Panagiotis PAPADOPOULOS, Ioannis IATROU

Oral & Maxillofacial Surgery Clinic. Dental School, University of Athens, Greece (Head: Professor C. Alexandridis)

Ενδιαφέρουσα περίπτωση
Case report

ΠΕΡΙΛΗΨΗ: Τα ακανθοκυτταρικά καρκινώματα με εντόπιση το ερυθρό κράσπεδο των χειλέων και τη συγχειλία εμφανίζουν ηπιότερη βιολογική συμπεριφορά, υψηλότερη διαφοροποίηση και καλύτερη πρόγνωση σε σχέση με εκείνα της στοματικής κοιλότητας. Θεραπευτικά και σύμφωνα με την σύγχρονη θεώρηση για τους κακοήθεις όγκους, απαιτείται ριζικότητα αφενός και αφετέρου αποδεκτή αισθητική και λειτουργική αποκατάσταση.
Σκοπός της παρούσας εργασίας είναι η παρουσίαση ολοκληρωμένης αντιμετώπισης μιας σύνθετης περίπτωσης υποτροπής ακανθοκυτταρικού καρκινώματος κάτω χείλους.
Παρουσίαση περίπτωσης: Ασθενής 68 ετών προσήλθε με υποτροπή ακανθοκυτταρικού Ca του κάτω χείλους-συγχειλίας. Έγινε εκτεταμένη χειρουργική εκτομή και τραχηλικός καθαρισμός, αποκατάσταση του ελλείμματος με τοπικούς κρημνούς, ακτινοθεραπεία και σε απώτερο χρόνο τοποθέτηση οστεοενσωματούμενων εμφυτευμάτων και προσθετική αποκατάσταση. Ο ασθενής είναι ελεύθερος νόσου επτά έτη μετά τη χειρουργική επέμβαση.

ΛΕΞΕΙΣ ΚΛΕΙΔΙΑ: Ακανθοκυτταρικό καρκίνωμα, ακτινοθεραπεία, οστεοενσωματούμενα εμφυτεύματα, υβριδική οδοντοστοιχία.

Παρελήφθη: 26/10/2011 - Έγινε δεκτή: 2/05/2011

SUMMARY: Carcinomas of the lip and the commisure show a milder biological behavior as well as higher differentiation and better prognosis in comparison with these of the oral cavity. Therapeutic management, as for malignant tumors, includes radical resection together with functional and aesthetic rehabilitation.
Aim of the paper is to present the multidisciplinary treatment of a case of a lip commissure carcinoma.
Case presentation: A 68 years old patient with a recurrent squamous carcinoma of the lower lip and the commissure was referred for treatment. The treatment plan included an extensive surgical excision of the lesion, suprahomohyoid neck dissection, reconstruction of the defect with local flaps, additional radiotherapy and dental rehabilitation with implants in a later stage. Seven years post- operation the patient is free of disease. The functional and aesthetic results are satisfying, considering the large soft tissue defect.

KEY WORDS: Squamous cell carcinoma, radiotherapy, osseointegrated implants, hybrid denture.

Paper received: 26/10/2011 - Accepted: 2/05/2011

[1]*Οδοντίατρος*
[2]*Λέκτορας ΣΓΠΧ, ΕΚΠΑ*
[3]*Επίκ. Καθηγητής Ακίνητης Προσθετικής ΕΚΠΑ*
[4]*Ιατρός/Ακτινοθεραπευτής-Ογκολόγος Θεραπευτηρίου ΥΓΕΙΑ*
[5]*Ειδικευόμενος ΣΓΠΧ*
[6]*Αναπλ. Καθηγητής ΣΓΠΧ, ΕΚΠΑ*

ΕΙΣΑΓΩΓΗ

Στη στοματική κοιλότητα το συχνότερα αναπτυσσόμενο κακόηθες νεόπλασμα είναι το ακανθοκυτταρικό καρκίνωμα. Επειδή συχνά εντοπίζεται στον βλεννογόνο, είναι εμφανές στα πρώιμα στάδιά του με δυνατότητα έγκαιρης διάγνωσης και αντιμετώπισης (Αγγελόπουλος και συν. 2000, Morrochio και συν. 2010). Στα καρκινώματα του στόματος περιλαμβάνονται και αυτά που εντοπίζονται στο ερυθρό κράσπεδο των χειλέων και τη συγχειλία τα οποία αναφέρεται ότι εμφανίζουν ηπιότερη βιολογική συμπεριφορά, υψηλότερη διαφοροποίηση και καλύτερη πρόγνωση (Αγγελόπουλος και συν. 2000, Batista και συν. 2010). Αντιμετωπίζονται κυρίως με χειρουργική αφαίρεση, σπανιότερα με ακτινοθεραπεία ή με συνδυασμό των δύο αυτών (de Visscher και συν. 1999, Renner, 2007, Zide και Dean, 2007).
Σκοπός της εργασίας αυτής είναι η παρουσίαση της ολοκληρωμένης αντιμετώπισης μιας περίπτωσης υποτροπής ακανθοκυτταρικού καρκινώματος χείλους.

ΠΕΡΙΓΡΑΦΗ ΠΕΡΙΠΤΩΣΗΣ

Ασθενής 68 ετών προσήλθε τον Σεπτέμβριο του 2004 με σκληρή διόγκωση και έλκος στην περιοχή της συγχειλίας δεξιά (Εικ. 1). Είχε προηγηθεί χειρουργική επέμβαση από συνάδελφο όμορης ειδικότητας προ 3ετίας στην ίδια περιοχή για την αντιμετώπιση ακανθοκυτταρικού καρκινώματος. Κλινικά η νέα βλάβη είχε την μορφή έλκους του κάτω χείλους σε έκταση περίπου 1 cm σε συνέχεια με επώδυνη διόγκωση συνολικής διαμέτρου 3cm στην ψηλάφηση. Επίσης υπήρχε εμφανής ουλή στο δέρμα του κάτω χείλους. Δεν υπήρχαν ψηλαφητοί λεμφαδένες, ούτε απεικονιστικά ευρήματα στην αξονική τομογραφία. Στη βιοψία που ακολούθησε βρέθηκε ακανθοκυτταρικό καρκίνωμα μέσης έως χαμηλής διαφοροποίησης. Η θεραπευτική αντιμετώπιση περιλάμβανε τα ακόλουθα στάδια:

Στάδιο 1ο: Χειρουργική αφαίρεση της βλάβης και αποκατάσταση του ελλείμματος, Οκτώβριος 2004
Πραγματοποιήθηκε χειρουργική επέμβαση για αφαίρεση της βλάβης και σύστοιχη υπερωμοειδική λεμφαδενική τραχηλική εκτομή IV επιπέδων. Ο σχεδιασμός και η εκτομή της βλάβης έγινε σε ευρέως υγιή όρια με αφαίρεση μαλακών ιστών ολικού πάχους (Εικ. 2). Αφαιρέθηκε τμήμα του άνω χείλους, μέρος της παρειάς και τα 2/3 του κάτω χείλους μαζί με την αντίστοιχη περιοχή του γενείου μέχρι το κάτω χείλος της κάτω γνάθου (Εικ. 3). Ακολούθησε η λεμφαδενική τραχηλική εκτομή. Για την αποκατάσταση του εκτεταμένου ελλείμματος χρησιμοποιήθηκαν μεταφερόμενοι τοπικοί κρημνοί. Δεξιά χρησιμοποιήθηκε ο τραχηλικός κρημνός με συμπληρωματική χαλαρωτική τομή στην υπερκλείδια χώρα, κατά McFee και αριστερά κρημνός Karapandzic

INTRODUCTION

Squamous cell carcinoma is the most frequently occurring malignant neoplasm of the oral cavity. Because it is often located in the mucosa, it is easily observable at its first stages, which makes it possible to diagnose and early treat (Aggelopoulos et al. 2000, Morrochio et al. 2010). Oral carcinomas also include those that are located at the red margin of the lips and the commissure, which reportedly display milder biological behaviour, higher differentiation and better prognosis (Aggelopoulos et al. 2000, Batista et al. 2010). These carcinomas are mainly treated by surgical removal, and less frequently by radiotherapy or a combination of these two methods (de Visscher et al. 1999, Renner, 2007, Zide and Dean, 2007).
The aim of this paper is to present the complete treatment of a case of recurrent squamous cell carcinoma of the lip.

CASE DESCRIPTION

A 68-year-old patient presented in September 2004 with a hard ulcerated swelling at the right commissure (Fig. 1). Three years ago, the patient had undergone a surgical operation for the treatment of a squamous cell carcinoma of the same region. Clinically, the new lesion had the form of a 1-cm-wide ulcer of the lower lip, surrounded by painful swelling, whose total diameter was 3 cm upon palpation. There was also a visible scar at the lower lip. There were no palpable lymph nodes or any imaging findings on the CT scan. Following biopsy a squamous cell carcinoma of moderate to low differentiation was revealed. The treatment plan included the following stages:

Εικ. 1: Ο ασθενής πριν τη θεραπεία. Η υποτροπή εμφανίζεται ως έλκος στο κάτω χείλος δεξιά και ως διόγκωση στη δεξιά συγχειλία.
Fig. 1: The patient before the treatment. The lesion has the form of an ulcer on the right side of the lower lip, and the form of a swelling at the right commissure.

με διατήρηση των προσωπικών αγγείων (Lasaridis και συν. 1994, Renner, 2007) (Εικ. 4, 5). Η επούλωση της περιοχής έγινε χωρίς επιπλοκές. Η σημαντική μείωση του ανοίγματος των χειλέων που προέκυψε αποκαταστάθηκε σε επόμενο χρόνο με χειρουργική διάνοιξη στη συγχειλία κατά Converse και στην συνέχεια ακολούθησε μία ακόμη παρέμβαση από πλαστικό χειρουργό (Δ. Αλεξάκης) για περαιτέρω βελτίωση. Η ιστολογική εξέταση του παρασκευάσματος επιβεβαίωσε την αρχική βιοψία για μέσης έως χαμηλής διαφοροποίησης ακανθοκυτταρικό καρκίνωμα χείλους (συγχειλίας), το οποίο αναπτύχθηκε σε έδαφος ακτινικής χειλίτιδας. Η διαστάσεις του ήταν 3,5x2,8x1,5 cm. Τα όρια του παρασκευάσματος ήταν ελεύθερα νόσου, ενώ στο τραχηλικό υλικό βρέθηκαν δύο διηθημένοι λεμφαδένες.

Stage 1: Surgical resection of the lesion and reconstruction of the defect, October 2004

The lesion was surgically removed followed by a supraomohyoid neck dissection of IV levels. The surgical planning and resection of the lesion was carried out with widely healthy margins and with the removal of soft tissues in full-thickness (Fig. 2). Part of the upper lip, of the cheek and 2/3 of the lower lip, along with the adjacent region of the chin, down to the lower border of the mandible were removed (Fig. 3). This was followed by the neck dissection. Local flaps were used to reconstruct the resulting extensive defect. The cervical flap with an additional McFee incision in the supra-clavicular region were used on the right side whilst on the left side, a Karapandzic flap with preservation of the facial vessels was used (Lasaridis et al. 1994, Renner, 2007) (Fig. 4, 5). There were no complications during the healing process. The significant reduction of mouth

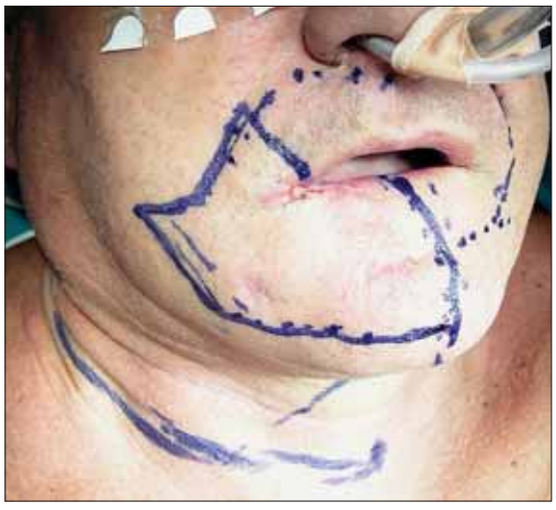

Εικ. 2: Ο χειρουργικός σχεδιασμός.
Fig. 2: The surgical planning.

Εικ. 3: Η χειρουργική εκτομή επί υγιών ορίων.
Fig. 3: The surgical resection with clear margins.

Εικ. 4: Η παρασκευή του κρημνού Karapandzic με διατήρηση των προσωπικών αγγείων.
Fig. 4: The construction of the Karapandzic flap with preservation of the facial vessels.

Εικ. 5: Η συρραφή των κρημνών και η τελική αποκατάσταση.
Fig. 5: Flap suturing and final reconstruction.

Στάδιο 2ο: Ακτινοθεραπεία, Ιανουάριος-Φεβρουάριος 2005
Με βάση την ιστολογική εικόνα προγραμματίστηκε ακτινοθεραπεία της περιοχής ως συμπλήρωμα της χειρουργικής επέμβασης. Προηγήθηκε εξαγωγή όλων των δοντιών της δεξιάς πλευράς της άνω γνάθου και όλων της κάτω γνάθου καθώς η διατήρησή τους κρίθηκε επισφαλής. Ακολούθησε η υποβολή σε ακτινοβολία με γραμμικό επιταχυντή Precise (Electa). Η δόση της ακτινοβολίας αντιστοιχούσε σε 2 Gy ανά συνεδρία με τη συνολική δόση να ανέρχεται στα 60 Gy. Η θεραπεία έγινε καλά ανεκτή από τον ασθενή με ήπια αντίδραση από το δέρμα και το βλεννογόνο του στόματος που αντιμετωπίστηκε με φαρμακευτική αγωγή.

Στάδιο 3ο: Προσθετική αποκατάσταση των δοντιών, Μάιος 2009
Το 2009 αποφασίστηκε η αντιμετώπιση της ολικής νωδότητας της κάτω γνάθου του ασθενή με εμφυτεύματα. Σε ασφαλή απόσταση από τον κάτω φατνιακό πόρο τοποθετήθηκαν τέσσερα οστεοενσωματούμενα εμφυτεύματα και σε 4 μήνες ακολούθησε η κατασκευή ακίνητης υβριδικής αποκατάστασης. Η αποτύπωση των εμφυτευμάτων έγινε με την τεχνική του ανοιχτού ατομικού δισκαρίου και πολυαιθέρα ενώ χρησιμοποιήθηκαν ψηλές βίδες επούλωσης για την καταγραφή καθώς η είσοδος βασικής πλάκας ήταν αδύνατη λόγω της μειωμένης διάνοιξης στόματος του ασθενούς. Τέλος, έγινε η τοποθέτηση της μόνιμης κοχλιούμενης υβριδικής αποκατάστασης (Εικ. 6, 7). Ο ασθενής είναι ελεύθερος νόσου 2 έτη μετά την τελική προσθετική αποκατάσταση και επτά έτη μετά τη χειρουργική επέμβαση για την αντιμετώπιση της υποτροπής (Εικ. 8).

ΣΥΖΗΤΗΣΗ

Η χειρουργική αντιμετώπιση του καρκίνου του χείλους διαφοροποιείται κατά περίπτωση ανάλογα με το μέγεθος, την εντόπιση και το είδος της βλάβης, τον βαθμό κυτταρικής διαφοροποίησης, την ύπαρξη ή μη διηθημένων λεμφαδένων και την γενική υγεία του ασθενούς (Αγγελόπουλος και συν. 2000, Renner, 2007). Στην περίπτωση που παρουσιάζεται, τόσο οι διαστάσεις της βλάβης όσο και το γεγονός ότι επρόκειτο για υποτροπή υπαγόρευσαν την αφαίρεση της βλάβης πέραν της μέσης γραμμής με ολικού πάχους εκτομή σε ευρέως υγιή όρια καταλείποντας ένα εκτεταμένο έλλειμμα μαλακών ιστών. Για την αποκατάσταση του ελλείμματος και ανάλογα με τις διαστάσεις του, σε αντίστοιχες περιπτώσεις έχουν χρησιμοποιηθεί και προτείνονται συνηθέστερα οι τοπικοπεριοχικοί κρημνοί (Karapandzic 1974, Lazaridis και συν. 1994, Μάρτης και Μάρτη, 2003, Clossmann και συν. 2006, Renner, 2007, Zide και Dean 2007, Salgarelli και συν. 2009, Terziqi και Tarpila 2009, Yamauchi και συν. 2009, Unsal Tuna και συν. 2010,

opening, resulting from the operation, was corrected in a next stage, by using the Converse technique to surgically widen the commissure. The result was further improved by the intervention of a plastic surgeon (D. Alexakis). The histological examination of the specimen confirmed the initial biopsy, which had revealed a moderate-to-low differentiation squamous cell carcinoma of the lip (commissure) that had developed on a background of actinic cheilitis. Its dimensions were 3.5x2.8x1.5 cm. The excision margins were disease-free, while two infiltrated lymph nodes were found in the cervical part of the specimen.

Stage 2: Radiotherapy, January-February 2005
Based on the histological findings, additional radiotherapy treatment was scheduled. This was preceded by the removal of all teeth from the right side of the maxilla, as well as all teeth of the mandible, since their preservation was deemed unsafe. Subsequently, the patient received radiation with the use of an Electa Precise linear accelerator. The radiation dose was 2 Gy per session, amounting to a total of 60 Gy, for all sessions. The treatment was well-tolerated by the patient, with only a mild reaction of the skin and oral mucosa, which was treated with medications.

Stage 3: Prosthetic restoration of the teeth, May 2009
In 2009, the decision was made to treat the patient's complete mandibular edentulousness with implants. Four osseointegrated implants were inserted in a safe distance away from the inferior alveolar canal and, after 4 months, a fixed hybrid prosthesis was applied on them. The implant-level impressions were made using open custom-made trays and polyether, as well as long healing abutments, since the patient's reduced range of mouth-opening made it impossible to insert a base plate. Finally, a fixed screw-retained hybrid prosthesis was installed (Fig. 6, 7). Two years after the final prosthetic rehabilitation, and seven years after the operation, the patient is free of disease (Fig. 8).

DISCUSSION

The surgical treatment of lip cancer varies from patient to patient, depending on the size, location and type of the lesion, the degree of cell differentiation, the presence or absence of infiltrated lymph nodes and the patient's general health condition (Aggelopoulos et al. 2000, Renner, 2007). In the case presented above, the size and recurrent nature of the lesion indicated its removal beyond the midline, by full-thickness resection with wide clear margins, which resulted in an extensive soft tissue defect. So far, in most similar cases locoregional flaps have been used and are recommended to reconstruct the resulting defect, depending on its size

Εικ. 6: Η πανοραμική ακτινογραφία μετά και την προσθετική αποκατάσταση.
Fig. 6: Panoramic X-ray after the prosthetic rehabilitation.

Εικ. 7: Η ακίνητη προσθετική αποκατάσταση τοποθετημένη και η μεγίστη διάνοιξη του στόματος του ασθενούς.
Fig. 7: The fixed prosthesis in place, and the patient's maximum mouth-opening.

Ntomouchtsis και συν. 2011) και τα τελευταία χρόνια και οι μεταφερόμενοι ελεύθεροι αγγειακοί κρημνοί (Yamauchi και συν. 2005, Yildirim και συν. 2006, Cinar και συν. 2007, Valentini και συν. 2008). Οι εφαρμοζόμενες τεχνικές αποκατάστασης παρουσιάζουν πλεονεκτήματα και μειονεκτήματα, με αυξανόμενη δυσκολία και λειτουργικά και αισθητικά προβλήματα σε εκτεταμένα ελλείμματα. Ο κρημνός Karapandzic έχει χρησιμοποιηθεί ευρέως για αποκατάσταση ελλειμμάτων μαλακών ιστών και αποτέλεσε και την επιλογή στην περίπτωσή μας (ετερόπλευρα) σε συνδυασμό με τον τραχηλικό κρημνό (σύστοιχα). Ο τελευταίος επιδέχεται και υπερκλείδια τομή κατά McFee με την οποία απελευθερώνεται από τις τάσεις που αναπτύσσονται και γίνεται ευκολότερος στους χειρισμούς (Lasaridis και συν. 1994).

Η ακτινοθεραπεία αποτελεί μια εναλλακτική λύση στην αντιμετώπιση κακοήθων όγκων στην περιοχή κεφαλής και τραχήλου ενώ υποστηρίζεται ότι ως μόνη θεραπεία μπορεί να έχει συγκρίσιμα αποτελέσματα με αυτά της χειρουργικής αντιμετώπισης για όγκους μικρών κυρίως αλλά και μεγαλύτερων διαστάσεων (Huang και συν. 1992, Shah και συν. 2003). Ο συνδυασμός της ακτινοθεραπείας με τη χειρουργική εκτομή έχει εφαρμοστεί με καλά αποτελέσματα κυρίως σε υψηλότερης σταδιοποίησης κακοήθη νεοπλάσματα (de Visscher και συν. 1999, Zide και Dean, 2007). Στην περίπτωση που παρουσιάζεται, κρίθηκε επιβεβλημένη η χειρουργική αντιμετώπιση που συνδυάστηκε με ακτινοθεραπεία όταν η βλάβη ταξινομήθηκε σε χαμηλής και μέσης διαφοροποίησης καρκίνωμα με θετικούς λεμφαδένες. Η

Εικ. 8: Ο ασθενής τρεις μήνες μετά και την προσθετική αποκατάσταση.
Fig. 8: The patient three months after the prosthetic rehabilitation.

(Karapandzic 1974, Lazaridis et al. 1994, Martis and Marti, 2003, Clossmann et al. 2006, Renner, 2007, Zide and Dean, 2007, Salgarelli et al. 2009, Terziqi and Tarpila, 2009, Yamauchi et al. 2009, Unsal Tuna et al. 2010, Ntomouchtsis et al. 2011), while free vascular flaps have also been used in the recent years (Yamauchi et al. 2005, Yildirim et al. 2006, Cinar et al. 2007, Valentini et al. 2008). These reconstruction techniques have both advantages and disadvantages, the main ones being increased difficulty, as well as functional and aesthetic problems in extensive defects. The Karapandzic flap has been used widely in the reconstruction of soft tissue defects, and was also selected in our case (contralaterally) in combination with a cervical flap (ipsilaterally). The latter also received a McFee supraclavicular incision to free it from the tensions that developed and enable manipulations (Lasaridis et al. 1994).

Radiotherapy is an alternative option for the treatment of malignant tumours in the head and neck area, while it is claimed that radiotherapy as a single treatment can have results comparable to those of surgical treatment, in small tumours mainly but also in larger ones (Huang et al. 1992, Shah et al. 2003). The combination of radiotherapy with surgical dissection has been used with good results, particularly in higher-grade malignant neoplasms (de Visscher et al. 1999, Zide and Dean, 2007). In the case presented here, a combined approach, involving both surgical treatment and radiotherapy, was deemed necessary when the lesion was classified as a carcinoma of low to intermediate differentiation with positive lymph nodes. According to the existing protocols, the fact that more than five years have passed since the operation, confirms the validity of this treatment choice.

Given the reduced flexibility of the soft tissues (lip, cheek) and the lack of neuromuscular coordination, a fixed prosthesis on implants, with a fixed implant hybrid restoration was selected for the mandible (Turkyilmaz et al. 2008, Karkazis et al. 2009, University of Florida,

παρέλευση πενταετίας και πλέον από την επέμβαση, σύμφωνα με τα γνωστά πρωτόκολλα, επιβεβαιώνει την ορθή θεραπευτική επιλογή.
Δεδομένης της μειωμένης ελαστικότητας των μαλακών ιστών (χείλος, παρειά) και της έλλειψης νευρομυϊκού συντονισμού, επιλέχθηκε για την κάτω γνάθο ακίνητη προσθετική εργασία επί εμφυτευμάτων με ακίνητη επιεμφυτευματική υβριδική αποκατάσταση (Turkyilmaz και συν. 2008, Καρκαζής και συν. 2009, University of Florida, Clinical Guide 2010). Παρά το επαρκές ύψος οστού υπήρχε εμφανής διακλάδωση του κάτω φατνιακού πόρου προς την μέση γραμμή, γεγονός που μαζί με την περιορισμένη διάνοιξη του στόματος οδήγησε σε τοποθέτηση εμφυτευμάτων μικρότερου μήκους. Για την άνω γνάθο δεν κρίθηκε σκόπιμη άλλη παρέμβαση καθώς η λειτουργία του στοματογναθικού συστήματος με τα εναπομείναντα δόντια κρίθηκε ικανοποιητική. Με βάση τα ίδια δεδομένα αποφασίστηκε η αποκατάσταση να γίνει με βραχύ οδοντικό τόξο, το οποίο εξασφαλίζει ικανοποιητική μασητική λειτουργία και ευκολότερη στοματική υγιεινή (Käyser και συν. 1999, Armellini και Fraunhofer, 2004). Η υβριδική κοχλιούμενη αποκατάσταση δεν προϋποθέτει τοποθέτηση των εμφυτευμάτων σε προκαθορισμένες θέσεις, γεγονός που στη συγκεκριμένη περίπτωση ήταν σημαντικό ενώ προσφέρει την δυνατότητα αφαίρεσής της για κλινικό έλεγχο της περιοχής και των εμφυτευμάτων (Καρκαζής και συν. 2009). Ο ασθενής δύο χρόνια μετά την προσθετική αποκατάσταση δεν έχει αναφέρει κάποιο σύμπτωμα ενώ δεν υπήρξαν αρνητικά αντικειμενικά ευρήματα στις έως τώρα επανεξετάσεις.

ΣΥΜΠΕΡΑΣΜΑΤΑ

Παρουσιάστηκε μία περίπτωση θεραπευτικής αντιμετώπισης υποτροπής ακανθοκυτταρικού καρκινώματος του κάτω χείλους στην περιοχή της συγχειλίας. Η χειρουργική αφαίρεση της βλάβης ήταν εκτεταμένη λόγω της υποτροπής και της έκτασής της συνοδευόμενη από τραχηλικό καθαρισμό και ακτινοθεραπεία. Η αποκατάσταση του εκτεταμένου ιστικού ελλείμματος με τοπικούς κρημνούς έδωσε ικανοποιητικά αισθητικά και λειτουργικά αποτελέσματα. Η σε απώτερο χρόνο προσθετική αποκατάσταση με εμφυτεύματα και υβριδική υπερκατασκευή λειτούργησε με επάρκεια στην ολοκλήρωση του σχεδίου θεραπείας.

Clinical Guide 2010). Despite the adequate bone height of the mandible, there was a clear bifurcation of the inferior alveolar canal towards the midline, which, together with the limited range of mouth opening, lead to the placement of rather short implants. In the maxilla, no further interventions were deemed necessary, since the function of the stomatognathic system was considered satisfactory. Based on these facts, we also decided in favour of a short dental arch, which ensures satisfying mastication and easier oral hygiene (Käyser et al. 1999, Armellini and Fraunhofer, 2004). A hybrid screw-retained prosthesis does not require the implants to be placed at specific predefined spots, which was very important in this case, while it also allows for its removal in order to carry out clinical examinations of the area and implants (Karkazis et al. 2009). Two years after the prosthetic rehabilitation, the patient has not reported any symptoms, and the follow-ups have not revealed any negative objective findings so far.

CONCUSIONS

The treatment of a recurrent squamous cell carcinoma of the lower lip, in the area of the commissure has been presented in this paper. The surgical removal of the lesion was extensive due to its size and recurrent nature, and was followed by neck dissection and radiotherapy. The reconstruction of the extended tissue defect with the use of local flaps produced satisfactory aesthetic and functional results. The prosthetic rehabilitation with implants and a hybrid overdenture, which was carried out at a later time, was a sufficient final step in the treatment plan.

ΒΙΒΛΙΟΓΡΑΦΙΑ/REFERENCES

Αγγελόπουλος Α, Παπανικολάου Σ, Αγγελοπούλου Ε: Όγκοι καλυπτικού επιθηλίου. Σε: Αγγελόπουλος Α, Παπανικολάου Σ, Αγγελοπούλου Ε: Σύγχρονη Στοματική και Γναθοπροσωπική Παθολογία. Εκδόσεις Λίτσας, Αθήνα 2000, σελ. 259-266

Armellini D, von Fraunhofer JA: The shortened dental arch: A review of the literature. J Prosthet Dent 92(6): 531-535, 2004

Batista AC, Costa NL, Oton-Leite AF, Mendonça EF, Alencar Rde C, Silva TA: Distinctive clinical and microscopic features of squamous cell carcinoma of oral cavity and lip. Oral Surg Oral Med Oral Pathol Oral Radiol Endod 109(3): e74-9, 2010

Cinar C, Ogur S, Arslan H, Kilic A: Adding versatility to the reconstruction of intraoral lining: opened pocket method. J Craniofac Surg 18(1): 198-202, 2007

Clossmann JJ, Pogrel MA, Schmidt BL: Reconstruction of perioral defects following resection for oral squamous cell carcinoma. J Oral Maxillofac Surg 64(3): 367-74, 2006

Huang D, Johnson C, Schmidt R, Sismanis A, Neifeld J, Weber J: Incompletely ressected advanced squamous cell carcinoma of the head and neck: The effectiveness of adjuvant vs. salvage radiotherapy. Radioth Oncol 24: 87-93, 1992

Karapandzic M.: Reconstruction of lip defects by local arterial flaps. Br J Plast Surg 27(1): 93-7, 1974

Καρκαζής Η: Προσθετική αποκατάσταση ολικής νωδότητας, σε: Αλεξανδρίδης Κ: Εισαγωγή στην εμφυτευματολογία. Εκδόσεις Λίτσας, Αθήνα 2009, σελ. 107-120

Käyser AF: The shortened dental arch concept and its implications for oral health care. Comm Dent Oral Epidemiol 27(4): 249–258, 1999

Lasaridis D, Dalabiras S, Karakassis D: Modification of the Conley incision for neck dissection. J Oral Maxillofac Surg 52(10): 1046-9, 1994

Μάρτης Χρ. Μάρτη Κ.Χρ: Το καρκίνωμα του βλεννογόνου της συγχειλίας και της παρειάς. Μία νέα εγχειρητική τεχνική. A new surgical technique for excision of buccal mucosa carcinoma. Hellenic Archives Oral Maxillofac Surg 4(4): 281-285, 2003

Morocchio L, Lima J, Sperandio F, Correa L, de Souza S: Oral squamous cell carcinoma: an analysis of 1564 cases showing advances in early detection. J Oral Science 52(2): 267-273, 2010

Ntomouchtsis A, Kechagias N, Kitikidou K, Bourlidou E, Kontos K, Tsompanidou C. et al: Squamous cell carcinoma of the lip commissure. A 10-year retrospective study (1995-2004). Hellenic Archives of Oral and Maxillofac Surg 1: 15-25, 2011

Renner GJ: Reconstruction of the lip, In: Baker SR, Swanson NA: Local Flaps in Facial Reconstruction. Ed. Mosby Elsevier 2007, pp. 475-524

Salgarelli AC, Sartrelli F, Cantiano A, Pagani R, Collini M: Surgical treatment of lip cancer: our experience with 106 cases. J Oral Maxillofac Surg 67(4): 840-5, 2009

Shah P, Carew J, Singh B: Clinical evaluation and differential diagnosis, In: Shah P, Johnson N, Batsakis J, Dunitz M: Oral Cancer. Martin Dunitz 2003, pp. 185-199 and pp. 345

Terziqi H, Tarpila E: Reconstruction of large defect of lower lip and commissure using Karapandzic flap: case report. Niger J Med 18(2): 222-3, 2009

Turkyilmaz I: Oral Rehabilitation of a Severely Resorbed Edentulous Maxilla with Screwed-retained Hybrid Denture Using Cresco System: A Case Report. Eur J Dent 2(3): 220-3, 2008

Valentini V, Saltarel A, Cassoni A, Battisti A, Egidi S: One-stage reconstruction of a defect of the oral commissure and of the cheek with a radial forearm free flap. J Craniofac Surg 19(6): 1508-11, 2008

de Visscher Jan, Botke G, Schakenraad J, Van der Waal I: A comparison of results after radiotherapy and surgery for stage I squamous cell carcinoma of the lower lip. Head & Neck 21: 526-530, 1999

University of Florida. Center for Implant Dentistry: Mandibular hybrid restoration –clinical steps- immediate load. Clinical guide 2010, pp. 1-5

Unsal Tuna EE, Oksüzler O, Ozbek C, Ozdem C: Functional and aesthetic results obtained by modified Bernard reconstruction technique after tumor excision in lower lip cancers. J Plast Reconstr Aesthet Surg 63(6): 981-7, 2010

Yamauchi M, Yotsuyanagi T, Yokoi K, Urishidate S, Yamashita K, Higuma Y: One-stage reconstruction of a large defect of the lower lip and oral commissure. Br J Plat Surg 58(5): 614-8, 2005

Yamauchi M, Yotsuyanagi T, Ezoe K, Saito T, Yokoi K, Urishidate S: Estlander flap combined with an extended upper lip flap technique for large defects of lower lip with oral commisure. J Plast Reconstr Aesthet Surg 62(8): 997-1003, 2009

Yildirim S, Gideroğlu K, Aydogdu E, Avci G, Akan M, Aköz T: Composite anterolateral thigh-fascia lata flap: a good alternative to radial forearm-palmaris longus flap for total lower lip reconstruction. Plast Reconstruct Surg 117(6): 2033-41, 2006

Zide MF, Dean JS: Cutaneous lip lesions and reconstruction, In: Booth PW, Schendel SA, Hausamen J: Maxillofacial Surgery. Churchill Livingstone Elsevier 2007, pp. 745-768

Διεύθυνση επικοινωνίας:
Ιατρού Ιωάννης
Ασκληπιού 40
114 71 Αθήνα
Τηλ.: 210-3635034, 6932 204700
e-mail: iiatrou@dent.uoa.gr

Address:
Iatrou Ioannis
40 Asklipiou str.
114 71 Athens - Greece
Tel.: 210-3635034, 6932 204700
e-mail: iiatrou@dent.uoa.gr