Μεταστατικό αδενοκαρκίνωμα πνεύμονα στα ούλα της κάτω γνάθου. Παρουσίαση περίπτωσης και ανασκόπηση της βιβλιογραφίας

Παναγιώτα ΠΑΡΑΣΚΕΥΑ[1], Ιουλία ΧΑΤΖΗΣΤΑΜΟΥ[2], Ευαγγελία ΠΙΠΕΡΗ[3], Νικόλαος ΠΑΠΑΔΟΓΕΩΡΓΑΚΗΣ[4], Αλεξάνδρα ΣΚΛΑΒΟΥΝΟΥ[5]

Εργαστήριο Στοματολογίας, Οδοντιατρική Σχολή, ΕΚΠΑ
(Διευθυντής: Καθηγήτρια Α. Σκλαβούνου)

Metastatic lung adenocarcinoma to the mandibular gingiva Case report and review of the literature

Panagiota PARASKEVA, Ioulia CHATZISTAMOU, Evaggelia PIPERI, Nikolaos PAPADOGEORGAKIS, Alexandra SKLAVOUNOU

Laboratory of Oral Medicine and Pathology, School of Dentistry, National and Kapodistrian University of Athens
(Head: Professor A. Sklavounou)

Ενδιαφέρουσα περίπτωση
Case report

ΠΕΡΙΛΗΨΗ: Ο καρκίνος του πνεύμονα είναι μία από τις πλέον συνήθεις μορφές κακοήθειας, που πλήττει κυρίως άτομα μέσης και τρίτης ηλικίας. Στις περισσότερες χώρες αυτή η μορφή καρκίνου είναι συχνότερη στους άνδρες, ενώ στις γυναίκες παρουσιάζει αυξανόμενους ρυθμούς τα τελευταία χρόνια. Τα κακοήθη νεοπλάσματα σπανίως δίνουν μεταστάσεις στην στοματογναθική περιοχή. Ειδικότερα οι μεταστάσεις που αφορούν στους μαλακούς ιστούς είναι εξαιρετικά σπάνιες, με κύρια θέση εντόπισης τα ούλα.
Στην παρούσα εργασία παρουσιάζεται μια σπάνια περίπτωση αδενοκαρκινώματος του πνεύμονα με μετάσταση στο φατνιακό οστό και τα ούλα της κάτω γνάθου σε γυναίκα ασθενή ηλικίας 60 ετών.

ΛΕΞΕΙΣ ΚΛΕΙΔΙΑ: μετάσταση, καρκίνωμα πνεύμονα, στοματικός βλεννογόνος, ούλα.

SUMMARY: Lung cancer is one of the most common malignancies, affecting mainly middle-aged and elderly people. In most countries this type of cancer occurs mostly in men, although, female patients are increasing over the years. Malignant neoplasms rarely metastasise to the oral cavity and especially to the soft tissues, in which case the most common site of metastasis is the gingiva.
A rare case of lung adenocarcinoma that metastasised to the alveolar bone and mandibular gingiva of a 60-year-old female patient is presented.

KEY WORDS: metastasis, lung cancer, oral mucosa, gingiva

[1] *Οδοντίατρος-Στοματολόγος, Διδάκτωρ Πανεπιστημίου Αθηνών*
[2] *Λέκτορας Ιστοπαθολογίας, Εργαστήριο Βασικών Ιατροβιολογικών Επιστημών, Οδοντιατρική Σχολή, ΕΚΠΑ*
[3] *Λέκτορας, ΣΓΠΧ, ΕΚΠΑ*
[4] *Αναπληρωτής Καθηγητής ΣΓΠΧ, ΕΚΠΑ*
[5] *Καθηγήτρια Στοματολογίας, ΕΚΠΑ*

Παρελήφθη: 2/11/2011 - Έγινε δεκτή: 15/1/2012

Paper received: 2/11/2011 - Accepted: 15/1/2012

ΕΙΣΑΓΩΓΗ

Ο καρκίνος του πνεύμονα είναι μία από τις πλέον συνήθεις μορφές κακοήθειας, που πλήττει κυρίως άτομα μέσης και τρίτης ηλικίας. Στις περισσότερες χώρες αυτή η μορφή καρκίνου είναι συχνότερη στους άνδρες, ενώ στις γυναίκες παρουσιάζει αυξανόμενους ρυθμούς τα τελευταία χρόνια με πιο συχνές θέσεις μετάστασης τους λεμφαδένες, τα οστά, τον πνεύμονα και τον εγκέφαλο (Kadokura και συν. 1999, Huang και συν. 2005, Curien και συν. 2007, Pozzi και συν. 2008, Thiele και συν. 2011).

Οι μεταστάσεις κακοήθων νεοπλασμάτων στη στοματογναθική χώρα είναι σπάνιες και αφορούν μόλις στο 1% όλων των κακοηθειών της περιοχής αυτής. Στην πλειονότητα των περιπτώσεων οι εν λόγω μεταστάσεις αφορούν κυρίως στα οστά των γνάθων, με επικρατέστερη την κάτω γνάθο και συγκεκριμένα την περιοχή προγομφίων-γομφίων. Ειδικότερα οι μεταστάσεις που αφορούν στους μαλακούς ιστούς είναι εξαιρετικά σπάνιες, με κύρια θέση εντόπισης τα ούλα (Yoshii και συν. 2002, Huang και συν. 2005, Curien και συν. 2007, Thiele και συν. 2011). Η συγκεκριμένη εντόπιση αν και δεν αποτελεί απειλή για τη ζωή του ασθενή, εντούτοις προκαλεί πολλά λειτουργικά και διατροφικά προβλήματα (Huang και συν. 2005, Curien και συν. 2007).

Στην παρούσα εργασία παρουσιάζεται μία περίπτωση αδενοκαρκινώματος του πνεύμονα με μετάσταση στο φατνιακό οστό και τα ούλα της κάτω γνάθου σε γυναίκα ασθενή ηλικίας 60 ετών.

ΠΕΡΙΓΡΑΦΗ ΠΕΡΙΠΤΩΣΗΣ

Γυναίκα 60 ετών προσήλθε στον οδοντίατρο παραπονούμενη για πόνο στην κάτω γνάθο, στην περιοχή των 34-36. Κατά την κλινική εξέταση παρατηρήθηκε βλάβη στα ούλα της περιοχής 34-36, με εξελκωμένη επιφάνεια, χροιά ερυθρόφαιη και σύσταση ελαστική, διαστάσεων 0,5x0,5x0,5 cm. Κατά την ακτινογραφική εξέταση η περιοχή 34-36 παρουσίαζε ευρήματα συνδυασμού σκίασης διαύγασης. Στο ιστορικό της ασθενούς αναφερόταν καρκίνος του πνεύμονα πριν από 2 έτη ο οποίος αντιμετωπίστηκε με ακτινοθεραπεία και χημειοθεραπεία. Ένα χρόνο αργότερα στην περιοχή 34-36 εμφανίστηκε ενδοοστική βλάβη, η οποία διαγνώστηκε ως οστεομυελίτιδα και μετά το πέρας 1 έτους αναπτύχθηκε η προαναφερθείσα αλλοίωση.

Πραγματοποιήθηκε χειρουργική εξαίρεση της βλάβης από τον οδοντίατρο και το εξαιρεθέν ιστοτεμαχίδιο απεστάλη στο Ιστοπαθολογικό Εργαστήριο της Στοματολογίας, της Οδοντιατρικής Σχολής του Πανεπιστημίου Αθηνών για περαιτέρω διερεύνηση. Η ιστοπαθολογική εξέταση αποκάλυψε τεμαχίδιο στοματικού βλεννογόνου το υποκείμενο χόριο του οποίου διηθείτο από πλειόμορφα νεοπλασματικά κύτταρα που διατάσσο-

INTRODUCTION

Lung cancer is one of the most common malignancies, affecting mainly middle-aged and elderly individuals. In most countries, this type of cancer occurs mostly in men. However, in the past years, the number of female patients has also been on the rise, with the most common sites of metastasis being the lymph nodes, bones, lung and brain (Kadokura et al. 1999, Huang et al. 2005, Curien et al. 2007, Pozzi et al. 2008, Thiele et al. 2011). Malignant neoplasms rarely metastasise to the oral and maxillofacial region; in fact, they account for only 1% of all malignancies in that region. In the majority of these cases, the metastasis involves the jaw bones, mostly the mandible and, more specifically, the molar-premolar area. More specifically metastases to the soft tissues are extremely rare, with the gingiva being the most common site (Yoshii et al. 2002, Huang et al. 2005, Curien et al. 2007, Thiele et al. 2011). Although it does not pose a threat to the patient's life, a metastasis to this site causes many functional problems, as well as eating difficulties (Huang et al. 2005, Curien et al. 2007).

In the present study a case of lung adenocarcinoma that had metastasised to the alveolar bone and mandibular gingiva of a 60-year-old female patient is reported.

CASE REPORT

A 60-year-old woman presented to her dentist complaining of pain in the mandible, in the right premolar-molar area (from 34-36). Clinical examination revealed a lesion in the gingiva of the area, with an ulcerated surface and a reddish-brown elastic texture, with dimensions 0.5x0.5x0.5 cm. Radiographic examination revealed a combination of radiopacity and radiolucency of the 34-35 area. The patient's history included lung cancer, which had been diagnosed 2 years earlier and had been treated with radio- and chemotherapy. A year later, an intraosseous lesion developed in the 34-36 area, which was diagnosed as osteomyelitis and, in the year that followed, the lesion in question also occurred.

A surgical excision of the lesion was performed and the excised specimen was submitted to the Laboratory of Histopathology of the Dental School, University of Athens. The histopathological examination revealed a segment of oral mucosa, at which the sub epithelial connective tissue was heavily infiltrated by a population of large pleomorphic neoplastic cells, arranged in compact aggregates, cords, trabeculae and/or small glands (Fig.1).

The abovementioned cells were characterized by an increased nucleus to cytoplasm ratio (N/C), they had abundant eosinophilic cytoplasm and dark nuclei with

νταν σε συμπαγείς χορδές, δοκίδες ή σχημάτιζαν μικρούς αδενικούς αυλούς (Εικ. 1).
Τα νεοπλασματικά κύτταρα ήταν ευμεγέθη, με άφθονο ηωσινόφιλο κυτταρόπλασμα ενώ παρουσίαζαν μεγάλη πλειομορφία με έντονη διαταραχή της αναλογίας πυρήνα - πρωτοπλάσματος, ευμεγέθεις, πλειόμορφους, φυσαλιδώδεις ως επί το πλείστον αλλά και βαθυχρωματικούς πυρήνες με πολλαπλά, εμφανώς διαγραφόμενα πυρήνια καθώς και πλήθος άτυπων μιτώσεων (Εικ. 1). Η περαιτέρω ανοσοϊστοχημική διερεύνηση αποκάλυψε ότι τα νεοπλασματικά κύτταρα ήταν θετικά στην κερατίνη 7 (K7) (Εικ. 2) και στο θυρεοειδικό μεταγραφικό παράγοντα (TTF-1) (Εικ. 3), δείκτης που εκφράζεται με ειδικότητα σε καρκινώματα του θυρεοειδή και του πνεύμονα (Rossi και συν. 2009). Παρουσίαζαν επίσης ασθενή θετικότητα στον δείκτη της πρωτεΐνης p63 ενώ ήταν αρνητικά στην κινάση του αναπλαστικού λεμφώματος (ALK), στο πολυκλωνικό καρκινοεμβρυϊκό αντιγόνο (polyCEA), στη χρωμογρανίνη (εκκριτική πρωτεΐνη 1 του παραθυρεοειδούς) και στην συναπτοφυσίνη (πρωτεΐνη p38) (Sharkey και συν. 1990, Zhang & Rosenblum 1997, Wu και συν. 2000, Little & Jochemsen, 2002, Pulford και συν. 2005, Yamanoi και συν. 2010).
Συμπερασματικά, η συνεκτίμηση των μορφολογικών χαρακτηριστικών, του ανοσοφαινοτύπου των κυττάρων και του κλινικού ιστορικού της ασθενούς, συνηγορούσαν υπέρ της διαγνώσεως του μεταστατικού αδενοκαρκινώματος χαμηλής διαφοροποίησης, με προέλευση από τον πνεύμονα.

ΣΥΖΗΤΗΣΗ

Ο καρκίνος του πνεύμονα είναι μία από τις πλέον συνήθεις μορφές κακοήθειας, που πλήττει κυρίως άτομα μέσης και τρίτης ηλικίας. Στην Ελλάδα αλλά και στις περισσότερες χώρες του κόσμου, το είδος αυτό καρκίνου είναι συχνότερο στους άνδρες, ενώ στις γυναίκες παρουσιάζει αυξανόμενο ρυθμό τα τελευταία χρόνια. Κατέχει πλέον τη δεύτερη θέση σε σειρά

multiple, prominent nucleoli. Numerous atypical mitoses were also observed (Fig. 1). Further immunohistochemical examination revealed that the neoplastic cells were positive for keratin 7 (Fig. 2) and thyroid transcription factor-1 (TTF-1) (Fig. 3), which is specific to thyroid and lung carcinomas (Rossi et al. 2009). They were also stained for p63 (weakly) while they were negative for anaplastic lymphoma kinase (ALK), polyclonal carcinoembryonic antigen (polyCEA), chromogranin (parathyroid secretory protein 1) and synaptophysin (p38 protein) (Sharkey και συν. 1990, Zhang & Rosenblum 1997, Wu και συν. 2000, Little & Jochemsen, 2002, Pulford και συν. 2005, Yamanoi και συν. 2010).
Collectively, the morphological characteristics and the immunophenotype of the neoplastic cells, combined with the patient's history, were consistent with the diagnosis of a poorly differentiated metastatic adenocarcinoma, originating from the lung.

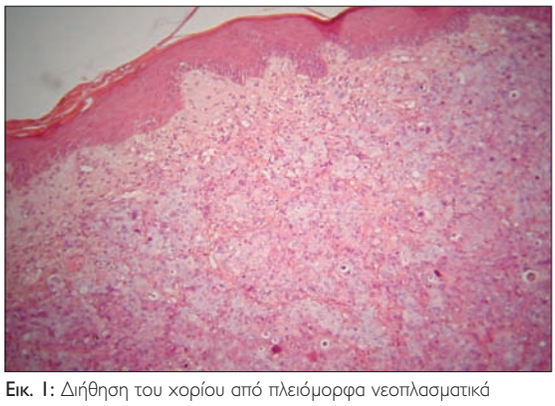

Εικ. 1: Διήθηση του χορίου από πλειόμορφα νεοπλασματικά κύτταρα που διατάσσονταν σε αθροίσεις, συμπαγείς χορδές, δοκίδες ή σχημάτιζαν μικρούς αδενικούς αυλούς (μεγέθυνση 20Χ).
Fig. 1: Infiltration of the sub-epithelial connective tissue by pleomorphic neoplastic cells, arranged in compact aggregates, cords trabeculae and/or small glands (magnification 20X).

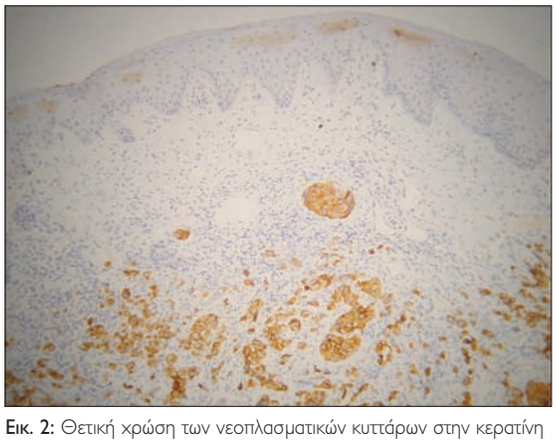

Εικ. 2: Θετική χρώση των νεοπλασματικών κυττάρων στην κερατίνη 7 (K7).
Fig. 2: Positive staining of the neoplastic cells for keratin 7 (K7).

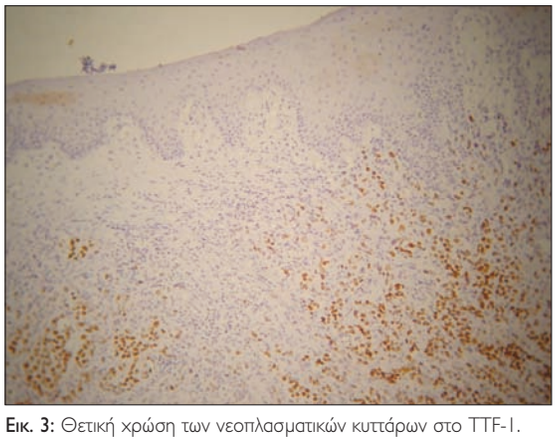

Εικ. 3: Θετική χρώση των νεοπλασματικών κυττάρων στο TTF-1.
Fig. 3: Positive staining of the neoplastic cells for TTF-1.

συχνότητας μετά από τον καρκίνο του μαστού και χορηγεί μεταστάσεις στους λεμφαδένες, στα οστά και στον εγκέφαλο (Kadokura και συν. 1999, Huang και συν. 2005, Curien και συν. 2007, Pozzi και συν. 2008, Thiele και συν. 2011). Υπολογίζεται ότι ο καρκίνος των πνευμόνων ευθύνεται για το 35% των θανάτων στους άρρενες και για το 25% στις γυναίκες. Επίσης εκτιμάται ότι προκαλεί περισσότερους θανάτους από όσους όλοι μαζί οι καρκίνοι του παχέος εντέρου, του μαστού και του προστάτη. Το 60% των ασθενών στους οποίους διαγιγνώσκεται καρκίνος του πνεύμονα, καταλήγει εντός ενός έτους και οι πιο κοινές μορφές είναι το μικροκυτταρικό καρκίνωμα του πνεύμονα (SCLC) και το μη-μικροκυτταρικό καρκίνωμα του πνεύμονα (NSCLC) (Pozzi και συν. 2008).

Το κάπνισμα (ενεργητικό αλλά και παθητικό, σύμφωνα με πρόσφατες μελέτες) είναι ο βασικός αιτιολογικός παράγοντας της νόσου, με το 80-85% των πασχόντων από καρκίνο του πνεύμονα να είναι καπνιστές και σημαντικό ρόλο σε αυτή τη συσχέτιση παίζει ο αριθμός των τσιγάρων που καπνίζονται ημερησίως, αλλά και τα συνολικά έτη καπνίσματος. Σε χώρες με παρατεταμένη χρήση καπνού, το ποσοστό των περιπτώσεων καρκίνου του πνεύμονα που οφείλεται στο κάπνισμα φτάνει και το 90% (Kadokura και συν. 1999).

Οι μεταστατικοί όγκοι κεφαλής και τραχήλου είναι σπάνιοι και αποτελούν το 1% όλων των κακοηθειών της περιοχής (Thiele και συν. 2011). Οι συχνότερες μεταστατικές εστίες καρκίνου του πνεύμονα, με βάση τη βιβλιογραφία είναι οι νεφροί, τα οστά, ο μαστός και το ήπαρ, με μέση ηλικία, τα 54 έτη (Huang και συν. 2005, Curien και συν. 2007, Thiele και συν. 2010). Η κάτω γνάθος και τα ούλα είναι οι πιο συχνές θέσεις εντόπισης αυτών των μεταστάσεων και κυρίως η περιοχή προγομφίων-γομφίων (Vieira και συν. 2001, Yoshii και συν. 2002, Huang και συν. 2005, Thiele και συν. 2011). Μεταξύ των διαφόρων ιστολογικών υποτύπων του καρκίνου του πνεύμονα, εκείνος που συχνότερα αναφέρεται να δίνει μεταστάσεις στα ούλα είναι το μη μικροκυτταρικό καρκίνωμα και συγκεκριμένα το αδενοκαρκίνωμα (Πίνακας).

Ένα από τα κυριότερα προβλήματα με τις μεταστατικές εστίες στα ούλα και τα οστά των γνάθων είναι η διαφοροδιάγνωση και κυρίως εάν πρόκειται για καλοήθη ή κακοήθη βλάβη (Kadokura και συν. 1999, Curien και συν. 2007). Η κλινική διαφορική διάγνωση περιλαμβάνει διάφορες αλλοιώσεις μεταξύ των οποίων οδοντογενείς κύστεις και καλοήθεις όγκους όπως το περιφερικό γιγαντοκυτταρικό κοκκίωμα ή το πυογόνο κοκκίωμα (Vieira και συν. 2001, Yoshii και συν. 2002, Huang και συν. 2005, Curien και συν. 2007).

Υπέρ της κακοήθειας συνηγορούν τα ακόλουθα κριτήρια: Γρήγορη ανάπτυξη της βλάβης, αιμορραγία από την βλάβη ή εικόνα εξέλκωσης ή νέκρωσης, εμφάνιση μηχανικών διαταραχών στους παρακείμενους ιστούς καθώς και η γενική κατάσταση του ασθενή (Curien και συν. 2007).

DISCUSSION

Lung cancer is one of the most common malignancies, affecting mainly middle-aged and elderly people. In Greece, as well as in most countries of the world, this type of cancer occurs mostly in men. However, in the past few years, the number of female patients shows an increasing trend. It is the second most frequent type of cancer after breast cancer and can metastasise to the lymph nodes, bone and brain (Kadokura et al. 1999, Huang et al. 2005, Curien et al. 2007, Pozzi et al. 2008, Thiele et al. 2011). It is estimated that lung cancer accounts for 35% of deaths in men and 25% in women. Moreover, it accounts for more deaths than colon, breast and prostate cancer together. Of the patients diagnosed with lung cancer, 60% die within one year, while the most common types are small-cell lung carcinoma (SCLC) and non-small-cell lung carcinoma (NSCLC) (Pozzi et al. 2008).

Smoking (active, as well as passive, according to recent studies) is the main causative factor of the disease, with 80-85% of lung cancer sufferers being smokers, while the number of cigarettes smoked daily, as well as the total number of smoking years, are critical to this correlation. In countries with high rates of long-term cigarette consumption, the percentage of smoking-induced lung cancer may even reach 90% (Kadokura et al. 1999).

Metastatic head and neck tumours are rare and account for 1% of all malignancies in the region (Thiele et al. 2011). According to the literature, the most common metastatic sites for lung cancer are the kidneys, bones, breast and liver, with a mean age of 54 years (Huang et al. 2005, Curien et al. 2007, Thiele et al. 2010). In the head and neck region, the most frequent sites of metastasis are the mandible and gingiva, particularly the premolar-molar region (Vieira et al. 2001, Yoshii et al. 2002, Huang et al. 2005, Thiele et al. 2011). Of the different histological sub-types of lung cancer, it is reported that non-small-cell carcinoma, and more precisely adenocarcinoma, metastasises to the gingiva most frequently (Table). One of the main problems about metastatic sites in the gingival and jaw bones is their differential diagnosis, particularly distinction between benign and malignant lesions (Kadokura et al. 1999, Curien et al. 2007).

Clinical differential diagnosis includes odontogenic cysts and benign tumours, such as peripheral giant-cell granulomas or pyogenic granulomas (Vieira et al. 2001, Yoshii et al. 2002, Huang et al. 2005, Curien et al. 2007).

The following criteria are indicative of malignancy: fast development of the lesion, hemorrhagic tendency, ulcerated or necrotic aspects, mechanical disorders to adjacent tissues, as well as the patient's general clinical

Η τελική διάγνωση τίθεται με τη λήψη βιοψίας και τη μελέτη των ιστοπαθολογικών χαρακτηριστικών αλλά και του ανοσοφαινότυπου, των νεοπλασματικών κυττάρων της αλλοίωσης εφ΄όσον κατά περίπτωση κρίνεται απα-

condition (Curien et al. 2007).
Final diagnosis is based on the histopathological features of the lesion, as well as its immunophenotype (Curien et al. 2007, Rossi et al. 2009).

Πίνακας
Περιπτώσεις μεταστατικών καρκινωμάτων του πνεύμονος στα ούλα

Περιπτώσεις	Συγγραφείς	Φύλλο	Ηλικία	Είδος καρκίνου	Ούλα εντόπιση
1	O' Neil, 1964	Α	59	Αδιαφοροποίητο καρκίνωμα	Κάτω Δεξιά
2	Adler et al. 1973	Α	51	Αδιαφοροποίητο καρκίνωμα	Άνω Δεξιά
3	Donoff et al. 1976	Α	70	Μικροκυτταρικό καρκίνωμα	Κάτω Δεξιά
4	Donoff et al. 1976	Α	49	Ακανθοκυτταρικό	Κάτω Δεξιά
5	Donoff et al. 1976	Α	50	Αδιαφοροποίητο καρκίνωμα	Κάτω Αριστερά
6	Ellis et al. 1977	Α	58	Αδενοκαρκίνωμα	Άνω Αριστερά
7	Sanner et al. 1979	Α	57	Αδιαφοροποίητο καρκίνωμα	Άνω Αριστερά
8	Staalsen and Nielsen, 1992	Α	66	Αδενοκαρκίνωμα	Κάτω Δεξιά
9	Alandez et al. 1995	Α	47	Ακανθοκυτταρικό	Άνω Αριστερά
10	Kadokura et al. 1999	Α	54	Αδενοκαρκίνωμα	Κάτω Δεξιά
11	Vieira et al. 2001	Α	57	Αδιαφοροποίητο καρκίνωμα	Άνω Δεξιά & Κάτω Αριστερά
12	Tanaka et al. 2002	Α	64	Μεγαλοκυτταρικό καρκίνωμα	Άνω Δεξιά
13	Tanaka et al. 2002	Α	68	Μεγαλοκυτταρικό καρκίνωμα	Κάτω Δεξιά & Κάτω Αριστερά
14	Tanaka et al. 2002	Α	64	Μεγαλοκυτταρικό καρκίνωμα	Κάτω Αριστερά
15	Yoshii et al. 2002	Α	61	Μεγαλοκυτταρικό καρκίνωμα	Κάτω Δεξιά
16	Aoe et al. 2003	Α	84	Μικροκυτταρικό καρκίνωμα	Κάτω Αριστερά
17	Huang et al. 2005	Α	49	Αδενοκαρκίνωμα	Άνω Δεξιά & Άνω Αριστερά
18	Curien et al. 2007	Α	64	Αδενοκαρκίνωμα	Άνω Δεξιά
19	Pozzi et al . 2008	Θ	57	Αδενοκαρκίνωμα	Κάτω Αριστερά
20	Buddula A, 2009	Θ	72	Αδενοκαρκίνωμα	Κάτω Αριστερά
21	Παρούσα Μελέτη 2010	Θ	60	Αδενοκαρκίνωμα	Κάτω Αριστερά

Table
Cases of lung carcinoma metastatic to the gingiva

Case	Authors	Gender	Age	Type of cancer	Gingival site
1	O' Neil, 1964	M	59	Undifferentiated carcinoma	Lower Right
2	Adler et al. 1973	M	51	Undifferentiated carcinoma	Upper Right
3	Donoff et al. 1976	M	70	Small-cell carcinoma	Lower Right
4	Donoff et al. 1976	M	49	Squamous cell carcinoma	Lower Right
5	Donoff et al. 1976	M	50	Undifferentiated carcinoma	Lower Left
6	Ellis et al. 1977	M	58	Adenocarcinoma	Upper Left
7	Sanner et al. 1979	M	57	Undifferentiated carcinoma	Upper Left
8	Staalsen and Nielsen, 1992	M	66	Adenocarcinoma	Lower Right
9	Alandez et al. 1995	M	47	Squamous cell carcinoma	Upper Left
10	Kadokura et al. 1999	M	54	Adenocarcinoma	Lower Right
11	Vieira et al. 2001	M	57	Undifferentiated carcinoma	Upper Right & Lower Left
12	Tanaka et al. 2002	M	64	Large-cell carcinoma	Upper Right
13	Tanaka et al. 2002	M	68	Large-cell carcinoma	Lower Right & Lower Left
14	Tanaka et al. 2002	M	64	Large-cell carcinoma	Lower Left
15	Yoshii et al. 2002	M	61	Large-cell carcinoma	Lower Right
16	Aoe et al. 2003	M	84	Small-cell carcinoma	Lower Left
17	Huang et al. 2005	M	49	Adenocarcinoma	Upper Right & Upper Left
18	Curien et al. 2007	M	64	Adenocarcinoma	Upper Right
19	Pozzi et al . 2008	F	57	Adenocarcinoma	Lower Left
20	Buddula A, 2009	F	72	Adenocarcinoma	Lower Left
21	Present study 2010	F	60	Adenocarcinoma	Lower Left

ραίτητο (Curien και συν. 2007, Rossi και συν. 2009).
Στην περίπτωση που παρουσιάζεται η βλάβη είχε κλινική εικόνα εξέλκωσης και θετικό ιατρικό ιστορικό της ασθενούς για καρκίνο του πνεύμονα προ διετίας. Ανοσοϊστοχημικά παρατηρήθηκε θετικότητα στην K7 και τον TTF-1 ενώ τα νεοπλασματικά κύτταρα παρουσίαζαν επίσης ασθενή θετικότητα στο p63 και ήταν αρνητικά για ALK, polyCEA, χρωμογρανίνη και συναπτοφυσίνη, επιβεβαιώνοντας τη διάγνωση του μεταστατικού αδενοκαρκινώματος από τον πνεύμονα.
Η παθογένεση των μεταστάσεων του στόματος δεν έχει ακόμη πλήρως διευκρινιστεί. Το πρώτο στάδιο σχετίζεται με την αποκοπή καρκινικών κυττάρων από τον αρχικό (πρωτογενή) όγκο και την μεταφορά τους είτε μέσω της λέμφου είτε των αιμοφόρων αγγείων. Στο δεύτερο στάδιο τα νεοπλασματικά κύτταρα εισβάλλουν στους γειτονικούς ιστούς, διαμέσου του αγγειακού τοιχώματος (Vieira και συν. 2001, Curien και συν. 2007).
Σύμφωνα με μια άλλη άποψη η τοπική φλεγμονή (π.χ. περιοδοντίτιδα), μπορεί να παίζει καθοριστικό ρόλο στην προσέλκυση των μεταστατικών κυττάρων, τα οποία στην ουσία εγκλωβίζονται από το πλούσιο αγγειακό δίκτυο των ιστών που φλεγμαίνουν. Με αυτό τον τρόπο διευκολύνεται η μεταφορά τους στους ουλικούς ιστούς, λόγω της μεγαλύτερης διαπερατότητας των αγγείων της περιοχής καθώς και της παρουσίας διαφόρων μορίων προσκόλλησης (Vieira και συν. 2001, Curien και συν. 2007). Συγκεκριμένα, τα νεοπλασματικά κύτταρα που θα διαπεράσουν το πλούσιο τριχοειδικό αγγειακό δίκτυο της περιοχής των ούλων, καταφέρνουν να αποδομήσουν τα διάφορα συστατικά του εξωκυττάριου υγρού όπως το κολλαγόνο και την ελαστάνη με τη βοήθεια πρωτεολυτικών ενζύμων (Vieira και συν. 2001, Curien και συν. 2007).
Τέλος, πιστεύεται πως η παθογένεση των μεταστάσεων στη στοματική κοιλότητα, σχετίζεται με τους αυξητικούς παράγοντες του μυελού των οστών και την ικανότητα τους να βοηθούν τα νεοπλασματικά κύτταρα στην αποίκιση τους. Οι μεταστάσεις στα ούλα συχνά συνοδεύονται με προσβολή του οστού, όπως ακριβώς και στην δική μας περίπτωση (Vieira και συν. 2001, Curien και συν. 2007).
Συμπερασματικά, οι μεταστατικοί όγκοι των καρκινωμάτων των πνευμόνων στα ούλα μιμούνται σε κλινικό επίπεδο την εικόνα καλοήθων βλαβών και κατά συνέπεια μπορεί να δημιουργήσουν σημαντικό διαφοροδιαγνωστικό πρόβλημα (Kadokura και συν. 1999, Huang και συν. 2005, Curien και συν. 2007, Pozzi και συν. 2008, Buddula 2009, Thiele και συν. 2011). Σκόπιμη λοιπόν κρίνεται η εμπεριστατωμένη διερεύνηση του ασθενούς καθώς και η πραγματοποίηση μερικής ή ολικής βιοψίας της υπάρχουσας βλάβης προκειμένου να τεθεί η τελική διάγνωση (Kadokura και συν. 1999, Huang και συν. 2005, Curien και συν. 2007, Pozzi και συν. 2008, Buddula 2009, Thiele και συν. 2011) και κατ' επέκταση να ακολουθηθεί η κατάλληλη θεραπευτική αντιμετώπιση.

In the present case, the lesion displayed clinical signs of ulceration, while the patient's medical history was positive to lung cancer, which had been treated two years earlier. Immunohistochemical examination revealed positivity to K7 and TTF-1, while neoplastic cells were also weakly positive to p63, but negative to ALK, polyCEA, chromogranin and synaptophysine. These evidence confirmed the lesion's diagnosis as a metastatic lung adenocarcinoma.
The pathogenetic mechanism of oral metastasis has not yet been fully clarified. The first phase involves the detachment of cancer cells from the initial (primary) tumour and their proliferation through the lymphatic system or bloodstream. At the second phase, neoplastic cells invade surrounding tissues through the vessel wall (Vieira et al. 2001, Curien et al. 2007).
Local inflammation (e.g. periodontitis) may play a critical role in attracting metastatic cells, which are then trapped in the rich blood vessel network of the inflamed tissues. Thus, their invasion into gingival tissues is facilitated by the higher permeability of the area's vessels, as well as the presence of various adhesion molecules (Vieira et al. 2001, Curien et al. 2007). More precisely, the neoplastic cells that make it through the dense capillary vessel network of the gingival area, manage to degrade the various components of the extracellular matrix, such as the collagen and elastin, by means of proteolytic enzymes (Vieira et al. 2001, Curien et al. 2007).
Finally, the pathogenetic mechanism behind metastases to the oral cavity has been associated with bone marrow growth factors and their ability to assist neoplastic cells colonise distant sites.
In cases of gingival metastasis, the bone is often also affected, similarily to the case presented here (Vieira et al. 2001, Curien et al. 2007).
Collectively, metastatic gingival tumours originating from lung carcinomas resemble, on a clinical level, benign lesions, resulting in problems in differential diagnosis (Kadokura et al. 1999, Huang et al. 2005, Curien et al. 2007, Pozzi et al. 2008, Buddula 2009, Thiele et al. 2011). It is therefore imperative to carry out a thorough examination of the patient, as well as partial or excisional biopsy of the existing lesion in order to establish a definitive diagnosis (Kadokura et al. 1999, Huang et al. 2005, Curien et al. 2007, Pozzi et al. 2008, Buddula 2009, Thiele et al. 2011) and, by extension, the most appropriate treatment.

ΒΙΒΛΙΟΓΡΑΦΙΑ/REFERENCES

Adler CI, Sotereanos GC, Valdivieso JG: Metastatic bronchogenic carcinoma to the maxilla: report of case. J Oral Surg 31:543-6, 1973

Alandez J, Llanes F, Herrera JL, Carasol M, Basoones A: Ametastatic lung carcinoma involving the periodontium. Report of a case. J Periodontol 66:896-8, 1995

Aoe K, Hiraki A, Kohara H, Maeda T, Murakami K, Yoshimura T, et al: Gingival metastasis as initial presentation of small cell carcinoma of the lung. Anticancer Res 23:4187-90, 2003

Buddula A: A case report of metastatic adenocarcinoma of the gingiva. J Indian Soc Periodontol 13(1): 55-57, 2009

Curien R, Moizan H, Gerard E, Thionville and Metz: Gingival metastasis of a bronchogenic adenocarcinoma: report of a case. Oral Surg Oral Med Oral Pathol Oral Radiol Endod 104: e25-e28, 2007

Donoff RB, Albert T, Olson DJ, Guralnick W: Metastatic bronchogenic carcinoma to the mandible. J Oral Surg 34:1007-11, 1976

Ellis GL, Jensen JL, Reingold IM, Barr RJ: Malignant neoplasm metastatic to gingivae. Oral Surg 44:238-45, 1977

Huang C, Chang Y, Yang M, Hsueh C, Yu C: Lung cancer metastatic to the maxillary gingiva– a case report and literature review. Oral Oncology extra 41, 118-120, 2005

Kadokura M, Yamamoto S, Kataoka D, Nonaka M, Tanio N, Kumimura T et al: Pulmonary adenocarcinoma metastatic to the gingiva. Int J Clin Oncol 4: 253-255, 1999

Little NA, Jochemsen AG: "p63". Int J Biochem Cell Biol 34(1):6-9, 2002 (http://www.ncbi.nlm.nih.gov/pubmed/11733180)

O'Neil R: Bronchial adenocarcinoma presenting as epulis. Brit J Oral Surg 2:148-50, 1964.

Pozzi E, Altermatt H, Rees T, Bornstein M: Exophytic mass of the gingival as the first manifestation of metastatic pulmonary adenocarcinoma. J Period 79(1), 187-191, 2008

Pulford K, Lamant L, Espinos E, et al: The emerging normal and disease-related roles of anaplastic lymphoma kinase. Cell Mol Life Sci 61(23):2939-53, 2005 (http://www.ncbi.nlm.nih.gov/pubmed/15583856)

Rossi G, Papotti M, Barbareschi M, Graziano P, Pelosi G: Morphology and a limited number of immunohistochemical markers may efficiently subtype non-small-cell lung cancer. J Clin Oncol 27(28), e141-e142, 2009

Sanner JR, Ramin JE, Yang CH: Carcinoma of the lung metastatic to the gingiva: review of the literature and report of case. J Oral Surg 37:103-6, 1979.

Sharkey RM, Gold DV, Aninipot R, Vagg R, Balance C, Newman ES, et al: Comparison of tumor targeting in nude mice by murine monoclonal antibodies directed against different human colorectal cancer antigens. Cancer Res 1;50 (3 Suppl): 828s-834s, 1990

Staalsen NH, Nielsen JS.: Bronchogenic metastasis to the gingival. Oral Surg Oral Med Oral Pathol Oral Radiol Endod 74:561-2, 1992

Tanaka M, Hiraki A, Ueoka H, Bessho A, Kiura K, Takigawa N, et al: Gingival metastasis in lung cancer. Oncol Rep 9:571-4, 2002

Thiele O, Freier K, Bacon C, Flechtenmacher C, Scherfler S, Seeberger R.: Craniofacial metastases: a 20-year survey. J CranioaxilloFac Surg 39(2): 135-7, 2011. Epub Nov 2010

Vieira B, Aarestrup F, Fonseca E, Dias E: Bilateral gingival metastasis of lung adenocarcinoma: report of a case. J. Oral Maxillofac Surg 59:1224-1225, 2001

Wu JT, Erickson AJ, Tsao KC, Wu TL, Sun CF: Elevated serum chromogranin A is detectable in patients with carcinomas at advanced disease stages. Ann Clin Lab Sci 30(2):175-8, 2000 (http://www.ncbi.nlm.nih.gov/pubmed/10807161)

Yamanoi K, Kondoh Y, Fujii T, Kurihara N, Mukai M, Sakamoto M: Hepatoid adenocarcinoma of the stomach with multi-nucleated giant cell proliferation in a 100-year-old man. Pathol Int 60(11): 750-4, 2010

Yoshii T, Muraoka S, Sano N, Furudoi S, Komori T: Large cell carcinoma of the lung metastatic to the mandibular gingiva. J Periodontol 73(5): 571-574, 2002

Zhang PJ, Rosenblum MK: Synaptophysin expression in the human spinal cord. Diagnostic implications of an immunohistochemical study. Am J Surg Pathol 20(3):273-6, 1997 (http://www.ncbi.nlm.nih.gov/pubmed/8772779)

Διεύθυνση επικοινωνίας:
Χατζηστάμου Ιουλία
Θηβών 2
11527 Γουδί, Αθήνα
Τηλ.: 2107461222, Fax: 2107461220
e-mail: ihatzist@med.uoa.gr, chatzist@dent.uoa.grr

Address:
Chatzistamou Ioulia
2, Thivon Street
11527, Athens - Greece
Tel.: +302107461222, Fax: +302107461220
e-mail: ihatzist@med.uoa.gr, chatzist@dent.uoa.gr