Η εφαρμογή της μεμβράνης Durepair® στη Στοματική και Γναθοπροσωπική Χειρουργική. Αναδρομική κλινική μελέτη 154 περιπτώσεων

Λάμπρος ΖΟΥΛΟΥΜΗΣ[1], Ιωάννης ΑΕΤΟΠΟΥΛΟΣ[2], Γρηγόρης ΒΕΝΕΤΗΣ[3], Ιωάννης ΤΗΛΑΒΕΡΙΔΗΣ[4], Ιωάννης ΔΗΜΗΤΡΑΚΟΠΟΥΛΟΣ[5]

Κλινική Στοματικής και Γναθοπροσωπικής Χειρουργικής, Οδοντιατρική Σχολή ΑΠΘ, Γ.Ν. «Γ. Παπανικολάου» Θεσσαλονίκη

Clinical application of the Durepair® Membrane in Oral and Maxillofacial Surgery. A retrospective clinical study of 154 cases

Lambros ZOULOUMIS, Ioannis AETOPOULOS, Grigorios VENETIS, Ioannis TILAVERIDIS, Ioannis DIMITRAKOPOULOS

Oral and Maxillofacial Surgery Clinic, Dental School, Aristotle University of Thessaloniki, G. Papanikolaou General Hospital. Thessaloniki, Greece

Κλινική ερευνητική εργασία
Clinical research paper

ΠΕΡΙΛΗΨΗ: Η μεμβράνη Durepair® είναι βόειας προέλευσης υλικό, με ελαστικότητα, ευκολία χρήσης και αντοχή. Καθοδηγεί τους ινοβλάστες του οργανισμού δέκτη ώστε να γίνει εναπόθεση κολλαγόνου.
Στη παρούσα εργασία γίνεται κλινική εφαρμογή της μεμβράνης Durepair® στην Στοματική και Γναθοπροσωπική περιοχή. Χρησιμοποιήθηκε τα τελευταία 5 χρόνια σε 154 ασθενείς, σε συνδυασμό με αυτόλογο μόσχευμα, αλλομόσχευμα ή PRP, σε περιπτώσεις αποκατάστασης μετατραυματικών ελλειμμάτων, στην αποκατάσταση δυσμορφιών ή ελλειμμάτων μετά από εκτομές όγκων ή εκπυρήνιση κυστικών βλαβών και στην προπροσθετική χειρουργική, κυρίως στην χειρουργική των εμφυτευμάτων.
Η άμεση μετεγχειρητική περίοδος ήταν ικανοποιητική σε όλες τις περιπτώσεις των ασθενών μας, χωρίς επιπλοκές, με εξαίρεση δύο περιπτώσεις όπου διαπιστώθηκε διάσπαση του τραύματος χωρίς όμως επιμόλυνση του υλικού. Βιοψίες των ελλειμματικών περιοχών, που ελήφθησαν 6 μήνες μετά, σε περιπτώσεις τοποθέτησης οδοντικών εμφυτευμάτων, έδειξαν πλήρη απορρόφηση του υλικού και επούλωση του ελλείμματος με οστίτη ιστό.

ΛΕΞΕΙΣ ΚΛΕΙΔΙΑ: μεμβράνη Durepair®, κατευθυνόμενη οστική αναγέννηση, οστικό έλλειμμα.

Παρελήφθη: 10/01/2012 - Έγινε δεκτή: 18/04/2012

SUMMARY: The Durepair® membrane is a collagenous material of bovine origin. Due to its flexibility, easy use and resilience, as well as the guidance offered by the fibroblasts of the recipient organism, which enables the deposition of collagen.
This paper reports on the use of the Durepair® membrane in cases of Oral and Maxillofacial Surgery. Over the past 5 years, this material has been used in 154 patients, in combination with autologous bone graft, allograft or PRP, to repair bone defects which had resulted from trauma, or cyst or tumor removal. It has also been used in preprosthetic surgery, particularly in implant surgery.
With the exception of two cases, the immediate postoperative period was free of complications for all patients. In these two exceptional cases, dehiscence of the wound was observed, however there was no evidence of superinfection of the material. Biopsies taken 6 months later revealed complete absorption of the material and repair of the defect with formation of bone tissue in the cases involving implant surgery.

KEY WORDS: Durepair® membrane, guided bone regeneration, bone defect

Paper received: 10/01/2012 - Accepted: 18/04/2012

[1]*Αναπλ. Καθηγητής ΣΓΠΧ, ΑΠΘ*
[2]*ΣΓΠΧ, Δρ. ΑΠΘ*
[3]*Επίκ. Καθηγητής ΣΓΠΧ, ΑΠΘ*
[4]*Λέκτορας ΣΓΠΧ, ΑΠΘ*
[5]*Καθηγητής ΣΓΠΧ, ΑΠΘ*

ΕΙΣΑΓΩΓΗ

Η αποκατάσταση των οστικών ελλειμμάτων στη Στοματική και Γναθοπροσωπική Χειρουργική αποτελεί μια πρόκληση. Πολλές τεχνικές αλλά και υλικά, τόσο οργανικά όσο και συνθετικά, χρησιμοποιούνται για την επίτευξη του στόχου αυτού. Η διατατική οστεογένεση και ιστογένεση, η εφαρμογή αυξητικών παραγόντων, η χρήση αυτόλογων οστικών μοσχευμάτων και αρχέγονων μεσεγχυματικών κυττάρων από τον μυελό των οστών, όπως και τα συνθετικά υποκατάστατα του οστού, χρησιμοποιούνται τα τελευταία χρόνια στην αντιμετώπιση κυρίως των οστικών ελλειμμάτων (Hollinger και συν. 2008).

Η εφαρμογή των αρχών της κατευθυνόμενης οστικής αναγέννησης απαιτεί τη χρήση των οστικών μοσχευμάτων σε συνδυασμό με την εφαρμογή αφοριστικών μεμβρανών (απορροφήσιμων και μη), με σκοπό να αποκλεισθεί η εισβολή ανταγωνιστικών, μη οστεογεννητικών και ταχύτερα αναπτυσσόμενων ιστών όπως ο επιθηλιακός ιστός στην περιοχή της οστικής επούλωσης (Nyman και συν. 1990, Dahlin και συν. 1990, Jung και συν. 2009).

Στις μη απορροφήσιμες μεμβράνες συμπεριλαμβάνονται εκείνες από διεσταλμένο πολυτετραφθοροαιθυλένιο (e-PTFE, expanded polytetrafluoroethylene), από e-PTFE ενισχυμένο με τιτάνιο, από υψηλής πυκνότητας e-PTFE και οι μεμβράνες που αποτελούνται από πλέγμα τιτανίου (Jovanovic και Nevins, 1995, Bartee, 1995, Garg, 2004, McAllister και Haghighat, 2007, Zouloumis και συν. 2008). Το e-PTFE είναι ένα πολυμερές με υψηλή σταθερότητα όσον αφορά την σύσταση και την δομή του, ανθεκτικό στην αποσύνθεση που προκαλείται από προϊόντα του ξενιστή και των μικροοργανισμών και δεν προκαλεί ανοσολογικές αντιδράσεις.

Μειονέκτημα των μη απορροφήσιμων μεμβρανών είναι η ανάγκη για δεύτερη χειρουργική επέμβαση για την αφαίρεσή τους ενώ έχουν τον κίνδυνο επιμόλυνσης αν αποκαλυφθούν (Garg, 2004, Miyake και συν. 2006, Zouloumis και συν. 2008, Van Leeuwen και συν. 2012).

Οι απορροφήσιμες μεμβράνες -οργανικές ή συνθετικές- αντίθετα δεν απαιτούν δεύτερη χειρουργική επέμβαση και επιπλέον δίνουν τη δυνατότητα καλύτερης προσαρμογής των μαλακών ιστών (Simion και συν. 1994, Augthun και συν. 1995, Chiapasco και συν. 1999, Carpio και συν. 2000, Hämmerle και Lang, 2001, Tawil και συν. 2001).

Στις οργανικές μεμβράνες ανήκουν εκείνες που προέρχονται από κολλαγόνο ζωϊκής προελεύσεως και στις συνθετικές εκείνες που παράγονται από συμπολυμερή του πολυ-γαλακτικού και του πολυ-γλυκολικού οξέως ή άλλων χημικών ενώσεων όπως ανθρακικού τριμεθυλενίου. Διαφέρουν ως προς τον τρόπο απορρόφησής τους, με τις προερχόμενες από το κολλαγόνο να υπόκεινται σε ενζυμική διάσπαση ενώ τις συνθετικές να

INTRODUCTION

The repair of bone defects is a major challenge in Oral and Maxillofacial Surgery. A wide range of procedures and materials, both organic and synthetic, have been used to achieve this goal. Distraction osteogenesis and histogenesis, the use of growth factors, autologous bone grafts and primordial mesenchymal cells from the bone marrow, as well as synthetic bone substitutes have been introduced in the repair of bone defects (Hollinger et al. 2008).

The application of guided bone regeneration principles requires that bone grafts are used in combination with (resorbable or non-resorbable) barrier membranes in order to prevent an invasion of the bone regeneration area by competing, non-osteogenic and faster-developing tissues, such as epithelial tissue (Nyman et a. 1990, Dahlin et al. 1990, Jung et al. 2009).

Non-resorbable membranes include those made of expanded polytetrafluoroethylene (e-PTFE), titanium-reinforced e-PTFE, highly concentrated e-PTFE, as well as titanium mesh membranes (Jovanovic and Nevins, 1995, Bartee, 1995, Garg, 2004, McAllister and Haghighat, 2007, Zouloumis et al. 2008).

E-PTFE is a polymer of highly stable composition and structure; it is resistant to decomposition induced by the products of the host and microorganisms, and does not cause immunoreactions. A disadvantage of non-resorbable membranes is that they require a second surgical operation for their removal, and are also susceptible to superinfection if exposed (Garg, 2004, Miyake et al. 2006, Zouloumis et al. 2008, Van Leeuwen et al. 2012).

On the other hand, resorbable membranes –organic or synthetic– do not require a second operation and allow for a better adaptation of the soft tissues (Simion et al. 1994, Augthun et al. 1995, Chiapasco et al. 1999, Carpio et al. 2000, Hämmerle and Lang, 2001, Tawil et al. 2001).

Organic membranes include those consisting of animal-derived collagen, while the synthetic ones include those derived from copolymers of polylactic and polyglycolic acid or other chemical compounds, such as trimethylene carbonate. These two types of membrane differ in terms of their mode of resorption, with those derived from collagen undergoing enzymatic decomposition and the synthetic ones being resorbed through hydrolysis (Zouloumis et al. 2008, Moura et al. 2012, Rothamel et al. 2012, Van Leeuwen et al. 2012).

The Durepair® membrane is of bovine origin, consisting of type I and II collagen, initially used mainly in Neorosurgery (to repair dura mater defects), but also in Cardiac Surgery. It is processed to remove all cellular elements; the result is a relatively porous material that functions as a scaffold for the development of ves-

απορροφούνται μέσω υδρόλυσης (Zouloumis και συν. 2008, Moura και συν. 2012, Rothamel και συν. 2012, Van Leeuwen και συν. 2012).

Η μεμβράνη Durepair® είναι μια απορροφήσιμη μεμβράνη βόειας προέλευσης από κολλαγόνο τύπου I και III, με πρώτη εφαρμογή στην Νευροχειρουργική κυρίως (για την αποκατάσταση ελλειμμάτων της σκληράς μήνιγγας) αλλά και στην Καρδιοχειρουργική. Υφίσταται ανάλογη επεξεργασία ώστε να απομακρυνθούν όλα τα κυτταρικά στοιχεία με αποτέλεσμα τη δημιουργία ενός σχετικά πορώδους υλικού, το οποίο λειτουργεί σαν «ικρίωμα» για την ανάπτυξη αγγείων και ινοβλαστών (Zerris και συν. 2007). Η μεμβράνη Durepair® διατίθεται σε διάφορα μεγέθη και διαμορφώνεται από το χειρουργό στο επιθυμητό σχήμα αφού ενυδατωθεί με φυσιολογικό ορό (Εικ. 1) (Crawford και συν. 1986, Araújo και συν. 1987).

Σκοπός της παρούσας αναδρομικής κλινικής μελέτης είναι η παρουσίαση της αποτελεσματικότητας της εν λόγω μεμβράνης και η καταγραφή της εμπειρίας μας από τη χρήση της στην Στοματική και Γναθοπροσωπική Χειρουργική.

ΥΛΙΚΟ ΚΑΙ ΜΕΘΟΔΟΣ

Η συγκεκριμένη αναδρομική κλινική μελέτη που αφορά στην χρήση της μεμβράνης με το εμπορικό όνομα Durepair®, έγινε στην Κλινική μας μόνο για ερευνητικούς σκοπούς και συνεπώς δεν αποτελεί κατευθυνόμενη κλινική έρευνα.

Η μεμβράνη Durepair® χρησιμοποιήθηκε την πενταετία 2005-2010, σε ασθενείς της Κλινικής Στοματικής και Γναθοπροσωπικής Χειρουργικής του Νοσοκομείου «Γ. Παπανικολάου» Θεσσαλονίκης. Συγκεκριμένα χρησιμοποιήθηκε σε περιπτώσεις ασθενών με μετατραυματικά οστικά ελλείμματα των γνάθων και του οφθαλμικού κόγχου, σε περιπτώσεις ασθενών με ελλείμματα και δυσμορφίες μετά από εκτομή καλοήθων και κακοήθων όγκων ή εκπυρήνιση κυστικών βλαβών, σε περιπτώσεις ασθενών, στους οποίους πραγματοποιήθηκε ανύψωση του βλεννογόνου του εδάφους του ιγμορείου, σε ασθενή από τον οποίο αφαιρέθηκε ξένο σώμα από το ιγμόρειο και σε ασθενείς που υποβλήθηκαν σε αποκατάσταση οστικών ελλειμμάτων φατνιακής ακρολοφίας με ταυτόχρονη τοποθέτηση οδοντικών εμφυτευμάτων.

Η ακινητοποίηση της μεμβράνης στα οστικά μετατραυματικά ελλείμματα έγινε έμμεσα με τη συρραφή των κρημνών, στο έδαφος του κόγχου τοποθετήθηκε σε δύο φύλλα για μεγαλύτερη αντοχή και ακινητοποιήθηκε με τις βίδες οστεοσύνθεσης. Επίσης στις περιπτώσεις των ελλειμμάτων λόγω αφαίρεσης καλοήθων ή κακοήθων βλαβών η μεμβράνη ακινητοποιήθηκε έμμεσα με τη συρραφή των κρημνών ή με τη χρήση καρφίδων. Στις περιπτώσεις αποκατάστασης των υπολλειμματικών φατνιακών ακρολοφιών, στις περιπτώσεις ανύ-

Εικ. 1: Η μεμβράνη Durepair® έχει πρώτη ένδειξη εφαρμογής στην Νευροχειρουργική.
Fig. 1: The use of the 'Durepair' membrane was first indicated in Neurosurgery.

sels and fibroblasts (Zerris et al. 2007). The Durepair® membrane is available in different sizes and can be formed by the surgeon into the desirable shape after hydrating it with normal saline (Fig. 1) (Crawford et al. 1986, Araújo et al. 1987).

This retrospective clinical study aims at reporting on the effectiveness of the membrane in question and documenting our experience with its use in Oral and Maxillofacial Surgery.

MATERIAL AND METHOD

The present retrospective study on the use of the Durepair® trademarked membrane was carried out in our clinic for solely research purposes and therefore is not a guided clinical study.

The Durepair® membrane was used between 2005 and 2010 in patients at the Oral and Maxillofacial Surgery Clinic of the Thessaloniki "G. Papanikolaou" General Hospital. More precisely, it was used in cases of trauma-induced bone defects of the jaw, in cases of orbital defects and deformities resulting after removal of benign or malignant tumors or enucleation of cystic lesions, in cases of elevation of the sinus floor mucosa, in a case of a foreign body removal from his sinus, and in cases of alveolar ridge defect reconstruction with simultaneous placement of dental implants.

The immobilisation of the membrane on trauma-induced bone defects was achieved indirectly by suturing the flaps together, while two sheets were placed on the orbital floor and stabilised by means of osteosynthetic screws to ensure more resilience. In defects that had resulted from the removal of benign or malignant tumors, the membrane was immobilised indirectly by suturing the flaps together or using pins. In cases of alveolar ridge defect regeneration, elevation of the sinus floor mucosa or removal of a foreign body from the sinus, the membrane was immobilised by means of resorbable pins.

In all cases mentioned above, the membrane was used in combination with other graft materials, mainly auto-

ψωσης του βλεννογόνου του εδάφους του ιγμορείου όπως και στην περίπτωση αφαίρεσης ξένου σώματος από το ιγμόρειο η καθήλωση της μεμβράνης έγινε με απορροφήσιμες καρφίδες.
Σε όλες τις προαναφερθείσες περιπτώσεις, η μεμβράνη χρησιμοποιήθηκε σε συνδυασμό με άλλα μοσχευματικά υλικά κυρίως αλλομόσχευμα ή αυτομόσχευμα αλλά και αυτόλογους αυξητικούς παράγοντες (PRP). Εξαίρεση αποτελεί η περίπτωση ασθενούς, με παρουσία ξένου σώματος στο ιγμόρειο, όπου η αποκατάσταση του ελλείμματος στο πλάγιο τοίχωμα του ιγμορείου, έγινε με την τοποθέτηση της μεμβράνης μόνο.
Η παρακολούθηση των ασθενών έγινε κλινικά και ακτινογραφικά, ο δε χρόνος παρακολούθησης κυμαινόταν από 1 έως και 6 μήνες.

ΑΠΟΤΕΛΕΣΜΑΤΑ

Η μεμβράνη Durepair® χρησιμοποιήθηκε σε 154 ασθενείς, 92 άνδρες και 62 γυναίκες ηλικίας 15 έως 67 ετών. Ο συνολικός αριθμός ασθενών με μετατραυματικά οστικά ελλείμματα ήταν 23. Εξ αυτών οι 12 περιπτώσεις αφορούσαν στην κάτω γνάθο, με διαστάσεις ελλειμμάτων 0,5 - 4,0 cm, 6 περιπτώσεις αφορούσαν στην άνω γνάθο με διαστάσεις ελλειμμάτων 0,5 - 3,0 cm και οι υπόλοιπες 5 περιπτώσεις αφορούσαν σε ασθενείς με ελλείμματα στο έδαφος του κόγχου, όπου συνυπήρχε και διπλωπία.
Η μεμβράνη χρησιμοποιήθηκε και σε 64 ασθενείς με οστικά ελλείμματα μετά από αφαίρεση καλοήθων και κακοήθων όγκων. Στις 26 περιπτώσεις τα οστικά ελλείμματα ήταν στην άνω γνάθο με διαστάσεις 2-6 cm και στις υπόλοιπες 38 αφορούσαν οστικά ελλείμματα της κάτω γνάθου με διαστάσεις από 2,3-6,0 cm.
Η μεμβράνη επίσης εφαρμόσθηκε σε 21 περιπτώσεις ασθενών, στους οποίους έγινε ανύψωση του βλεννογόνου του εδάφους του ιγμορείου, σε μία περίπτωση ασθενούς από τον οποίο έγινε αφαίρεση ξένου σώματος από το ιγμόρειο και σε 45 περιπτώσεις ασθενών που υποβλήθηκαν σε αποκατάσταση ελλειμμάτων των φατνιακών ακρολοφιών με ταυτόχρονη τοποθέτηση οδοντικών εμφυτευμάτων, από τους οποίους οι 27 περιπτώσεις αφορούσαν στην άνω γνάθο και οι 18 στην κάτω γνάθο.
Οι ασθενείς ανέχθηκαν ικανοποιητικά την μεμβράνη Durepair® τόσο άμεσα μετεγχειρητικά όσο και σε απώτερο χρόνο. Διάσπαση χωρίς επιμόλυνση του τραύματος παρατηρήθηκε σε δύο ασθενείς με οστικό έλλειμμα στην κάτω γνάθο μετά από αφαίρεση κυστικών βλαβών, η δε αντιμετώπισή τους ήταν συντηρητική.
Κανένας ασθενής δεν παρουσίασε αλλεργική αντίδραση στο συγκεκριμένο υλικό, ούτε αντίδραση ξένου σώματος. Γενικότερα το υλικό ενσωματώθηκε πλήρως στην δέκτρια περιοχή, συμβάλλοντας στην πλήρη αποκατάσταση του ελλείμματος. Η κινητικότητα των

grafts or allografts, as well as autologous growth factors (PRP). The only exception was a patient with a foreign body in the sinus, in which case regeneration of defects of the sinus lateral wall was achieved by means of the membrane only.
Follow-up was clinical and radiological, ranging from 1 to 6 months.

RESULTS

The Durepair® membrane was used in 154 patients, 92 men and 62 women, aged between 15 and 67 years.
The total number of patients with trauma-induced bone defects was 23. Of those, 12 were in the mandible and their sizes ranged from 0.5 to 4.0 cm; and 6 in the maxilla sized from 0.5 to 3.0 cm. The remaining 5 were in patients with orbital floor defects, where diplopia was also present.
The membrane was also used in 64 patients with bone defects that had resulted from the removal of benign or malignant tumors. In 26 of these cases the bone defects were located in the maxilla and had sizes between 2 and 6 cm, while the remaining 38 were in the mandible, sized 2.3 to 6.0 cm.
The membrane was additionally used in 21 patients who underwent elevation of the sinus floor mucosa , as well as for one patient who had a foreign body removed from his sinus; 45 patients underwent regeneration of alveolar ridge defects with simultaneous placement of dental implants; of those 27 were in the maxilla and 18 in the mandible.
Patients' accepted the membrane without problems in both the immediate postoperative period and over the long term. In two patients who had undergone removal or cystic lesions, dehiscence of the wound was observed, without however any signs of contamination. Both patients were conservatively treated.
None of the patients suffered any allergic or foreign-body reaction to the material in question. Generally, the material was fully incorporated into the recipient area, contributing to the complete restoration of the defect. In these patients with orbital floor defects, eye motility was fully restored very soon after the operation.
The histological examination that was carried out 6 months later in selected cases (restoration of resorbed alveolar ridges) showed that the membrane had been fully resorbed and replaced by connective tissue (Table 1).
In what follows we present two indicative cases in which the Durepair® membrane was used.

CASE 1

A 15-year-old male patient was brought to our clinic after a car accident suffering from viscerocranial frac-

οφθαλμών, στις περιπτώσεις των ασθενών με κατάγματα του εδάφους του κόγχου, αποκαταστάθηκε πλήρως άμεσα μετεγχειρητικά.
Ο ιστολογικός έλεγχος που έγινε 6 μήνες μετά, σε περιπτώσεις αποκατάστασης απορρόφησης υπολειμματικών φατνιακών ακρολοφιών, έδειξε ότι η μεμβράνη είχε απορροφηθεί πλήρως και στην θέση της ανευρέθηκε μόνο συνδετικός ιστός (Πίνακας 1).
Στη συνέχεια παρουσιάζονται δύο ενδεικτικές περιπτώσεις ασθενών, στους οποίους χρησιμοποιήθηκε η μεμβράνη Durepair®.

1η ΠΕΡΙΠΤΩΣΗ

Ασθενής, άρρεν ηλικίας 15 ετών, διακομίστηκε στην Κλινική μετά από τροχαίο ατύχημα, με κατάγματα του σπλαγχνικού κρανίου και εκτεταμένο οστικό έλλειμμα του σώματος και της φατνιακής ακρολοφίας στη δεξιά πλευρά της κάτω γνάθου με απώλεια των δοντιών νο 41,42,43,44 (Εικ. 2). Υποβλήθηκε σε χειρουργική επέμβαση για την αντιμετώπιση των καταγμάτων και την αποκατάσταση του οστικού ελλείμματος της κάτω γνάθου. Αυτή έγινε με φλοιώδες οστικό αυτομόσχευμα σε

tures and an extensive bone defect of the mandibular body and alveolar process on the right side, his no 41, 42, 43 and 44 teeth missing (Fig. 2). He underwent a surgical operation aiming at the reduction of the fractures and reconstruction of the mandibular defect. These objectives were achieved by means of a cortical bone autograft combined with autologous growth factors. The autograft was immobilised by means of an osteosynthesis screw (Fig. 3), while the Durepair® membrane was shaped to fit the defect area and was immobilised there, on the bone graft (Fig. 4). The wound was closed by means of a buccal mucosal flap to achieve primary intention healing.
The patient's postoperative course was uneventful and the material did not cause any reactions. An x-ray examination that was performed 6 months later revealed satisfactory healing of the area (Fig. 5).

CASE 2

A 45-year-old woman was admitted to our Clinic with fractures of the zygomatic bone and nasal - lacrimal bones on the right side. The clinical examination

Πίνακας 1
Ασθενείς στους οποίους εφαρμόσθηκε η μεμβράνη Durepair®

ΗΛΙΚΙΑ	ΠΡΩΤΟΠΑΘΗΣ ΝΟΣΟΣ	ΕΝΤΟΠΙΣΗ	ΑΝΤΙΜΕΤΩΠΙΣΗ	ΕΚΒΑΣΗ
15 - 67	Μετατραυματικό οστικό έλλειμμα.	Άνω γνάθος (6)	Αυτομόσχευμα, αλλομόσχευμα, PRP, Durepair®.	Πλήρης οστική επούλωση, απουσία αλλεργικής αντίδρασης ή αντίδρασης ξένου σώματος, απορρόφηση της μεμβράνης.
		Κάτω γνάθος (12)		
		Έδαφος οφθαλμικού κόγχου (5)	Οστεοσύνθεση, Durepair®.	Πώρωση του κατάγματος, πλήρης αποκατάσταση της κινητικότητας του οφθαλμού.
	Αποκατάσταση ελλειμμάτων λόγω αφαίρεσης καλοηθών και κακοηθών όγκων.	Άνω γνάθος (26)	Αυτομόσχευμα, αλλομόσχευμα, PRP, Durepair®.	Πλήρης οστική επούλωση, απουσία αλλεργικής αντίδρασης ή αντίδρασης ξένου σώματος, απορρόφηση της μεμβράνης.
		Κάτω γνάθος (38)		Πλήρης οστική επούλωση, απουσία αλλεργικής αντίδρασης ή αντίδρασης ξένου σώματος, απορρόφηση της μεμβράνης. Διάσπαση του τραύματος χωρίς επιμόλυνση (2).
	Ανύψωση βλεννογόνου εδάφους ιγμορείου (21).	Ιγμόρειο (22)	Αυτομόσχευμα, αλλομόσχευμα, PRP, Durepair®	Πλήρης οστική επούλωση, απουσία αλλεργικής αντίδρασης ή αντίδρασης ξένου σώματος, απορρόφηση της μεμβράνης.
	Αφαίρεση ξένου σώματος (1).		Durepair®.	Πλήρης επούλωση, απουσία συμπτωμάτων ιγμορίτιδος.
	Εκτεταμένη απορρόφηση της υπολλειμματικής φατνιακής ακρολοφίας και αποκατάσταση νωδότητας.	Άνω γνάθος (27)	Εμφυτεύματα, αλλομόσχευμα, Durepair®.	Απουσια αλλεργικής αντίδρασης ή αντίδρασης ξένου σώματος, απορρόφηση της μεμβράνης, οστεοενσωμάτωση των εμφυτευμάτων.
		Κάτω γνάθος (18)		
Αριθμός ασθενών		154		

Table 1
The cases in which the Durepair® membrane was used

AGE	PRIMARY DISEASE	SITE	TREATMENT	OUTCOME
15 - 67	Trauma-induced bone defect	Maxilla (6)	Autograft, allograft, PRP, Durepair®.	Complete bone healing, absence of allergic or foreign body reactions, membrane resorption.
		Mandible (12)		
		Orbital floor (5)	Osteosynthesis, Durepair®.	Fracture healing, complete restoration of eye motility.
	Repair of defects after removal of benign or malignant tumours	Maxilla (26)	Autograft, allograft, PRP, Durepair®.	Complete bone healing, absence of allergic or foreign body reactions, membrane resorption.
		Mandible (38)		Complete bone healing, absence of allergic or foreign body reactions, membrane resorption, wound dehiscence without cross-infection (2).
	Elevation of sinus floor mucosa (21).	Sinus (22)	Autograft, allograft, PRP, Durepair®.	Complete bone healing, absence of allergic or foreign body reactions, membrane resorption.
	Removal of foreign body (1).		Durepair®.	Complete healing, no sinusitis signs.
	Restoration of extensively resorbed alveolar ridge and edentulousness	Maxilla (27)	Autograft, allograft, Durepair®.	Absence of allergic or foreign body reactions, membrane resorption, implant osteointegration
		Mandible (18)		
Total number of patients		154		

συνδυασμό με αυτόλογους αυξητικούς παράγοντες. Η ακινητοποίηση του αυτομοσχεύματος έγινε με βίδα οστεοσύνθεσης (Εικ. 3) ενώ η μεμβράνη Durepair® διαμορφώθηκε κατάλληλα και ακινητοποιήθηκε στην ελλειμματική περιοχή, πάνω από το οστικό μόσχευμα (Εικ. 4). Η σύγκλειση του τραύματος έγινε με βλεννογόνιο παρειακό προωθητικό κρημνό για κατά α' σκοπό

revealed limited motility of the right eye and diplopia, while imaging (Water' s view x-ray, 2D and 3D CT scans) showed a bone defect of the orbital floor ipsilaterally (Fig. 6a, b). Under general anesthesia, the fractures were approached via an infraorbital and lateral nasal incision and were reduced, while the orbital fat and eye muscles were released from the fracture lines

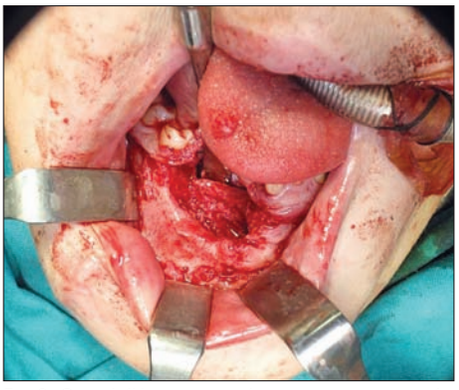

Εικ. 2: Οστικό έλλειμμα του σώματος και της φατνιακής ακρολοφίας της κάτω γνάθου, με ταυτόχρονη απώλεια των δοντιών.
Fig. 2: The bone defect of the mandibular body and alveolar ridge, along with the missing teeth.

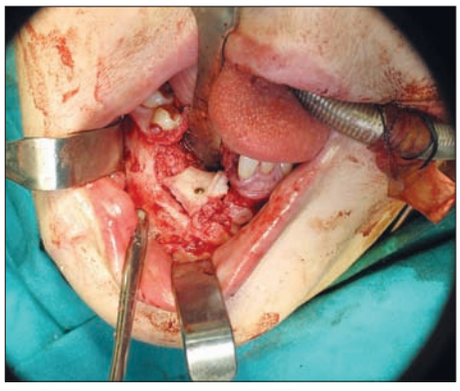

Εικ. 3: Η ακινητοποίηση του φλοιώδους οστικού αυτομοσχεύματος έγινε με βίδα οστεοσύνθεσης.
Fig. 3: The cortical bone autograft was immobilsed by means of an osteosynthesis screw.

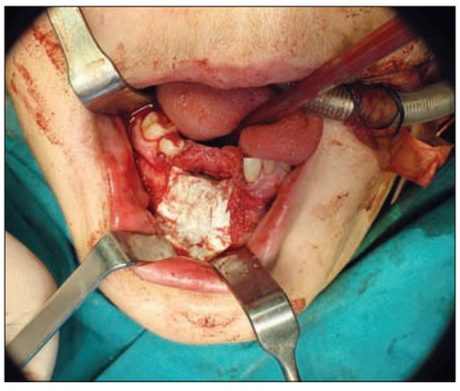

Εικ. 4: Η μεμβράνη Durepair® έχει ακινητοποιηθεί, στην περιοχή του οστικού ελλείμματος, πάνω από το μόσχευμα.
Fig. 4: The Durepair® membrane has been immobilised in the area of the bone defect, on the graft.

επούλωση.
Η μετεγχειρητική πορεία ήταν ομαλή και το υλικό δεν προκάλεσε καμία αντίδραση στον ασθενή. Ο ακτινογραφικός έλεγχος που έγινε μετά από 6 μήνες αποκάλυψε ικανοποιητική οστική επούλωση της περιοχής (Εικ. 5)

2η ΠΕΡΙΠΤΩΣΗ

Γυναίκα 45 ετών διακομίστηκε στην Κλινική με κατάγματα ζυγωματικού οστού και ρινικών-δακρυϊκών οστών δεξιά. Ο κλινικός έλεγχος έδειξε περιορισμό των κινήσεων του δεξιού οφθαλμού και διπλωπία και ο απεικονιστικός έλεγχος (ακτινογραφία κόλπων προσώπου, αξονική τομογραφία 2D και 3D) αποκάλυψε οστικό έλλειμμα του εδάφους του κόγχου σύστοιχα (Εικ. 6α,β). Υπό γενική αναισθησία με υποκόγχια και πλάγια ρινική προσπέλαση έγινε ανάταξη των καταγμάτων, απελευθέρωση του κογχικού λίπους και των οφθαλμικών μυών από τα κατεαγότα οστικά τμήματα του εδάφους του κόγχου και στη συνέχεια ακινητοποίηση με πλάκες εσωτερικής οστεοσύνθεσης (Εικ. 7α,β). Η μεμβράνη Durepair® τοποθετήθηκε στη συνέχεια στο έδαφος του κόγχου σε δύο φύλλα για μεγαλύτερη αντοχή, για να αποκατασταθεί η ακεραιότητά του και να αποτρέψει την πτώση του περιεχομένου του κόγχου εντός του ιγμορείου (Εικ. 8). Δεν παρατηρήθηκαν επιπλοκές κατά την μετεγχειρητική περίοδο ενώ η αποκατάσταση της κινητικότητας του οφθαλμού ήταν άμεση.

ΣΥΖΗΤΗΣΗ

Η εφαρμογή των οστικών μοσχευμάτων στην αποκατάσταση των οστικών ελλειμμάτων, σύμφωνα με τις αρχές της κατευθυνόμενης οστικής αναγέννησης, επιτυγχάνει καλύτερα αποτελέσματα με την ταυτόχρονη χρήση αφοριστικών μεμβρανών. Η αφοριστική μεμβράνη έχει το ρόλο βιολογικού ηθμού στη μετακίνηση κυττάρων, υγρών και βιοχημικών μοριακών ενώσεων

of the orbital floor and were then stabilized by means of internal osteosynthesis plates (Fig. 7a, b). The Durepair® membrane was then placed on the orbital floor in two layers to ensure more resilience, restore its integrity and prevent the collapse of the orbital contents into the sinus (Fig. 8). No complications were observed postoperatively and the motility of the patient's eye was restored very soon after the operation.

Εικ. 5: Η ακτινογραφική εικόνα του ασθενούς μετά από 6 μήνες.
Fig. 5: The radiographic image of the patient after 6 months.

Εικ. 6: α. Η ακτινογραφία κόλπων προσώπου αποκάλυψε κάταγμα δεξιού ζυγωματικού οστού. β. Τρισδιάστατη αξονική τομογραφία η οποία δείχνει έλλειμμα στο έδαφος του δεξιού οφθαλμικού κόγχου.
Fig. 6: a. The X-ray of the facial cavities revealed a fracture of the right zygomatic arch. b. 3D CT scans showing a bone defect in the orbital floor.

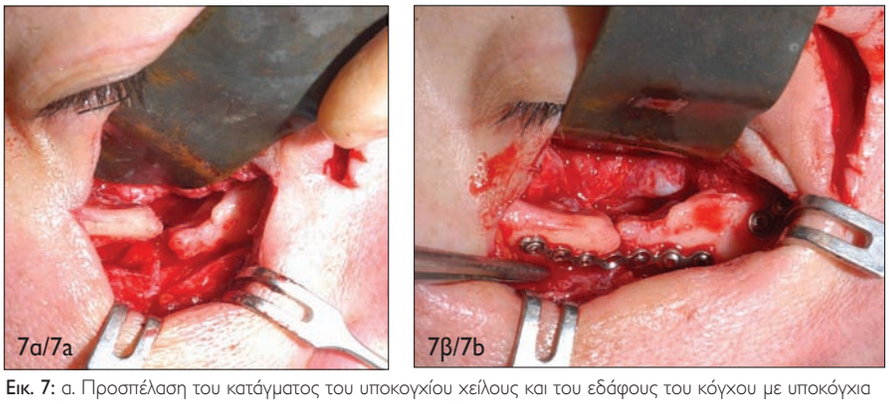

Εικ. 7: α. Προσπέλαση του κατάγματος του υποκογχίου χείλους και του εδάφους του κόγχου με υποκόγχια τομή. β. Ακινητοποίηση με πλάκα εσωτερικής οστεοσύνθεσης.
Fig. 7: a. Approaching the fracture of the infraorbital rim and orbital floor via an infraorbital incision. b. Immobilisation by means of an osteosynthesis plate.

Εικ. 8: Αποκατάσταση του ελλείμματος του εδάφους του κόγχου με τη μεμβράνη Durepair®.
Fig. 8: Repair of the orbital floor defect using a Durepair® membrane.

απαραίτητων για την οστική ανάπλαση. Αποκλείει την είσοδο ανταγωνιστικών και μη οστεογεννητικών κυττάρων, όπως είναι τα επιθηλιακά κύτταρα εντός του οστικού ελλείμματος, επιτρέπει τη δίοδο υγρών και δομικών μοριακών ενώσεων απαραίτητων για την οστεογέννεση, προσφέρει σταθερότητα στο οστικό μόσχευμα προστατεύοντάς το από την απορρόφηση αλλά και την επιμόλυνσή του λόγω διασπάσεως του τραύματος. Σε κάποιες περιπτώσεις, όπως στην αύξηση των διαστάσεων της φατνιακής ακρολοφίας, όπου είναι σημαντική η διατήρηση των αρχικών διαστάσεων (του σχήματος) του οστικού ελλείμματος προκειμένου να επιτευχθεί η οστική ανάπλαση, χρησιμοποιούνται μεμβράνες ενισχυμένες με τιτάνιο ώστε να αντέχουν στις πιέσεις των υπερκείμενων ιστών (Buser και συν. 1990, 1996 και 1998).

Πολλά υλικά, απορροφήσιμα και μη, έχουν χρησιμοποιηθεί σαν μεμβράνες, ενώ η προσπάθεια των ερευνητών γενικότερα επικεντρώνεται στην εύρεση υλικού που θα είναι κοντά στο ιδανικό εμφυτευματικό υλικό.

Η βιοσυμβατότητα, το χαμηλό κόστος, η ευκολία χρήσης, η αντοχή αλλά και η ελαστικότητα, η χαμηλή αντιγονικότητα, η παρεμπόδιση μετανάστευσης παρακείμενων επιθηλιακών κυττάρων εντός του οστικού ελλείμματος, η δυνατότητα επαναδιαμόρφωσης των ιστών και η πλήρης παραμονή της μέχρι την ιστική αναγέννηση αλλά και η ανθεκτικότητα στην λοίμωξη αποτελούν χαρακτηριστικά της ιδανικής μεμβράνης (Garg, 2004).

Η μεμβράνη κολλαγόνου από δέρμα βόειας προέλευσης Durepair® αποτελεί ένα σχετικά νέο οργανικό υλικό. Τα μοσχεύματα βόειας προέλευσης που χρησιμοποιούνται ευρέως στην Νευροχειρουργική, κυρίως σαν 'εμβαλώματα' της σκληράς μήνιγγας, χαρακτηρίζονται από ευκολία χειρισμών, πλήρη σύγκλειση ελλειμμάτων με πλήρη αποκατάσταση της διαρροής εγκεφαλονωτιαίου υγρού και είναι χαμηλού κόστους υλικά (Vrankovic και συν. 1999, Costa και συν. 2011).

Στην παρούσα μελέτη το συγκεκριμένο υλικό χρησιμοποιήθηκε στη Στοματο-Γναθοπροσωπική περιοχή ώστε να αξιολογηθεί η αποτελεσματικότητα του και η συνολική του συμπεριφορά γενικότερα, ενώ διερεύνηση της βιβλιογραφίας στο "pubmed", χρησιμοποιώντας σαν λέξη κλειδί την durerair®, δεν έδειξε αντίστοιχη μελέτη του υλικού αυτού στην Στοματο-Γναθοπροσωπική περιοχή.

Η χρησιμοποίηση της μεμβράνης έγινε με σχετική ευκολία χειρισμών και η εφαρμογή της στην περιοχή των ελλειμμάτων ήταν ικανοποιητική στην πλειονότητα των περιπτώσεων. Σε καμία περίπτωση δεν παρατηρήθηκε απόρριψη του υλικού ή συστηματική αλλεργική αντίδραση, πιθανόν λόγω αυξημένης βιοσυμβατότητας. Σύμφωνα με βιβλιογραφικά δεδομένα η βιοσυμβατότητα της μεμβράνης συσχετίζεται με την αποστείρωση και γενικότερα με τον τρόπο επεξεργασίας. Όπως αναφέρθηκε η μεμβράνη προέρχεται από κολλαγόνο

DISCUSSION

The use of bone grafts in bone defect repair according to guided bone regeneration principles can produce better results when combined with the use of barrier membranes. A barrier membrane acts as a biological filter for the transfer of cells, fluids and biochemical molecular compounds that are essential for bone regeneration. Barrier membranes block the entrance for competitive and non-osteogenic cells, such as epithelial cells, allowing fluids and structural molecular compounds that are necessary for osteogenesis to enter the bone defect area. Further, barrier membrances provide stability to the bone graft, protecting it from being resorbed or contaminated due to a dehiscence of the wound.

In cases such as alveolar ridge augmentation, where preserving the initial dimensions (and shape) of the defect is essential for bone regeneration, titanium-reinforced membranes are used in order to ensure protection against pressures from the overlying tissues (Buser et al. 1990, 1996 and 1998).

A variety of resorbable and non-resorbable materials have been used for this purpose with researchers continuing to focus their energies on finding the ideal implant material.

Among the properties of the ideal membrane are biocompatibility, low cost, simple application, resilience and flexibility, low antigenicity, the ability to prevent neighbouring epithelial cells from entering the defect area, the ability to remain fully in place until bone regeneration has been achieved, and resistance to infection (Garg, 2004).

The Durepair® membrane is a relatively new collagenous material derived from bovine skin cells. Grafts of bovine origin are widely used in Neurosurgery, mainly as dura mater "patches". These membranes are easy to handle, contribute to the complete closure of defects, ensuring the complete repair of cerebrospinal fluid leaks and are not expensive (Vrankovic et al. 1999, Costa et al. 2011).

In this study the material in question was used in the oral-facial area to evaluate its effectiveness and general performance. A literature research on pubmed using Durepair® as a keyword did not reveal any previous studies on its use in this particular area.

The handling of the membrane was generally easy and the outcome in the defect area was satisfactory in the majority of cases. There were no cases of material rejection nor any cases of systematic allergic reactions, most likely due to its increased biocompatibility.

According to the relevant literature, biocompatibility is related to a membrane's sterilisation and processing. As mentioned above, the Durepair® membrane is from bovine skin collagen and more precisely from a young

βόειου δέρματος και συγκεκριμένα από ζώο μικρής ηλικίας, το οποίο υφίσταται επεξεργασία ώστε να απομακρυνθούν τα αντιγόνα, άλλα δεν υφίσταται χημική επεξεργασία «σύνδεσης» των κολλαγόνων ινών όπως γίνεται σε άλλα βόεια ξενομοσχεύματα. Η αποστείρωση πραγματοποιείται με αέριο οξειδίου του αιθυλενίου (Zerris και συν. 2007, Foy και συν. 2008).

Στη βιβλιογραφία αναφέρεται μια περίπτωση φλεγμονώδους αντίδρασης και ίνωσης έναντι του υλικού αυτού που χρησιμοποιήθηκε για την αποκατάσταση του περικαρδίου (Skinner και συν. 1984). Αντίθετα δεν αναφέρεται καμία παρόμοια αντίδραση έναντι του υλικού αυτού που χρησιμοποιήθηκε στην αποκατάσταση ελλειμμάτων της σκληράς μήνιγγας (Foy και συν. 2008). Οι Zerris και συν. το 2007 σε πειραματικό μοντέλο σκύλων έδειξαν την νεοαγγείωση της εν λόγω μεμβράνης και την πλήρη απουσία ουδετερόφιλων, λεμφοκυττάρων ή ηωσινόφιλων κυττάρων, παρατήρηση που δείχνει σαφώς αυξημένη βιοσυμβατότητα του υλικού. Στην ίδια μελέτη αποδείχθηκε και η αντοχή της μεμβράνης, η οποία ήταν παρόμοια με τη φυσική μήνιγγα καθώς και η διατήρησή της στα ίδια επίπεδα μετά από 6 μήνες.

Στην παρούσα μελέτη διαπιστώθηκε ότι η εν λόγω μεμβράνη χαρακτηρίζεται από σχετικά ικανοποιητική αντοχή. Αυτό διαπιστώθηκε από την χρήση της σε περιπτώσεις όπου απαιτούνταν η διατήρηση του χώρου ή η αντοχή τόσο στις μασητικές δυνάμεις όσο και στις δυνάμεις των παρακείμενων μυών σε τοποθέτηση του υλικού στο έδαφος του κόγχου (Iatrou και συν. 2001, Theologie-Lygidakis και συν. 2007).

Αναφέρθηκε ότι το ιδανικό εμφυτευματικό υλικό χαρακτηρίζεται από ανθεκτικότητα στη λοίμωξη. Στη βιβλιογραφία αναφέρεται μια περίπτωση εφαρμογής του υλικού σε επιμολυσμένη περιοχή και συγκεκριμένα σε σύγκλειση ελλείμματος της σκληράς μήνιγγας στη μετωπιαία χώρα ασθενούς με μετωπιαία κολπίτιδα, η δε πορεία ήταν ομαλή με πλήρη αποκατάσταση της βλάβης και χωρίς επιμόλυνση του υλικού (McCall και συν. 2008). Η αντοχή ενός υλικού στη λοίμωξη εξαρτάται από την υφή της επιφανείας του (από την αδρότητα ή μη) και την πιθανότητα αποικισμού της από πληθυσμό μικροοργανισμών. Η περιορισμένη αδρότητα της επιφάνειας της μεμβράνης Durepair® περιορίζει την πιθανότητα αποικισμού της από μικροοργανισμούς, προσδίδοντας της έτσι αυξημένη αντοχή στη λοίμωξη. Παρά ταύτα στη βιβλιογραφία αναφέρονται και επιπλοκές από την εφαρμογή της όπως μηνιγγίτιδα, εκροή εγκεφαλονωτιαίου υγρού, αντίδραση ξένου σώματος, αλλεργική αντίδραση (Foy και συν. 2008).

Στους ασθενείς της παρούσας μελέτης, η μεμβράνη Durepair® δεν χρησιμοποιήθηκε σε καμία περίπτωση ασθενούς με λοίμωξη. Επιμόλυνση δεν παρατηρήθηκε σε κανένα ασθενή, παρατήρηση που συμβαδίζει με τα βιβλιογραφικά δεδομένα.

animal, which is processed to remove antigens but does not undergo chemical processing to cross-link collagen fibres as with other bovine allografts. Sterilization is achieved by means of ethylene oxide (Zerris et al. 2007, Foy et al. 2008).

Related work has reported a case of inflammatory reaction and fibrosis against this material, which had been used to repair the pericardium (Skinner et al. 1984). However, no similar reactions to this material have been reported in the repair of dura mater defects (Foy et al. 2008).

In an experimental model on dogs, Zerris et al. (2007), observed the revascularisation of this membrane and the complete absence of neutrophils, lympocytes and eosinophils, a clear indication of the material's increased biocompatibility. The same study also proved the membrane's resistance, which was similar to that of the natural dura as well as its stable position after 6 months.

In the present study it was proved that the membrane's durability is satisfactory. This was observed through its use in cases where it was essential to ensure space or resilience to both masticatory forces and forces from adjacent muscles in cases of orbital floor fractures (Iatrou et al. 2001, Theologie-Lygidakis et al. 2007).

As mentioned above, the ideal implant material is infection-resistant. The relevant literature reports one case of use of the material in a secondary infection area – more precisely in the closure of a dura mater defect in the frontal area of a patient with frontal sinusitis. In that case, the postoperative course was free of complications and saw the complete repair of the defect. In addition, there was no cross-infection of the material (McCall et al. 2008).

A material's resistance to infection depends on the texture of its surface (its coarseness or non-coarseness) and its likelihood of becoming colonised by a population of microorganisms.

The limited coarseness of the Durepair® membrane surface reduces the likelihood of colonization by microorganisms, offering increased resistance to infection. However, the bibliography also reports complications arising from its use, such as meningitis, cerebrospinal fluid leak, foreign body reaction, allergic reaction (Foy et al. 2008).

In the present study, the Durepair® membrane was not used in any patient with infection. No cross-infections were observed, which is consistent with the available bibliographical data.

In the present study, the membrane in question was used in a variety of cases but was not compared to other membranes and was combined with other materials, such as autografts, allografts, or autologous growth factors. Nevertheless, due to the large number of cases in which it was used without any negative findings – all defects were satisfactorily restored – we believe that it

Στην μελέτη αυτή, η συγκεκριμένη μεμβράνη χρησιμοποιήθηκε σε διαφορετικές μεταξύ τους περιπτώσεις, δεν συγκρίθηκε με άλλους τύπους μεμβρανών ενώ η χρήση της έγινε σε συνδυασμό με άλλα υλικά κυρίως αυτομόσχευμα, αλλομόσχευμα ή αυτόλογους αυξητικούς παράγοντες. Παρά τα ανωτέρω, επειδή η εφαρμογή της έγινε σε μεγάλο αριθμό ασθενών, χωρίς την εμφάνιση αρνητικών ευρημάτων- αντιθέτως σε όλες τις περιπτώσεις υπήρχε ικανοποιητική αποκατάσταση των ελλειμμάτων- πιστεύουμε ότι πρόκειται για ένα πολλά υποσχόμενο επικουρικό υλικό, που μπορεί να χρησιμοποιηθεί στην αποκατάσταση των ιστικών ελλειμμάτων στην Στοματο-Γναθοπροσωπική περιοχή.

is a highly promising assisting material, which can successfully be used in the repair of tissue defects in the oral-maxillofacial region.

ΒΙΒΛΙΟΓΡΑΦΙΑ/REFERENCES

Araújo JD, Braile DM, Azenha Filho JO, Barros ET, Marconi A: The use of bovine pericardium as an arterial graft. A 5-year follow-up. J Cardiovasc Surg 28(4):434-9, 1987

Augthun M, Yildirim M, Spiekermann H, Biesterfeld S: Healing of bone defects in combination with immediate implants using the membrane technique. Int J Oral Maxillofac Implants 10(4):421-8, 1995

Bartee BK: A membrane and graft technique for ridge maintenance using high-density polytetrafluoroethylene membrane (n-PTFE) and hydroxylapatite: report of four cases. Tex Dent J 112(5):7, 9, 11-6, 1995

Buser D, Brägger U, Lang NP, Nyman S: Regeneration and enlargement of jaw bone using guided tissue regeneration. Clin Oral Implants Res 1(1):22-32, 1990

Buser D, Dula K, Hirt HP, Schenk RK: Lateral ridge augmentation using autografts and barrier membranes: a clinical study with 40 partially edentulous patients. J Oral Maxillofac Surg 54(4):420-32, 1996

Buser D, Hoffmann B, Bernard JP, Lussi A, Mettler D, Schenk RK: Evaluation of filling materials in membrane--protected bone defects. A comparative histomorphometric study in the mandible of miniature pigs. Clin Oral Implants Res 9(3):137-50, 1998

Carpio L, Loza J, Lynch S, Genco R: Guided bone regeneration around endosseous implants with anorganic bovine bone mineral. A randomized controlled trial comparing bioabsorbable versus non-resorbable barriers. J Periodontol 71(11):1743-9, 2000

Chiapasco M, Abati S, Romeo E, Vogel G: Clinical outcome of autogenous bone blocks or guided bone regeneration with e-PTFE membranes for the reconstruction of narrow edentulous ridges. Clin Oral Implants Res 10(4):278-88, 1999

Costa BS, Cavalcanti-Mendes Gde A, Abreu MS, Sousa AA: Clinical experience with a novel bovine collagen dura mater substitute. Arq Neuropsichiatr 69(2):217-20, 2011

Crawford FA Jr, Sade RM, Spinale F: Bovine pericardium for correction of congenital heart defects. Ann Thorac Surg 41(6):602-5, 1986

Dahlin C, Gottlow J, Linde A, Nyman S: Healing of maxillary and mandibular bone defects using a membrane technique. An experimental study in monkeys. Scand J Plast Reconstr Surg Hand Surg 24(1):13-9, 1990

Foy AB, Giannini C, Raffel C: Allergic reaction to a bovine dural substitute following spinal cord untethering. Case report. J Neurosurg Pediatr1(2):167-9, 2008

Garg AK: Bone biology, harvesting, grafting for dental implants. Rationale and clinical applications. Ch. 3. Barrier membranes for guided bone regeneration. Quintessence Publishing Co 2004, pp. 57-95

Hämmerle CH, Lang NP: Single stage surgery combining transmucosal implant placement with guided bone regeneration and bioresorbable materials. Clin Oral Implants Res 12(1):9-18, 2001

Hollinger JO, Hart C, Gruber R, Doll B: Protein therapeutics and bone healing, In: Lynch SE, Marx R, Nevins M, Wisner-Lynch LA: Tissue Engineering. Applications in Oral and Maxillofacial Surgery and Periodontics. 2nd Edition, Quintessence Publishing Co 2008, pp. 3-25

Iatrou I, Theologie-Lygidakis N, Angelopoulos A: Use of membrane and bone grafts in the reconstruction of orbital fractures. Oral Surg Oral Med Oral Pathol Oral Radiol Endod 91(3):281-6, 2001

Jovanovic SA, Nevins M: Bone formation utilizing titanium-reinforced barrier membranes. Int J Periodontics Restorative Dent 15(1): 56-69, 1995

Jung RE, Hälg GA, Thoma DS, Hämmerle CH: A randomized, controlled clinical trial to evaluate a new membrane for guided bone regeneration around dental implants. Clin Oral Implants Res 20(2):162-8, 2009

McAllister BS, Haghighat K: Bone augmentation techniques. J Periodontol 78(3):377-96, 2007

McCall TD, Fults DW, Schmidt RH: Use of resorbable collagen dural substitutes in the presence of cranial and spinal infections-report of 3 cases. Surg Neurol 70(1):92-6, 2008

Miyake S, Fujita A, Aihara H, Kohmura E: New technique for decompressive duraplasty using expanded polytetrafluoroethylenedura substitute—technical note. Neurol Med Chir 46(2):104-6, 2006

Moura CC, Soares PB, Carneiro KF, Souza MA, Magalhães D:

Cytotoxicity of bovine and porcine collagen membranes in mononuclear cells. Braz Dent J 23(1):39-44, 2012

Nyman S, Lang NP, Buser D, Bragger U: Bone regeneration adjacent to titanium dental implants using guided tissue regeneration: a report of two cases. Int J Oral Maxillofac Implants 5(1):9-14, 1990

Rothamel D, Schwarz F, Fienitz T, Smeets R, Dreiseidler T, Ritter L, Happe A, Zöller J: Biocompatibility and biodegradation of a native porcine pericardium membrane: results of in vitro and in vivo examinations. Int J Oral Maxillofac Implants 27(1):146-54, 2012

Simion M, Trisi P, Maglione M, Piattelli A: A preliminary report on a method for studying the permeability of expanded polytetrafluoroethylene membrane to bacteria in vitro: a scanning electron microscopic and histological study. J Periodontol 65(8):755-61, 1994

Skinner JR, Kim H, Toon RS, Kongtahworn C, Phillips SJ, Zeff RH: Inflammatory epicardial reaction to processed bovine pericardium: case report. J Thorac Cardiovasc Surg 88(5 Pt 1):789-91, 1984

Tawil G, El-Ghoule G, Mawla M: Clinical evaluation of a bilayered collagen membrane (Bio-Gide) supported by autografts in the treatment of bone defects around implants. Int J Oral Maxillofac Implants 16(6):857-63, 2001

Theologie-Lygidakis N, Iatrou I, Alexandridis C: Blow-out fractures in children: six years' experience. Oral Surg Oral Med Oral Pathol Oral Radiol Endod 103(6):757-63, 2007

Van Leeuwen AC, Huddleston Slater JJ, Gielkens PF, de Jong JR, Grijpma DW, Bos RR: Guided bone regeneration in rat mandibular defects using resorbable poly (trimethylene carbonate) barrier membranes. Acta Biomater 8(4):1422-9, 2012

Vrankovic D, Mrcela T, Mursic B, Splavski B, Dmitrovic B, Mrcela M, Blagus G: Physical and histologic properties of substitutes used for the anterior fossa region dural repair. Skull Base Surg 9(1):9-13, 1999

Zerris VA, James KS, Roberts JB, Bell E, Heilman CB: Repair of the dura mater with processed collagen devices. J Biomed Mater Res B Appl Biomater 83(2):580-8, 2007

Zouloumis L, Rodiou S, Venetis Gr, Promiades S: The management of oral bone defects using a new β– TCP material. Stoma 36(4): 291-303, 2008

Διεύθυνση επικοινωνίας:
Ζουλούμης Λάμπρος
Πλατεία Ιπποδρομίου 17
546 21 Θεσσαλονίκη
e-mail: zouloumi@dent.auth.gr

Address:
Zouloumis Lampros
Platia Ippodromiou 17
546 21 Thessaloniki - Greece
e-mail: zouloumi@dent.auth.gr