Εμπειρία στην αντιμετώπιση υποκονδυλικών καταγμάτων μέσω μιάς τροποποιημένης εξωστοματικής προσπέλασης

Awaad Attitallah AL-BISHRI[1], Sanadi Sajid AHMED[2] , Mian Usman FAROOQ[3]

Τμήμα Γναθοπροσωπικής Χειρουργικής, King Abdullah Medical City, Νοσοκομείο Al-Noor. Makkah, Σαουδική Αραβία

Experience in the management of subcondylar fractures via a modified extraoral approach

Awaad Attitallah AL-BISHRI[1], Sanadi Sajid AHMED[2], Mian Usman FAROOQ[3]

Department of Maxillofacial Surgery, King Abdullah Medical City, Al-Noor Specialist Hospital. Makkah, Saudi Arabia

Κλινική μελέτη
Clinical study

ΠΕΡΙΛΗΨΗ: Στην εργασία παρουσιάζεται μία τροποποιημένη χειρουργική προσπέλαση στον κόνδυλο της κάτω γνάθου χωρίς τις συνήθεις χειρουργικές επιπλοκές.
Ασθενείς και Μέθοδοι: Η προοπτική μελέτη διενεργήθηκε από τον Δεκέμβριο 2007 έως τον Απρίλιο 2010, στο Τμήμα Γναθοπροσωπικής Χειρουργικής του Νοσοκομείου Al-Noor, Makkah στη Σαουδική Αραβία.
Αντιμετωπίσθηκαν χειρουργικά μέσω μιας τροποποιημένης εξωστοματικής προσπέλασης με προωτιαία τομή που επεκτείνεται στην οπισθογναθιαία χώρα, 40 ασθενείς με 47 υποκονδυλικά κατάγματα. Η προσπέλαση του κονδύλου επιτεύχθηκε μέσω ενός σχισμοειδούς επιπέδου μεταξύ της παρωτίδας και του μασητήρα μυ. Οι ασθενείς παρακολουθήθηκαν και αξιολογήθηκαν την πρώτη μετεγχειρητική ημέρα, σε μία εβδομάδα, σε ένα μήνα, σε τρεις και σε έξι μήνες μετεγχειρητικά.
Αποτελέσματα: Η χειρουργική μας προσπέλαση παρείχε μία ασφαλή και ταχεία προσπέλαση του κονδυλικού κατάγματος. Μετεγχειρητικά δεν υπήρξαν παροδικές ή μόνιμες βλάβες του προσωπικού ν. και δεν διαπιστώθηκε καμία λοίμωξη του τραύματος. Τρεις ασθενείς (7.5%) ανέπτυξαν σιαλοκήλη και ένας σιαλοχόο συρίγγιο. Επιτεύχθηκε σε όλους ικανοποιητική σύγκλειση και διάνοιξη της κάτω γνάθου. Στις μετεγχειρητικές ακτινογραφίες φάνηκε ανατομική οστική ανάταξη.
Συμπέρασμα: Η προτεινόμενη προσπέλαση παρείχε ασφαλή αποτελέσματα στις περιπτώσεις κονδυλικών καταγμάτων.

ΛΕΞΕΙΣ ΚΛΕΙΔΙΑ: κάτω γνάθος, κόνδυλος, γναθοπροσωπική διαδικασία, επιπλοκές.

[1]*Δ/ντής ΣΓΠΧ, King Abdullah Medical City, Makkah*
[2]*Επιμελ. ΣΓΠΧ, Νοσοκομείο Alnoor, Makkah*
[3]*Επιμελ. Α΄, King Abdullah Medical City, Makkah*

Παρελήφθη: 10/02/2012 - Έγινε δεκτή: 25/04/2012

SUMMARY: A modified surgical approach to the mandibular condyle without the usual surgical complications is presented.
Patients and Methods: This prospective study was conducted from December 2007 to April 2010, in the Department of Maxillofacial Surgery of Al-Noor Specialist Hospital, Makkah, Saudi Arabia. Forty patients with 47 subcondylar fractures were treated. The fractures were surgically treated via a modified extraoral approach with a pre-auricular incision extending to the retromandibular area; access to the condyle was obtained through a cleavage plane between parotid gland and masseter muscle. Patients were carefully followed up and evaluated at first post operative day, one week, one month, three months and six months postoperatively.
Results: Our surgical approach provided a safe and fast access to the condylar fracture. Facial nerve examination showed no temporary or permanent injuries. No case of wound infection was found within 6-months follow up. Three (7.5%) patients developed a sialocele and a salivary fistula has been noticed in one case. Satisfactory occlusion was achieved and appropriate mandibular opening was found. Immediate postoperative radiographs revealed anatomic bone reduction.
Conclusion: The applied surgical approach had satisfactory results in cases of condylar fractures.

KEY WORDS: mandible, condyle, maxillofacial procedure, complications

[1]*Consultant Maxillofacial Surgery, King Abdullah Medical City, Makkah*
[2]*Specialist Maxillofacial Surgery, Al-Noor Hospital, Makkah, Saudi Arabia*
[3]*Senior Specialist Development and Planning, King Abdullah Medical City, Makkah, Saudi Arabia*

Paper received: 10/02/2012 - Accepted: 25/04/2012

ΕΙΣΑΓΩΓΗ

Τα κονδυλικά κατάγματα υπολογίζονται στο 25-35% των καταγμάτων της κάτω γνάθου και απαιτούν μία ειδική αντιμετώπιση διαφορετική από την υπόλοιπη κάτω γνάθο εξ αιτίας τόσο των ανατομικών διαφορών όσο και του δυναμικού επούλωσης (Williams, 1995). Η εσφαλμένη διάγνωση ή η ακατάλληλη θεραπεία των κονδυλικών καταγμάτων μπορεί να οδηγήσει σε ανατομική και λειτουργική διαταραχή (Narayanan και συν. 2009). Από τις δύο κύριες θεραπευτικές προσεγγίσεις σε αυτά τα κατάγματα, την λειτουργική και τη χειρουργική, η πρώτη υιοθετείται συχνότερα, καθόσον επιτρέπει πρώιμη κινητοποίηση και επαρκή λειτουργική διέγερση της ανάπτυξης του κονδύλου (σε αναπτυσσόμενα άτομα) και οστική αναδιαμόρφωση (σε όλα τα άτομα). Ενδείκνυται δε σχεδόν σε όλα τα κονδυλικά κατάγματα της παιδικής ηλικίας (Hotz, 1978, Sesenna και συν. 1991, Siegel και συν. 1991, Iatrou και συν. 2010). Οι στόχοι της θεραπείας των κονδυλικών καταγμάτων είναι η ελεύθερη πόνου κίνηση της κάτω γνάθου, η καλή σύγκλειση και συμμετρία με την βοήθεια των ευκολότερων και των λιγότερο επεμβατικών μεθόδων. Η βαρύτητα των κονδυλικών κακώσεων ήταν συχνά υποτιμημένη με αποτέλεσμα όχι πάντα επιτυχή κλινική έκβαση, ειδικότερα ύστερα από συντηρητική θεραπεία. Έχουν αναφερθεί περιορισμένη διάνοιξη στόματος, απόκλιση της κάτω γνάθου, μειωμένη μάσηση, αγκύλωση και εσωτερική αποδιοργάνωση (Walker, 1988).

Πολλοί χειρουργοί αποφεύγουν την χειρουργική αντιμετώπιση εξαιτίας του κινδύνου επιπλοκών όπως κάκωση του προσωπικού νεύρου, δύσμορφες ουλές, λοίμωξη, αιμορραγία κ.λπ. και αυτές οι πιθανές επιπλοκές που συνοδεύουν μια χειρουργική θεραπεία κονδυλικών καταγμάτων θα πρέπει εκ των προτέρων να σταθμίζονται (Iizuka και συν. 1991, Devlin και συν. 2002). Όταν όμως αντιμετωπίζονται κονδυλικά κατάγματα σε παιδιατρικές περιπτώσεις, η συντηρητική προσέγγιση πρέπει να είναι η θεραπεία εκλογής στις περισσότερες περιπτώσεις (Iatrou και συν. 2010).

Η προωτιαία προσπέλαση είναι χρήσιμη για την θεραπεία υψηλών κονδυλικών καταγμάτων, αλλά παρουσιάζει περιορισμούς στην θεραπεία χαμηλών κονδυλικών καταγμάτων και την προσπέλαση της γωνίας (Ellis και συν. 2000). Η υπογνάθια προσπέλαση μπορεί να είναι χρήσιμη στην θεραπεία χαμηλών κονδυλικών καταγμάτων με ακινητοποίηση με διακαταγματικές βίδες (lag screws) ή σύρμα, αλλά η ακινητοποίηση με πλάκα οστεοσύνθεσης είναι δύσκολη ενώ ένα άλλο μειονέκτημα είναι η απόσταση από την τομή στη θέση του κατάγματος (Manisali και συν. 2003).

Ενδοστοματική προσπέλαση για την αντιμετώπιση κονδυλικών καταγμάτων προτάθηκε για την αποφυγή δύσμορφης ουλής, αλλά είχε περιορισμούς όπως

INTRODUCTION

Condylar fractures account for 25-35% of the mandibular fractures and deserve a special consideration different than the rest of the mandible due to both anatomical differences and healing potential (Williams, 1995). Misdiagnosis or inappropriate treatment of condylar fractures can lead to anatomical and functional impairment (Narayanan et al. 2009). Out of two principal therapeutic approaches to these fractures, i.e., functional and surgical, functional therapy is adopted most frequently, since it permits early mobilization and adequate functional stimulation of condyle growth (in growing subjects) and bone remodelling (in all subjects). It is indicated in almost all condylar fractures that occur in childhood (Hotz, 1978, Sesenna et al. 1991, Siegel et al. 1991, Iatrou et al. 2010). The goals of condylar fracture treatment are pain-free mandibular motion, good occlusion and symmetry with the help of the easiest and the least invasive methods. The severity of condylar injuries was often underestimated with suboptimal clinical outcome particularly following conservative treatment. Restricted mouth opening, deviation of the mandible, impaired mastication, ankylosis and internal derangement have been reported (Walker, 1988).

Many surgeons avoid surgical management due to fear of possible complications like facial nerve injury, unsightly scars, infection, haemorrhage etc, so a surgeon must beforehand weigh the benefits of surgery against the potential risks that attend such treatment of condylar fractures (Iizuka et al. 1991, Devlin et al. 2002). When treating condylar fractures in pediatric cases though, conservative approach may be the treatment of choice in most cases (Iatrou et al. 2010).

Pre-auricular approach was useful for treatment of high condylar fractures, but it showed limitations in the treatment of low condylar fractures and exposure of the angle (Ellis et al. 2000). Submandibular approach can be useful in treating low condylar fractures with lag screw or wire fixation, but fixation with bone plate is difficult; another disadvantage is the distance from the incision to the fracture site (Manisali et al. 2003).

Intra oral approach for management of condylar fractures was proposed to overcome unsightly scar, but it had limitations such as limited access, inadequate reduction of displaced fracture and fixation, condylar head resorption, persistent postoperative malocclusion, and temporomandibular joint functional problems (Lachner et al. 1991, Schneider et al. 2007). In intraoral approach with the aid of an endoscope, the procedure requires specific instruments, practitioners with specific training, and a longer operative time.

Aim of this study was to present and discuss an extraoral surgical access for the treatment of the mandibular

περιορισμένη προσπέλαση, ανεπαρκή ανάταξη παρεκτοπισμένου κατάγματος και ακινητοποίηση, απορρόφηση κονδυλικής κεφαλής, εμμένουσα μετεγχειρητική διαταραχή της σύγκλεισης και λειτουργικά προβλήματα της κροταφογναθικής διάρθρωσης (Lachner και συν. 1991, Schneider και συν. 2007). Στην ενδοστοματική προσπέλαση με την βοήθεια ενδοσκοπίου, η διαδικασία απαιτεί ειδικά εργαλεία, χειρουργούς με ειδική εκπαίδευση και ένα μακρύτερο εγχειρητικό χρόνο.
Σκοπός αυτής της μελέτης είναι η παρουσίαση μίας εξωστοματικής χειρουργικής προσπέλασης για την θεραπεία καταγμάτων κονδύλου της κάτω γνάθου χωρίς τις χειρουργικές επιπλοκές που συνδέονται με τις γνωστές προσπελάσεις.

ΑΣΘΕΝΕΙΣ ΚΑΙ ΜΕΘΟΔΟΙ

Αυτή η μελέτη διενεργήθηκε από τον Δεκέμβριο 2007 μέχρι τον Απρίλιο 2010, στο Τμήμα Γναθοπροσωπικής Χειρουργικής, του Εξειδικευμένου Νοσοκομείου Al-Noor στο Makkah της Σαουδικής Αραβίας. Σαράντα ασθενείς με 47 υποκονδυλικά κατάγματα αντιμετωπίσθηκαν κατά την διάρκεια της περιόδου μελέτης. Οι άρρενες υπερείχαν [33, (80%)]. Μόνο δύο περιπτώσεις ήσαν παιδιατρικές, με ηλικίες 7 και 12 χρονών. Όλα τα άλλα άτομα ήσαν ενήλικες από 17-60 ετών. Η μέση ηλικία των ενηλίκων ατόμων ήταν 33,7 έτη (SD ±13.4). Τα άτομα είχαν μία ή περισσότερες ενδείξεις για ανοικτή ανάταξη και εσωτερική ακινητοποίηση (ORIF) όπως αμφίπλευρο ελαττωμένο ύψος κλάδου >5mm, γωνίωση του κονδυλικού κολοβώματος προς τον κλάδο >35° και αδυναμία επίτευξης διεγχειρητικής σύγκλεισης όπως σε περιπτώσεις καταγμάτων κονδύλου που συνδυάζονται με άλλο κάταγμα ή κατάγματα της κάτω γνάθου. Διενεργήθηκαν προσεκτικές προεγχειρητικές κλινικές και ακτινολογικές εξετάσεις. Οι τελευταίες περιελάμβαναν ορθοπαντομογράφημα (OPG), οπισθοπρόσθιες και πλάγιες λοξές ακτινογραφίες, αξονικές τομογραφίες (CT) και τρισδιάστατες αξονικές τομογραφίες (3D CT) (Εικ. 1, 2).
Όλοι οι ασθενείς αντιμετωπίσθηκαν υπό ρινοτραχειακή γενική αναισθησία από τον ίδιο χειρουργό.

Χειρουργική διαδικασία:

Μετά την προετοιμασία του δέρματος και την κάλυψη του ασθενή, η γραμμή της τομής σημειώθηκε με έναν αποστειρωμένο μαρκαδόρο (Εικ. 3). Διενεργήθηκε εμπότιση με αραιωμένη αδρεναλίνη 1:200.000 κατά μήκος της γραμμής της τομής. Η προωτιαία δερματική τομή ξεκινούσε στο επίπεδο του τράγου, επεκτεινόμενη προς τα κάτω δίκην σχήματος S, συνεχίζοντας παράλληλα προς το οπίσθιο χείλος του ανιόντος κλάδου στην οπισθογναθιαία περιοχή και κατέληγε μόλις 1 cm κάτω από το λοβίο του ωτός. Στη συνέχεια διενεργήθηκε υποδόρια παρασκευή προς τα εμπρός και επι-

condyle fracture without the surgical complications associated with the known approaches.

PATIENTS AND METHODS

This study was conducted from December 2007 to April 2010, in the Department of Maxillofacial Surgery, of Al-Noor Specialist Hospital, at Makkah, Saudi Arabia. Forty patients with 47 subcondylar fractures were treated during the study period. Males were predominant [33(80%)]. Only two cases were paediatric, ie seven and twelve years old. All other subjects were adults older than 17 years. Mean age of adult subjects was 33.7 y.o.a. (SD ±13.4), while age ranged from 17-60 years. Subjects had one or more indications for open reduction and internal fixation (ORIF), such as bilateral decreased ramus height >5mm, angulation of condylar fragment to ramus >35° and inability to achieve intra operative occlusion as in cases of condyle fractures associated with other mandibular fracture/s. Careful preoperative clinical and radiographic examinations were done. Radiographic examinations included orthopantomograms (OPG), posterioanterior (PA) and lateral oblique plain x-rays, CT, and 3D CT (Fig. 1, 2).
All patients were treated under nasotrachial general anaesthesia by the same surgeon.

Surgical procedure

After skin preparation and draping, incision line was marked with sterile marker (Fig. 3). Dilute 1:200000 adrenaline was infiltrated along incision line. Pre-auricular skin incision started at the level of the tragus, extending down in a lazy "S" shape, then continuing parallel to the posterior edge of the ramus in the retromandibular region, and ended just 1 cm below the earlobe. Then subcutaneous dissection was carried out anteriorly and superficially to the parotid capsule till the anterior border of the parotid gland, superficially to the superficial musculo-aponeurotic layer. A small part of fascia was incised at the anterior edge of the parotid gland to allow access to the masseter muscle adjacent to it. The area next to the anterior edge of the parotid is relatively free from facial nerve branches, and at that point the parotid was retracted posteriorly and the posterior fibres of the masseter muscle were retracted anteriorly, by using a cleavage plane without splitting them, in a bloodless fashion, exposing thus the condylar region and giving a good access to condylar fractures at all levels.
The buccal branch of the facial nerve can only be seen in the area of dissection. If a buccal branch crosses the field, it could be easily retracted up or down. An imaginary line was drawn from the corner of the mouth to the ear lobe, the curved haemostat was inserted above the line with the tip pointed toward the parotid, to find

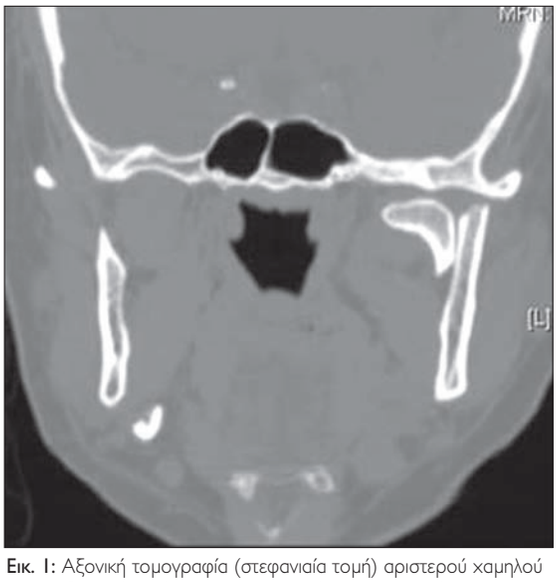

Εικ. 1: Αξονική τομογραφία (στεφανιαία τομή) αριστερού χαμηλού υποκονδυλικού κατάγματος με παρεκτόπιση προς τα έσω.
Fig. 1: CT scan (coronal view) of left low subcondylar fracture with medial dislocation.

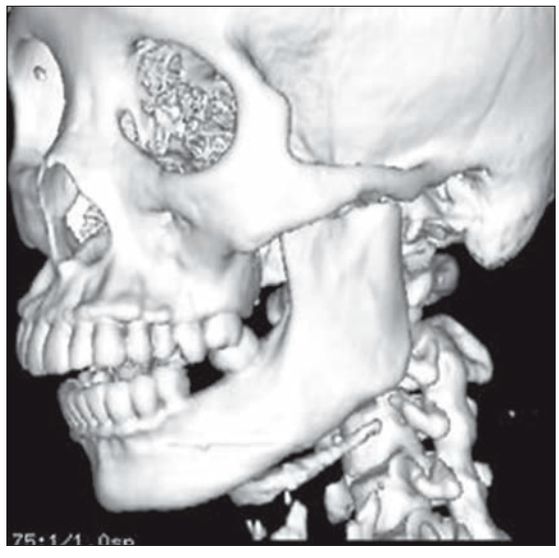

Εικ. 2: Τρισδιάστατη αξονική με διαταραχή σύγκλεισης.
Fig. 2: Three dimensional CT scan with disturbed occlusion.

πολής της κάψας της παρωτίδας μέχρι το πρόσθιο χείλος της παρωτίδας, επιφανειακά της επιπολής μυοαπονευρωτικής στιβάδας. Ένα μικρό τμήμα της περιτονίας διετάμη στο πρόσθιο χείλος της παρωτίδας, ώστε να επιτραπεί προσπέλαση στον παρακείμενο μασητήρα μυ. Η παρακείμενη του πρόσθιου χείλους της παρωτίδας περιοχή είναι σχετικά ελεύθερη από κλάδους του προσωπικού νεύρου και σε αυτό το σημείο η παρωτίδα ανασπάσθηκε προς τα οπίσω και οι οπίσθιες ίνες του μασητήρα μυ ανασπάσθηκαν προς τα εμπρός, χρησιμοποιώντας ένα σχισμοειδές επίπεδο, χωρίς να διαχωριστούν, με ένα αναίμακτο τρόπο, αποκαλύπτοντας έτσι την περιοχή του κονδύλου και παρέχοντας μία καλή προσπέλαση στα κονδυλικά κατάγματα σε όλα τα επίπεδα.

Ο βυκανητικός κλάδος του προσωπικού νεύρου μπορεί να γίνει ορατός μόνο στην περιοχή της παρασκευής. Εάν ένας βυκανητικός κλάδος διασχίζει το πεδίο, θα μπορούσε εύκολα να ανασπασθεί προς τα πάνω ή προς τα κάτω. Μία φανταστική γραμμή σχεδιάσθηκε από την γωνία του στόματος προς το λοβίο του ωτός, η κυρτή αιμοστατική λαβίδα εισήχθη πάνω από την γραμμή με το άκρο της προς την παρωτίδα, ώστε να ευρεθεί το σχισμοειδές επίπεδο μεταξύ της παρωτίδας και του μασητήρα μυ, μέχρι που προσεγγίσθηκε το οστούν του αυχένα του κονδύλου και το ανώτερο τμήμα του ανιόντος κλάδου. Στη συνέχεια τα σκέλη της αιμοστατικής λαβίδας διανοίχθηκαν ευρέως και εισήχθησαν άγκιστρα για να ανασπάσουν την παρωτίδα προς τα πίσω και τον μασητήρα μυ προς τα εμπρός. Το περιόστεο το οποίο κάλυπτε την εξωτερική επιφάνεια του ανιόντος κλάδου στην περιοχή του αυχένα του κονδύλου διετάμη και αποκαλύφθηκε η θέση του κατάγματος. Για εύκολη ανάταξη τοποθετήθηκε μία

the cleavage plane between the parotid and the masseter muscle, till the bone of the condylar neck and the upper part of the ramus were reached. Then the haemostat was opened widely and retractors were inserted to retract the parotid gland posteriorly and the masseter muscle anteriorly. The periosteum overlying the lateral aspect of the ramus in the region of the condylar neck was incised and the fracture site was exposed. For easy reduction an intermaxillary fixation screw (IMF screw) was placed onto the lateral surface of the ramus distally to the fracture line, where a long wire was passed through the holes of the IMF screw head; it was used to pull the mandible distally to the fracture and downwards, by the assistant, especially if the proximal to the fracture condylar part was displaced medially; the assistant can also pull the mandible downwards and forwards to bring it in anatomical position. After achieving anatomic reduction at the fracture site, the occlusion was checked, and then fixation followed by two 4-hole mini plates of 2mm diameter (Fig. 4). The wound was irrigated and closed in layers, with a pressure bandage applied to reduce oedema.

Post-operatively all patients were given antibiotics, analgesics and steroids. The time elapsed from the condylar fracture was recorded and patients were evaluated at 1st post-operative day, one week, one month, three months and six months later. The following parameters were assessed:

1. Facial nerve function, by giving instructions to the patients to do all movements as blowing the cheek, closing the eyes, and moving the lower lip in different directions.
2. Wound healing and scar formation.
3. Infection and morbidity of parotid gland.
4. Occlusion.
5. Maximum mandibular movement and opening.

βίδα διαγναθικής ακινητοποίησης (βίδα IMF) πάνω στην εξωτερική επιφάνεια του ανιόντος κλάδου άπω της γραμμής του κατάγματος, όπου περάστηκε ένα μακρύ σύρμα δια μέσου των οπών της κεφαλής της βίδας IMF. Χρησιμοποιήθηκε για να τραβηχτεί η κάτω γνάθος άπω του κατάγματος και προς τα κάτω, από τον βοηθό, ειδικότερα εάν το κεντρικό προς το κάταγμα κονδυλικό τμήμα ήταν παρεκτοπισμένο προς τα μέσα. Ο βοηθός μπορεί επίσης να τραβήξει την κάτω γνάθο προς τα κάτω και εμπρός ώστε να το φέρει σε ανατομική θέση. Μετά την επίτευξη ανατομικής ανάταξης στην θέση του κατάγματος, ελέγχθηκε η σύγκλειση και κατόπιν ακολούθησε η ακινητοποίηση με τις δύο mini-πλάκες τεσσάρων οπών διαμέτρου 2mm (Εικ. 4). Διενεργήθηκαν διακλυσμοί και σύγκλειση του τραύματος κατά στρώματα, με εφαρμογή πιεστικού επιδέσμου για την μείωση του οιδήματος. Μετεγχειρητικά όλοι οι ασθενείς έλαβαν αντιβιοτικά, αναλγητικά και κορτικοστεροειδή.

Ο χρόνος που παρήλθε από το κάταγμα του κονδύλου καταγράφηκε και οι ασθενείς εκτιμήθηκαν την 1η μετεγχειρητική ημέρα, μία εβδομάδα, ένα μήνα, τρεις και έξι μήνες αργότερα. Εκτιμήθηκαν οι ακόλουθες παράμετροι:

1. Η λειτουργία του προσωπικού νεύρου, δίνοντας οδηγίες στους ασθενείς να κάνουν όλες τις κινήσεις όπως φούσκωμα των παρειών, κλείσιμο των ματιών και κίνηση του κάτω χείλους σε διάφορες κατευθύνσεις.
2. Η επούλωση του τραύματος και ο σχηματισμός ουλής.
3. Η λοίμωξη και νοσηρότητα της παρωτίδας.
4. Η σύγκλειση.
5. Η μέγιστη κίνηση και διάνοιξη της κάτω γνάθου.

Ηθικά θέματα

Το συμβούλιο αξιολόγησης και η επιτροπή ηθικής αποδοχής του Νοσοκομείου αποδέχθηκαν την μελέτη και λήφθηκε συγκατάθεση για το χειρουργείο μετά από ενημέρωσή τους, από όλους τους ασθενείς με παράθεση λεπτομερούς πληροφόρησης σχετικά με την διαδικασία.

ΑΠΟΤΕΛΕΣΜΑΤΑ

Η χειρουργική προσπέλαση που εφαρμόσθηκε, παρείχε περισσότερο ασφαλή και γρήγορη προσέγγιση του κονδυλικού κατάγματος καθώς επίσης και καλή χειρουργική προσπέλαση με αναίμακτο πεδίο. Ο χρόνος που χρειάσθηκε για να προσεγγισθεί το κονδυλικό κάταγμα κυμάνθηκε από 15΄ έως 20΄.

Σε όλες τις περιπτώσεις επιτεύχθηκαν ικανοποιητικά αποτελέσματα. Άμεσες μετεγχειρητικές ακτινογραφίες αποκάλυψαν καλή οστική ανάταξη και σταθερή ακινητοποίηση (Εικ. 5, 6).

Εικ. 3: Προεγχειρητική σήμανση της προγραμματιζόμενης τομής.
Fig. 3: Preoperative marking of planned incision.

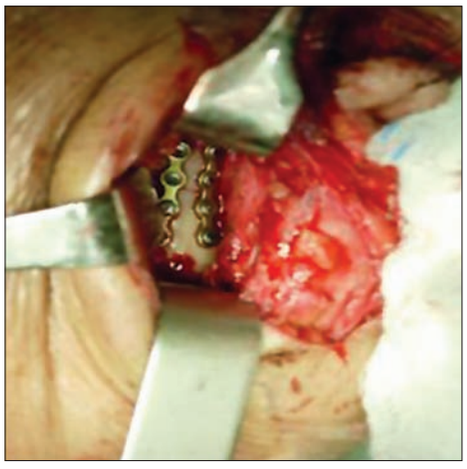

Εικ. 4: Ανάταξη του κατάγματος και ακινητοποίηση με 2 mini πλάκες.
Fig. 4: Fracture reduction and stabilization with two mini plates.

Ethical issues

Institutional review board and ethical approval committee of the institution approved the study, and informed surgical consent was taken from all the patients after giving them the detailed information about the procedure.

RESULTS

Surgical approach applied, provided safe and fast access to the condylar fracture as well as good surgical exposure with bloodless field. The time needed to reach the condylar fracture ranged from 15' to 20'.

Satisfactory results were achieved in all cases.

Δεν διαπιστώθηκαν παροδικές ή μόνιμες κακώσεις του προσωπικού νεύρου. Όσον αφορά την επούλωση του τραύματος και την ουλή, δεν διαπιστώθηκε σε καμία περίπτωση λοίμωξη τραύματος σε χρονικό διάστημα παρακολούθησης έξι μηνών. Κανένας από τους ασθενείς μας δεν είχε εμφανή ουλή, ή αξιόλογο μετεγχειρητικό πόνο.

Τρεις ασθενείς (7,5%) παρουσίασαν σιαλοκήλη η οποία υποχώρησε μέσα σε μία εβδομάδα, μετά την εφαρμογή πιεστικού επιδέσμου και την χρήση βουτυλβρωμιούχου υοσκίνης. Σε μία περίπτωση παρατηρήθηκε σιαλοχόο συρίγγιο, το οποίο υποχώρησε αυτόματα μέσα σε δύο εβδομάδες.

Μέγιστη συγγόμφωση και ικανοποιητική σύγκλειση επιτεύχθηκε σε όλους τους ασθενείς, οι οποίοι μπορούσαν να μασούν φυσιολογικά μετά την τρίτη μετεγχειρητική εβδομάδα. Σε όλες τις περιπτώσεις ενηλίκων ασθενών διαπιστώθηκε μέση διάνοιξη κάτω γνάθου 39,3mm (SD: ±0,8), ενώ οι παιδιατρικοί ασθενείς είχαν 27,3mm (±0,3).

ΣΥΖΗΤΗΣΗ

Οι χειρουργικές προσπελάσεις για την αντιμετώπιση κονδυλικών καταγμάτων με ανοικτή ανάταξη-εσωτερική ακινητοποίηση, όπως περιγράφονται στην βιβλιογραφία, είναι η προωτιαία, η οπισθογναθιαία, η χαμηλή και η υψηλή υπογνάθια, η διαπαρωτιδική, η υποβοηθούμενη με ενδοσκόπιο προσπέλαση (ενδοστοματική ή διαπροσωπική), η διαμασητηριακή προσθιοπαρωτιδική, η υψηλή τραχηλική διαμασητηριακή προσθιοπαρωτιδική και η αμφιστεφανιαία προσπέλαση (Lachner και συν. 1991, Ilkka και συν. 1995, Dunaway και Trott, 1996, Devlin και συν. 2002, Veesnaver και συν. 2005, Wilson και συν. 2005, Schneider και συν. 2007, Trost και συν. 2008). Η ιδανική χειρουργική προσπέλαση θα έπρεπε να είναι όσον το δυνατό λιγότερο επεμβατική μέθοδος, να επιτρέπει μία άνετη και εύκολη λύση στο χειρουργικό πρόβλημα, όντας ευέλικτη, να επιτρέπει ικανοποιητική ορατότητα, να έχει την μικρότερη συχνότητα χειρουργικών επιπλοκών και να διενεργείται σε σύντομο χρόνο (Biglioli και Colletti, 2008, 2009). Τα λειτουργικά πλεονεκτήματα της ανατομικής ανοικτής ανάταξης-εσωτερικής ακινητοποίησης χωρίς την ανάγκη για διαγναθική ακινητοποίηση, πρέπει να ζυγισθούν από τον ασθενή στη συνέχεια, έναντι της χειρουργικής νοσηρότητας που σχετίζεται με τη διαδικασία (Devlin και συν. 2002). Οι υπογνάθιες ή οπισθογναθιαίες τομές δεν είναι χρήσιμες για υψηλά κατάγματα του αυχένα του κονδύλου εξ αιτίας της περιορισμένης προσπέλασης, της δύσκολης ανάταξης του κατεαγότος κονδυλικού κολοβώματος και της δυσκολίας στην ακριβή τοποθέτηση των πλακών και των βιδών. Για τον λόγο αυτό τελικά προτάθηκαν εναλλακτικές τεχνικές (Manisali και συν. 2003).

Εικ. 5: Μετεγχειρητική αξονική που δείχνει την ακριβή ανάταξη
Fig. 5: Post operative CT scan showing accurate reduction.

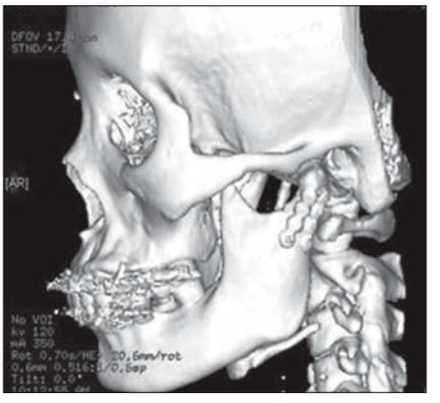

Εικ. 6: Μετεγχειρητική αξονική που δείχνει την ακριβή ανάταξη και σύγκλειση.
Fig. 6: Post operative CT scan showing accurate reduction and occlusion.

Immediate postoperative radiographs revealed good bone reduction and stable fixation (Fig. 5, 6).

No temporary or permanent injuries of facial nerve were found. Regarding wound healing and scar, no case of wound infection was found within six month follow up. None of our patients had obvious scar, or obvious post-operative pain.

Three (7.5%) patients developed a sialocele which subsided within one week, after application of pressure bandage and use of Hyoscine Butylbromide. Salivary fistula has been noticed in one case, which subsided spontaneously within two weeks.

Maximum intercuspation and satisfactory occlusion was achieved in all patients. All patients could chew normally after third post-operative week. Average mandibular opening of 39.3mm (SD: ±0.8) was found in all adult cases, while paediatric subjects had 27.3mm (±0.3).

DISCUSSION

Surgical approaches to treat condylar fractures by

Οι Ilkka και συν. (1995) χρησιμοποίησαν τομή Risdon και βρήκαν ότι 3 από τους 11 ασθενείς παρουσίασαν ελαφρά παροδική πάρεση της γωνίας του στόματος στην εγχειρισθείσα πλευρά για τον πρώτο, δεύτερο και πέμπτο μήνα, αντίστοιχα, αλλά όλοι ανέρρωσαν πλήρως. Οι Iizuka και συν. (1991) σημείωσαν παροδική πάρεση του προσωπικού νεύρου σε δύο περιπτώσεις μετά από αντιμετώπιση κατάγματος κονδύλου μέσω της υπογνάθιας τομής σε μία σειρά δεκατριών ασθενών.

Οι Manisali και συν. (2003) χρησιμοποίησαν τροποποιημένη προσπέλαση Risdon χωρίς παρέσεις του προσωπικού νεύρου στη μελέτη τους, ούτε ακόμη και μία παροδική, σε σύγκριση με παρέσεις πάνω από 37% που αναφέρθηκαν με την προσπέλαση Risdon. Οι Devlin και συν. (2002), χρησιμοποίησαν οπισθογναθιαία προσπέλαση για ανοικτή ανάταξη-εσωτερική ακινητοποίηση για κονδυλικά κατάγματα και παρατήρησαν ότι 3 από τους 42 ασθενείς παρουσίασαν πάρεση προσωπικού νεύρου και ένας είχε υπερτροφική ουλή. Οι Ellis και συν. (2000), χρησιμοποίησαν οπισθογναθιαία προσπέλαση για ανοικτή ανάταξη-εσωτερική ακινητοποίηση κατεαγότος κονδύλου και βρήκαν ότι την 6η μετεγχειρητική εβδομάδα 17,2% των ασθενών είχαν κάποια πάρεση του προσωπικού νεύρου, ενώ δύσμορφες ουλές διαπιστώθηκαν στο 7,5% των περιπτώσεων. Σε μία άλλη μελέτη όπου 21 ασθενείς με κάταγμα κονδύλου αντιμετωπίσθηκαν μέσω μίας mini οπισθογναθιαίας προσπέλασης για ανοικτή ανάταξη-εσωτερική ακινητοποίηση, δύο από αυτούς είχαν μία ουλή η οποία αργότερα χρειάσθηκε επαναληπτική επέμβαση (Biglioli και Colletti, 2008, 2009).

Σε μία άλλη τεχνική που εφαρμόσθηκε σε 36 ασθενείς, χρησιμοποιώντας μία τροποποιημένη οπισθογναθιαία τομή έμμεσα από το πρόσθιο χείλος της παρωτίδας, 4 ασθενείς ανέπτυξαν προσωρινή πάρεση του προσωπικού νεύρου. Η προσπέλαση αυτή προτιμήθηκε από τους χειρουργούς επειδή ήταν εγγύτερα προς τον κόνδυλο, δεν προκάλεσε εμφανείς ουλές και παρείχε καλύτερη έκθεση του κατεαγότος άκρου και του οπισθίου χείλους του ανιόντος κλάδου (Tang και συν. 2009).

Για υψηλά κατάγματα του αυχένα του κονδύλου, οι προσπελάσεις υπογνάθια, προωτιαία και οπισθογναθιαία παρουσίασαν μικρή έκθεση και συσχετίσθηκαν με μία υψηλή συχνότητα (48%) παροδικής πάρεσης του προσωπικού νεύρου (Choi και Yoo, 1999).

Οι Vesnaver και συν. (2005), χρησιμοποιώντας προωτιαία διαπαρωτιδική προσπέλαση, βρήκαν μετεγχειρητική προσωρινή πάρεση του προσωπικού νεύρου στο 22% της ανοικτής ανάταξης- εσωτερικής ακινητοποίησης. Μετεγχειρητικά σιαλοχόα συρίγγια αναπτύχθηκαν σε 5 περιπτώσεις (14%) και βρέθηκαν 5 περιπτώσεις (14%) παροδικής ωτιαίας αναισθησίας/παραισθησίας, εξ αιτίας ακούσιας κάκωσης του μείζονος ωτιαίου νεύρου. Η διαπαρωτιδική προσπέλαση ήταν μη ασφαλής

ORIF, as described in the literature, are the pre-auricular, the retromandibular, the low and the high submandibular, the transparotid, the endoscope-assisted approach (intraoral or transfacial), the transmasseteric anteroparotid, the high cervical transmasseteric anteroparotid, and the bicoronal approach (Lachner et al. 1991, Ilkka et al. 1995, Dunaway and Trott, 1996, Devlin et al. 2002, Veesnaver et al. 2005, Wilson et al. 2005, Schneider et al. 2007, Trost et al. 2008). The ideal surgical approach should be the least invasive method available, allow a comfortable and easy solution to the surgical problem, being versatile, allow satisfactory vision, have the lowest rate of surgical complications, and be rapidly performed (Biglioli and Colletti, 2008, 2009). The functional benefits of anatomical ORIF without the need for IMF, must then be weighed up by the patient, against the surgical morbidity associated with the procedure (Devlin et al. 2002).

The submandibular or retromandibular incisions are not useful for high condylar neck fractures because of limited access, difficult reduction of fractured condylar segment and difficulty in accurate placement of the plates and screws. For this reason alternative techniques were proposed (Manisali et al. 2003).

Ilkka et al. (1995), used Risdon's incision and found that 3 out of 11 patients experienced slight transient weakness of the corner of the mouth on the operated side for the first, second, and fifth months, respectively, but all recovered completely. Iizuka et al. (1991), noted transient facial nerve weakness of two cases after condyle fracture repair via the submandibular incision in a series of thirteen patients.

Manisali et al. (2003) used modified Risdon approach with no facial nerve palsies in their study, not even a transient one, compared with up to 37% palsies reported with Risdon approach. Devlin et al. (2002), used retromandibular approach for ORIF for condylar fractures and observed that 3 out of 42 patients developed facial nerve weakness and one had hypertrophic scar. Ellis et al. (2000), used retromandibular approach for ORIF of fractured condyle and found that at the 6-post-operative week, 17.2% of patients had some weakness of their facial nerve, while scars were found in 7.5% of cases. In another study where 21 patients with fractured condyle were treated via a mini retromandibular approach for ORIF, two of them had a scar which later required a revision (Biglioli and Colletti, 2008, 2009).

In another technique applied in 36 patients, using a modified retromandibular incision indirectly from the anterior edge of the parotid gland, 4 patients developed temporary facial nerve paralysis. This approach was favoured by surgeons because it was closer to the condylar process, caused no obvious scars, and provided better exposure of fractured end and the posterior

και παρουσίασε υψηλή συχνότητα νοσηρότητας (Wilson και συν. 2005). Στην προσπέλαση αυτή το κονδυλικό κάταγμα προσεγγίσθηκε μέσω μιας προωτιαίας δερματικής τομής επεκτεινόμενης προς τα κάτω σε τρία σκέλη, αλλά προσέγγισε το κονδυλικό κάταγμα διαχωρίζοντας τις μυϊκές ίνες του μασητήρα.

Στην παρούσα μελέτη τα υποκονδυλικά κατάγματα προσεγγίσθηκαν με ένα γρήγορο τρόπο, παρέχοντας αναίμακτο πεδίο, χωρίς μετεγχειρητική νοσηρότητα. Δοθέντος ότι ο παρωτιδικός αδένας ή ο μασητήρας μυς δεν διετάμησαν αλλά ανασπάσθηκαν, ο βυκανητικός κλάδος του προσωπικού νεύρου θα μπορούσε να είναι ο μοναδικός κλάδος που συναντήθηκε, ο οποίος μπορεί να ανασπασθεί προς τα πάνω ή προς τα κάτω. Κλινικά ευρήματα των πλεονεκτημάτων της τεχνικής των δύο πλακών, την επιβεβαιώνουν ως τον χρυσό κανόνα (Lauer και συν. 2007). Μέσω της προσπέλασης που παρουσιάσθηκε, μπορούσαν να τοποθετηθούν δύο mini-πλάκες παράλληλες μεταξύ τους υπό άμεση όραση.

Σε σχέση με την παρουσιασθείσα προσπέλαση, άλλες προσπελάσεις επεκτάθηκαν σύμφωνα με την ανατομική σχέση μεταξύ των διαφόρων τμημάτων των κονδυλικών καταγμάτων, της παρωτίδας, του πόρου της παρωτίδας, του μασητήρα μυ και των κλάδων του προσωπικού νεύρου. Η πρόσθια παρωτιδική μυοπεριτονία διετάμη εκλεκτικά για να εκθέσει τον κατεαγότα κόνδυλο. Διατέμνοντας εκλεκτικά και εκθέτοντας το πρόσθιο ή άνω χείλος της παρωτιδικής μυοπεριτονίας, η μυοπεριτονία μπορούσε να τραβηχτεί προς τα πίσω και ο μασητήρας και το περιόστεο που προσφύονται στην επιφάνεια της κονδυλοειδούς απόφυσης μπορούσαν να αποκολληθούν χωρίς να αποκαλύψουν τον παρωτιδικό ιστό. Παρά ταύτα, τα καταγματικά κολοβώματα σε διαφορετικά μέρη της κονδυλοειδούς απόφυσης αποκαλύπτονται υπό άμεση όραση.

Με την περιγραφείσα προσπέλαση δεν προέκυψε υπαισθησία του προσωπικού νεύρου σε καμία από τις περιπτώσεις μας. Σιαλοχόο συρίγγιο παρατηρήθηκε σε μία περίπτωση όπου στην αρχή χρησιμοποιήθηκε οξεία παρασκευή πάνω από τον μασητήρα, και κατά την διάρκεια της παρασκευής διαμέσου της σχισμής μεταξύ της παρωτίδας και του μασητήρα μυ.

Τρεις ασθενείς είχαν σιαλοκήλη που υποχώρησε μετά μία εβδομάδα. Το επίπεδο παρασκευής ήταν μεταξύ του μασητήρα μυ αντί του παρωτιδομασητηριακού συμπλέγματος, εξαλείφοντας τον κίνδυνο συνδρόμου Frey, σιαλοκήλης και σιαλοχόων συριγγίων. Στην προσπέλασή μας το χειρουργικό πεδίο ήταν πάντα κάθετο προς τα κατεαγότα κολοβώματα. Αυτό απλοποίησε την θεραπεία δύσκολων καταγμάτων επίσης (προς τα εμπρός και έσω εξάρθρωση της κονδυλικής κεφαλής ή καθυστερημένη θεραπεία) και την σταθερή τους ακινητοποίηση.

Το επόμενο θέμα προς μελέτη αφορά στην ανασκό-

edge of the ramus (Tang et al. 2009).

For high condylar neck fractures, the submandibular, pre-auricular and retromandibular approaches had poor exposure and were associated with a high rate (48%) of transitory facial nerve palsy (Choi and Yoo, 1999).

Vesnaver et al. (2005), using preauricular transparotid approach, found postoperative transient facial palsy in 22% of ORIF. Postoperative salivary fistulae developed in 5 cases (14%) and 5 cases (14%) of transient auricular anaesthesia/ paraesthesia were found, due to inadvertent injury of the greater auricular nerve. Transparotid approach was unsafe and carried high rate of morbidity (Wilson et al. 2005). In this approach condylar fracture was accessed through a pre-auricular skin incision extending down into three limbs, but it accessed the condylar fracture by splitting the masseter muscle fibres.

In the present study sub-condylar fractures were approached in a rapid way and provided bloodless field, without post operative morbidity. Since parotid gland or masseter muscle were not incised but just retracted, the buccal branch of the facial nerve may be the only branch encountered, and can be retracted upward or downward. Clinical findings of the benefits of the double plating technique prove it as the gold standard (Lauer et al. 2007). Through the approach presented, two mini plates parallel to each other could be placed under direct vision.

Regarding the presented approach, other approaches were expanded according to the anatomic relationship between the different parts of condylar fractures, parotid gland, parotid duct, masseter muscle and the facial nerve branches. The anterior parotid myofascia was selectively dissected to expose the fractured condyle. By selectively dissecting and exposing the anterior or top edge of the parotid myofascia, the myofascia can be pulled backward and the masseter and the periosteum attached on the surface of the condylar process, be stripped without exposing the parotid tissue. In any case, fracture stumps at different parts of the condylar process are revealed under direct vision.

With the described approach we had no facial weakness in any of our cases. Salivary fistula was noticed in one case where in the beginning sharp dissection above the masseter was used, and during the dissection through the cleavage between the parotid and the masseter muscle. Three patients had sialocele which subsided after a week. Subsequent dissection plane was between the masseter muscle instead of the parotid-masseteric complex, eliminating the risk of Frey syndrome, sialocele, and salivary fistulas. In our approach the surgical field was always perpendicular to the fractured stumps; this simplified the treatment of difficult fractures as well (anteromedial luxation of the condylar

πηση της χειρουργικής νοσηρότητας από χειρουργό σε χειρουργό και από μονάδα σε μονάδα επακριβώς .

ΣΥΜΠΕΡΑΣΜΑ

Η προσπέλαση που χρησιμοποιήθηκε στην παρούσα μελέτη θα πρέπει να αποτελεί την τεχνική εκλογής για ανοικτή ανάταξη- εσωτερική ακινητοποίηση σε όλα τα επίπεδα κονδυλικών καταγμάτων, διότι επιτρέπει εύκολη και ταχεία προσπέλαση, άμεση όραση της περιοχής ενώ ελαχιστοποιεί τον κίνδυνο κάκωσης του προσωπικού νεύρου και ορατών ουλών.

Ευχαριστία
Ευχαριστούμε τον Δρα Torky Albishry για την τεχνική του βοήθεια.

head; delayed treatment) and their rigid fixation.
We set out to review our surgical morbidity from operator to operator or unit to unit indeed.

CONCLUSION

The approach used in the present study should be the technique of choice for ORIF at all levels of condylar fractures, because it allows easy & fast access, direct vision of site while minimizing the risk of facial nerve injury and visible scars.

Acknowledgement
We are thankful to Dr. Torky Albishry for his technical assistance.

ΒΙΒΛΙΟΓΡΑΦΙΑ/REFERENCES

Biglioli F, Colletti G: Mini retromandibular approach to condylar fracture. J Cranio-Maxillofac Surg 36:378-83, 2008
Biglioli F, Colletti G: Transmasseteric approach to condylar fracture by mini-retromandibular access. J Oral Maxillofac Surg 67:2418-24, 2009
Choi B, Yoo JH: Open reduction of condylar neck fractures with exposure of the facial nerve. Oral Surg Oral Med Oral Pathol Oral Radiol Endod 88:292-296, 1999
Devlin MF, Hislop WS, Carton AT: Open reduction and internal fixation of fractured mandibular condyles by a retromandibular approach: surgical morbidity and informed consent. Br J Oral Maxillofac Surg 40:23-25, 2002
Dunaway DJ, Trott JA: Open reduction and internal fixation of condylar fractures via an extended bicoronal approach with masseteric myotomy. Br J Plastic Surg 49:79, 1996
Ellis E III, McFadden D, Simon P, Throckmorton GS: Surgical complications with open treatment of mandibular condylar process fractures. J Oral Maxillofac Surg 58:950-8, 2000
Hotz RP: Functional jaw orthopedics in the treatment of condylar fractures. Am J of Orthodontics 73:365-378, 1978
Iatrou I, Theologie-Lygidakis N, Tzerbos F: Surgical protocols and outcome for the treatment of maxillofacial fractures in children: 9 years' experience. J Craniomaxillofac Surg 38:511-516, 2010
Iizuka T, Lindqvist C, Hallikainen D, Mikkonen P, Paukku P: Severe bone resorption and osteoarthrosis after mini plate fixation of high condylar fractures; a clinical and radiological study of thirteen patients. Oral Surg Oral Med Oral Pathol 72:400, 1991
Ilkka K, Lisa A, Derholm S, Paukku P, Lindqvist C: Lag-Screw osseosynthesis of Mandibular Condyle Fractures: A Clinical and Radiological Study. J Oral Maxillofac Surg 53:1397-1404, 1995
Lachner J, Clanton JT, Waite PD: Open reduction and internal rigid fixation of subcondylar fractures via an intraoral approach. Oral Surg 71:257-261, 1991
Lauer G, Haim D, Proff P, Richter G, Pradel W, Fanghanel J, et al: Plate osteosynthesis of the mandibular condyle. Ann Anat 189:412-417, 2007
Manisali M, Amin M, Aghabeigi B, Newman L: Retro-mandibular approach to the mandibular condyle: a clinical and cadaveric study. Int J Oral Maxillofac Surg 32:253-6, 2003
Narayanan V, Kannan R, Sreekumar K: Retromandibular approach for reduction and fixation of mandibular condylar fractures: a clinical experience. Int J Oral Maxillofac Surg 38:835-9, 2009
Schneider M, Lauer G, Eckelt U: Surgical treatment of fractures of the mandibular condyle: A comparison of long-term results following different approaches. Functional, axiographical, and radiological findings. J Craniomaxillofac Surg 35:151-160, 2007
Sesenna E, Raffaini M, Gianni AB, Tullio A, Moscato G: Risultati a distanza nel trattamentofunzionale delle fratture di condilo. Rivista Itaniana di Chirurgia Maxillo-Facciale 2:55-62, 1991
Siegel M, Wetmore R, Postic W, Handler SD, Tom LWC: Mandibular fractures in pediatric patient. Arch Otolaryngol Head Neck Surg 117:533-6, 1991
Tang W, Gao C, Long J, Lin Y, Wang H, Liu L, Tian W: Application of modified retromandibular approach indirectly from the anterior edge of the parotid gland in the surgical treatment of condylar fracture. J Oral Maxillofac Surg 67:552-558, 2009
Trost O, El-Naaj IA, Trouilloud P, Danino A, Malka G: High cervical transmasseteric anteroparotid approach for open reduction and internal fixation of condylar fracture. J Oral Maxillofac Surg 66: 201-204, 2008
Vesnaver A, Gorjanc M, EberlincA, David A, Dovas AK, Kansky AA: The periauricular transparotid approach for open reduction and internal fixation of condylar fractures. J Craniomaxillofac Surg 33:169-179, 2005
Walker RV: Open Reduction of Condylar Fractures of the Mandible in Conjunction with Repair of Discal Injury. A Preliminary Report. J Oral Maxillofac Surg 46:262-3, 1988
Williams JL: Maxillofacial injuries. 2nd edition Vol (I). Churchill Livingstone 1995, pp. 405-409.
Wilson AW, Ethunandann M, Brennan PA: Transmasseteric anteroparotid approach for open reduction and internal fixation of condylar fractures. Br J Oral Maxillofac Surg 43:57-60, 2005

Διεύθυνση επικοινωνίας/Address:
Mian Usman Farooq
King Abdullah Medical City, Makkah, Saudi Arabia,
P.O.BOX : 57657, Postal Code: 21955
Tel.: 00966-568232502, Fax: 00966-5664663
e-mail: drus76@yahoo.com