Αποκατάσταση ολικού πάχους ελλειμμάτων της παρειάς με συνδυασμό των κρημνών μυοκροταφικού και τραχηλο-θωρακικού περιστροφικού. Παρουσίαση περίπτωσης

Μαρία ΛΑΖΑΡΙΔΟΥ[1], Ιωάννης ΤΗΛΑΒΕΡΙΔΗΣ[2], Νικόλαος ΛΑΖΑΡΙΔΗΣ[3], Ιωάννης ΔΗΜΗΤΡΑΚΟΠΟΥΛΟΣ[3]

Κλινική Στοματικής και Γναθοπροσωπικής Χειρουργικής. Οδοντιατρική Σχολή ΑΠΘ

Reconstruction of full-thickness cheek defects with a combination of temporalis myofascial and cervicopectoral flaps. Case report

Maria LAZARIDOU, Ioannis TILAVERIDIS, Nikolaos LAZARIDIS, Ioannis DIMITRAKOPOULOS

Department of Oral and Maxillofacial Surgery. Dental School, Aristotle University of Thessaloniki, Greece

Ενδιαφέρουσα περίπτωση
Case report

ΠΕΡΙΛΗΨΗ: Η παρειά αποτελεί μια ανατομική δομή που παίζει σημαντικό ρόλο στην λειτουργία του στοματογναθικού συστήματος αλλά και στην εμφάνιση του προσώπου. Ολικού πάχους ελλείμματα της παρειάς αποτελούν μια πρόκληση για τον Στοματικό και Γναθοπροσωπικό Χειρουργό, γι' αυτό και έχουν προταθεί διάφορες μέθοδοι αποκατάστασης.
Περιγραφή περίπτωσης: Περιγράφεται η αποκατάσταση ενός ολικού πάχους ελλείμματος της παρειάς και της σύστοιχης συγχειλίας, με χρήση κρημνού κροταφίτη μυός για την εσωτερική επένδυση της παρειάς και περιστροφικού τραχηλοθωρακικού κρημνού για την κάλυψη του δερματικού ελλείμματος. Μετεγχειρητικά, μικρό τμήμα στην άκρη του δερματικού κρημνού νεκρώθηκε, αλλά επουλώθηκε κατά δεύτερο σκοπό χωρίς να απαιτηθεί δεύτερη χειρουργική επέμβαση.
Συμπεράσματα: Ο συνδυασμός μυοκροταφικού κρημνού και περιστροφικού τραχηλοθωρακικού κρημνού αποτελεί μια ασφαλή επιλογή για την κάλυψη μεγάλων ολικού πάχους ελλειμμάτων της παρειάς με πολύ καλά αισθητικά και λειτουργικά αποτελέσματα.

ΛΕΞΕΙΣ ΚΛΕΙΔΙΑ: ολικού πάχους ελλείμματα παρειάς, κρημνός κροταφίτη μυός, τραχηλοθωρακικός κρημνός

SUMMARY: The cheek is a vital structure that serves an important functional and aesthetic role. Full-thickness cheek defects pose a great challenge to the Oral and Maxillofacial Surgeon. Various reconstructive techniques have been proposed.
Case report: The aim of this paper is to describe a case of a full-thickness defect of the cheek and the ipsilateral commissure which was reconstructed with a combination of a temporalis muscle flap and a rotational cervicopectoral flap. The temporalis muscle flap was used to provide intraoral lining and the cervicopectoral flap to cover the skin defect. Postoperatively, partial necrosis of the tip of the flap occurred but eventually the necrotic part of the flap healed secondarily without the need of a second operation.
Conclusions: The combination of the temporalis muscle flap and the rotational cervicopectoral flap is a vital option for the reconstruction of large full-thickness cheek defects offering satisfactory aesthetic and functional results.

KEY WORDS: full-thickness cheek defects, temporalis muscle flap, cervicopectoral flap

[1]*Ειδικευόμενη ΣΓΠΧ*
[2]*Λέκτορας ΣΓΠΧ, ΑΠΘ*
[3]*Καθηγητής ΣΓΠΧ, ΑΠΘ*

Παρελήφθη: 07/02/2012 - Έγινε δεκτή: 21/05/2012

Paper received: 07/02/2012 - Accepted: 21/05/2012

ΕΙΣΑΓΩΓΗ

Η παρειά συνιστά μια ζωτικής σημασίας ανατομική δομή, που παίζει σημαντικό ρόλο τόσο στη λειτουργία του στοματογναθικού συστήματος όσο και στην εμφάνιση του προσώπου. Η αντιμετώπιση των ακανθοκυτταρικών καρκινωμάτων που εμφανίζονται στο βλεννογόνο της παρειάς συχνά περιλαμβάνει την ολικού πάχους εκτομή της. Η εκτομή αυτή διαταράσσει την ισορροπία του στοματογναθικού συστήματος τόσο λειτουργικά όσο και αισθητικά, ενώ οι σύγχρονες τεχνικές αποκατάστασης δύσκολα μπορούν να επαναφέρουν πλήρως την ισορροπία αυτή. Ένα πλήθος τεχνικών αποκατάστασης έχουν προταθεί βιβλιογραφικά για την αποκατάσταση ολικού πάχους ελλειμμάτων της παρειάς, όπως ο αναδιπλούμενος μετωπιαίος κρημνός (Shah, 1980), ο αναδιπλούμενος τραπεζοειδής κρημνός (Guillamondegui και Ampbell, 1987), ο συνδυασμός κροταφίτη και μετωπιαίου κρημνού (Παπαδογεωργάκης και συν. 2000) και ο μείζων θωρακικός κρημνός με διπλή δερματική νησίδα (Ahmad και συν. 1996). Με την εξέλιξη των ελεύθερων μικροαγγειοαναστομούμενων κρημνών προστέθηκαν στις επιλογές των χειρουργών και άλλες λύσεις για την αποκατάσταση ολικού πάχους ελλειμμάτων της παρειάς. Το πλεονέκτημά τους είναι ότι μπορούν να παρέχουν ταυτόχρονα ενδοστοματική επένδυση, δέρμα για την αποκατάσταση του δερματικού παρειακού ελλείμματος, αλλά και οστό όταν στην εκτομή περιλαμβάνεται και τμήμα της κάτω γνάθου. Ο κρημνός αυτού του τύπου, που προτιμάται για τα ελλείμματα της παρειάς είναι ο κερκιδικός κρημνός, αλλά έχουν επίσης χρησιμοποιηθεί επιτυχώς και ο ωμοπλατιαίος κρημνός, ο κρημνός του ορθού κοιλιακού μυ, ο κρημνός του πλατύ ραχιαίου μυ και ο προσθιοπλάγιος μηριαίος κρημνός (Yokoo και συν. 2001, Jeng και συν. 2004). Παρόλα αυτά, για την χρησιμοποίηση των ελεύθερων μικροαγγειοαναστομούμενων κρημνών απαιτείται εμπειρία στη μικροχειρουργική και ο κατάλληλος εξοπλισμός και επιπλέον η γενική κατάσταση της υγείας του ασθενούς θα πρέπει να επιτρέπει τη διενέργεια μιας πολύωρης χειρουργικής επέμβασης. Το αισθητικό αποτέλεσμα τέλος από τη χρήση των ελεύθερων μικροαγγειοαναστομούμενων κρημνών συχνά είναι κατώτερο αυτού που επιτυγχάνεται με τη χρήση τοπικών ή περιοχικών κρημνών.
Στην παρούσα εργασία παρουσιάζεται η χρησιμοποίηση συνδυασμού κρημνού κροταφίτη μυός και τραχηλοθωρακικού κρημνού για την αποκατάσταση ολικού πάχους ελλείμματος της παρειάς και της σύστοιχης συγχειλίας.

ΠΕΡΙΓΡΑΦΗ ΠΕΡΙΠΤΩΣΗΣ

Άνδρας ηλικίας 57 ετών προσήλθε στο τμήμα της Στοματικής και Γναθοπροσωπικής Χειρουργικής του Γενι-

INTRODUCTION

The cheek is a vital structure that serves an important functional and aesthetic role. Treatment for cancer of the buccal mucosa often involve full-thickness cheek resection. This resection disrupts a delicate balance between function and aesthetics that is difficult to restore with current reconstructive techniques. Various reconstructive techniques have been proposed to reconstruct full-thickness cheek defects, such as folded forehead flap (Shah, 1980), folded trapezius flap (Guillamondegui and Ampbell, 1987), combination of forehead and temporalis flap (Παπαδογεωργάκης et al. 2000) and bipaddle pectoralis major myocutaneous flap (Ahmad et al. 2006). The advent of microvascular free transfer techniques has offered a variety of viable options for reconstruction of full-thickness cheek defects. Free flaps provide intraoral lining, skin for external coverage and bone to restore mandibular contuinity. The best choice for reconstruction of cheek defects is probably the radial forearm flap, although the scapular-parascapular, the rectus abdominus, the latissimus dorsi and the anterolateral thigh flaps are also reliable options (Yokoo et al. 2001, Jeng et al. 2004). However, free tissue transfer requires microsurgical experience. Moreover, the health status of the patient should permit a long lasting anaesthesia and the aesthetic result is often inferior to that provided by local and regional flaps.
A case of a full-thickness cheek defect which was reconstructed with a combination of a temporalis myofascial flap and a rotational cervicopectoral flap, is reported.

CASE REPORT

A 57-year old male presented in the Department of Oral and Maxillofacial Surgery of "Papanikolaou" General Hospital with an ulcer measuring 2.5 cm in its greatest diameter on the left buccal mucosal area extending to the left commissure (Fig. 1). The patient's medical history was unremarkable with the exception of a mild hypertension which was adequately controlled with drugs. The clinical characteristics of the ulcer raised the suspicion of a squamous cell carcinoma. A CT was performed to assess the local extension of the disease and the size of the cervical lymph nodes. There were no enlarged cervical lymph nodes, but the ipsilateral buccinator muscle was infiltrated by the lesion which extended to the buccal space. A biopsy confirmed the clinical diagnosis of a squamous cell carcinoma. The ulcer was firmly attached to the underlying musculature necessitating a full-thickness buccal resection with concomitant resection of the ipsilateral commissure.

κού Νοσοκομείου «Γ. Παπανικολάου» με έλκος μεγίστης διαμέτρου 2,5 cm στον βλεννογόνο της αριστερής παρειάς που καταλάμβανε μερικώς και την αριστερή συγχειλία (Εικ. 1). Στο ιατρικό ιστορικό του ασθενούς αναφερόταν μόνο ήπια υπέρταση που ελεγχόταν επαρκώς με ήπια αντιυπερτασική αγωγή. Η κλινική εικόνα της βλάβης είχε τα χαρακτηριστικά ακανθοκυτταρικού καρκινώματος του βλεννογόνου του στόματος και για το λόγο αυτό ζητήθηκε αξονική τομογραφία κεφαλής και τραχήλου προκειμένου να αξιολογηθεί η έκταση της νόσου και το μέγεθος των τραχηλικών λεμφαδένων. Στην αξονική τομογραφία δεν ανευρέθηκαν διογκωμένοι τραχηλικοί λεμφαδένες, αλλά αναδείχθηκε η πρωτοπαθής εστία που διηθούσε τον βυκανητή μυ και εκτεινόταν στο παρειακό διάστημα. Έγινε λήψη βιοψίας που επιβεβαίωσε την κλινική διάγνωση του ακανθοκυτταρικού καρκινώματος. Λαμβάνοντας υπόψη τα ευρήματα της κλινικής και ακτινολογικής εξέτασης αποφασίστηκε ολικού πάχους εκτομή της παρειάς και της σύστοιχης συγχειλίας.

Ο ασθενής υποβλήθηκε σε εκτομή του όγκου σε ευρέα κλινικά υγιή όρια τουλάχιστον 1 cm σε όλη την περιφέρεια του όγκου. Μετά την εκτομή παρέμεινε ολικού πάχους έλλειμμα της αριστερής παρειάς και της σύστοιχης συγχειλίας (Εικ. 2). Στη συνέχεια παρασκευάστηκε κρημνός κροταφίτη μυ, ο οποίος περιστράφηκε και προωθήθηκε για την κάλυψη του ελλείμματος (Εικ. 3). Προκειμένου να επιτευχθεί μεγαλύτερη κινητοποίηση του κρημνού, αφαιρέθηκε μέρος του ζυγωματικού τόξου. Ο κροταφίτης μυς συρράφτηκε στην περιφέρεια του ελλείμματος με απορροφήσιμα ράμματα (Εικ. 4). Στη συνέχεια παρασκευάστηκε τραχηλοθωρακικός περιστροφικός κρημνός. Η τομή για την έγερση του κρημνού αυτού σχεδιάστηκε ξεκινώντας από το άνω περιφερικό όριο του ελλείμματος, συνεχίζοντας προωτιαία και κατά μήκος του προσθίου χείλους του τραπεζοειδούς μυός και τέμνοντας κάθετα την κλείδα, μεταξύ του μέσου και έξω τριτημορίου αυτής. Περίπου 5 cm κάτω από την κλείδα η τομή συνεχίστηκε προς τα έσω οριζοντίως και παράλληλα με την κλείδα, στο άνω θωρακικό τοίχωμα (Εικ. 5). Ο κρη-

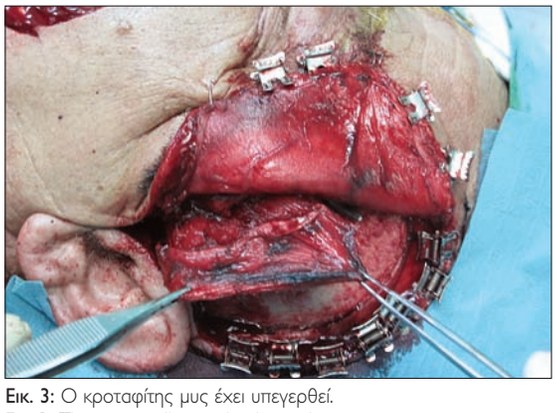

Εικ. 3: Ο κροταφίτης μυς έχει υπεγερθεί.
Fig. 3: The temporalis muscle elevated.

The patient underwent extensive resection of the lesion with at least 1cm safe margins of soft tissue. A full-thickness cheek and commissure defect remained (Fig. 2). Then a temporalis myofascial flap was raised, rotated and advanced to cover the defect (Fig. 3). In order to achieve greater mobility of the flap, part of the zygomatic arch was transected. The temporalis flap was sutured to the edges of the defect with multiple

Εικ. 1: Ενδοστοματικό έλκος στο βλεννογόνο της παρειάς, το οποίο επεκτείνεται στη σύστοιχη συγχειλία.
Fig. 1: Intraoral ulcer of the buccal mucosa which extends to the ipsilateral commissure.

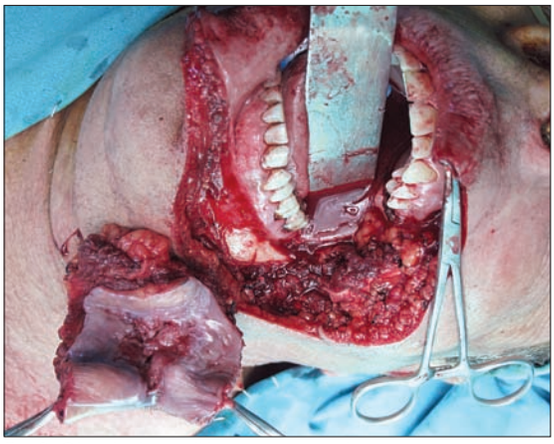

Εικ. 2: Ολικού πάχους έλλειμμα της παρειάς και το παρασκεύασμα στο κέντρο του οποίου βρίσκεται ο όγκος που έχει εκταμεί σε ευρέα όρια.
Fig. 2: The full thickness defect of the left cheek and the tumour resected in wide margins.

Εικ. 4: Ο κροταφίτης μυς έχει συρραφεί προσεκτικά στα όρια του ελλείμματος για να αποτελέσει την εσωτερική επένδυση της παρειάς.
Fig. 4: The temporalis muscle sutured to the margins of the defect in order to provide inner lining to the cheek.

μνός παρασκευάστηκε κάτω από το επίπεδο του μυώδους πλατύσματος και επιπολής του επιπολής μυοαπονευρωτικού συστήματος (SMAS), μέχρι να απελευθερωθεί από το περιφερικό όριο του ελλείμματος. Κεντρικά έγινε υπέγερση του κρημνού μέχρι τους κάτωθεν του υοειδούς μύες. Αμέσως μετά την υπέγερση του κρημνού, διενεργήθηκε εκλεκτικός λεμφαδενικός καθαρισμός που περιελάμβανε τα επίπεδα του τραχήλου I-III (Εικ. 6). Μετά την τέλεση του λεμφαδενικού καθαρισμού, ο κρημνός περιστράφηκε και συρράφτηκε στα όριο του δερματικού ελλείμματος της παρειάς. Οι λοιπές τομές συγκλείστηκαν κατά πρώτο σκοπό αφαιρώντας τριγωνικά τμήματα δέρματος (τρίγωνα Burrow) όπου χρειαζόταν, για να διευκολυνθεί η συρραφή του εγχειρητικού τραύματος. Στο ιστικό έλλειμμα που προέκυψε στην κροταφική χώρα τοποθετήθηκε ψυχρό ακρυλικό, αφού διαμορφώθηκε κατάλληλα για να ταιριάζει στο σχήμα και στον όγκο του ελλείμματος (Εικ. 7).

Μετεγχειρητικά παρουσιάστηκε μερική, περιορισμένης έκτασης, νέκρωση του κρημνού στο περιφερικό του τμήμα, αλλά το υπόλοιπο τμήμα του κρημνού όπως και ο κρημνός του κροταφίτη μυ επουλώθηκαν χωρίς επιπλοκές. Ο νεκρωμένος ιστός αφαιρέθηκε και έγινε νεαροποίηση, οπότε και η επούλωση επήλθε κατά δεύτερο σκοπό χωρίς να χρειαστεί νέα χειρουργική επέμβαση. Η ιστολογική εξέταση του παρασκευάσματος κατέδειξε την παρουσία ακανθοκυτταρικού καρκινώματος μετρίας διαφοροποίησης που αφαιρέθηκε σε υγιή όρια. Από το τραχηλικό παρασκεύασμα, παρασκευάστηκαν είκοσι λεμφαδένες από τους οποίους ο ένας ήταν διηθημένος από το εν λόγω καρκίνωμα. Ένα μήνα μετά ο ασθενής έλαβε πλήρη δόση ακτινοθεραπείας (64Gy) στην περιοχή. Ο ασθενής παρακολουθείται τακτικά, το αισθητικό και λειτουργικό αποτέλεσμα είναι ικανοποιητικό, με μόνο εύρημα την περιορισμένη διά-

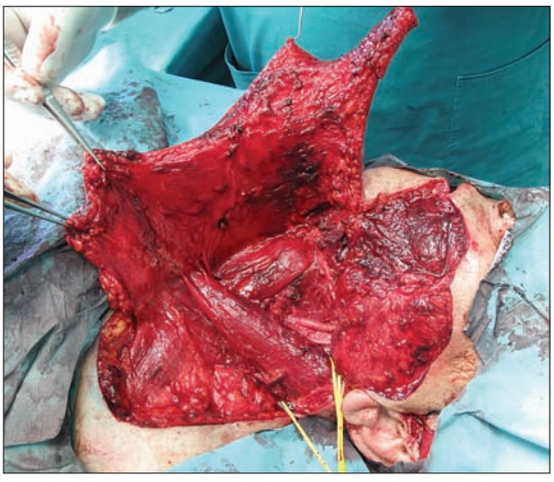

Εικ. 6: Υπέγερση του κρημνού μέχρι την περιοχή των κάτωθεν του υοειδούς μυών. Έχει διενεργηθεί εκλεκτικός λεμφαδενικός καθαρισμός.
Fig. 6: The cervicopectoral flap elevated to the region of the strap muscles. The elective neck dissection has been performed.

resorbable sutures (Fig. 4). Then a cervicopectoral rotational flap was raised. The incision was drawn starting from the upper-distal end of the defect and continued preauricularly and then along the anterior edge of the trapezius muscle crossing the clavicle between the middle and lateral third. Approximately 5cm beneath the clavicle the incision turned horizontally into the thoracic region remaining parallel to the clavicle (Fig. 5). The plane of dissection was beneath platysma muscle and was followed cephalad superficially to SMAS until it was connected to the lower limit of the cheek defect. The flap was raised to the level of the strap muscles and a selective neck dissection of the cervical node levels I-III was performed (Fig. 6). The flap was finally rotated to cover the skin defect of the cheek and the flap donor area was closed. Burrow's triangles were removed to assist to the closure of the donor site. Cold cure acrylic was shaped to fill the defect of the temporal

Εικ. 5: Σχεδιασμός τομής του τραχηλοθωρακικού κρημνού. Αρχίζει από το άνω-περιφερικό χείλος της εκτομής και συνεχίζεται προωτιαία και κατά μήκος του προσθίου χείλους του τραπεζοειδή μυ, διασχίζει την κλείδα και λίγα εκατοστά κάτω από αυτή στο άνω θωρακικό τοίχωμα η πορεία της γίνεται οριζόντια και παράλληλη με την κλείδα.
Fig. 5: Drawing of the incision for the facial-cervicopectoral flap. The incision begins at the upper distal end of the defect and continues preauricularly and along the anterior edge of the trapezius muscle and then curves anteriorly and downwards to the upper thoracic region.

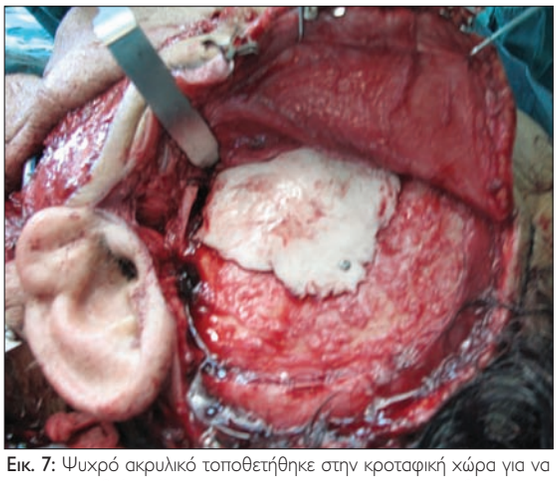

Εικ. 7: Ψυχρό ακρυλικό τοποθετήθηκε στην κροταφική χώρα για να αντικατασταθεί το έλλειμμα των ιστών και να αποκατασταθεί το περίγραμμα.
Fig. 7: Cold cure acrylic placed in the temporal region to replace the missing tissue bulk and reconstruct the contour.

νοιξη του στόματος. Έχουν δοθεί οδηγίες στον ασθενή πως να χρησιμοποιεί ξύλινες σπάτουλες προκειμένου να επιτύχει μεγαλύτερη διάνοιξη του στόματος.

ΣΥΖΗΤΗΣΗ

Ο πρώτος που αναφέρθηκε στην χρησιμοποίηση περιστροφικών τραχηλοθωρακικών κρημνών για την κάλυψη ελλειμμάτων της περιοχής του προσώπου ήταν ο Garrett (Garrett και συν. 1966). Αργότερα ο Becker (1978) αναφέρθηκε στην χρησιμότητα αυτών των κρημνών για την κάλυψη ελλειμμάτων των μαλακών ιστών της παρειάς. Ο τραχηλοθωρακικός περιστροφικός κρημνός είναι αρκετά αξιόπιστος διότι η αιμάτωσή του δεν είναι μόνο τυχαίου αλλά και αξονικού τύπου και επιπλέον έχει έναν πολύ ευρύ μίσχο που φέρει πλούσιο αγγειακό υποδόριο πλέγμα με πολλές αναστομώσεις. Η αξονικού τύπου αιμάτωση παρέχεται από τους πρόσθιους θωρακικούς διατιτραίνοντες κλάδους της έσω μαστικής αρτηρίας (Copcu και συν. 2003). Ένα άλλο μεγάλο πλεονέκτημα του κρημνού είναι το γεγονός ότι τα χαρακτηριστικά του σε ό,τι αφορά την χροιά του, την όψη του και την πυκνότητα των θυλάκων των τριχών μοιάζουν με τα χαρακτηριστικά της δέκτριας θέσης επιτυγχάνοντας έτσι ένα πολύ ικανοποιητικό αισθητικό αποτέλεσμα, πολύ καλύτερο από αυτό που επιτυγχάνεται με την χρήση των ελεύθερων μικροαγγειοαναστομούμενων κρημνών (Chen και συν. 2007). Μετά την έγερση του κρημνού, το εγχειρητικό πεδίο είναι κατάλληλο για την τέλεση οποιουδήποτε τύπου λεμφαδενικού καθαρισμού (Lazaridis και συν. 1997). Τέλος, ένα ακόμα σημαντικό πλεονέκτημα του κρημνού αυτού είναι το γεγονός ότι ο ασθενής μπορεί να ξεκινήσει την συμπληρωματική του ακτινοθεραπεία άμεσα μετεγχειρητικά χωρίς επιπτώσεις στην ζωτικότητα του κρημνού (Shestak και συν. 1993). Στην περίπτωση που παρουσιάζεται εμφανίστηκε μερική νέκρωση στην περιφέρεια του κρημνού και ο ασθενής υποβλήθηκε σε ακτινοθεραπεία λίγο μετά τον χειρουργικό καθαρισμό και τη νεαροποίηση των νεκρωμένων ιστών. Παρόλα αυτά ο κρημνός επουλώθηκε κατά δεύτερο σκοπό χωρίς να απαιτηθεί νέα χειρουργική παρέμβαση. Για τη μερική νέκρωση του κρημνού είναι πιθανό να ευθύνεται η σχεδίαση του οριζόντιου σκέλους της τομής αρκετά υψηλά στο θωρακικό τοίχωμα, σε σχέση με την τυπική σχεδίαση του κρημνού όπου το οριζόντιο σκέλος της τομής διενεργείται στο τρίτο μεσοπλεύριο διάστημα. Το αποτέλεσμα αυτής της σχεδίασης είχε πιθανότατα ως αποτέλεσμα να μην περιληφθούν στον κρημνό ο απαιτούμενος αριθμός των διατιτραινουσών αρτηριών της έσω μαστικής αρτηρίας μειώνοντας έτσι την αξονικού τύπου αγγείωση του κρημνού. Παρά την πλούσια αιμάτωση του κρημνού, η σωστή σχεδίαση των τομών, η σύγκλεισή τους χωρίς τάση και ίσως η αφαίρεση του περιφερικού άκρου του

Εικ. 8: Μετεγχειρητική εικόνα του ασθενή μετά την ολοκλήρωση της ακτινοθεραπείας.
Fig. 8: The postoperative result after the completion of radiotherapy.

area (Fig. 7).
Postoperatively partial necrosis of the tip of the flap developed but the remaining of the flap and the temporalis flap healed uneventfully. The necrotic tissue was debrided and eventually healed secondarily without the need of a second operation. Histologic examination of the specimen revealed squamous cell carcinoma which was adequately resected. One submandibular node out of twenty lymph nodes which were isolated, was found with neoplastic infiltration. The patient received a full course of radiotherapy (64Gy) one month postoperatively. The patient is regularly followed up; the aesthetic and functional results are satisfactory. Nevertheless, he suffers from reduced mouth opening (Fig. 8) and has been instructed to use wooden spatulas to achieve a more functional mouth opening.

DISCUSSION

Garrett first described the use of cervicopectoral rotational flaps for reconstruction of facial skin defects (Garrett et al. 1966). Later, Becker described the use of this flap for reconstruction of large soft tissue defects of the cheek (Becker, 1978). The cervicopectoral flap is a reliable reconstructive option since it has an excellent blood supply, both axial and random, and a very wide pedicle rich in subdermal anastomoses. The flap is supplied by the anterior thoracic perforators of the internal mammary artery (Copcu et al. 2003). Moreover, the color, skin texture and hair bearing characteristics

κρημνού είναι τα κλειδιά για την αποφυγή ισχαιμικών επιπλοκών στην επούλωση του κρημνού.

Ο μυοκροταφικός κρημνός είναι ένας αξιόπιστος, μη ογκώδης κρημνός που έχει ευρύτατα χρησιμοποιηθεί στην αποκατάσταση ελλειμμάτων στην περιοχή κεφαλής και τραχήλου. Για πρώτη φορά ο κρημνός αυτός χρησιμοποιήθηκε από τον Letzt (1895) σε ασθενή με αγκύλωση της κροταφογναθικής διαρθρώσεως. Οι Bradley και Brockbank το 1981, περιέγραψαν την περιστροφή του κροταφίτη μυ μέσα στην στοματική κοιλότητα και τόνισαν την δυνατότητα της εκτομής του ζυγωματικού τόξου προκειμένου να διευκολυνθεί η κινητοποίηση του κρημνού. Η επούλωση του μυοκροταφικού κρημνού μέσα στη στοματική κοιλότητα επιτυγχάνεται σταδιακά περνώντας από μια αξεία φλεγμονώδη φάση σε μια χρόνια φλεγμονώδη φάση. Τελικά επέρχεται η επιθηλιοποίηση του κρημνού και ο κροταφίτης μυς καλύπτεται από επιθήλιο που τόσο κλινικά όσο και ιστολογικά ελάχιστα διαφέρει από το επιθήλιο της στοματικής κοιλότητας (Cheung και συν. 1997). Επιπλέον, ο κροταφίτης κρημνός έχει αξιόπιστη αιμάτωση. Σε μια μελέτη επί 85 ασθενών οι οποίοι υποβλήθηκαν σε κάποιου τύπου αποκατάσταση με μυοκροταφικό κρημνό, το ποσοστό ολικής αποτυχίας του κρημνού ήταν μόλις 2,4%. Πρακτικά, πιθανότητα νέκρωσης του κρημνού υφίσταται κυρίως όταν ο μίσχος του κρημνού διέρχεται από οστική θυρίδα στο τοίχωμα της άνω γνάθου για την κάλυψη ελλειμμάτων στην μέση υπερώια περιοχή (Cordeiro και Wolfe, 1996). Συνεπώς, ο μυοκροταφικός κρημνός έχει χαρακτηριστικά που τον καθιστούν ιδανική επιλογή για την εσωτερική επένδυση της παρειάς σε ολικού πάχους ελλείμματα αυτής. Ένα από τα μειονεκτήματα του μυοκραταφικού κρημνού είναι το έλλειμμα ιστών που προκύπτει στη σύστοιχη κροταφική χώρα, που έχει ως αποτέλεσμα την απώλεια του φυσιολογικού περιγράμματός της. Το έλλειμμα αυτό των ιστών μπορεί να αποκατασταθεί με διάφορους τρόπους. Στην παρούσα περίπτωση χρησιμοποιήθηκε ψυχρό ακρυλικό που είναι φτηνό, βιοσυμβατό και μπορεί να διαμορφωθεί έτσι ώστε να ταιριάζει με τον όγκο και το σχήμα οποιουδήποτε ελλείμματος (Wright και συν. 2006).

Τα ολικού πάχους ελλείμματα της παρειάς αποτελούν μια μεγάλη πρόκληση για τον χειρουργό που ασχολείται με την αποκατάσταση ελλειμμάτων κεφαλής και τραχήλου, διότι η παρειά παίζει πολύ σημαντικό ρόλο τόσο στην αισθητική του προσώπου όσο και στη λειτουργία του στοματογναθικού συστήματος. Τα εν λόγω ελλείμματα συνήθως επεκτείνονται και στη σύστοιχη συγχειλία καθιστώντας την αποκατάσταση ακόμα πιο δύσκολη. Για τα ολικού πάχους ελλείμματα της παρειάς συχνά προτείνεται συνδυασμός τοπικών, περιοχικών ή και απομακρυσμένων ελεύθερων κρημνών για να αυξηθεί η αξιοπιστία της αποκατάστασης και για να επιτευχθεί μια στεγανή αποκατάσταση που

of the flap match the characteristics of the recipient area and consequently the aesthetic result is ideal and more desirable than the aesthetic result achieved with microsurgical free tissue transfer techniques (Chen et al. 2007). When the flap is raised, an excellent operative field is provided for performing any type of neck dissection (Lazaridis et al. 1997). Another advantage of the flap is its tolerance to radiotherapy, thus the patient can begin the radiotherapy course early (Shestak et al. 1993). In our case, partial necrosis of the tip of the flap occurred. The patient received a radiotherapy course after debridement of the necrotic tissue without adverse effects on the healing capacity of the flap. The partial necrosis of the cervicopectoral flap in our case could be attributed to the design of the horizontal part of the incision in the thoracic region which was drawn close higher than the level of the third intercostal space. This design probably deprived the flap from part of its axial blood supply rendering it more susceptible to necrosis. Although cervicopectoral flap has a rich blood supply, proper design, closure without tension and even removal of the more distal part of the flap before closure are the keys to prevent partial flap necrosis.

Temporalis muscle flap is a reliable, non-bulky flap that has been widely used in the reconstruction of the head and neck region. Lentzt initially used the temporalis myofascial flap as an interposed flap in a patient with TMJ ankylosis (Lenzt, 1895). Bradley and Brockbank (1981) described the rotation of the temporalis muscle flap into the mouth which was considerably simplified by resection of the zygomatic arch. The oral surface of the temporalis muscle flap heals gradually passing from an acute inflammatory phase to a chronic inflammatory phase. Eventually, epithelialization of the oral muscular surface takes place and the muscle is finally covered by an epithelium that is very similar to the epithelium of the oral mucosa (Cheung et al. 1997). Moreover the flap has a very reliable blood supply. In a review of 85 temporalis muscle flaps, total failure of the flap occurred only in 2.4% of cases and especially when the pedicle of the flap had to pass through a fenestration of the maxillary wall to reconstruct midpalatal defects (Cordeiro and Wolfe, 1996). These properties of the flap render it an ideal choice for reconstructing the inner aspect of full-thickness cheek defects. The main disadvantage of the flap is a donor-site contour deformity due to lack of tissue bulk. The defect can be reconstructed with various methods. We preferred to use cold cure acrylic which is cheap, biocompatible and it can be custom-moulded to fit any size and shape of the defect (Wright et al. 2006).

Full-thickness cheek defects pose a great challenge to the reconstructive surgeon because the cheek plays an important aesthetic and functional role. The defect is often extended to the ipsilateral commissure rendering

θα διατηρήσει την αιμάτωσή της και δεν θα νεκρωθεί. Οι ελεύθεροι μικροαγγειοαναστομούμενοι κρημνοί αποτελούν μια αξιόπιστη λύση, αλλά απαιτούν εμπειρία στην μικροχειρουργική και κατάλληλο εξοπλισμό, ενώ το αισθητικό αποτέλεσμα συχνά δεν ανταποκρίνεται στις προσδοκίες του ασθενούς. Οι Chen και συν (2007), αναφέρουν την χρησιμοποίηση συνδυασμού μυοκροταφικού κρημνού για την εσωτερική επένδυση της παρειάς και περιστροφικού τραχηλοπροσωπικού κρημνού για την κάλυψη του δερματικού ελλείμματος σε ολικού πάχους ελλείμματα της παρειάς. Ολική νέκρωση του κρημνού δεν συνέβη σε κανέναν ασθενή τους ενώ σε έναν επήλθε μερική νέκρωση του μυοκροταφικού κρημνού και σε έναν άλλο ασθενή μερική νέκρωση του τραχηλοθωρακικού κρημνού. Στην πλειοψηφία των ασθενών το περίγραμμα του προσώπου και η διάνοιξη του στόματος μετεγχειρητικά ήταν σε ικανοποιητικά επίπεδα. Ο συνδυασμός των δύο αυτών κρημνών είναι ασφαλής και αξιόπιστος για την αποκατάσταση ολικού πάχους ελλειμμάτων της παρειάς, ενώ παράλληλα παρέχει πολύ ικανοποιητικό αισθητικό αποτέλεσμα. Ακόμα και αν ο ένας από τους δύο κρημνούς νεκρωθεί μερικώς, ο άλλος παρέχει ένα καλά αγγειούμενο υπόστρωμα για να επιτευχθεί επούλωση κατά δεύτερο σκοπό. Έτσι η πιθανότητα ολικής νέκρωσης της αποκατάστασης, που είναι εκ των πραγμάτων μια δραματική συνέπεια που θα οδηγήσει τον ασθενή ξανά στο χειρουργείο, είναι πολύ μικρή.

the reconstruction even more challenging. A combination of flaps is often proposed to increase reliability and achieve a water-tight reconstruction to prevent loss of the flaps. Microvascular free flaps are a viable option, but require experience and often the aesthetic result is inferior to the patient's expectations. Chen et al in 1997 described the use of combined temporalis myofascial flap and cervicopectoral rotational flap for reconstruction of full-thickness cheek defects in twelve patients. No patient had complete loss of the flap whereas 2 patients suffered from partial necrosis one of the temporal myofascial flap and the other of cervicopectoral flap, which both healed conservatively. In the majority of patients mouth opening and facial contour were satisfactory (Chen et al. 1997). This combination of flaps is reliable, safe and aesthetically pleasant for the reconstruction of full thickness cheek defects. Even when partial necrosis of either flap occurs, the other flap provides a vascular bed for healing by second intention. Thus the possibility of total flap loss, which is a dramatic scenario since the patient has to be re-operated, is minimal.

ΒΙΒΛΙΟΓΡΑΦΙΑ/REFERENCES

Ahmad QJ, Navadgi S, Agarwal R, Kanhere H, Shetty KP, Prasad R: Bipaddle pectoralis major myocutaneous flap in reconstructing full-thickness defects of the cheek: a review of 47 cases. J Plast Reconstr Aesth Surg 59:166-173, 2006

Becker DW: A cervicopectoral rotation flap for cheek coverage. Plast Reconstr Surg 61: 868-870, 1978

Bradley P, Brockbank J: The temporalis muscle flap in oral reconstruction. A cadaveric, animal and clinical study. J Maxillofac Surg 9:139-145, 1981

Chen W, Zeng S, Li J, Yang Z, Huang Z, Wang Y: Reconstruction of full-thickness cheek defects with combined temporalis myofacial and facial cervico-pectoral flaps. Oral Surg Oral Med Oral Pathol Oral Radiol Endod 103:e10-15, 2007

Cheung LK, Samman N, Tideman H: Temporalis myofascial flap in maxillofacial reconstruction: Clinical and histological studies of the oral healing process. Br J Oral Maxillofac Surg 35:406-412, 1997

Copcu E, Metin K, Aktas A, Sivrioglu NS, Oztan Y: Cervicopectoral flap in head and neck cancer surgery. World J Surg Oncol 22:29, 2003

Cordeiro PG, Wolfe SA: The temporalis muscle flap revisited on its centennial: Advantages, newer uses and disadvantages. Plast Reconstr Surg 98:980-987, 1996

Garrett WS, Giblin TR, Hoffman GW: Closure of skin defects of the face and neck by rotation and advancement of cervicopectoral flaps. Plast Reconst Surg 38:342-346, 1966

Guillamondegui OM, Ampbell BH; The folded trapezius flap for through and through cheek defects. Otolaryngol Head Neck Surg 97:24-27, 1987

Jeng SF, Kuo YR, Wer FC, Su CY, Chien CY: Reconstruction of concomitant lip and cheek through-and-through defects with combined free flap and an advancement flap from the remaining lip. Plast Reconstruct Surg 112:491-498, 2004

Lazaridis N, Tilaveridis I, Dalambiras S, Iordanidis S: The fasciocutaneous cervicopectoral rotation flap for lower cheek reconstruction: report of three cases. J Oral Maxillofac Surg 55(10):1166-1171, 1997

Lentz J: Ankylose osseuse de la machoire inferieure resection du col condyle avec d'interposition du muscle temporal entre les surfaces de resection. Congres Franc 113, 1895

Παπαδογεωργάκης Ν, Φαρατζής Γ, Τζώρτζης Γ, Μεριστούδη Β.: Ο συνδυασμός κροταφίτη μυός και μετωπιαίου κρημνού στην αποκατάσταση ολικού πάχους ελλείμματος της παρειάς. Ελλ Π Στομ Γναθοπροσωπ Χειρ 15(3): 119-124, 2000

Shah JP: Folded forehead flap for reconstruction of full-thickness

defects of the cheek. Head Neck Surg 2:248-252, 1980
Shestak KC, Roth AG, Jones NF, Myers EN: The cervicopectoral rotational flap: a viable technique for facial reconstruction. Br J Plastic Surg 46: 375-377, 1993
Wright S, Bekiroglu F, Whear NM, Grew NR: Use of Palacos R40 with gentamikin to reconstruct temporal defects after maxillofacial reconstructions with temporalis flaps.Br J Oral Maxillofac Surg 44:531-533, 2006
Yokoo S, Tahara S, Tsuji Y, Nomura T, Hashikawa K, Hanagaki H, Furudoi S, Umeda M, Komori T : Functional and aesthetic reconstruction of full-thickness cheek, oral commissure and vermilion. J Craniomaxillofac Surg 29:344-350, 2001

Διεύθυνση επικοινωνίας:
Λαζαρίδου Μαρία
Νεοχωρίου 26
56727 Νεάπολη, Θεσσαλονίκη
Τηλ.: 6937167076
e-mail: lazaridoudm@yahoo.gr

Address:
Lazaridou Maria
Neohoriou 26
56727 Neapoli, Thessaloniki - Greece
Tel.: 6937167076
e-mail: lazaridoudm@yahoo.gr