Φυσιολογικές και παθολογικές μεταβολές της αγγείωσης της κάτω γνάθου. Βιβλιογραφική ανασκόπηση

Εύα-Μαρία ΝΤΗΤΡΙΧ[1], Κωνσταντίνος ΑΝΤΩΝΙΑΔΗΣ[2]

Εργαστήριο Στοματικής και Γναθοπροσωπικής Χειρουργικής, Οδοντιατρική Σχολή ΑΠΘ (Διευθυντής: Καθηγητής Κ. Αντωνιάδης)

Physiological and pathological changes in the arterial supply of the mandible. Literature review

Eva-Maria DIETRICH, Konstantinos ANTONIADIS

Laboratory of Oral and Maxillofacial Surgery, School of Dentistry, Aristotle University of Thessaloniki, Greece (Head: Professor K. Antoniadis)

Βιβλιογραφική ανασκόπηση
Literature review

ΠΕΡΙΛΗΨΗ: Η κάτω φατνιακή αρτηρία υφίσταται, με την πάροδο της ηλικίας εκφυλιστικές αλλοιώσεις. Επιπλέον, αγγειοπάθειες καθώς και αρτηριίτιδες, όπως η οζώδης και η γιγαντοκυτταρική, φαίνεται ότι προσβάλλουν και την κάτω φατνιακή αρτηρία. Ο ρόλος της αγγείωσης δεν είναι μόνο μηχανικός-παθητικός, λειτουργώντας ως ικρίωμα για τους οστεοβλάστες, αλλά και ρυθμιστικός καθώς η αγγειογένεση προηγείται της οστεογένεσης, την οποία επάγει. Ήδη κατά την κρανιοπροσωπική διάπλαση, πιθανολογείται ότι προγονικά ενδοθηλιακά κύτταρα αιτιολογούνται για τη σύνθεση της κατάλληλης μορφογενετικής πρωτεΐνης, η οποία προηγείται της οστεοσύνθεσης και ρυθμίζει την τελική θέση μετανάστευσης του κυττάρου της νευρικής ακρολοφίας. Ωστόσο και κατά την ανάπτυξη, η αγγειογένεση προηγείται χρονικά της οστεογένεσης και μέσω των αυξητικών παραγόντων του ενδοθηλίου, όπως της μορφογενετικής πρωτεΐνης-2, παίζει σημαντικό ρόλο στον οστικό μεταβολισμό. Έτσι, κλινικές εκδηλώσεις όπως η άσηπτη νέκρωση, θεωρείται πλέον ότι συνδέονται περισσότερο με μία χρόνια διαταραχή της αγγείωσης της κάτω γνάθου, σε συνδυασμό με διαταραχές της ινωδόλυσης και του πηκτικού μηχανισμού, παρά με πρωτογενή διαταραχή των οστεοβλαστών. Η στενή αυτή σχέση μεταξύ του αγγειακού και του οστίτη ιστού, με εμφανή τον καθοδηγητικό και ρυθμιστικό ρόλο του πρώτου, υποστηρίζει την υπόθεση ότι ο οστίτης ιστός αποτελεί αγγειογενή ιστό.

ΛΕΞΕΙΣ ΚΛΕΙΔΙΑ: κάτω φατνιακή αρτηρία, αρτηριδιοσκλήρυνση, μορφογενετική πρωτεΐνη-2, αγγειοπάθειες, αρτηρίτιδες

Παρελήφθη: 10/04/2012 - Έγινε δεκτή: 20/06/2012

SUMMARY: The inferior alveolar artery, more frequently than previously estimated, is subject to age-related degenerative changes, mostly of arteriosclerotic origin. Moreover, it appears that vasculopathies and arteritides, such as polyarteritis nodosa and giant-cell arteritis, also affect the inferior alveolar artery. The role of arterial supply is not just mechanical-passive, serving as a scaffold for osteoblasts during osteogenesis, but also regulatory, since angiogenesis precedes and initiates osteogenesis. Already at the time of craniofacial development, it is speculated that progenitor endothelial cells account for the synthesis of one particular morphogenetic protein that precedes osteosynthesis and determines the final destination of migrating neural crest cells. Similarly, in the postnatal period, angiogenesis precedes osteosynthesis and plays a vital role in bone metabolism and repair, through the synthesis of endothelial growth factors, such as morphogenetic protein-2. Thus, clinical manifestations, such as avascular necrosis, are now believed to result from a combination of chronic disorder of the mandible's arterial supply with fibrinolysis and coagulation disorders, rather than from primary osteoblast dysfunctions. This close interplay between the vascular and bone tissues, with the vasculature playing a guiding role, supports the hypothesis of the bone being an angiogenic tissue.

KEY WORDS: inferior alveolar artery, arteriosclerosis, BMP-2, vasculopathies, arteritides

Paper received: 10/04/2012 - Accepted: 20/06/2012

[1]*Οδοντίατρος, Φοιτήτρια Ιατρικής ΑΠΘ*
[2]*Καθηγητής ΣΓΠΧ, Οδοντιατρική Σχολή ΑΠΘ*

ΕΙΣΑΓΩΓΗ

Η κύρια αποστολή της αγγείωσης της κάτω γνάθου είναι η ικανοποίηση των τροφικών αναγκών του οστού. Η διαπίστωση αυτή ωστόσο, η οποία σημαίνει τον πλήρη διαχωρισμό μεταξύ των δύο ιστών, δεν καταδεικνύει τη δυναμική της αλληλεπίδρασής τους.
Το αγγειακό ενδοθήλιο, εκτός από το σημαντικό του ρόλο στη σύνθεση ειδικών αυξητικών παραγόντων στα πλαίσια της αγγειογένεσης, λειτουργεί ως ικρίωμα για τους οστεοβλάστες και την οστεογένεση. Έχει διαπιστωθεί ότι η αγγειογένεση προηγείται της οστεοσύνθεσης (Aronson, 1994), στοιχείο που επιτρέπει την υπόθεση ότι το οστούν είναι πιθανότητα ένα παράγωγο του αγγειακού ιστού και την αιρετική διατύπωση ότι το οστούν είναι αγγειογενής ιστός.
Η σύνθεση του οστού θα ήταν αδύνατη χωρίς την παρουσία αγγείων, όχι μόνο λόγω της έλλειψης της απαιτούμενης αγγειακής παροχής, άρα του οξυγόνου και της τροφής, αλλά επιπλέον, λόγω της απουσίας των εναρκτήριων γεγονότων για την οστεοσύνθεση που αφορούν στην αγγειογένεση.
Στόχος του παρόντος πονήματος, είναι πέρα από την αναφορά στοιχείων φυσιολογίας και παθολογίας της αγγείωσης της κάτω γνάθου, η παρουσίαση της στενής σχέσης μεταξύ του αγγειακού ενδοθηλίου και του οστού της κάτω γνάθου, από τα πρώτα στάδια της διάπλασης, κατά τον οστικό ανασχηματισμό καθώς και στις αγγειοπάθειες.
Η αγγείωση της κάτω γνάθου θα αναλυθεί στην συνέχεια σε σχέση με την ανατομία, την φυσιολογία καθώς και τις μεταβολές τις οποίες υφίσταται.

Α) ΑΝΑΤΟΜΙΑ

Η αγγείωση της κάτω γνάθου συντελείται στην πρόσθια περιοχή από τους τρεις κλάδους της υπογλωσσίου αρτηρίας, τον ανιόντα, τον κατιόντα και το μέσο και τα τομικά αγγεία ως συνέχεια της κάτω φατνιακής αρτηρίας (Loukas και συν. 2008).
Η υπογλώσσια αρτηρία στο 73% των περιπτώσεων, εκφύεται από τη γλωσσική (κλάδο της έξω καρωτίδας) και στο υπόλοιπο 27% από την υπογενείδιο αρτηρία (κλάδο της προσωπικής) (Loukas και συν. 2008). Ενδιαφέρον παρουσιάζουν οι κλάδοι της υπογλωσσίου που αιματώνουν το χειλικό βλεννογόνο, από τους οποίους μπορεί να προκληθεί σημαντική αιμορραγία κατά την τοποθέτηση εμφυτευμάτων στην πρόσθια περιοχή της κάτω γνάθου.
Η οπίσθια περιοχή της κάτω γνάθου αιματώνεται από τρεις κλάδους της έξω καρωτίδος, τη γλωσσική, την προσωπική και την κάτω φατνιακή αρτηρία.
Το υποπεριοστικό δίκτυο (μεταξύ γλωσσικής, προσωπικής και παρειακής), αποτελεί την κυριότερη αν όχι τη μόνη πηγή αιμάτωσης του σώματος και του κλάδου της

INTRODUCTION

The arterial supply of the mandible caters to the nutritional needs of the bone. This statement however points to a complete separation between the two tissues, concealing their dynamic interaction. In addition to its significant role in synthesising endothelial growth factors within the framework of angiogenesis, vascular endothelium also serves as a scaffold for osteoblasts during osteogenesis. It has been discovered that angiogenesis precedes osteogenesis (Aronson, 1994), which leads to the assumption that the bone is probably a product of the vascular tissue, as well as to the unorthodox conclusion that bone is a vascular tissue.
Osteosyntesis would be impossible in the absence of vessels, not only due to the lack of the necessary arterial supply, i.e. oxygen and nutrients, but also due to the absence of angiogenesis-related triggering events for osteosynthesis.
The aim of this study is to report initially on physiological and pathological aspects of the mandible's arterial supply, but also to present the close interaction between the vascular endothelium and mandibular bone, since the early stages of bone formation, during bone remodelling, as well as in vasculopathies.
The arterial supply of the mandible will be further analysed regarding its anatomy, physiology, as well as the changes it undergoes.

A) ANATOMY

Anteriorly, the mandible is supplied via the three branches of the sublingual artery - the ascending, descending and middle branches- and the incisor vessels, in continuation of the inferior alveolar artery (Loukas et al. 2008). In 73% of the cases the sublingual artery originates from the lingual artery (external carotid branch), while in the remaining 27% from the submental artery (facial artery branch) (Loukas et al. 2008). The sublingual branches supplying the labial mucosa are also worth mentioning, since implant placement in the anterior mandibular region can give rise to significant haemorrhage from them.
Posteriorly, the mandible is supplied via three branches of the external carotid artery– the lingual, facial and inferior alveolar arteries.
The subperiosteal network (between the lingual, facial and buccal arteries) is the primary, if not sole, source of blood supply to the mandibular body and branch in elderly individuals, whose inferior alveolar artery has been blocked due to vascular wall degeneration (Bradley, 1975, Hellem and Ostrup, 1981).

κάτω γνάθου σε άτομα μεγάλης ηλικίας, στα οποία η κάτω φατνιακή αρτηρία έχει αποφραχθεί λόγω τοιχωματικών εκφυλιστικών αλλοιώσεων (Bradley, 1975, Hellem και Ostrup, 1981).

Β) ΦΥΣΙΟΛΟΓΙΑ

Το αγγειακό ενδοθήλιο εκτός από το σημαντικό του ρόλο στην αγγειογένεση και την κάλυψη των τροφικών απαιτήσεων της κάτω γνάθου, λαμβάνει εξέχουσα θέση σε ένα σύνολο κυτταρικών και μοριακών διεργασιών ακόμα και στα αρχικά στάδια της διάπλασης, οι οποίες επηρεάζουν άμεσα την οστική σύνθεση και το μεταβολισμό. Συγκεκριμένα το αγγειακό ενδοθήλιο:

1. Παρέχει τους απαραίτητους αυξητικούς παράγοντες για τη νεοαγγείωση στην περιοχή ενός οστικού τραύματος (Bouletreau και συν. 2002),
2. Παρέχει ένα ικρίωμα, το οποίο θα καθοδηγήσει την οστεοσύνθεση (Fang και συν. 2005)
3. Συνθέτει μαζί με τις λείες μυϊκές ίνες των αγγείων, τις απαραίτητες οστικές μορφογενετικές πρωτεϊνες (BMP) που καθοδηγούν την οστεογένεση. Συγκεκριμένα, η σύνθεση της BMP-2 (Matsubara και συν. 2012), αυξάνεται 2-3 φορές σε συνθήκες υποξίας ή αύξησης του αγγειακού ενδοθηλιακού αυξητικού παράγοντα (VEGF) (Bouletreau και συν. 2002). Ειδικότερα, η παραγόμενη από το ενδοθήλιο οστική μορφογενετική πρωτεϊνη, φαίνεται να παίζει σημαντικό ρόλο και κατά την κρανιοπροσωπική διάπλαση (BMP 2/4) (Langenfeld και Langenfeld, 2004). Παρόλη την έρευνα τη σχετική με τα κύτταρα της νευρικής ακρολοφίας και τη διάπλαση του κρανιοπροσωπικού συμπλέγματος, παραμένει ακόμη άγνωστο, πώς η οντογενετικά διατηρημένη σήμανση μέσω των μορφογενετικών πρωτεϊνών, προηγείται και ρυθμίζει τη μετανάστευση των κυττάρων αυτών, προκαθορίζοντας τον προορισμό τους. Μία εξήγηση είναι ότι τα προγονικά ενδοθηλιακά κύτταρα, προηγούνται χρονικά και συνθέτουν τις μορφογενετικές πρωτεϊνες. Αν και αυτό δεν είναι ακόμη οριστικό, είναι γνωστό ότι η έλλειψη των BMP-2, -4 και –7 προκαλεί μερική ή πλήρη απουσία των προερχόμενων από τα κύτταρα της νευρικής ακρολοφίας ιστών (Bonilla-Claudio και συν. 2012).

   Οι μορφογενετικές πρωτεΐνες συμβάλλουν επίσης στη διαφοροποίηση τόσο των οστεοβλαστών όσο και των οστεοκλαστών (Abe και συν. 2002).

Η οστική σύνθεση και αποδόμηση, ο ανασχηματισμός δηλαδή, βρίσκεται κάτω από τον έλεγχο του ενδοθηλίου, καθώς η αγγειογένεση προηγείται της παραγωγής οστεοειδούς στη θέση της οστικής βλάβης (Aronson, 1994). Ακόμα και στη χονδρογένεση, σε αντίθεση με την επικρατούσα άποψη ότι ο χόνδρος δεν απαιτεί αγγεία, προηγείται η αγγειογένεση (Dilling και συν. 2010). Επιπλέον, ο αγγειακός και ο οστίτης ιστός,

B) PHYSIOLOGY

In addition to its significant role in angiogenesis and the covering of the mandible's nutritional needs, the vascular endothelium is also key to a number of cellular and molecular processes, even at the early stages of development, directly affecting osteosynthesis and bone metabolism.

More precisely, the vascular endothelium:

1. Supplies the bone trauma region with growth factors that are necessary for revascularization (Bouletreau et al. 2002),
2. Serves as a scaffold regulating osteosynthesis (Fang et al. 2005)
3. Synthesizes, together with the vascular smooth muscle fibres, the bone morphogenetic proteins (BMP) that are necessary to regulate osteogenesis. More specifically, BMP-2 expression (Matsubara et al. 2012) is up-regulated 2-3 fold in conditions of hypoxia or increased vascular endothelial growth factor (VEGF) (Bouletreau et al. 2002). It appears that endothelium-derived bone morphogenetic protein in particular also plays a significant role during craniofacial development (BMP 2/4) (Langenfeld and Langenfeld, 2004). In spite of the extensive research on neural crest cells and the development of the craniofacial complex, it is still unclear how ontogenetically preserved signaling precedes and regulates via morthogenetic proteins the migratory behaviour of these cells, by predetermining their destination. One explanation is that progenitor endothelial cells precede and synthesize morphogenetic proteins. Even though this has not yet been clarified, it is known that the lack of BMP-2, -4 and –7 leads to a partial or complete absence of the tissues deriving from the neural crest cells (Bonilla-Claudio et al. 2012). Morphogenetic proteins also contribute to the differentiation of both osteoblasts and osteoclasts (Abe et al. 2002).

The process of bone formation and resorption, i.e. bone remodelling, is under the control of the endothelium, since angiogenesis precedes the production of osteoid at the bone lesion site (Aronson, 1994). Contrary to the prevailing view that the cartilage does not require vessels, even chondrogenesis is preceded by angiogenesis (Dilling et al. 2010). Moreover, vascular and osseous tissues both have vascular endothelial growth factor (VEGF) as their regulating molecule, the inhibition of which affects both osteogenesis and angiogenesis (Street et al. 2002).

The endothelium's important role becomes even more obvious if we look at the changes in arterial supply in developing neoplasias. Endothelium-induced BMPs initiate a process of neo-angiogenesis, either directly by activating endothelial cells or indirectly by synthesizing

έχουν ως κοινό ρυθμιστικό μόριο τον αγγειακό ενδοθηλιακό αυξητικό παράγοντα (VEGF), η αναστολή του οποίου επηρεάζει τόσο την οστεογένεση όσο και την αγγειογένεση (Street και συν. 2002).
Ο σημαντικός ρόλος του ενδοθηλίου διαφαίνεται καλύτερα στις μεταβολές που επέρχονται στην αγγείωση κατά την ανάπτυξη νεοπλασιών. Οι παραγόμενες από το ενδοθήλιο BMPs προκαλούν νέο-αγγειογένεση, είτε άμεσα μέσω της ενεργοποίησης των ενδοθηλιακών κυττάρων ή έμμεσα μέσω της σύνθεσης VEGF (Langenfeld και Langenfeld, 2004). Κλινικά, έχει διαπιστωθεί ότι νεοπλάσματα από πλακώδες επιθήλιο της στοματικής κοιλότητας υπερεκφράζουν την BMP-2 και μάλιστα σε μία συχνότητα 90%, στοιχείο που θα πρέπει να λαμβάνεται υπ'όψιν κατά τη θεραπεία της οστεονέκρωσης σε ασθενείς με καρκίνο του στόματος, όπου η εξωγενής χορήγηση BMP-2, μπορεί να οδηγήσει σε επιθετικότερη συμπεριφορά, τοπική διήθηση και χειρότερη πρόγνωση, όπως έχει διαπιστωθεί πειραματικά (Kokorina και συν. 2012). Η αποδιαφοροποίηση αυτή των καρκινικών κυττάρων, αποτελεί ένδειξη επιθήλιο-μεσεγχυματικού μετασχηματισμού.
Γίνεται κατανοητό, ότι τα σύγχρονα φάρμακα της στοχευμένης θεραπείας του καρκίνου, τα οποία δεσμεύουν τον VEGF (μπεβασιζουμάμπη, Bevacizumab®), μπορεί να δράσουν θεραπευτικά και να βελτιώσουν την πρόγνωση των ασθενών, όχι μόνο αναστέλλοντας την αγγειογένεση, αλλά και αποτρέποντας την έκφραση BMP-2 και άρα την εμφάνιση ενός περισσότερο επιθετικού φαινοτύπου. Αν και έχει αποδειχθεί σε πειραματικό μοντέλο επούλωσης καταγμάτων κνήμης, η δυνατότητα της μπεβασιζουμάμπης να ελαττώνει την έκφραση της BMP-2 (Wang και συν. 2011), δεν έχει διερευνηθεί ο βαθμός στον οποίο αυτή η δράση του φαρμάκου επηρεάζει την επιθετικότητα του νεοπλάσματος, καθώς και σε τί βαθμό αυτή η δράση είναι σημαντική για την αντινεοπλασματική δράση του.

Γ) ΗΛΙΚΙΑΚΕΣ ΜΕΤΑΒΟΛΕΣ

α) Κάτω φατνιακή αρτηρία

Όπως όλα τα συστήματα του ανθρώπινου οργανισμού, τα οποία υπόκεινται σε γήρανση, έτσι και το αγγειακό, παρουσιάζει εκφυλιστικές μεταβολές, οι οποίες μπορούν να επηρεάσουν δυσμενώς την αιμάτωση, τη βασική προϋπόθεση λειτουργίας των οργάνων. Μεταβολές συμβαίνουν με την πάροδο της ηλικίας και στις αρτηρίες που αιματώνουν την κάτω γνάθο και συγκεκριμένα στην κάτω φατνιακή αρτηρία. Οι μεταβολές αυτές επισυμβαίνουν δεκαπέντε χρόνια νωρίτερα συγκριτικά με τους υπόλοιπους κλάδους της έξω καρωτίδας (Bradley, 1975). Η αγγείωση της άνω γνάθου δε φαίνεται να επηρεάζεται (Bradley, 1975).
Η μετατροπή της κάτω φατνιακής αρτηρίας σε έναν κομβολοειδή, στενωμένο σωλήνα έχει παρατηρηθεί

VEGF (Langenfeld and Langenfeld, 2004). Clinically, it has been found that squamous epithelial neoplasms of the oral cavity overexpress BMP-2, at a frequency of 90%, which should be taken into account when treating osteonecrosis in patients with oral cancer, where the exogenous administration of BMP-2 can lead to more aggressive behaviour, local infiltration and worsen prognosis, as has been experimentally observed (Kokorina et al. 2012). This dedifferentiation of cancer cells is indicative of epithelial- mesenchymal transformation.
It becomes clear that modern targeted cancer therapeutics inhibiting VEGF (Bevacizumab®) can treat and improve the prognosis of patients not just by inhibiting angiogenesis, but also by preventing BMP-2 expression and thus the development of a more aggressive phenotype. Even though Bevacizumab's® ability to reduce BMP-2 expression has been proved in an experimental model of tibial fracture healing (Wang et al. 2011), the degree to which this effect of the drug can have an impact on the neoplasm's aggressiveness, as well as the degree to which this is significant to its antineoplastic effect, have not been investigated yet.

C) AGE-RELATED CHANGES

a) Inferior alveolar artery

Just like every other system of the human body that is subject to ageing, the vascular system displays age-related degenerative changes that can have a negative impact on the supply of blood– an essential precondition for the proper functioning of the different organs. Arteries supplying the mandible are also subject to age-related changes, particularly the inferior alveolar artery. These changes occur fifteen years earlier than changes to the other branches of the external carotid (Bradley, 1975). The arterial supply of the maxilla does not appear to be affected (Bradley, 1975).
The transformation of the inferior alveolar artery into a beaded and narrowed tube has even been observed in 40-years-old individuals, which proves the development of histological lesions at an early stage of the ageing process and reveals a blocking of the inferior alveolar artery in 3% of the cases (Oikarinen, 1965). It should be noted however that the age-related beading of the external carotid and its other branches increases more than that of the inferior alveolar artery (Wolf et al. 1989). Arterial stenosis is indicated by the development of collateral vessels.
As early as 1975, an arteriographic investigation of the inferior alveolar artery in both cadavers and living individuals revealed an anomalous picture of the artery and, in 33% of the cases, inability to visualise it (Bradley, 1975) (Fig. 1a,b,c). These findings were later confirmed by other researchers (Wolf et al. 1989). However, it

ακόμη και σε ανθρώπους 40 ετών, αποδεικνύοντας την εμφάνιση ιστολογικών αλλοιώσεων σε πρώιμο στάδιο στην πορεία της γήρανσης και την απόφραξη της κάτω φατνιακής αρτηρίας στο 3% των περιπτώσεων (Oikarinen, 1965). Παρόλα αυτά, η έξω καρωτίδα και οι άλλοι κλάδοι της εμφανίζουν πιο εξεσημασμένη κομβολοειδή εικόνα συγκριτικά με την κάτω φατνιακή αρτηρία με την πάροδο της ηλικίας (Wolf και συν. 1989). Η στένωση της αρτηρίας, επισημαίνεται από την ανάπτυξη παράπλευρων αγγείων.

Ήδη από το 1975, μέσω αρτηριογραφικής διερεύνησης της κάτω φατνιακής αρτηρίας σε πτώματα αλλά και ζώντες ανθρώπους, διαπιστώθηκε ανώμαλη απεικόνιση της αρτηρίας και στο 33% αδυναμία απεικόνισης αυτής (Bradley, 1975) (Εικ. 1α,β,γ). Τα ευρήματα αυτά επιβεβαιώθηκαν και από άλλους ερευνητές (Wolf και συν. 1989). Πρέπει, ωστόσο, να αναφερθεί ότι δεν εμφανίζονται σε όλες τις μελέτες αντίστοιχες μεταβολές στη βατότητα της αρτηρίας (Heasman και Adamson, 1987). Η παρατηρούμενη ελάττωση της αιματικής ροής μπορεί να είναι αποτέλεσμα των ακολούθων:

1. Αρτηριδιοσκλήρυνσης, η οποία εμφανίζεται με την πάροδο της ηλικίας (Bradley, 1972). Αυτή εκδηλώνεται με ίνωση του τοιχώματος της αρτηρίας και διάσπαση του έσω ελαστικού υμένα. Οι μεταβολές αυτές είναι αποτέλεσμα της έλλειψης ενδοτικότητας του οστού το οποίο περιβάλλει την κάτω φατνιακή αρτηρία και δεν επιτρέπει τη μεταβολή της διαμέτρου αυτής. Έτσι αναγκάζει την αρτηρία να αντιρροπίσει την τάση που ασκείται στο τοίχωμά της λόγω της ροής του αίματος, μέσω της επιμήκυνσής της, η οποία επίσης δεν μπορεί να επιτευχθεί λόγω της αγκύρωσής της στο οστούν. Αποτέλεσμα αυτών είναι η διάσπαση του έσω ελαστικού πετάλου και η εγκατάσταση επικοινωνίας με το μέσο χιτώνα (Bunce, 1974, Bradley, 1988).
2. Αθηροσκλήρυνσης: η υπόθεση της αθηροσκλήρυνσης, ως γενεσιουργού αιτίας της στένωσης της κάτω φατνιακής αρτηρίας, συνδέεται πρωτίστως με την ιστολογική παρατήρηση αθηρωμάτων στην αρτηρία, τα οποία, ωστόσο, διαπιστώνονται σπάνια (Heasman και Adamson, 1987, McGregor και MacDonald, 1989). Δευτερευόντως, η παρατήρηση ότι η δυσκολία στην απεικόνιση της αρτηρίας συνδέεται με την παρουσία προδιαθεσικών παραγόντων πρόκλησης πρώιμης αθηρωμάτωσης στους ασθενείς, ενίσχυσε τους υποστηρικτές αυτής της θεωρίας (Pogrel και συν. 1987). Ο αντίλογος στην υπόθεση αυτή είναι ότι οι μικρές αρτηρίες σπανίως προσβάλλονται από αθηροσκληρωτικές αλλοιώσεις, σε αντίθεση με τις μεγάλες αρτηρίες (Wright, 1960).
3. Ατροφίας. Δεν αποδεικνύεται σε όλες τις μελέτες σημαντικού βαθμού στένωση η οποία να μπορεί να εξηγήσει τις σημαντικές μεταβολές στη ροή οι οποίες είχαν παρατηρηθεί από τον Bradley, το 1975.

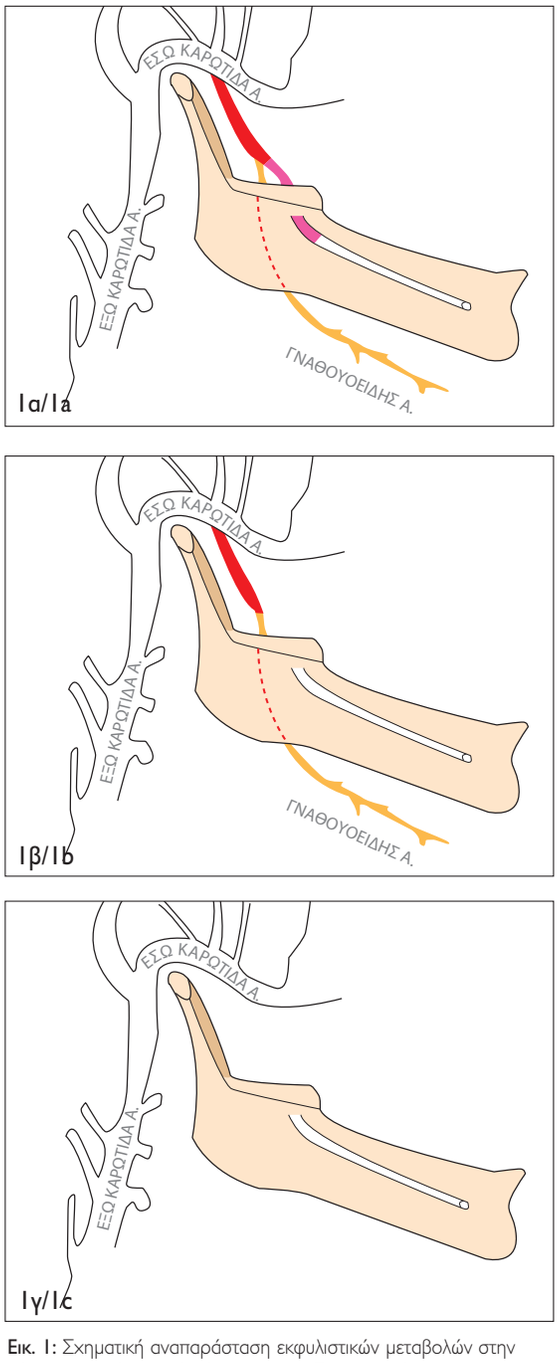

Εικ. 1: Σχηματική αναπαράσταση εκφυλιστικών μεταβολών στην κάτω φατνιακή αρτηρία, όπως απεικονίζονται κατά την αγγειογραφική διερεύνηση. Τμήμα του κλάδου της κάτω γνάθου έχει αφαιρεθεί για εποπτικούς λόγους. α. Διακρίνεται η κάτω φατνιακή αρτηρία (με κόκκινο) να διελαύνει τμήμα του κάτω φατνιακού πόρου και όχι όλο το μήκος αυτού. β. διαγράφεται μόνο ένα μικρό τμήμα της κάτω φατνιακής αρτηρίας πριν την είσοδο στον κάτω φατνιακό πόρο (η γναθοϋοειδής αρτηρία μπορεί να είναι φυσιολογική), γ. δεν ανιχνεύεται κάτω φατνιακή αρτηρία.

Fig. 1: Schematic representation of degenerative changes in the inferior alveolar artery, as visualized upon angiographic investigation. Part of the mandibular ramus branch has been removed for visualizing purposes. a. The inferior alveolar artery (in red) running along part of the inferior alveolar canal, but not its entire length; b. only a small part of the inferior alveolar canal can be seen, before it enters that inferior alveolar canal (mylohyoid artery can be normal); c) the inferior alveolar artery cannot be identified.

Στην προσπάθεια εξήγησης αυτών των διαφορών, προτάθηκε ότι οι μεταβολές αυτές της αιμοδυναμικής, συνδέονται με τον περιορισμό των φορτίσεων κατά τη μάσηση λόγω απώλειας των οδόντων και συνακόλουθης απορρόφησης της φατνιακής ακρολοφίας (McGregor και MacDonald, 1989). Η ελάττωση της διαμέτρου της κάτω φατνιακής αρτηρίας συνδέθηκε στατιστικά με την απώλεια των οδόντων, στοιχείο ιδιαίτερα σημαντικό για την κατανόηση των επιπλοκών από το οστούν μετά από επεμβάσεις σε νωδούς ασθενείς (Wolf και συν. 1989). Η συσχέτιση αυτή δεν αποδεικνύεται πάντοτε (Pogrel και συν. 1987).

β) Υποπεριοστικό δίκτυο

Ηλικιακές μεταβολές επισυμβαίνουν και στη δεύτερη σημαντική πηγή αιμάτωσης της κάτω γνάθου, το πλούσιο υποπεριοστικό αναστομωτικό δίκτυο στο κάτω χείλος της κάτω γνάθου, μεταξύ της παρειακής, γλωσσικής και της προσωπικής αρτηρίας. Είναι το κύριο δίκτυο αιμάτωσης του σώματος της κάτω γνάθου, το οποίο μαζί με την αγγείωση των μυών (προσωπική αρτηρία) αποτελεί τη βασικότερη πηγή αιμάτωσης του σώματος και του ανιόντος κλάδου της κάτω γνάθου στους ηλικιωμένους ανθρώπους (Bradley, 1975, Hellem και Ostrup, 1981). Έτσι μπορούν να εξηγηθούν τόσο τα πιθανά προβλήματα επούλωσης σε γναθοχειρουργικές επεμβάσεις που απαιτούν αποκόλληση του περιοστέου, τα οποία παρατηρούνται στους ασθενείς μεγάλης ηλικίας, όσο και η άσηπτη νέκρωση που επισυμβαίνει σε ασθενείς που υποβάλλονται σε οβελιαία οστεοτομία της κάτω γνάθου, η οποία συνδυάζεται με αποκόλληση των προσφυόμενων στη γνάθο μυών (Bradley, 1975).

Δ) ΠΑΘΟΛΟΓΙΚΕΣ ΜΕΤΑΒΟΛΕΣ

1. Αρτηρίτιδες

Αν και δεν υπάρχουν αναφορές προσβολής της κάτω φατνιακής αρτηρίας από συστηματικές αρτηρίτιδες, η εμφάνιση του συνδρόμου της γενειακής νευροπάθειας, ως αποτέλεσμα προσβολής των αγγείων του γενειακού νεύρου, μας επιτρέπει να πιθανολογήσουμε ότι αντίστοιχες μεταβολές παρατηρούνται και στους μεγαλύτερους αγγειακούς κλάδους της κάτω γνάθου.

Οι αρτηρίτιδες που προσβάλλουν την κάτω γνάθο εμφανίζονται κυρίως με τη μορφή της παραισθησίας ή αιμωδίας στο γένειο και στο κάτω χείλος, τα οποία χαρακτηρίζουν το σύνδρομο της γενειακής νευροπάθειας. Αυτή οφείλεται σε ένα πλήθος αιτιολογικών παραγόντων: ατροφία της κάτω γνάθου λόγω ηλικίας, λοιμώξεις, οδοντικές νόσους, μεταστάσεις, αλλά και συστηματικές νόσους όπως η δρεπανοκυτταρική αναιμία, ο σακχαρώδης διαβήτης, η αμυλοείδωση, η σαρκοείδωση (Divya και συν. 2010).

should be noted that not all studies reveal similar changes in arterial patency (Heasman and Adamson, 1987).

The observed decrease in blood flow can result from:

1. Arteriosclerosis developing with age (Bradley, 1972) which is manifested as fibrosis of the arterial wall and rupture of the internal elastic lamina. These changes result from the lack of compliance on the part of the bone surrounding the inferior alveolar artery, which prevents any changes to its diameter. Thus, the artery is forced to counterbalance the tension that the blood flow exerts on its wall by elongating itself, which is also impossible due to its anchoring to the bone. As a result, there is a rupture of the internal elastic lamina and establishment of communication with the middle coat (Bunce, 1974, Bradley, 1988).
2. Atherosclerosis: as a progenitor of inferior alveolar artery stenosis, is primarily associated with the histological observation of atheromas in the artery, which however are rarely observed (Heasman and Adamson, 1987, McGregor and MacDonald, 1989). Secondarily, the observation that difficulties in arterial visualisation are associated with the presence of predisposing factors of early atherosclerosis in patients, strengthens the view of those adhering to this theory (Pogrel et al. 1987). The counterargument to this hypothesis is that, in contrast to large arteries, small ones are rarely affected by atherosclerotic lesions (Wright, 1960).
3. Atrophy. Not all studies point to a significant degree of stenosis, which could explain the important changes to blood flow observed by Bradley in 1975. In an effort to explain these differences, it has been suggested that changes in blood dynamics are linked to the decreased tension exerted during mastication as a result of edentulousness and the ensuing alveolar ridge resorption (McGregor και MacDonald, 1989). The decrease in the diameter of the inferior alveolar artery has been statistically associated with the loss of teeth, which is essential to understanding postoperative complications arising from the bone following operations in edentulous patients (Wolf et al. 1989). This correlation is not always established (Pogrel et al. 1987).

b) Subperiosteal network

Age-related changes also occur in the second most important source of arterial supply of the mandible, the dense subperiosteal anastomotic network in the lower mandibular border, between the buccal, lingual and facial arteries. This is the primary network of blood supply to the mandibular body, which, together with the arterial supply to the muscles (facial artery), are the main sources of blood supply to the mandibular body and ascending ramus in elderly individuals (Bradley,

Πρωτοπαθείς και δευτεροπαθείς αρτηρίτιδες συνδέονται επίσης με την εμφάνιση της συμπτωματολογίας. Η αρτηρίτιδα πιθανολογείται κυρίως όταν υφίσταται αιφνίδια έναρξη των συμπτωμάτων και αυτόματες υφέσεις αυτών. Δευτεροπαθείς μορφές αρτηρίτιδας, είναι οι οφειλόμενες σε γνωστά συστηματικά νοσήματα, όπως η ρευματοειδής αρθρίτιδα και ο σακχαρώδης διαβήτης, στα οποία έχει περιγραφεί η μορφή της οζώδους πολυαρτηρίτιδας (Alentorn και συν. 2011). Ωστόσο, η εμφάνιση της αρτηρίτιδας μπορεί να περιορίζεται μόνο στα αγγεία του επινευρίου του γενειακού νεύρου και να μην εμφανίζεται στα πλαίσια συστηματικής αρτηρίτιδας, οπότε και χαρακτηρίζεται ως πρωτοπαθής (Alentorn και συν. 2011).

Παθογένεια αρτηρίτιδας: Ο μηχανισμός με τον οποίο προκαλείται η νευρολογική συμπτωματολογία στη περίπτωση της αγγειακής συνδρομής δεν είναι βέβαια ο ίδιος όπως στην περίπτωση των μεταστάσεων, όπου κυριαρχεί η εξωτερική πίεση του γενειακού νεύρου (Lossos και Siegal, 1992), αλλά περιλαμβάνει ένα σύνολο παραγόντων όπως αρτηρίτιδα των αγγείων του επινευρίου, αγγειόσπασμο ή εμπλοκή της μικροκυκλοφορίας (Sebor, 1990, Baron, 1995).

Συφιλιδική αρτηρίτιδα: Ιδιαίτερα σπάνια μορφή αρτηρίτιδας, η οποία προσβάλλει τα αγγεία του γενειακού νεύρου, είναι η συφιλιδική. Μόνον ένα περιστατικό έχει περιγραφεί στη βιβλιογραφία (Ornsteen, 1931). Αν και ο μηχανισμός πρόκλησης δεν είναι γνωστός, μπορεί να πιθανολογηθεί ότι στη δευτερογενή σύφιλη, οπότε και εμφανίζεται συστηματική αρτηρίτιδα, αυτή μπορεί να προσβάλλει και τα μικρά αγγεία των νεύρων του τριδύμου και να οδηγήσει στην εμφάνιση της γενειακής νευροπάθειας.

Γιγαντοκυτταρική αρτηρίτιδα (ΓΑ): Ο μηχανισμός στον οποίο οφείλεται η πρόκληση νευροπάθειας από γιγαντοκυτταρική κροταφική αρτηρίτιδα, δεν είναι διευκρινισμένος. Έχουν αναφερθεί μόνο δύο περιστατικά στη βιβλιογραφία (Genereau και συν. 1997, Abilleira και Bowler, 2005). Ενδιαφέρον παρουσιάζει το γεγονός ότι το δεύτερο μετά την ισχαιμική οπτική νευροπάθεια σύμπτωμα της ΓΑ, είναι η διαλείπουσα χωλότητα της κάτω γνάθου (Abilleira και Bowler, 2005). Αυτή έχει περιγραφεί και σε άλλες αρτηρίτιδες, όπως την κοκκιωμάτωση Wegener (Vermeulen και Mahowald, 1984). Διαγιγνώσκεται όταν ο ασθενής αναφέρει πόνο κατά τη μάσηση και απουσία του κατά την ηρεμία, ενώ δεν διαγιγνώσκονται άλλες κροταφογναθικές διαταραχές (Zenone, 2007). Ο πόνος αυτός δεν οφείλεται στην προσβολή των αγγείων του γενειακού νεύρου, συνεπώς δεν αποτελεί εκδήλωση γενειακής νευροπάθειας. Η παρουσία της διαλείπουσας χωλότητας, είναι ενδεικτικό στοιχείο ελάττωσης της αιματικής ροής στην προσωπική (η οποία δίνει αρτηριακό κλάδο στο μασητήρα μυ) και την έσω γναθιαία αρτηρία (δίνει κλάδους και για τους τέσσερις μασητήριους μύες), οι οποίες αιματώ-

1975, Hellem and Ostrup, 1981). This explains both potential healing problems after maxillofacial surgical operations requiring periosteal elevation, observed in elderly patients, and aseptic necrosis developing in patients who have undergone mandibular sagittal split osteotomies combined with detachment of the muscles anchored to the mandible (Bradley, 1975).

D) PATHOLOGICAL CHANGES

1. Arteritides

Even though there are no reports of systematic arteritides to the inferior alveolar artery, the development of chin neuropathy syndrome (numb chin syndrome) as a result of the vessels of the mental nerve being affected, allows us to speculate that similar changes can also be observed to the major vascular branches of the mandible.

Arteritides affecting the mandible manifest themselves mainly as paresthesia or numbness of the chin and lower lip, which are also aspects of numb chin syndrome. Numb chin syndrome arises from a wide variety of aetiological factors: age-related mandibular atrophy, infections, dental diseases, metastases, as well as systemic diseases, such as sickle-cell anaemia, diabetes mellitus, amyloidosis, sarcoidosis (Divya et al. 2010).

Primary and secondary arteritides are also associated with the development of symptoms. Arteritis is mainly suspected when there is a sudden outbreak and automatic relief of the symptoms. Secondary forms of arteritis are those caused by well-known systemic diseases, such as rheumatoid arthritis and diabetes mellitus, in which polyarteritis nodosa has been reported (Alentorn et al. 2011). However, the development of arteritis might be limited to the epineurial vessels of the mental nerve and not manifest itself within the framework of systemic arteritis, in which case it is described as primary (Alentorn et al. 2011).

Arteritis pathogenesis: The mechanism through which neurological symptoms are caused in case of vascular contribution is not the same as in metastases, where the external pressure of the mental nerve dominates (Lossos and Siegal, 1992); It involves however a set of factors, such as arteritis of the epineurial vessels, microcirculatory involvement or obstruction (Sebor, 1990, Baron, 1995).

Syphilitic arteritis is a very rare type of arteritis, affecting mental nerve vessels. Only one case has so far been reported in the literature (Ornsteen, 1931). Even though it is still unclear what its triggering mechanism is, it can be speculated that in secondary syphilis, when systemic arteritis develops, the latter can also affect the thin vessels of the trigeminal nerves and lead to the development of numb chin syndrome.

Giant-cell arteritis (GCA): The mechanism through

νουν τους μύες της μάσησης. Κατά τη μάσηση, αυξάνεται η απαίτηση για επαρκή αιματική ροή προς τους μασητήριους μύες, συνεπώς παθολογικές μεταβολές στα αγγεία, μπορεί να προκαλέσουν κλινικά συμπτώματα, όπως χωλότητα στην κίνηση της κάτω γνάθου.

2. Αγγειοπάθειες

α) Δρεπανοκυτταρική αναιμία: Η απόφραξη από τα ανωμάλου σχήματος δρεπανοκύτταρα στη δρεπανοκυτταρική αναιμία, προκαλεί ερυθρόσταση. Αυτή αφορά συνήθως στα αγγεία του γενειακού νεύρου και έχει ως αποτέλεσμα την ισχαιμική νέκρωση του νεύρου, αποτελώντας την αιτία της γενειακής νευροπάθειας στο 4% των ασθενών (Konotey-Ahulu, 1972, Bruyn και Boogerd, 1991). Επιπλέον, η απόφραξη των αγγείων της κάτω γνάθου από τα παραμορφωμένα ερυθρά, συνδέεται με την εμφάνιση άσηπτων νεκρώσεων στην κάτω γνάθο, οι οποίες μάλιστα εμφανίζονται με μεγαλύτερη συχνότητα απ' ότι πιστεύαμε μέχρι πρόσφατα (Kavadia-Tsatala και συν. 2004).

β) Περινευρική διήθηση: Η περινευρική διηθητική επέκταση των νεοπλασμάτων, επηρεάζει κυρίως τα αγγεία των αγγείων αλλά και τα εγγύς (ευρύτερα) τμήματά τους. Συγκεκριμένα, σε αιματολογικούς όγκους, όπως τη χρόνια λεμφοκυτταρική λευχαιμία, έχουν ανευρεθεί λευχαιμικά κύτταρα τα οποία προκαλούν λευκόσταση στα αγγεία (Candiloros και συν. 1992). Η περινευρική διήθηση μπορεί επίσης να οδηγήσει στην εμφάνιση γενειακής νευροπάθειας.

γ) Σακχαρώδης διαβήτης (ΣΔ): Οι κλινικές εκδηλώσεις του σακχαρώδους διαβήτη, έχουν άμεση σχέση με την μίκρο- και μάκρο-αγγειοπάθεια τις οποίες επιφέρει. Ειδικά, για το οστούν της κάτω γνάθου, διαπιστώθηκε πειραματικά, ότι η πρόκληση ΣΔ τύπου Ι, συνδέεται με ελάττωση του ρυθμού εναπόθεσης του οστεοειδούς και της ενασβεστίωσής του και ποιοτική υποβάθμισή του, όπως αυτή διακρίνεται ακτινογραφικά (Abbassy και συν. 2010). Ο μηχανισμός ο οποίος συντελεί σε αυτήν την υποβάθμιση, συνδυάζει την ελλειμματική λειτουργία των οστεοβλαστών με την ελάττωση της οστεοκλαστικής απορρόφησης που οδηγούν σε περιορισμένο οστικό ανασχηματισμό (Abbassy και συν. 2010).

Σε μακροσκοπική μελέτη των μεταβολών της αγγείωσης του βλεννογόνου της κάτω γνάθου στην περιοχή των τομέων, σε διαβητικά παιδιά, διαπιστώθηκε ελάττωση και ανώμαλη κατανομή της (Gellin και συν. 1970). Δυστυχώς, δεν υφίστανται μελέτες οι οποίες να μελετούν ιστολογικά τις μεταβολές της αγγείωσης της κάτω γνάθου σε διαβητικούς ασθενείς. Σύγχρονες μελέτες, υποστηρίζουν ότι ο ΣΔ δεν επηρεάζει τον οστικό μεταβολισμό της κάτω γνάθου μέσω της προκαλούμενης μικροαγγειοπάθειας, αλλά μέσω του οξειδωτικού στρες, το οποίο είναι ο πιο πιθανός μηχανισμός πρόκλησης οστεονέκρωσης σε διαβητικούς ασθενείς οι οποίοι λαμβάνουν διφωσφονικά (Ichiseki και συν. 2006,

which GCA-induced neuropathy develops has not been clarified yet. So far, only two cases have been reported in the literature (Genereau et al. 1997, Abilleira and Bowler, 2005). It is interesting that the second GCA symptom, after ischemic optic neuropathy, is intermittent mandibular claudication (Abilleira and Bowler, 2005). This has been reported in other arteritides, too, such as in Wegener's granulomatosis (Vermeulen and Mahowald, 1984). It is diagnosed when the patient reports pain during mastication and absence thereof at rest, and no other temporomandibular disorders are identified (Zenone, 2007). This pain is not due to the vessels of the mental nerve being affected, and thus it is not a manifestation of numb chin syndrome. The presence of intermittent claudication is indicative of limited blood flow to the facial artery (where the arterial branch to the masticatory muscle arises from) and internal maxillary artery (where branches to all four masticatory muscles originate from), which supply the masticatory muscles. During mastication, the demand for adequate blood flow to the masticatory muscles increases and thus pathological changes to the vessels can give rise to clinical symptoms, such as claudication upon mandibular movement.

2. Vasculopathies

a) Sickle-cell anaemia: The blockage caused by abnormally shaped drepanocytes in sickle-cell anaemia leads to erythrostasis. The latter usually affects mental nerve vessels, resulting in ischemic necrosis of the nerve, which accounts for numb chin syndrome in 4% of the patients (Konotey-Ahulu, 1972, Bruyn and Boogerd, 1991). Moreover, the blockage of mandibular vessels by defective red blood cells is also linked to the development of aseptic necroses of the mandible, which are more frequent than previously suspected (Kavadia-Tsatala et al. 2004).

b) Perineural infiltration: Perineural infiltrating expansion of neoplasms affects mainly the vessels of the vessels (the vasa vasorum), but also their proximal (wider) parts. More precisely, in haematological tumors, such as chronic lymphocytic leukaemia, leukemic cells have been identified, causing leukostasis to the vessels (Candiloros et al. 1992). Perineural infiltration can also lead to the development of numb chin syndrome.

c) Diabetes mellitus (DM): The clinical manifestations of diabetes mellitus are directly linked to the micro- and macro-vasculopathy that it causes. Particularly in the mandibular bone, it has been experimentally proved that the development of DM type-I is associated with a decline in the rate of osteoid deposition, calcification and qualitative degradation, as seen radiographically (Abbassy et al. 2010). The mechanism

Khamaisi και συν. 2007).

δ) Μετακτινική: Η έκθεση του οστού της κάτω γνάθου σε ακτινοβολία, μπορεί να οδηγήσει στην εμφάνιση της οστεοακτινονέκρωσης, ο παθογενετικός μηχανισμός της οποίας εμπλέκει τρεις παράγοντες: την ακτινοβολία, το τραύμα και τη φλεγμονή (Barkhuysen και συν. 2007). Στον τελευταίο παράγοντα συμπεριλαμβάνεται και η αυτοανοσία.

Η ιστική καταστροφή, εμφανίζει την εξής ακολουθία: ακτινοβόλιση, δημιουργία υποξικού περιβάλλοντος, περιορισμός της αγγείωσης, υποκυτταρικότητα, ιστικό τραύμα (Bras και συν. 1990). Το ιστικό τραύμα συνίσταται σε ίνωση και αγγειοπάθεια. Συγκεκριμένα, παρατηρείται ίνωση του βλεννογόνου και του περιοστέου, με ελάττωση του αριθμού των κυττάρων, ελάττωση της αγγείωσης και πάχυνση του έσω χιτώνα της κάτω φατνιακής αρτηρίας. Η πάχυνση αυτή ακολουθείται από σημαντικού βαθμού ίνωση και ελάττωση της διαμέτρου της αρτηρίας όταν εμφανίζεται οστεοακτινονέκρωση, ενώ εμφανίζεται και θρόμβωσή της (Bras και συν. 1990). Εκτός, όμως, από αυτές τις καθαρά αγγειακές μεταβολές, οι οποίες μπορούν να εξηγήσουν άμεσα τη διατάραξη της αγγείωσης και της οξυγόνωσης των ιστών, η παρουσία ενός διαταραγμένου ανοσολογικά υποστρώματος, μπορεί επίσης να επηρεάσει την επαναγγείωση. Συγκεκριμένα, η παρουσία αυτοαντισωμάτων, αντιελαστίνης, αντικολλαγόνου, αντιπυρηνικών και αντιενδοθηλιακών, όπως στην αποφρακτική θρομβαγγειίτιδα (νόσο του Buerger), έχει συνδεθεί με την εμφάνιση μετακτινικής άσηπτης οστικής νέκρωσης (Roncon de Albuquerque και συν. 1989).

ε) Φαρμακοεπαγώμενη: Η χημειοθεραπεία, κλασική ή με τη μορφή της στοχευμένης θεραπείας, επηρεάζει δυσμενώς τα τροφοφόρα αγγεία της κάτω γνάθου, προκαλώντας τη δημιουργία θρομβώσεων στους τελικούς κλάδους τους στο μυελό των οστών, αλλά και σχηματισμό λιπωδών εμβόλων από τη ρευστοποίηση του μυελού των οστών (McMahon και συν. 2004). Οι μεταβολές αυτές είναι αποτέλεσμα της τοξικής δράσης των φαρμάκων της χημειοθεραπείας στο ενδοθήλιο. Οι βλάβες αυτές συνδέονται με οστικές μεταβολές, όπως με διάβρωση του σπογγώδους οστού (McMahon και συν. 2004).

Τα διφωσφονικά φάρμακα, πέραν της αντιοστεοκλαστικής δράσης τους, εμφανίζουν και αντιαγγειογενετική δράση, περιορίζοντας τη μετανάστευση και την προσκολλητικότητα των ενδοθηλιακών κυττάρων (Wood και συν. 2002). Αυτή η δράση είναι βέβαια επιθυμητή όταν πρόκειται περί νεοπλασμάτων, αλλά βλαπτική και μη επιθυμητή όταν αφορά στο οστούν.

ΠΑΘΟΦΥΣΙΟΛΟΓΙΑ ΤΩΝ ΟΣΤΙΚΩΝ ΜΕΤΑΒΟΛΩΝ ΣΤΙΣ ΑΓΓΕΙΟΠΑΘΕΙΕΣ

Ανεξάρτητα από το είδος της αρτηρίτιδας ή της αγγει-

behind this degradation combines osteoblast dysfunction with a decline in osteoclastic resorption, leading to limited bone remodelling (Abbassy et al. 2010).

A macroscopic study of the changes in the arterial supply of the mucosa in the mandibular incisor area of diabetic children revealed its reduction and uneven distribution (Gellin et al. 1970). Unfortunately, there have not been any histological studies on the arterial supply of the mandible in diabetic patients so far. According to more recent studies, DM does not affect mandibular bone metabolism via the resulting micro-vasculopathy, but via the oxidative stress it causes, which is the most probable mechanism behind osteonecrosis in diabetic patients who are on bisphosphonates (Ichiseki et al. 2006, Khamaisi et al. 2007).

d) Post-radiation: Exposition of the mandibular bone to radiation may lead to the development of osteoradionecrosis, the pathogenic mechanism of which involves three components: adiation, trauma and inflammation (Barkhuysen et al. 2007). The latter factor also includes autoimmunity. Tissue destruction proceeds in the following pattern: radiation, creation of a hypoxic environment, reduction of arterial supply, hypercellularity, tissue trauma (Bras et al. 1990). The tissue trauma involves fibrosis and vasculopathy. More precisely, fibrosis of mucosa and periosteum are observed, involving a reduction in the number of cells, decrease in arterial supply and thickening of the inner coat of the inferior alveolar artery. In osteoradionecrosis, this thickening is followed by a significant degree of fibrosis and decrease in the arterial diameter, while thrombosis also develops (Bras et al. 1990). Besides these purely vascular changes that can directly explain disorders in vascular and oxygen supply to the tissues, the presence of a disturbed immune background, can in turn also affect revascularization. More precisely, the presence of autoantibodies, antielastine, anticollagen, antinuclear and antiendothelial antibodies, such as in thromboangiitis obliterans (Buerger's disease), has been associated with the development of post-radiation aseptic osteonecrosis (Roncon de Albuquerque et al. 1989).

e) Drug-induced: Chemotherapy, classic or in the form of targeted treatment, has a negative effect on the mandibular feeding vessels, causing thromboses to their end branches in the bone marrow and emboli as a result of bone marrow liquefaction (McMahon et al. 2004). These changes are the outcome of the toxic effect of chemotherapy drugs on the endothelium. The lesions in question are associated with bone changes, such as trabecular bone erosion (McMahon et al. 2004). Besides their antiosteoclastic effect, bisphosphonates also have an antiangiogenic effect, limiting the migration and adhesivity of endothelial cells (Wood et al. 2002). This is a desirable effect when it comes to

οπάθειας, ο μηχανισμός μέσω του οποίου ασκείται πιθανή επιβλαβής δράση στην περιοχή που αιματώνεται από την αρτηρία ή το αρτηρίδιο είναι ο ακόλουθος: η αγγειοπάθεια συντελεί στην υποάρδευση της περιοχής (νεύρο, μύες ή οστούν), άρα σε ισχαιμία και εν τέλει σε υποξία. Η ελάττωση της οξυγόνωσης του οστού μπορεί να μετρηθεί με τη χρήση ενός ειδικού μεταλλάκτη ο οποίος μετράει τη μερική πίεση οξυγόνου (PiO_2). Μετρήσεις έχουν δείξει ότι σε περίπτωση παθολογίας, η PiO_2, από 71,4 mmHg (που είναι η φυσιολογική τιμή), κατέρχεται στα 30,6 mmHg, αποτελώντας ένα χρήσιμο δείκτη κατά τη χειρουργική αντιμετώπιση της χρόνιας οστεομυελίτιδας και της οστεονέκρωσης (Maurer και συν. 2006).

Το γεγονός ότι στις αρτηρίτιδες και τις αγγειοπάθειες γενικά, δεν επισυμβαίνουν ακραίες οστικές μεταβολές όπως στην περίπτωση της δρεπανοκυτταρικής αναιμίας, οφείλεται στο ότι σε αυτές δεν παρατηρείται συνήθως πλήρης απόφραξη του αυλού των αγγείων, ενώ η παράπλευρη κυκλοφορία που εγκαθίσταται στην κάτω γνάθο, μπορεί να αντιμετωπίσει την εμφανιζόμενη υποάρδευση. Έτσι, δεν παρατηρείται η εμφάνιση ακτινοσκιερών αλλοιώσεων, οι οποίες αντιστοιχούν σε άσηπτες νεκρώσεις, ως αποτέλεσμα εμβολών στα αγγεία, όπως στη δρεπανοκυτταρική αναιμία (Kavadia-Tsatala και συν. 2004).

Οστικές μεταβολές σε μικροσκοπικό επίπεδο, ωστόσο, πιθανολογείται ότι υπάρχουν στο οστό της κάτω γνάθου, λόγω της παρεμπόδισης της φυσιολογικής αιμάτωσης και οξυγόνωσης. Παρατηρήσεις οστικών μεταβολών σε αρτηρίτιδες που προσβάλλουν άλλα τμήματα του σώματος, ενισχύουν αυτήν την υπόθεση. Συγκεκριμένα, έχει παρατηρηθεί νεο-οστεογένεση στην κλίμακα του τυμπάνου στη βασική έλικα του κοχλία, σε ασθενείς με οζώδη πολυαρτηρίτιδα (Joglekar και συν. 2010). Το παράδειγμα αυτό δείχνει ότι, αν και θα περίμενε κανείς ότι η υποάρδευση της περιοχής και η υποξία, θα οδηγήσουν σε άσηπτη νέκρωση, η ίδια οδός, μπορεί να οδηγήσει σε αντιδραστική νεοαγγειογένεση και οστεοπαραγωγή με στόχο την ομοιοστασία.

Σχετικά με την άσηπτη νέκρωση, νεότερα δεδομένα, υποστηρίζουν ένα πολυπαραγοντικό μοντέλο θρόμβωσης (Kenzora και Glimcher, 1985). Σύμφωνα με αυτό, δεν είναι μόνο η ακτινοβόληση ενός ασθενούς με καρκίνο ή η χημειοθεραπεία που μπορεί να οδηγήσει σε οστεονέκρωση, αλλά ένα σύνολο επιβαρυντικών παραγόντων, όπως η λήψη διφωσφονικών και στερεοειδών, τα οποία όλα μαζί προκαλούν ένα αθροιστικό στρες στα οστικά κύτταρα. Πλέον υποστηρίζεται ότι η οστική νέκρωση δεν οφείλεται πρωτογενώς σε διαταραχή της λειτουργίας των οστεοβλαστών και οστεοκλαστών, αλλά σε χρόνια ισχαιμία του μυελού των οστών (McMahon και συν. 2004). Σε αυτόν το χρόνιο μηχανισμό, εμπλέκεται η αναιμία, οι διαταραχές της ινωδόλυσης και η θρομβοφιλία (Glueck και συν. 1996, Lenz και

neoplasms, but a harmful and non-desirable one for the bone.

PATHOPHYSIOLOGY OF BONE ALTERATIONS IN VASCULOPATHIES

Regardless of the type of arteritis or vasculopathy, the mechanism through which a potentially harmful effect is exerted on the area supplied by the artery or arteriole is the following: vasculopathy contributes to the hypoperfusion of the area (nerve, muscle or bone) and thus to ischemia and finally to hypoxia. The decrease in bone oxygenation can be assessed by means of a special sensor measuring oxygen partial pressure (PiO_2). Measurements have shown that in pathological cases PiO_2 drops from 71.4 mmHg (which is the normal value) to 30.6 mmHg, which is a useful indication in the surgical treatment of chronic osteomyelitis and osteonecrosis (Maurer et al. 2006).

In arteritides and vasculopathies in general, no extreme bone changes are caused, like in sickle-cell anaemia, which can be explained by the fact that there is usually no complete blockage of the vessel lumen, while the collateral circulation which is established in the mandible can compensate for the resulting hypo-perfusion. Thus, no radiopaque lesions can be observed, corresponding to aseptic necroses resulting from vessel embolisation, like in sickle-cell anaemia (Kavadia-Tsatala et al. 2004). It is speculated however that microscopic bone changes are indeed caused in the mandibular bone, resulting from the obstruction of the normal blood and oxygen supply. Bone changes observed in arteritides affecting other parts of the body support this hypothesis. More specifically, neo-osteogenesis has been observed in the scala tympani of basal turn of the cochlea in patients with polyarteritis nodosa (Joglekar et al. 2010). This example shows that, even though one would expect that the region's hypoperfusion and hypoxia would lead to aseptic necrosis, this can also lead to reactive neo-angiogenesis and osteo-formation to achieve homeostasis.

Regarding aseptic necrosis, more recent data support a multiple hit thrombosis model (Kenzora and Glimcher, 1985). According to this model, it is not only radiation or chemotherapy that can lead to osteonecrosis in cancer patients, but a set of aggravating factors, such as the use of bisphosphonates and steroids, the interplay of which results in cumulative stress to the bone cells. Moreover, it is argued that the primary cause behind osteonecrosis is not osteoblast and osteoclast dysfunction, but chronic bone marrow ischemia (McMahon et al. 2004). This chronic mechanism involves anaemia, fibrinolysis disorders and thrombophilia (Glueck et al. 1996, Lenz et al. 2005).

The initial involvement of only the bone marrow and

συν. 2005).
Η αρχική εμπλοκή μόνο του μυελού των οστών και όχι του συμπαγούς οστού, μπορεί να συγκαλύψει την παθολογία και το μόνο στοιχείο που την αποκαλύπτει να είναι ένας διάχυτος πόνος, κυρίως οδοντικός, νευροπαθητικής αιτιολογίας. Πρέπει να τονιστεί ότι ο μηχανισμός αυτός είναι ο ίδιος τόσο στις πολύ χαρακτηριστικές μορφές οστεοακτινονέκρωσης, όσο και σε ήπιες μορφές οστικής ισχαιμίας, όπως οι τραυματικές οστικές κύστεις αλλά και η ισχαιμία λόγω οιδήματος του μυελού των οστών, αγνώστου αιτιολογίας. Οι πρωτογενείς διαταραχές του πηκτικού μηχανισμού, δηλαδή η θρομβοφιλία και η διαταραχή της ινωδόλυσης, μπορεί να συνδέονται και με άλλα κλινικά σύνδρομα, όπως η νευραλγία τριδύμου και άτυπες μορφές πόνου, ο οποίος πιθανολογείται ότι είναι νευροπαθητικός, ισχαιμικής αιτιολογίας (Glueck και συν. 1996).

ΣΥΜΠΕΡΑΣΜΑΤΑ

Η αγγείωση της κάτω γνάθου, ιδιαίτερα η κάτω φατνιακή αρτηρία, επιδέχεται εκφυλιστικές μεταβολές του τύπου της αρτηριδιοσκλήρυνσης κατά τη γήρανση, οι οποίες έχουν ως αποτέλεσμα την υποάρδευση του οστού της κάτω γνάθου. Ωστόσο, μεταβολές επισυμβαίνουν και σε παθολογικές καταστάσεις που αφορούν στον αγγειακό ιστό, όπως πρωτογενείς, αλλά κυρίως δευτερογενείς αγγειοπάθειες και αρτηρίτιδες.
Οι οστικές μεταβολές που επέρχονται στο οστούν της κάτω γνάθου από τις μεταβολές στην αγγείωση δεν έχουν πλήρως μελετηθεί και μόνο μεμονωμένες αναφορές αυτών υφίστανται. Η στενή σχέση μεταξύ αγγείωσης και οστού της κάτω γνάθου όπως αυτή παρουσιάστηκε, έχει ως αποτέλεσμα, οι καταστάσεις οι οποίες παρεμποδίζουν τη φυσιολογική λειτουργία του ενδοθηλίου και προκαλούν περιορισμό της αιματικής ροής και υποξία, να επηρεάζουν άμεσα το οστούν. Έτσι, ακόμα και λειτουργικοί οστεοβλάστες, δεν είναι σε θέση να συνθέσουν οστεοειδές επί διαταραγμένης αγγείωσης. Η κατάσταση αυτή οδηγεί σε ποιοτικά υποβαθμισμένο οστούν, με άτυπη αρχιτεκτονική ή ακόμα και άσηπτη νέκρωση. Στην τελευταία, εμπλέκονται διάφοροι αιτιολογικοί παράγοντες, στα πλαίσια ενός πολυπαραγοντικού μοντέλου, το οποίο εμπλέκει τη χρόνια ισχαιμία του μυελού των οστών, με διαταραχές στην ινωδόλυση και στον πηκτικό μηχανισμό. Συνεπώς, συστηματικές καταστάσεις μπορούν να προκαλέσουν πρωτογενώς αγγειακή παθολογία και δευτερογενώς να επηρεάσουν τον οστικό μεταβολισμό.
Εάν ο οστίτης και ο αγγειακός ιστός θεωρηθούν, δομικά και λειτουργικά, δύο ανεξάρτητοι ιστοί, τότε δεν είναι δυνατόν να εξηγηθεί γιατί το οστούν ως ανεξάρτητος ιστός βρίσκεται πάντοτε υπό τον έλεγχο μεσολαβητών και αυξητικών παραγόντων από το ενδοθήλιο, όπως της BMP-2. Η τελευταία, όπως πιθανότατα και

not the compact bone may conceal the pathology, and the only indication is a sense of diffuse, mainly dental, pain of neuropathic origin. It should be noted here that this mechanism is the same in both very typical forms of osteoradionecrosis and mild forms of bone ischemia, such as traumatic bone cysts and ischemia resulting from bone marrow oedema of unknown origin. Primary disorders of the coagulation mechanism, i.e. thrombophilia and fibrinolysis disorder may also be linked to other clinical syndromes, such as trigeminal neuralgia and atypical forms of pain, which is speculated to be of ischemic origin (Glueck et al. 1996).

CONCLUSIONS

The arterial supply of the mandible, particularly the inferior alveolar artery, is subject to age-related degenerative changes, such as mandibular arteriosclerosis, which result in hypoperfusion of the mandibular bone. However, changes also occur in pathological conditions affecting the vascular tissue, such as primary, but mainly secondary, vasculopathies and arteritides.
Changes to the mandibular bone arising from alterations in arterial supply have not yet been fully studied, and there are only individual reports on them. As a result of the close relationship between the arterial supply and mandibular bone, as presented in this paper, conditions obstructing the endothelium's normal function, restricting blood flow and causing hypoxia have a direct impact on the bone. Thus, even fuctional osteoblasts are not able to synthesise osteoid in cases of distorted arterial supply, which leads to a qualitative degradation of the bone, involving atypical architecture or even aseptic necrosis. The latter combines various etiological factors into a multiple hit thrombosis model, involving bone marrow ischemia with disorders in fibrinolysis and the coagulation mechanism. Thus, systemic conditions can primarily give rise to vascular pathology and secondarily affect bone metabolism. If osseous and vascular tissues are approached as two structurally and functionally separate tissues, then it is not possible to explain why the bone, as an independent tissue, is always under the control of endothelial mediators and growth factors, such as BMP-2. The latter, and probably also all other morphogenetic proteins, seem to prove the vascular origin of bone tissue, since angiogenesis precedes and regulates osteogenesis both at the early stages of craniofacial formation and in post-natal osteogenesis.
In conclusion, systemic vasculopathies appear to affect the inferior arveolar artery and mandibular bone metabolism more than previously suspected, as a result of the fact that the vascular tissue regulates and

άλλες μορφογενετικές πρωτεΐνες, φαίνεται να αποτελούν την απόδειξη της αγγειακής προέλευσης του οστίτη ιστού, καθώς όπως στα αρχικά στάδια της κρανιοπροσωπικής διάπλασης έτσι και κατά τη μεταγεννητική οστεογένεση η αγγειογένεση προηγείται χρονικά και ρυθμίζει την οστεογένεση.

Συμπερασματικά, οι συστηματικές αγγειοπάθειες φαίνεται να προσβάλλουν περισσότερο απ' ότι πιστεύαμε μέχρι πρόσφατα την κάτω φατνιακή αρτηρία και τον οστικό μεταβολισμό της κάτω γνάθου, στοιχείο το οποίο οφείλεται στο ότι ο αγγειακός ιστός ρυθμίζει και επηρεάζει άμεσα τον οστικό μεταβολισμό, λειτουργώντας ως παράθυρο μέσω του οποίου το οστούν αλληλεπιδρά με το μικροπεριβάλλον.

has a direct effect on bone metabolism, serving as a "window" through which the bone interacts with the microenvironment.

ΒΙΒΛΙΟΓΡΑΦΙΑ/REFERENCES

Abbassy MA, Watari I, Soma K: The effect of diabetes mellitus on rat mandibular bone formation and microarchitecture. Eur J Oral Sci 118:364-369, 2012

Abe E, Yamamoto M, Taguchi Y, Lecka-Czernik B, O'Brien CA, Economides AN, Stahl N, Jilka RL, Manolagas SC: Essential requirement of BMPs-2/4 for both osteoblast and osteoclast formation in murine bone marrow cultures from adult mice: antagonism by noggin. J Bone Miner Res 15:663 – 673, 2000

Abilleira S, Bowler JV: The numb chin syndrome as an early manifestation of giant-cell (temporal) arteritis: a case report. Headache 45:1411-1413, 2005

Alentorn A, Montero J, Vidaller A, Casasnovas C: Numb chin syndrome as an early symptom of primary and secondary vasculitis. Joint Bone Spine 78:427-428, 2011

Aronson J: Temporal and spatial increases in blood flow during distraction osteogenesis. Clin Orthop Relat Res 301:124-131, 1994

Barkhuysen R, Janssens GO, de Wilde PC, Merkx MA: Multiple complications due to osteoradionecrosis in a patient with thromboangiitis obliterans. Oral Surg Oral Med Oral Pathol Oral Radiol Endod 104:34-37, 2007

Baron JC: Benign neuropathy of the chin. Rev Neurol 151:284–285, 1995

Bonilla-Claudio M, Wang J, Bai Y, Klysik E, Selever J, Martin JF: Bmp signaling regulates a dose-dependent transcriptional program to control facial skeletal development. Development 139:709-719, 2012

Bouletreau PJ, Warren SM, Spector JA, Peled ZM, Gerrets RP, Greenwald JA, Longaker MT: Hypoxia and VEGF up-regulate BMP-2 mRNA and protein expression in microvascular endothelial cells: implications for fracture healing. Plast Reconstr Surg 109:2384-2397, 2002

Bradley JC: Age changes in the vascular supply of the mandible. Br Dent J 132:142-144, 1972

Bradley, JC: A radiological investigation into the age changes of the inferior dental artery. Br J Oral Surg 13:82-90, 1975

Bradley JC: Age changes of the inferior alveolar artery. Br J Oral Maxillofac Surg 26:517-519, 1988

Bras J, de Jonge HK, van Merkesteyn JP: Osteoradionecrosis of the mandible: pathogenesis. Am J Otolaryngol 11:244-250, 1990

Bruyn RP, Boogerd W: The numb chin. Clin Neurol Neurosurg 93:187-193, 1991

Bunce DFM: Atlas of Arterial Histology. WH Green Inc. 1974, pp. 221

Candiloros H, Jeandel C, Vespignani H, Cuny G: Bilateral mental neuropathy revealing prolymphocytic transformation of chronic lymphocytic leukemia. Rev Med Interne 13:256-260, 1992

Dilling CF, Wada AM, Lazard ZW, Salisbury EA, Gannon FH, Vadakkan TJ, Gao L, Hirschi K, Dickinson ME, Davis AR, Olmsted-Davis EA: Vessel formation is induced prior to the appearance of cartilage in BMP-2-mediated heterotopic ossification. J Bone Miner Res 25:1147-1156, 2010

Divya KS, Moran NA, Atkin PA: Numb chin syndrome: a case series and discussion. Br Dent J 208:157-160, 2010

Fang TD, Salim A, Xia W, Nacamuli RP, Guccione S, Song HM, Carano RA, Filvaroff EH, Bednarski MD, Giaccia AJ, Longaker MT: Angiogenesis is required for successful bone induction during distraction osteogenesis. J Bone Miner Res 20:1114-1124, 2005

Gellin ME, Bautista A, Haley JV, Mabry CC: Vascular changes in the mandibular alveolar mucosae of diabetic children. Pediatrics 46:789-793, 1970

Genereau T, Lortholary O, Biousse V, Guillevin L: Numb chin syndrome as first sign of temporal arteritis. J Rheumatol 26:1425- 1426, 1999

Glueck CJ, McMahon RE, Bouquot J, Stroop D, Tracy T, Wang P, Rabinovich B: Thrombophilia, hypofibrinolysis, and alveolar osteonecrosis of the jaws. Oral Surg Oral Med Oral Pathol Oral Radiol Endod 81:557–566, 1996

Heasman PA, Adamson J: An investigation of possible age-related changes in the inferior alveolar artery in man. Br J Oral Maxillofac Surg 25:406-409, 1987

Hellem S, Ostrup LT: Normal and retrograde blood supply to the body of the mandible in the dog. II. The role played by perios-

teo-medullary and symphyseal anastomoses. Int J Oral Surg 10:31-42, 1981
Ichiseki T, Ueda Y, Katsuda S, Kitamura K, Kaneuji A, Matsumoto T: Oxidative stress by glutathione depletion induces osteonecrosis in rats. Rheumatology (Oxford) 45:287-290, 2006
Joglekar S, Deroee AF, Morita N, Cureoglu S, Schachern PA, Paparella M: Polyarteritis nodosa: a human temporal bone study. Am J Otolaryngol 31:221-225, 2010
Kavadia-Tsatala S, Kolokytha O, Kaklamanos EG, Antoniades K, Chasapopoulou E: Mandibular lesions of vasoocclusive origin in sickle cell hemoglobinopathy. Odontology 92:68-72, 2004
Kenzora JE, Glimcher MJ: Accumulative cell stress: The multifactorial etiology of idiopathic osteonecrosis. Orthop Clin North Am 16:669-679, 1985
Khamaisi M, Regev E, Yarom N, Avni B, Leitersdorf E, Raz I, Elad S: Possible association between diabetes and bisphosphonate-related jaw osteonecrosis. J Clin Endocrinol Metab 92:1172-1175, 2007
Kokorina NA, Lewis JS Jr, Zakharkin SO, Krebsbach PH, Nussenbaum B: rhBMP-2 has adverse effects on human oral carcinoma cell lines in vivo. Laryngoscope 122:95-102, 2012
Konotey-Ahulu FI: Mental-nerve neuropathy: a complication of sickle cell crisis. Lancet 2:388, 1972
Langenfeld EM, Langenfeld J: Bone morphogenetic protein-2 stimulates angiogenesis in developing tumors. Mol Cancer Res 2:141-149, 2004
Lenz JH, Steiner-Krammer B, Schmidt W, Fietkau R, Mueller PC, Gundlach KK: Does avascular necrosis of the jaws in cancer patients only occur following treatment with bisphosphonates? J Craniomaxillofac Surg 33:395-403, 2005
Lossos A, Siegal T: Numb chin syndrome in cancer patients. Neurology 42:1181–1184, 1992
Loukas M, Kinsella CR Jr, Kapos T, Tubbs RS, Ramachandra S: Anatomical variation in arterial supply of the mandible with special regard to implant placement. Int J Oral Maxillofac Surg 37:367-371, 2008
Matsubara H, Hogan DE, Morgan EF, Mortolock DP, Einhorn TA, Gerstenfeld LC: Vascular tissues are a primary source of BMP2 expression during bone formation. Bone 2012 [in press]
Maurer P, Meyer L, Eckert AW, Berginski M, Schubert J: Measurement of oxygen partial pressure in the mandibular bone using a polarographic fine needle probe. Int J Oral Maxillofac Surg 35:231-236, 2006
McGregor AD, MacDonald DG: Age changes in the human inferior alveolar artery--a histological study. Br J Oral Maxillofac Surg 27:371-374, 1989
McMahon RE, Bouquot JE, Glueck CJ, Spolnik KJ, Adams WR: Osteonecrosis: a multifactorial etiology. J Oral Maxillofac Surg 62: 904–905, 2004
Oikarinen VJ: The inferior alveolar artery. A study based on gross anatomy and arteriography, supplemented by observations on age changes. Suom Hammaslaak Toim 61:1-131, 1965
Ornsteen AM: Isolated bilateral trigeminal nerve disease presumably syphilitic in origin. J Nerv Merit Dis 74:297-300, 1931
Pogrel MA, Dodson T, Tom W: Arteriographic assessment of patency of the inferior alveolar artery and its relevance to alveolar atrophy. J Oral Maxillofac Surg 45:767-770, 1987
Roncon de Albuquerque R, Delgado L, Correia P, Torrinha JF, Serrã o D, Braga A: Circulating immune complexes in Buerger's disease. Endarteritis obliterans in young men. J Cardiovasc Surg (Torino) 30:821-825, 1989
Sebor RJ: Numb chin syndrome: a case report. Compendium 11:620–625, 1990
Street J, Bao M, deGuzman L, Bunting S, Peale FV Jr, Ferrara N, Steinmetz H, Hoeffel J, Cleland JL, Daugherty A, van Bruggen N, Redmond HP, Carano RA, Filvaroff EH: Vascular endothelial growth factor stimulates bone repair by promoting angiogenesis and bone turnover. Proc Natl Acad Sci U S A 99:9656-9661, 2002
Vermeulen JP, Mahowald ML: A case of Wegener's granulomatosis presenting with jaw claudication. J Rheumatol 11:707-709, 1984
Wang CJ, Huang KE, Sun YC, Yang YJ, Ko JY, Weng LH, Wang FS: VEGF modulates angiogenesis and osteogenesis in shockwave-promoted fracture healing in rabbits. J Surg Res 171:114-119, 2011
Wright GP: An introduction to pathology. Longmans, Green & Co. Ltd. 1960, pp. 345
Wolf J, Mattila K, Hietanen J, Vartiovaara J: A radiological study of degenerative vascular changes in the external carotid region and carotid bifurcation. Br J Oral Maxillofac Surg 27:362-370, 1989
Wood J, Bonjean K, Ruetz S, Bellahcène A, Devy L, Foidart JM, Castronovo V, Green JR: Novel antiangiogenic effects of the bisphosphonate compound zoledronic acid. J Pharmacol Exp Ther 302:1055-1061, 2002
Zenone T, Knefati Y, Sabatier JC: Polyarteritis nodosa presenting with jaw claudication and headache. Joint Bone Spine 74:301-302, 2007

Διεύθυνση επικοινωνίας:
Ντήτριχ Εύα-Μαρία
57006 Βασιλικά - Θεσσαλονίκης
Τ.Θ. 1033
Τηλ.: 0030 2396 0 23349
e-mail: dietrich@auth.gr

Address:
Dietrich Eva-Maria
57006 Vassilika - Thessaloniki, Greece
PO Box 1033
Τηλ.: 0030 2396 0 23349
e-mail: dietrich@auth.gr