Λίπωμα εδάφους στοματικής κοιλότητας. Παρουσίαση περίπτωσης και ανασκόπηση βιβλιογραφίας

Λάμπρος ΓΚΟΥΤΖΑΝΗΣ[1], Βλάσιος ΟΚΤΣΕΛΟΓΛΟΥ[2], Βασίλης ΠΕΤΣΙΝΗΣ[1], Νικόλαος ΠΑΠΑΔΟΓΕΩΡΓΑΚΗΣ[3]

Κλινική Στοματικής και Γναθοπροσωπικής Χειρουργικής, ΓΝΑ «Ο Ευαγγελισμός», Οδοντιατρική Σχολή ΕΚΠΑ, Αθήνα
(Διευθυντής: Καθηγητής Κ. Αλεξανδρίδης)

Lipoma of the floor of the mouth. A case report and literature review

Lambros GOUTZANIS, Vlasios OKTSELOGLOU, Vasilis PETSINIS, Nikolaos PAPADOGEORGAKIS

Department of Oral and Maxillofacial Surgery «Evangelismos» Hospital, Dental School, Athens, Greece
(Head: Professor C. Alexandridis)

Ενδιαφέρουσα περίπτωση
Case report

ΠΕΡΙΛΗΨΗ: Τα λιπώματα αποτελούν καλοήθη νεοπλάσματα του λιπώδους ιστού που εμφανίζονται σε ολόκληρο το ανθρώπινο σώμα και αναπτύσσονται με βραδύ ρυθμό. Η εντόπισή τους στη στοματογναθοπροσωπική περιοχή είναι σπάνια, η δε επίπτωση στη στοματική κοιλότητα κυμαίνεται στο 1-4 % περίπου. Η παρειά, η γλώσσα, το προστόμιο, τα χείλη, η υπερώα και το έδαφος του στόματος είναι περιοχές στις οποίες έχουν αναφερθεί λιπώματα ενδοστοματικά. Στην πλειονότητα των περιπτώσεων η αντιμετώπιση της βλάβης δεν προβληματίζει το Στοματικό και Γναθοπροσωπικό Χειρουργό. Ωστόσο, όταν ο όγκος γειτνιάζει με ευαίσθητες ανατομικές δομές, όπως στην περίπτωση εντόπισης στο έδαφος του στόματος, τότε απαιτείται προσοχή για την αποφυγή επιπλοκών.
Παρουσιάζεται περίπτωση λιπώματος εδάφους της στοματικής κοιλότητας, που αντιμετωπίστηκε χειρουργικά καθώς και σύντομη ανασκόπηση της βιβλιογραφίας.

ΛΕΞΕΙΣ ΚΛΕΙΔΙΑ: λίπωμα, έδαφος στόματος, θεραπεία

SUMMARY: Lipomas are slowly growing benign tumors of the adipose tissue which may occur in the whole human body. They are rarely found in the oral maxillofacial region; their incidence in the oral cavity is about 1-4 %. Intraorally, lipomas can occur at the buccal mucosa, the tongue, the vestibule, the lips, the palate and the floor of the mouth. In the majority of the cases, treatment does not cause serious concern. However, when the tumor is adjacent to important anatomical structures, like the floor of the mouth, then possibility of complication should be considered by the maxillofacial surgeon.
This paper reports a case of lipoma of the mouth floor, its surgical treatment and a short review of the literature.

KEY WORDS: lipoma, floor of the mouth, treatment

[1]*Λέκτορας ΣΓΠΧ ΕΚΠΑ*
[2]*Ειδικευόμενος ΣΓΠΧ*
[3]*Καθηγητής ΣΓΠΧ*

Παρελήφθη: 17/05/2012 - Έγινε δεκτή: 06/08/2012

Paper received: 17/05/2012 - Accepted: 06/08/2012

ΕΙΣΑΓΩΓΗ

Τα λιπώματα αποτελούν καλοήθη νεοπλάσματα του λιπώδους ιστού που εμφανίζονται σε ολόκληρο το ανθρώπινο σώμα και αναπτύσσονται βραδέως. Η εντόπισή τους ωστόσο στη στοματογναθοπροσωπική περιοχή είναι σπάνια, η δε ανάπτυξή τους στη στοματική κοιλότητα υπολογίζεται σε 1-4% περίπου (Fregnani και συν. 2003). Η παρειά, η γλώσσα, το προστόμιο, τα χείλη, η υπερώα και το έδαφος του στόματος είναι περιοχές που έχει αναφερθεί η εντόπιση λιπώματος ενδοστοματικά (Furlong και συν. 2004).
Κλινικά τα ενδοστοματικά λιπώματα εμφανίζονται ως υποκίτρινη, μαλακή και λεία διόγκωση που καλύπτεται από φυσιολογικό βλεννογόνο και συνέχεται με τους παρακείμενους ιστούς με ευρεία βάση ή με μίσχο. Όταν εντοπίζονται σε βαθύτερα στρώματα τότε παρουσιάζονται ως ανώδυνη διόγκωση ελαστικής συνήθως σύστασης. Ιστολογικά, η βλάβη μπορεί να χαρακτηριστεί ως κοινό λίπωμα, ινολίπωμα, ατρακτοκυτταρικό λίπωμα, αγγειολίπωμα, πλειόμορφο λίπωμα και άτυπο λίπωμα (Manor και συν. 2011). Η αντιμετώπισή τους έγκειται σε χειρουργική αφαίρεση μετά από παρασκευή της κάψας του όγκου.
Σκοπός της εργασίας είναι η παρουσίαση περίπτωσης λιπώματος εδάφους του στόματος που αντιμετωπίστηκε με χειρουργική αφαίρεση καθώς επίσης και σύντομη ανασκόπηση της σχετικής βιβλιογραφίας.

ΠΕΡΙΓΡΑΦΗ ΠΕΡΙΠΤΩΣΗΣ

Γυναίκα 48 ετών, με ελεύθερο ιατρικό ιστορικό, παραπέμφθηκε από άλλο νοσοκομείο στα τακτικά ιατρεία του νοσοκομείου «Ευαγγελισμός» αιτιώμενη διόγκωση στο έδαφος του στόματος δεξιά. Είχε προηγηθεί λήψη υλικού για ιστολογική εξέταση, η οποία τεκμηρίωνε τη διάγνωση του λιπώματος.
Κλινικά η βλάβη παρουσιαζόταν σαν διόγκωση, καλά περιγεγραμμένη, μέγιστης διαμέτρου περίπου 4cm, μαλακής σύστασης και χροιάς υποκίτρινης, με ευρεία πρόσφυση στον βλεννογόνο της γλωσσικής επιφάνειας της κάτω γνάθου αντίστοιχα με τους 42, 43 οδόντες και στο έδαφος του στόματος (Εικ. 1). Λόγω του μεγέθους και της θέσης της κρίθηκε απαραίτητη η περαιτέρω διερεύνηση με μαγνητική τομογραφία. Ο απεικονιστικός έλεγχος κατέδειξε επαρκώς τα όρια της βλάβης καθώς και την επέκτασή της προς τις εν τω βάθει δομές του εδάφους του στόματος (Εικ. 2α,β). Πιο συγκεκριμένα έγινε αναφορά για όγκο διαστάσεων 3x4x4 cm με σήμα λίπους, που εκτεινόταν στο έδαφος του στόματος δεξιά και το κάτω του όριο βρισκόταν άνωθεν της κατάφυσης του σύστοιχου γενειογλωσσικού μυός. Δεν παρατηρήθηκε αλλοίωση ή παραμόρφωση των παρακείμενων οστικών δομών.
Η ασθενής υποβλήθηκε σε χειρουργική αφαίρεση της

INTRODUCTION

Lipomas are benign tumors of the adipose tissue, slowly growing and occurring in the whole human body. Their development in the oral maxillofacial region is rare and their incidence in the oral cavity is about 1-4% (Fregnani et al. 2003). Intraorally, lipomas can occur at the buccal mucosa, the tongue, the vestibule, the lips, the palate and the floor of the mouth (Furlong et al. 2004).
Clinically, oral lipomas present as a yellowish, soft and smooth lump, covered with normal mucosa and connected with the surrounding tissue either by a broad base or are pedunculated. When located deep into the oral tissues, they usually present as painless and elastic masses. Histologically, lipomas have the following subtypes: the common lipoma, the fibrolipoma, the spindle cell lipoma, the angiolipoma, the pleomorphic and the atypical lipoma (Manor et al. 2011). Treatment includes the surgical removal of the tumor together with its capsule.
This study reports a case of a lipoma of the floor of the mouth treated with surgical excision. A short literature review is also made.

CASE REPORT

A 48 year old female, medically fit and healthy, was referred from another hospital to the outpatient department of "Evangelismos" Hospital suffering from a lump of the right side of the floor of the mouth. She had undergone an incisional biopsy and the diagnosis of lipoma had been made.
In clinical examination, a well circumscribed mass with a greatest diameter of 4 cm approximately, soft in palpation and yellowish in color could be observed (Fig. 1). Its pedunculated base was attached to the lingual mucosa of the mandible adjacent to the lower right lateral incisor and canine. Due to the size and location, a further investigation with MRI scan was considered necessary; the tumor margins were precisely revealed as

Εικ. 1: Κλινική εικόνα βλάβης.
Fig. 1: Appearance of the lesion.

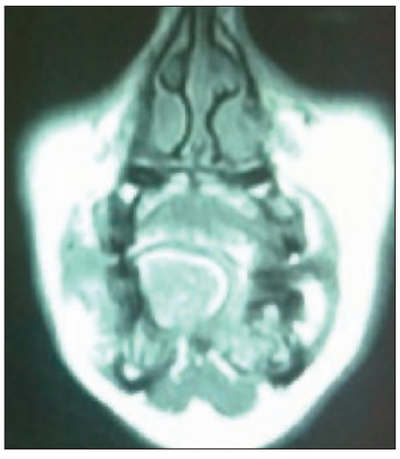

Εικ. 2α: Μαγνητική τομογραφία. Αξονική τομή.
Fig. 2a: MRI. Axial section.

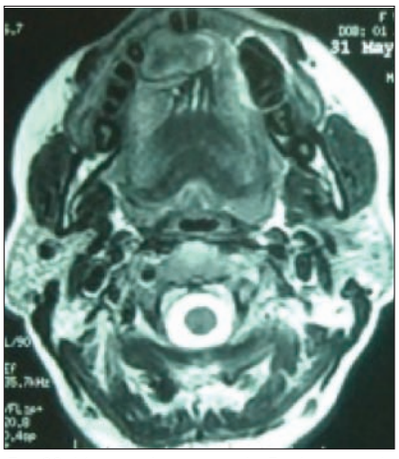

Εικ. 2β: Μαγνητική τομογραφία. Εγκάρσια τομή.
Fig. 2b: MRI. Transverse section.

Εικ. 3: Διεγχειρητική φωτογραφία αμέσως πριν την αφαίρεση της βλάβης.
Fig. 3: Intra-operative view prior to lesion removal.

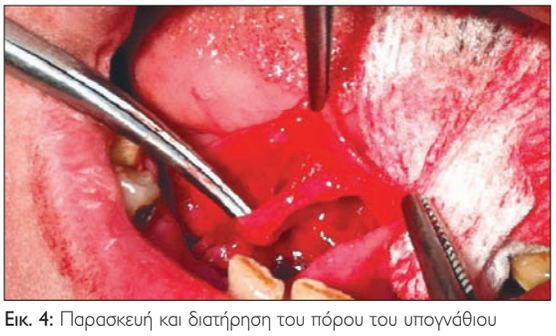

Εικ. 4: Παρασκευή και διατήρηση του πόρου του υπογνάθιου αδένα.
Fig. 4: Preparation and preservation of the duct of the submandibular gland.

Εικ. 5: Μετεγχειρητική εικόνα (7 ημέρες από την επέμβαση).
Fig. 5: Appearance 7 days post-operatively.

βλάβης με ενδοστοματική προσπέλαση υπό τοπική αναισθησία. Μετά από αναισθησία του γλωσσικού νεύρου και εμποτίσεις τοπικά (διάλυμα αρτικαΐνης– αδρεναλίνης 1:100000), έγινε κυκλοτερής τομή του βλεννογόνου περιφερικά της βλάβης ώστε να συναφαιρεθεί ο υπερκείμενος της βλάβης βλεννογόνος, στο σημείο όπου είχε προηγηθεί η μερική βιοψία. Ακολούθησε αναγνώριση και παρασκευή της κάψας του όγκου ώστε να αποχωριστεί από τους περιβάλλοντες ιστούς διατηρώντας την ακεραιότητά της, ενώ ιδιαίτερη έμφαση δόθηκε στην παρασκευή και διατήρηση του εκφορητικού πόρου του υπογνάθιου αδένα δεξιά (Εικ. 3,4). Μετά την αφαίρεση της βλάβης, ακολούθησε επιμελής αιμόσταση και έλεγχος της βατότητας του πόρου του υπογνάθιου αδένα. Η σύγκλειση του μετεγχειρητικού ελλείμματος έγινε κατά πρώτο σκοπό, μετά από υποσκαφή και κινητοποίηση των περιβαλλόντων ιστών.
Η ασθενής εμφάνισε ομαλή μετεγχειρητική πορεία (Εικ. 5), ενώ η ιστολογική έκθεση ανέδειξε συμπαγές λίπωμα με χαρακτήρες ινολιπώματος τοπικά, που αφαιρέθηκε στο σύνολό του.

ΣΥΖΗΤΗΣΗ

Το λίπωμα της στοματικής κοιλότητας αποτελεί σπάνια καλοήθη νοσολογική οντότητα που απαντάται γενικά στην περιοχή κεφαλής τραχήλου σε μικρότερη συχνότητα σε σχέση με το υπόλοιπο σώμα (Tandafir και συν. 2007). Συνήθως εμφανίζεται κατά την 5η και 6η δεκαετία της ζωής και δεν παρουσιάζεται υπεροχή σε σχέση με το φύλο (Epivatianos και συν. 2000, Fregnani και συν. 2003). Στον παιδιατρικό πληθυσμό η επίπτωση είναι ακόμα σπανιότερη και αφορά συνήθως αμαρτώματα παρά αληθή νεοπλάσματα (Κολόμβος και συν. 2007). Πρόσφατα, δημοσιεύτηκε περίπτωση ευμεγέθους λιπώματος στο έδαφος του στόματος σε παιδί ηλικίας 8 ετών (Hanif και συν. 2010).
Η παρειά αποτελεί τη συχνότερη εντόπιση της βλάβης

well as its relation to the adjacent tissues. The reported dimensions were 3x4x4 cm, the fat signal extended to the floor of the mouth on the right side and its inferior margin was superiorly to the insertion of the ipsilateral genioglossous muscle (Fig. 2a,b). No disfigurement or infiltration of the surrounding tissues was registered.
The patient underwent a surgical removal of the lesion via intraoral approach under local anesthesia. Lingual nerve block and infiltration with local anesthetic (articaine solution with adrenaline 1:1000000) around the tumor were performed. A circular incision of the overlying mucosa (which included the incisional biopsy part) was followed by recognition and removal of the lipoma together with its capsule. Attention was paid to dissect and preserve the duct of the submandibular gland on

ενδοστοματικά και ακολουθούν η γλώσσα, τα χείλη, το έδαφος του στόματος, το προστόμιο και η υπερώα (Furlong και συν. 2004, Manor και συν. 2011). Κλινικά, ο όγκος εμφανίζεται ως υποκίτρινη, μαλακή, ευκίνητη και ανώδυνη διόγκωση που προσφύεται στους παρακείμενους ιστούς με ευρεία βάση ή μίσχο. Η αύξηση του όγκου γίνεται με αργό ρυθμό και ο συνήθης χρόνος που μεσολαβεί μέχρι ο ασθενής να ζητήσει ιατρική παρέμβαση ανέρχεται σε πάνω από 2,5 χρόνια (Juliasse και συν. 2010, Manor και συν. 2011). Στην περίπτωση που παρουσιάζεται, η ασθενής έφερε τη βλάβη για περίπου ένα έτος και κατόπιν συμβουλεύτηκε στοματολόγο.

Το μέσο μέγεθος των λιπωμάτων που εμφανίζονται στη στοματική κοιλότητα κυμαίνεται από 2,0-2,5 cm (Furlong και συν. 2004, Juliasse και συν. 2010, Manor και συν. 2011). Σε παραμελημένες περιπτώσεις η βλάβη μπορεί να λάβει μεγάλες διαστάσεις και να προκαλέσει δυσχέρεια στην ομιλία, τη μάσηση, την κατάποση, τη στοματική αναπνοή όπως επίσης να εμποδίζει την εφαρμογή τεχνητών οδοντοστοιχιών (Ghandour και Issa, 1992, Anavi και συν. 1995, Redelinghuys και du Preez, 1998, Oliveros-Chaparro και συν. 2001, Clark και συν. 2005).

Όταν ο όγκος παρουσιάζεται με την τυπική του εικόνα η διάγνωση δεν παρουσιάζει ιδιαίτερη δυσκολία. Εκτός από την κλινική εξέταση (επισκόπηση, ψηλάφηση) σημαντική βοήθεια παρέχει και ο εργαστηριακός έλεγχος. Ο υπερηχοτομογραφικός έλεγχος καταδεικνύει συμπαγή μάζα με ομαλά όρια, η αξονική και η μαγνητική τομογραφία απεικονίζουν καλοήθη βλάβη με πυκνότητα και σήμα λίπους αντίστοιχα. Η κυτταρολογική εξέταση, μετά από αναρρόφηση υλικού της βλάβης δια λεπτής βελόνης, αναγνωρίζει λιποκύτταρα, ενώ επί αμφιβολίας ή υποψίας για κακοήθεια η διάγνωση τεκμηριώνεται με ανοικτή βιοψία. Στην παρούσα περίπτωση η ασθενής προσήλθε με διάγνωση μετά από μερική βιοψία που πραγματοποιήθηκε σε άλλο νοσοκομείο. Στη διαφορική διάγνωση θα πρέπει ο κλινικός ιατρός να συμπεριλαμβάνει βλάβες των μαλακών ιστών όπως το βατράχιο, τη δερμοειδή και την επιδερμοειδή κύστη, το ίνωμα, τους καλοήθεις και κακοήθεις όγκους των ελασσόνων σιελογόνων αδένων, τη λεμφοεπιθηλιακή κύστη, την κύστη του θυρεογλωσσικού πόρου και το κυστικό ύγρωμα (Tan και Singh. 2004, Κολόμβος και συν. 2007, Mortellaro και συν. 2009).

Σε όλες τις περιπτώσεις λιπωμάτων της στοματικής κοιλότητας η χειρουργική αφαίρεση είναι η θεραπεία εκλογής (Seldin και συν. 1967, Καρακάσης και Λαζαρίδης, 2009). Διεγχειρητικά, ο όγκος παρασκευάζεται γύρω από την κάψα του και αφαιρείται χωρίς περιθώριο υγιών ιστών (Bandeca και συν. 2007), κάτι που εφαρμόστηκε και στην δική μας περίπτωση με προσοχή ώστε να αποφευχθεί η διάσπαση της κάψας. Όταν ο όγκος εμφανίζει πολυλοβώδη μορφή ή επεκτείνεται

the right side (Fig. 3,4). Meticulous haemostasis and wound closure with undermining of the surrounding tissues, followed. The patency of the duct was intact.

The patient's recovery was uneventful (Fig. 5). The histopathological report confirmed the removal in healthy margins of a common lipoma with features of fibrolipoma locally.

DISCUSSION

Oral lipoma is a rare benign tumor which occurs in the head and neck region less frequently than in other parts of the body (Tandafir et al. 2007). Usually, it becomes apparent in the 5th and the 6th decade of life and there is no sex predominance (Epivatianos et al. 2000, Fregnani et al. 2003). Incidence in children is decreased in relation with adults and usually such lesions are hamartomas rather than true neoplasms (Kolomvos et al. 2007). A case of a large lipoma of the floor of the mouth of a 8 years old child has been recently reported (Hanif et al. 2010).

The buccal mucosa is the site most commonly affected by oral lipoma. Tongue, lips floor of the mouth, vestibule and palate represent other intraoral sites lipomas can occur (Furlong et al. 2004, Manor et al. 2011). In clinical examination, the tumor usually presents as a yellowish, soft, mobile and painless mass attached to the adjacent tissues by either a sessile or a pedunculated base. Tumor's growth is slow and the average time for the patient to seek medical consultation is more than 2.5 years (Juliasse et al. 2010, Manor et al. 2011). In the presented case, the patient noticed the lesion almost one year before visiting a dental practitioner.

The mean size of lipomas that occur in the oral cavity ranges from 2.0- 2.5 cm (Furlong et al. 2004, Juliasse et al. 2010, Manor et al. 2011). In neglected cases, the lesion may get large dimensions and consequently cause difficulty in speech, mastication, ingestion, oral breathing and may also prevent dentures' fitting (Ghandour and Issa, 1992, Anavi et al. 1995, Redelinghuys and du Preez, 1998, Oliveros-Chaparro et al. 2001, Clark et al. 2005).

There is no problem in diagnosis when the tumor has its typical appearance. Apart from the clinical examination, imaging provides significant help; ultrasonography can reveal a solid mass with regular margins, CT scan (Computer Tomography) and MRI (Magnetic Resonance Imaging) reveal benign tumor with fat density and signal respectively. FNAC (Fine Needle Aspiration Cytology) recognize adipose tissue cells. If there is serious doubt in diagnosis or there is high suspicion for malignancy an incisional biopsy should be done. In our case diagnosis was confirmed by an incisional biopsy performed by clinicians elsewhere. Other conditions that clinician should include to differential diagnosis are

σε παρακείμενες δομές (κυρίως μύες) αναφέρεται ότι υπάρχει αυξημένη πιθανότητα υποτροπής (Piattelli και συν. 2000, Chidzonga και συν. 2006).
Ειδικά στα λιπώματα που εμφανίζονται στο έδαφος του στόματος απαιτείται ιδιαίτερη προσοχή λόγω των σημαντικών ανατομικών δομών της περιοχής, όπως ο πόρος του υπογνάθιου αδένα καθώς και το εκφορητικό του στόμιο, το γλωσσικό νεύρο και το επιπολής φλεβικό δίκτυο της κοιλιακής επιφάνειας της γλώσσας. Οι πιθανές διεγχειρητικές και μετεγχειρητικές επιπλοκές αφορούν σε κάκωση ή τρώση του πόρου και του εκφορητικού στομίου του υπογνάθιου αδένα, σε υπαισθησία στη γλώσσα, σε ενοχλητική αιμορραγία κατά τη διάρκεια της επέμβασης αλλά και σε σχηματισμό αιματώματος μετεγχειρητικά.

ΣΥΜΠΕΡΑΣΜΑΤΑ

Παρουσιάστηκε περίπτωση λιπώματος εδάφους στόματος και έγινε σύντομη ανασκόπηση της βιβλιογραφίας. Αντίστοιχες βλάβες, αν και σπάνιες, μπορεί να θέσουν προβληματισμούς όσον αφορά στη διαγνωστική διερεύνηση και τη θεραπευτική προσέγγιση. Η χειρουργική αφαίρεση με σεβασμό στις παρακείμενες ανατομικές δομές είναι η θεραπεία εκλογής, η δε παρασκευή που εξασφαλίζει την ακεραιότητα της κάψας του όγκου προλαμβάνει τον κίνδυνο εμφάνισης επιπλοκών.

dermoid and epidermoid cyst, fibroma, minor salivary gland tumors, lymphoepithelial cyst, thyroglossal duct cyst and cystic hygroma (Tan and Singh 2004, Kolomvos et al. 2007, Mortellaro et al. 2009).
Surgical treatment is the gold standard in the majority of oral lipoma cases (Seldin et al. 1967). Intraoperatively, tumor capsule integrity is preserved and the lesion is excised without removal of surrounding normal tissue (Bandeca et al. 2007). The same method has been followed in our case and special attention was paid to avoid rupture of the tumor capsule. In case of multilobular lesion or extension to the surrounding tissues (i.e. muscles) there is an increased risk of recurrence (Piattelli et al. 2000, Chidzonga et al. 2006).
Especially in lipomas of the floor of the mouth, the surgeon should be aware of the anatomic structures of this region. The submandibular duct and its orifice, the lingual nerve and the superficial venous plexus in the ventral surface of the tongue should be considered during surgical treatment, to avoid complications such as injury of the submandibular duct and its orifice, numbness of the tongue, troublesome bleeding intraoperatively and hematoma formation postoperatively.

CONCLUSION

A report of a lipoma in the floor of the mouth is presented and also a brief review of the literature is made. Lipomas, although rare, can pose concerns in diagnosis and treatment. Surgical removal with respect to the adjacent anatomic structures is the treatment of choice. Preservation of the integrity of the tumour capsule decreases the complications risk.

ΒΙΒΛΙΟΓΡΑΦΙΑ/REFERENCES

Anavi Y, Gross M, Calderon S: Disturbed lower denture stability due to lipoma in the floor of the mouth. J Oral Rehabil 22(1):83-5, 1995

Bandeca MC, Padua JM, Nadalin MR, et al: Oral soft tissue lipomas: a case series. J Can Dent Assoc 73:431-4, 2007

Chidzonga MM, Mahomva L, Marimo C: Gigantic tongue lipoma: a case report. Med Oral Pathol Oral Cir Bucal 11:e437-9, 2006

Clark S, Greenwood M, Fullarton M, Russell JS: An unusual case of floor of mouth swelling: case report, differential diagnosis and a review of the literature. Dent Update 32(10):617-9, 2005

Epivatianos A, Markopoulos AK, Papanayotou P: Benign tumors of the adipose tissue of the oral cavity: a clinicopathologic study of 13 cases. J Oral Maxillofac Surg 58:1113-8, 2000

Fregnani ER, Pires FR, Falzoni R, et al: Lipomas of the oral cavity: clinical findings, histological classification and proliferative activity of 46 cases. Int J Oral Maxillofac Surg 32:49-53, 2003

Furlong MA, Fanburg-Smith JC, et al: Lipoma of the oral and maxillofacial region: site and subclassification of 125 cases. Oral Surg Oral Med Oral Pathol Oral Radiol Endod 98:441-50, 2004

Ghandour K, Issa M: Lipoma of the floor of the mouth. Oral Surg Oral Med Oral Pathol 73(1):59-60, 1992

Hanif A, Hasina K, Chowdhury MA, Kamrul Hassan M: Youngest patient of the world with largest lipoma on the floor of the mouth: report from Bangladesh. Pediatr Surg Int 26(8):851-3, 2010

Juliasse LE, Nonaka CF, Pinto LP, et al: Lipomas of the oral cavity: clinical and histopathologic study of 41 cases in Brazilian population. Eur Arch Otorhinolaryngol 267:459-65, 2010

Καρακάσης Δ, Λαζαρίδης Ν: Στοματική και Γναθοπροσωπική Χειρουργική. Εκδόσεις Αλτιντζή 2009, Τόμος 2ος σελ 136

Kolomvos N, Karyamba- Stylogianni E, Skouteris C, Iatrou I: Oral lipomas. Report of three cases and review of the literature. Stomatologia 64(3):89-96, 2007

Manor E, Sion-Vardy N, Joshua BZ, Bodner L: Oral lipoma: analysis of 58 new cases and review of the literature. Ann Diagn Pathol 15(4):257-61, 2011

Mortellaro C, Dall'oca S, Greco Lucchina A, Palumbo RR, Longobardi A, Romeo A, Marenzi G, Sammartino G: Clinical difficulties in diagnosis: a rare case of lipoma of the floor of the mouth. Minerva Stomatol 58(3):107-13, 2009

Oliveros-Chaparro C, Bogarin-Rodríguez J, Sánchez-Méndez M: Giant fibrolipoma of the floor of the mouth. Presentation of a clinical case. Invest Clin 42(2):147-52, 2001

Piattelli A, Fioroni M, Rubini C: Intramuscular lipoma of the check: a case report. J Oral Maxillofac Surg 58:817-9, 2000

Redelinghuys IF, du Preez LA: Lipoma of the floor of the mouth: report of an unusually large lesion. SADJ 53(5):245-6, 1998

Seldin HM, Seldin SD, Rakower W. et al: Lipomas of the oral cavity: report of 26 cases. J Oral Surg 25:270-4, 1967

Tan MS, Singh B: Difficulties in diagnosing lesions in the floor of the mouth--report of two rare cases. Ann Acad Med Singapore 33(4 Sup):72-6, 2004

Trandafir D, Gogalniceanu D, Trandafir V. et al: Lipomas of the oral cavity: a retrospect study. Rev Med Chir Soc Med Nat Iasi 111:754-8, 2007

Διεύθυνση επικοινωνίας:
Οκτσελόγλου Βλάσιος
Αβύδου 63
157 71 Ζωγράφου, Αττική
Τηλ.: 6947 812834
email: vlok2002@hotmail.com

Address:
Oktseloglou Vlasios
Avidou 63 str.,
157 71 Zografou, Athens - Greece
Tel.: 6947 812834
e-mail: vlok2002@hotmail.com