Γναθοπροσθετική αποκατάσταση ελλείμματος της άνω γνάθου λόγω τραύματος από πυροβόλο όπλο Παρουσίαση περίπτωσης

Λάμπρος ΖΟΥΛΟΥΜΗΣ[1], Ιωάννης ΕΜΜΑΝΟΥΗΛ[2], Ιωάννης ΠΑΠΑΘΑΝΑΣΙΟΥ[3], Ιωάννης ΤΗΛΑΒΕΡΙΔΗΣ[4], Ιωάννης ΠΑΠΑΔΙΟΧΟΣ[5]

Κλινική Στοματικής και Γναθοπροσωπικής Χειρουργικής, Οδοντιατρική Σχολή Α.Π.Θ. (Διευθυντής: Καθηγητής Κ. Αντωνιάδης)

Maxillofacial prosthetic reconstruction of a maxillary defect resulting from gunshot wound. A case report

Lampros ZOULOUMIS, Ioannis EMMANOUIL, Ioannis PAPATHANASSIOU, Ioannis TILAVERIDIS, Ioannis PAPADIOCHOS

Department of Oral & Maxillofacial Surgery, School of Dentistry, University of Thessaloniki, Greece (Head: Professor K. Antoniadis)

Ενδιαφέρουσα περίπτωση
Case report

ΠΕΡΙΛΗΨΗ: Η αποκατάσταση ελλειμμάτων στο πρόσωπο μετά από πυροβολισμό αποτελεί πρόκληση τόσο για τους Στοματικούς και Γναθοπροσωπικούς Χειρουργούς όσο και για τους ειδικούς Προσθετολόγους. Σκοπός της παρούσας εργασίας είναι η περιγραφή της προσθετικής αποκατάστασης ενός 63χρονου ασθενή, ο οποίος είχε αυτοτραυματιστεί από πυροβόλο όπλο στο παρελθόν με αποτέλεσμα έλλειμμα της πρόσθιας περιοχής της άνω γνάθου, του άνω χείλους, της ρινός και του εδάφους της ρινικής κοιλότητας. Μετά από διαδοχικές χειρουργικές επεμβάσεις με κρημνούς μαλακών ιστών που πραγματοποιήθηκαν παλαιότερα και χωρίς καμία προσθετική αποκατάσταση, ο ασθενής παραπέμφθηκε από γενικό οδοντίατρο στην κλινική μας πριν 3 περίπου χρόνια. Το σχέδιο θεραπείας περιελάμβανε χειρουργική βελτίωση των μαλακών ιστών της υπερώας και σύγχρονη τοποθέτηση 3 μικροεμφυτευμάτων και 1 κανονικού οδοντικού εμφυτεύματος στην οπίσθια περιοχή της άνω γνάθου με σκοπό τη στήριξη επιεμφυτευματικής επένθετης οδοντοστοιχίας με σφαιρικούς συνδέσμους. Αναδεικνύεται η σημασία και η ανάγκη της στενής συνεργασίας μεταξύ χειρουργών και προσθετολόγων σε ανάλογα περιστατικά.

ΛΕΞΕΙΣ ΚΛΕΙΔΙΑ: έλλειμμα άνω γνάθου, τραύμα, μικροεμφυτεύματα, οδοντικά εμφυτεύματα, επένθετη επιεμφυτευματική οδοντοστοιχία

[1]*Αναπλ. Καθηγητής ΣΓΠΧ ΑΠΘ*
[2]*Επίκ. Καθηγητής Κινητής και Ανωτέρας Προσθετικής ΑΠΘ*
[3]*Οδοντίατρος*
[4]*Επίκ. Καθηγητής ΣΓΠΧ ΑΠΘ*
[5]*Ειδικευόμενος ΣΓΠΧ*

Παρελήφθη: 06/03/2012 - Έγινε δεκτή: 18/06/2012

SUMMARY: Gunshot wound rehabilitation represents a major challenge to both Oral and Maxillofacial Surgeons, and Prosthodontic Specialists. Facial gunshot injuries may have serious aesthetic and functional effects for the patient. The aim of this clinical report is to present the prosthetic rehabilitation of a 63- year-old patient, whose previous gunshot self-injury had resulted in a large defect in the anterior maxilla, upper lip, nose and nasal floor.
After a series of surgical reconstructive attempts with soft tissue flaps, which had taken place in the past in his native country (Russia) and had not involved any prosthesis, the patient was referred to our clinic by a general dentist 3 years ago, due to difficulties in the fabrication of a complete denture. The treatment included surgical removal of the oversized fat tissue mass, thinning of the previously used palatal flaps and simultaneous placement of 3 mini-implants and 1 regular dental implant in the posterior region of the maxilla to support an implant-retained overdenture with ball-attachments. The importance of close collaboration between surgeons and prosthodontists is also stressed.

KEY WORDS: maxillary defect, trauma, mini implants, dental implants, implant-retained overdenture

Paper received: 06/03/2012 - Accepted: 18/06/2012

ΕΙΣΑΓΩΓΗ

Η αποκατάσταση τραυμάτων από πυροβόλα όπλα στην περιοχή της άνω γνάθου αποτελεί πρόκληση τόσο για τους Στοματικούς και Γναθοπροσωπικούς Χειρουργούς όσο και για τους Ειδικούς Προσθετολόγους. Παρόλο που τέτοια τραύματα μπορεί να μην δημιουργούν πάντα καταστάσεις απειλητικές για τη ζωή, μπορεί να έχουν σημαντικές λειτουργικές, ψυχολογικές και αισθητικές επιπτώσεις (Hollier και συν. 2001, McLean και συν. 2005, Glapa και συν. 2007). Τα μεγάλα ασυνεχή ελλείμματα συνήθως αποκαθίστανται με οστικά μοσχεύματα σε συνδυασμό με διάφορους κρημνούς, μη αγγειούμενους, ελεύθερους, οστεομυοδερματικούς, μυοδερματικούς, περιτονιοδερματικούς, περιτονιακούς και οστικούς (Markowitz και συν. 1989, Taher, 1990, Duffy και συν. 1998, Motamedi και συν. 1999, Chang και συν. 2001, Motamedi, 2003, Nişanci και συν. 2003, Yuksel και συν. 2004, Vayvada και συν. 2005, Vinzenz και συν. 2006, Chiapasco και συν. 2008, van Gemert και συν. 2009). Ο πρωταρχικός στόχος είναι η αποκατάσταση της δομής και της συνέχειας των ιστών στο έλλειμμα καθώς και η δημιουργία μιας φατνιακής ακρολοφίας με κατάλληλες διαστάσεις και σχήμα (Tideman και συν. 1998, Leung και συν. 2003). Πλην της χειρουργικής αποκατάστασης των μαλακών και σκληρών ιστών, απαιτείται και η προσθετική αποκατάσταση του οδοντικού φραγμού και της σύγκλεισης.

Η χρήση οστεοενσωματούμενων εμφυτευμάτων μπορεί να έχει σημαντικά οφέλη σε ανάλογες περιπτώσεις, καθώς τα οδοντικά εμφυτεύματα αποτελούν μια βιολογικά αποδεκτή και προβλέψιμη θεραπευτική επιλογή για μερικά και ολικά νωδούς ασθενείς (Adell και συν. 1981, Branemark, 1985, Adell και συν 1990, Zarb και Lewis, 1992, Lekholm και συν. 1994, Zarb και Albrektsson, 1998, Landes, 2005). Η καλή πρόγνωση των οδοντικών εμφυτευμάτων τα καθιστά αποδεκτά και στην αποκατάσταση γναθοπροσωπικών ελλειμμάτων (Landes, 2005). Πολλές φορές, η απώλεια μαλακών και σκληρών ιστών απαιτεί μια επένθετη επιεμφυτευματική οδοντοστοιχία για την ικανοποιητική υποστήριξη των χειλέων και των παρειών και την αποκατάσταση της στοματικής λειτουργίας (Van Steenberghe και συν. 1990).

Σκοπός της παρούσας εργασίας είναι η περιγραφή της προσθετικής αποκατάστασης σε 63χρονο ασθενή, που είχε αυτοτραυματιστεί από πυροβόλο όπλο στο παρελθόν, με αποτέλεσμα έλλειμμα της πρόσθιας άνω γνάθου, του άνω χείλους, της ρινός και του εδάφους της ρινικής κοιλότητας.

ΠΕΡΙΓΡΑΦΗ ΠΕΡΙΠΤΩΣΗΣ

Άντρας ασθενής, 63 ετών, χωρίς άλλα προβλήματα υγείας παραπέμφθηκε από γενικό οδοντίατρο στην κλινική μας, με μεγάλο έλλειμμα της πρόσθιας περιοχής

INTRODUCTION

Gunshot wound rehabilitation represents a major challenge to both Oral and Maxillofacial Surgeons and Prosthodontic Specialists. Even though these wounds do not necessarily pose a threat to an individual's life, they might have serious functional, psychological and aesthetic implications (Hollier et al. 2001, McLean et al. 2005, Glapa et al. 2007). Large discontinuous defects are usually reconstructed by bone grafting combined with different types of flaps, including non-vascularised ones, free flaps, osseomyodermal, myodermal, peritoneodermal, peritoneal and bone flaps (Markowitz et al. 1989, Taher, 1990, Duffy et al. 1998, Motamedi et al. 1999, Chang et al. 2001, Motamedi, 2003, Nişanci et al. 2003, Yuksel et al. 2004, Vayvada et al. 2005, Vinzenz et al. 2006, Chiapasco et al. 2008, van Gemert et al. 2009). The primary aim is to restore the defect's tissue continuity and structure, as well as to construct an alveolar ridge of the right size and shape (Tideman et al. 1998, Leung et al. 2003). Besides the surgical reconstruction of soft and hard tissues, prosthetic restoration of the dental arch and occlusion is also essential.

The use of osseointegrated implants can have significant advantages in similar cases, as dental implants represent a biologically acceptable and predictable treatment option for partially and fully edentulous patients (Adell et al. 1981, Branemark, 1985, Adell et al. 1990, Zarb and Lewis, 1992, Lekholm et al. 1994, Zarb and Albrektsson, 1998, Landes, 2005). Due to their good prognosis, dental implants are also acceptable in the treatment of maxillofacial defects (Landes, 2005). The loss of soft and hard tissues often makes implant-retained overdentures necessary to adequately support the lips and cheeks and restore oral function (Van Steenberghe et al. 1990).

The aim of this clinical report is to present the prosthetic rehabilitation of a 63-year-old patient, whose previous gunshot self-injury had resulted in a large defect in the anterior maxilla, upper lip, nose and nasal floor.

CASE REPORT

An otherwise healthy 63-year-old male patient was referred to our clinic by a general dentist. He had a large defect in the anterior maxilla, reaching back to the molar region bilaterally, as well as in the upper lip and nasal floor, which had resulted from a gunshot self-injury 30 years before (Fig. 1,2). He had undergone a series of surgical operations in his native country (Russia) to have the bullets removed and trauma was reconstructed by means of an abdominal tube flap and radial flaps. However, these operations had failed to meet the patient's aesthetic and functional require-

Εικ. 1: Ο ασθενής κατά μέτωπο πριν τη θεραπεία.
Fig. 1: The patient's frontal appearance before treatment.

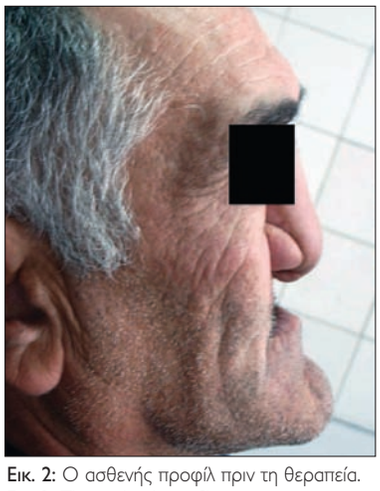

Εικ. 2: Ο ασθενής προφίλ πριν τη θεραπεία.
Fig. 2: The patient's profile appearance before treatment.

Εικ. 3: Τρισδιάστατη αξονική απεικόνιση του ελλείμματος.
Fig. 3: 3D CT imaging of the defect.

Εικ. 4: Πανοραμική ακτινογραφία πριν την θεραπεία.
Fig. 4: Pre-treatment Panoramic x-ray.

Εικ. 5: Ενδοστοματική εικόνα του ελλείμματος.
Fig. 5: Intraoral view of the defect.

της άνω γνάθου έως την περιοχή των γομφίων αμφίπλευρα, καθώς και έλλειμμα του άνω χείλους και του εδάφους της ρινός που προκλήθηκαν από τραύμα από πυροβόλο όπλο πριν 30 χρόνια (Εικ. 1,2). Στη χώρα καταγωγής του (Ρωσία) είχε υποβληθεί σε διαδοχικές χειρουργικές επεμβάσεις για την αφαίρεση των σφαιρών του όπλου και για την αποκατάσταση του τραύματος με τη χρήση σωληνωτού κοιλιακού και κερκιδικού κρημνού. Οι εν λόγω επεμβάσεις όμως απέτυχαν να ικανοποιήσουν τις αισθητικές και λειτουργικές απαιτήσεις του ασθενή και να εξασφαλίσουν τη δημιουργία ευνοϊκού υποστρώματος για την προσθετική αποκατάσταση με μία συμβατική ολική οδοντοστοιχία, με αποτέλεσμα ο ασθενής να μην φέρει καμία πρόσθεση και να έχει σημαντικές επιπτώσεις λειτουργικές (μάσηση, φώνηση και ομιλία) αλλά και αισθητικές.

Η πανοραμική ακτινογραφία και η αξονική τομογραφία έδειξαν σημαντικό έλλειμμα του μέσου προσώπου (Εικ. 3,4). Δεν πραγματοποιήθηκε κάποια ειδική απεικονιστική μέθοδος των οστικών δομών (Cone Beam CT), λόγω έλλειψης του απαραίτητου εξοπλισμού στο νοσοκομείο μας και της δύσκολης οικονομικής κατάστασης του ασθενή. Η κλινική εξέταση απεκάλυψε μια χαλαρή μάζα μαλακών ιστών καλυμμένη από δέρμα και τρίχες στην περιοχή της υπερώας, η οποία οφειλόταν στο αυξημένο πάχος των κρημνών που χρησιμοποιήθηκαν στο παρελθόν και καθιστούσε πολύπλοκη την προσπάθεια κατασκευής μιας συμβατικής πρόσθεσης (Εικ. 5). Ο ασθενής αρνήθηκε κατηγορηματικά την επιλογή της οστικής αυτομεταμόσχευσης και κατόπιν αυτού επιλέχθηκε η προσθετική αποκατάσταση μετά από χειρουργική βελτίωση των μαλακών ιστών της περιοχής.

Έγινε αρχική αποτύπωση των φραγμών με αλγινικό και κατασκευάστηκαν εκμαγεία μελέτης που αναρτήθηκαν σε ημιπροσαρμοζόμενο αρθρωτήρα με τη βοήθεια προσωπικού τόξου και καταγραφής της κεντρικής σχέ-

ments and ensure adequate background for prosthetic rehabilitation by means of a conventional complete denture. Thus, the patient did not have any prosthesis on, which had significant aesthetic and functional implications (mastication, articulation and vocalisation).

The panoramic and CT images revealed a significant mid-facial defect (Fig. 3,4). No specialised bone imaging techniques were implemented (Cone Beam CT) due to the lack of the necessary equipment in our hospital and the patient's financial difficulties. Clinical examination revealed a loose soft tissue mass covered with skin and hair in the palatal area, which had resulted from the thickness of the flaps that had previously been used and complicated the fabrication of a conventional denture (Fig. 5). As the patient rejected the option of autologous bone grafting, it was decided to surgically improve

σης με τόξα καταγραφής για τις νωδές περιοχές (Εικ. 6). Η διαγνωστική σύνταξη πραγματοποιήθηκε με τη χρήση δοντιών οδοντοστοιχίας πάνω στις βάσεις καταγραφής από ακρυλική ρητίνη και η πρόσθεση τοποθετήθηκε στο στόμα για δοκιμή (Εικ. 7). Η αισθητική εμφάνιση και η σύγκλειση ήταν ικανοποιητικές και ο ασθενής απόλυτα ικανοποιημένος.

Ακολούθησε υπό γενική αναισθησία, η χειρουργική προετοιμασία της περιοχής, με ολικό υπερώιο κρημνό και μείωση του πάχους της εξεσημασμένης λιπώδους μάζας από την περιοχή της υπερώας (Εικ. 8,9).

Χρησιμοποιήθηκε η υπολειπόμενη φατνιακή ακρολοφία της οπίσθιας περιοχής της άνω γνάθου για την σύγχρονη τοποθέτηση 4 εμφυτευμάτων τιτανίου, ενός κανονικού μεγέθους (διαμέτρου 3,5 mm και μήκους 13 mm) στην περιοχή των άνω δεξιών γομφίων και τριών μικροεμφυτευμάτων (διαμέτρου 2,4 mm και μήκους 13 mm) στην περιοχή των άνω αριστερών και δεξιών πρώτων γομφίων (Εικ. 9,10,11). Η εκτίμηση της θέσης και των διαστάσεων των εμφυτευμάτων πραγματοποιήθηκε σε συνεργασία με τον προσθετολόγο, με την αλληλεπίθεση στην πανοραμική ακτινογραφία ειδικών διαφανειών-οδηγών επιλογής εμφυτευμάτων προσμετρώντας την αλλαγή διαστάσεων λόγω παραμόρφωσης. Ο βαθμός της παραμόρφωσης υπολογίστηκε με τη βοήθεια διαγνωστικού νάρθηκα με ενσωματωμένη ακτινοσκιερή μεταλλική σφαίρα γνωστής διαμέτρου.

Όλα τα εμφυτεύματα είχαν ικανοποιητική αρχική σταθερότητα κατά την τοποθέτησή τους. Μετά από ένα μήνα άρχισε η κατασκευή της επένθετης οδοντοστοιχίας με συγκράτηση στα τρία μίνι-εμφυτεύματα με σφαιρικούς συνδέσμους (Εικ. 12,13). Η τελική αποτύπωση πραγματοποιήθηκε με πολυαιθέρα. Η επένθετη επιεμφυτευματική οδοντοστοιχία βελτίωσε την αισθητική του προσώπου καθώς και την στήριξη του άνω χείλους (Εικ. 14,15). Επίσης, κατασκευάστηκε μερική οδοντοστοιχία για την κάτω γνάθο. Μετά από 4 μήνες έγινε αποκάλυψη του συμβατικού εμφυτεύματος και τροποποίηση της εσωτερικής επιφάνειας της οδοντοστοιχίας για την τοποθέτηση ενός επιπλέον σφαιρικού συνδέσμου για επιπρόσθετη συγκράτηση και σταθερότητα.

Ο ασθενής επανεξετάσθηκε μετά από 6 μήνες, 1 και 2

the soft tissues in the area and then proceed to prosthetic rehabilitation.

After taking the impressions of the dental arch by means of alginate, study casts were fabricated and mounted on a semi-adjustable articulator, using the facial arch and recording the interocclusal relation by means of working arches for the edentulous areas (Fig. 6). The diagnostic setup was performed by placing denture teeth on the acrylic resin working bases, and the prosthesis was then fitted in the patient's mouth (Fig. 7). The aesthetic and occlusal outcome was satisfactory and the patient fully satisfied.

Under general anaesthesia, the area was surgically prepared, by a full palatal flap and the de-fattening of the oversized palatal fat tissue mass (Fig. 8,9).

Four titanium implants were simultaneously placed on what was left from the posterior alveolar maxillary process – one normal-sized implant (3.5mm in diameter and 13mm in length) in the right maxillary molar area and three mini-implants (2.4mm in diameter and 13mm in length) in the area of the right and left maxillary first molars (Fig. 9,10,11). In consultation with a prosthodontist, the position and size of these implants was decided by placing special transparent implant sizing overlays on the panoramic radiograph, whereby we took into account the dimensional changes that would arise due to distortion. The degree of distortion was calculated with the use of a diagnostic splint in which a metallic radiopaque ball of known diameter was integrated.

Εικ. 6: Διαγνωστική σύνταξη στον αρθρωτήρα.
Fig. 6: Diagnostic setup on the articulator.

Εικ. 7: Δοκιμή σύνταξης στο στόμα.
Fig. 7: Intraoral setup.

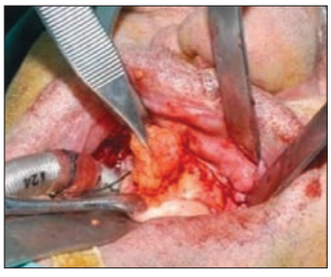

Εικ. 8: Χειρουργική αφαίρεση λιπώδους μάζας από την υπερώα.
Fig. 8: Surgical removal of a fat tissue mass from the palate.

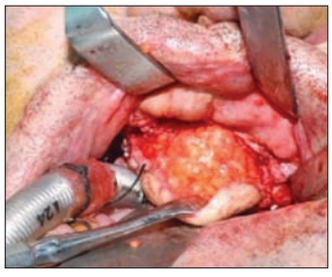

Εικ. 9: Χειρουργική επέμβαση και ταυτόχρονη τοποθέτηση εμφυτευμάτων.
Fig. 9: Surgical intervention with simultaneous implant placement.

Εικ. 10: Ενδοστοματική εικόνα των μικροεμφυτευμάτων.
Fig. 10: Intraoral view of the mini-implants.

Εικ. 11: Πανοραμική ακτινογραφία μετά την τοποθέτηση των εμφυτευμάτων.
Fig. 11: Panoramic radiograph after implant placement.

Εικ. 12: Κατασκευή επένθετης οδοντοστοιχίας με σφαιρικούς συνδέσμους.
Fig. 12: Fabrication of the overdenture with with ball-attachments.

Εικ. 13: Ενδοστοματική εικόνα της πρόσθεσης.
Fig. 13: Intraoral view of the prosthesis.

Εικ. 14: Ο ασθενής μετά την θεραπεία (κατά μέτωπο).
Fig. 14: The patient post-treatment (en face).

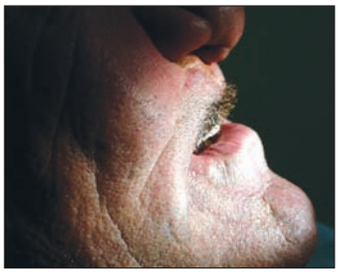

Εικ. 15: Ο ασθενής μετά την θεραπεία (προφίλ).
Fig. 15: The patient post-treatment (profile).

χρόνια μετεγχειρητικά. Η επιεμφυτευματική οδοντοστοιχία δεν είχε καμία επιπλοκή, όλα τα εμφυτεύματα ήταν σταθερά και ο ασθενής ανέφερε την ικανοποίηση του για την σταθερότητα και τη συγκράτηση της οδοντοστοιχίας.

ΣΥΖΗΤΗΣΗ

Η παρούσα εργασία υπογραμμίζει τα προβλήματα που προκύπτουν μετά από διαδοχικές επεμβάσεις αποκατάστασης τραυματικών ελλειμμάτων από πυροβόλο όπλο. Οι προχωρημένες χειρουργικές επεμβάσεις όπως ο κερκιδικός κρημνός που είχε χρησιμοποιηθεί για την επανόρθωση του ελλείμματος της άνω γνάθου, έχουν μεν ικανοποιητικά αποτελέσματα ως προς την αποκατάσταση των σκληρών και μαλακών ιστών, αλλά απαιτείται προσθετική παρέμβαση για να αποκαταστήσει τον οδοντικό φραγμό και να διορθώσει τα συγκλεισιακά προβλήματα. Η οστική μεταμόσχευση και η ακίνητη εμφυτευματική προσθετική εργασία θεωρούνται ως πρώτη επιλογή στις περιπτώσεις αυτές (Beumer και συν. 1996, Nagby και συν. 1999). Στην προκειμένη περίπτωση όμως ο ασθενής αρνήθηκε οποιαδήποτε διαδικασία οστικής μεταμόσχευσης.

Εναλλακτικές θεραπευτικές επιλογές αποτελούν η τοποθέτηση οστεοενσωματούμενων συμβατικών ή ζυγωματικών εμφυτευμάτων και η κατασκευή εμφυτευματικά συγκρατούμενων αποφρακτήρων ή επένθετων οδοντοστοιχιών (Umino και συν. 1988, Lorant και συν. 1994, Roumanas και συν. 1997, Weischer και συν. 1997, Stevens και συν. 1998, Borlase, 2000, Higuchi, 2000, Balshi και συν. 2002, Uckan και συν. 2005, Baig και συν. 2010, Lethaus και συν. 2010). Τα εμφυτεύματα ζυγωματικού μπορούν αξιόπιστα να στηρίζουν μια γναθοπροσωπική πρόσθεση της άνω γνάθου ενώ η ποιότητα ζωής θεωρείται συγκρίσιμη με περιπτώσεις ανακατασκευής της άνω γνάθου με οστική αυτομεταμόσχευση (Landes, 2005). Οι Torabi και συν (2010), παρουσίασαν μια περίπτωση που αντιμετωπίστηκε με κατασκευή μερικής οδοντοστοιχίας με μικτή οδοντική και εμφυτευματική στήριξη. Η κατασκευή ενός συμβατικού αποφρακτήρα της άνω γνάθου είναι μία αποδε-

Upon their placement, all implants offered satisfactory initial stability. A month later the fabrication of an overdenture began; it would be retained on the three mini-implants by means of ball-attachments (Fig. 12,13). The final impression was taken with polyether. The implant-retained overdenture improved the patient's facial appearance and upper lip support (Fig. 14,15). Moreover, a mandibular partial denture was fabricated. Four months later the conventional implant was revealed, while the internal surface of the denture was adjusted to accommodate an additional ball-attachment for improved retention and stability.

The patient was re-examined 6 months, 1 year and 2 years postoperatively. There were no overdenture-related complications, all implants were stable and the patient reported that he was satisfied with the denture's overall stability and retention.

DISCUSSION

This clinical report points out the problems following successive operations to restore gunshot trauma defects. Advanced surgical procedures such as the radial flap that had been used to reconstruct the maxillary defect in the case presented here, do have certain advantages in terms of soft and hard tissue reconstruction. However prosthetic intervention is also necessary to restore the dental arch and correct occlusal problems. Bone grafting and implant-supported fixed prosthesis are the first choice treatments in such cases (Beumer et al. 1996, Nagby et al. 1999). Our patient however rejected any procedure involving bone grafting.

Alternative treatment options include the placement of conventional or zygomatic osseointegrated implants and the fabrication of implant-supported obturators or overdentures (Umino et al. 1988, Lorant et al. 1994, Roumanas et al. 1997, Weischer et al. 1997, Stevens et al. 1998, Borlase, 2000, Higuchi, 2000, Balshi et al. 2002, Uckan et al. 2005, Baig et al. 2010, Lethaus et al. 2010). Zygomatic implants can reliably support a maxillofacial prosthesis, while the resulting quality of life is compara-

κτή λύση (Devlin και Barker, 1992, Kornblith και συν. 1996, Rieger και συν. 2003, Sipahi και συν. 2007), αλλά στην περίπτωσή μας, η προσέγγιση αυτή παρουσίαζε περιορισμούς εξαιτίας της έντονης κινητικότητας του υπερώιου κρημνού και την απώλεια της πρόσθιας φατνιακής ακρολοφίας.

Επομένως, στην περίπτωση που παρουσιάζεται, η τοποθέτηση μικροεμφυτευμάτων στην οπίσθια περιοχή της άνω γνάθου χωρίς οστική αυτομεταμόσχευση και η κατασκευή μιας επιεμφυτευματικής οδοντοστοιχίας ήταν η πιο αποδεκτή λύση. Πρόκειται για μικρής διαμέτρου εμφυτεύματα από κράμα τιτανίου με προσθήκη μικρής ποσότητας αλουμινίου και βαναδίου που τους προσδίδει αυξημένη σκληρότητα και αντοχή σε μακροχρόνια χρήση. Είναι ενός τεμαχίου και καταλήγουν σε ενσωματωμένο σφαιρικό (O-ring) σύνδεσμο (Balkin και συν. 2001, Shatkin και συν. 2003 και 2007). Παρουσιάζουν ταχύτατη οστεονσωμάτωση και δίνουν τη δυνατότητα για άμεση φόρτιση σε αντίθεση με τα συμβατικά εμφυτεύματα και γι αυτό χρησιμοποιήθηκαν αρχικά για στήριξη μεταβατικών οδοντοστοιχιών μέχρι την οστεοενσωμάτωση των συμβατικών εμφυτευμάτων (Balkin και συν. 2001, Bullard, 2002). Χρησιμοποιούνται κυρίως για την βελτίωση της συγκράτησης οδοντοστοιχιών σε περιπτώσεις με σημαντική απορρόφηση της φατνιακής ακρολοφίας με πολύ υψηλά ποσοστά επιτυχίας (Griffits και συν. 2005, Lazaridis και συν. 2009). Η στενή τους διάμετρος δίνει επίσης τη δυνατότητα τοποθέτησης τους σε στενές και οξύαιχμες υπολειπόμενες φατνιακές ακρολοφίες όπου θα ήταν αδύνατη η τοποθέτηση συμβατικών εμφυτευμάτων, γεγονός που ίσχυε και στην περίπτωσή μας (Shatkin και συν. 2003). Τα πλεονεκτήματα αυτά τα καθιστούν κατάλληλα και για τη στήριξη επιεμφυτευματικών οδοντοστοιχιών ή αποφρακτήρων σε περιπτώσεις ελλειμμάτων, όπου απαιτείται άμεση φόρτιση για λόγους ψυχολογικούς και αισθητικούς και το οστικό υπόστρωμα αντενδείκνυται για τοποθέτηση συμβατικών εμφυτευμάτων (Dilek και συν. 2007, Bohle και συν. 2008). Παρόλα αυτά, ελάχιστες αναφορές γίνονται στην διεθνή βιβλιογραφία για την χρήση μινι-εμφυτευμάτων σε αποκαταστάσεις ελλειμμάτων. Επιπρόσθετα, στην περίπτωση που παρουσιάζεται, η χρήση των ενσωματωμένων στα μινιεφυτεύματα σφαιρικών συνδέσμων προσέφερε σταθερότητα και συγκράτηση στην προσθετική αποκατάσταση του ασθενή και ελαχιστοποίησε την υπερφόρτιση των ευαίσθητων μαλακών ιστών. Η ακρυλική βάση της οδοντοστοιχίας χρησιμοποιήθηκε για την αποκατάσταση της απώλειας των μαλακών και σκληρών ιστών. Με κατάλληλη διαμόρφωση των χειλικών πτερυγίων βελτιώθηκε το προφίλ του ασθενή και συγκεκριμένα η στήριξη του άνω χείλους. Η επιεμφυτευματική οδοντοστοιχία σε συνδυασμό με την μερική οδοντοστοιχία που κατασκευάστηκε στην κάτω γνάθο αποκατέστησε τη σύγκλειση και τον οδοντικό φραγμό και βελτίωσε

ble to that achieved through maxillary reconstruction with autologous bone grafting (Landes, 2005). Torabi et al. (2010) presented a case in which treatment involved the fabrication of a partial denture with mixed dental and implant-retained support. The fabrication of a conventional maxillary obturator is another acceptable option (Devlin and Barker, 1992, Kornblith et al. 1996, Rieger et al. 2003, Sipahi et al. 2007). However in our case this approach could not be implemented due to the severe mobility of the palatal flap and the absence of the anterior alveolar ridge.

Thus, in the case presented here, the placement of micro-implants in the posterior maxillary region without autologous bone grafting, and the fabrication of an implant-retained overdenture was the most appropriate option. These are small-diameter implants made of a titanium alloy including a small amount of aluminium and vanadium, which enhances the material's strength and resistance to long-term use. They are single piece items ending with an integrated O-ring attachment (Balkin et al. 2001, Shatkin et al. 2003 and 2007). They offer rapid osseointegration and – unlike conventional implants – can be loaded immediately; thus they were initially used to retain transitory dentures while the conventional implants and bone graft would be healing (Balkin et al. 2001, Bullard, 2002). They are mostly used to improve denture retention in cases of severe alveolar ridge resorption, with very high success rates (Griffits et al. 2005, Lazaridis et al. 2009). Their small diameter also enables their use in narrow and sharp alveolar ridges, where conventional implants are impossible to place, as was the case in our patient (Shatkin et al. 2003). These advantages also make them suitable for supporting implant-retained overdentures or obturators in cases of defects, where immediate loading is required for psychological and aesthetic reasons and the osseous background is not suitable for conventional implants (Dilek et al. 2007, Bohle et al. 2008). Nevertheless, there are only a few references in the international literature on the use of mini-implants in defect reconstruction. Moreover, in the case presented the use of mini-implants with integrated O-ring attachments ensured stability and retention for the patient's prosthetic rehabilitation and reduced the level of pressure exercised on the sensitive soft tissues. The denture's acrylic base was used to restore the missing soft and hard tissues. The labial flanges were accordingly shaped, to improve the patient's profile and, more precisely, to support the upper lip. The implant-retained denture and the partial denture that was fabricated for the mandible, restored the patient's occlusion and dental arch and improved his mastication, articulation and vocalisation.

The relevant literature stresses the importance of oral hygiene in keeping peri-implant tissues healthy (Jemt et

την μάσηση, την ομιλία και την φώνηση του ασθενούς. Στην βιβλιογραφία τονίζεται η σημασία της στοματικής υγιεινής για την διατήρηση της υγείας των περιεμφυτευματικών ιστών (Jemt και συν. 1989, Van Steenberghe και συν. 1990). Στον ασθενή δόθηκαν αυστηρές οδηγίες στοματικής υγιεινής και μετά από παρακολούθηση 2 ετών, καμία σχετική επιπλοκή δεν παρατηρήθηκε.

Ο θεραπευτικός σχεδιασμός πριν το χειρουργικό στάδιο της τοποθέτησης των εμφυτευμάτων είναι ζωτικής σημασίας. Η χειρουργική διαδικασία ανακατασκευής του ελλείμματος ή οστικής μεταμόσχευσης θα πρέπει να αποφασίζεται με γνώμονα την άποψη του ασθενή και το επιθυμητό αποτέλεσμα από την πλευρά της προσθετικής. Οι γναθοπροσωπικοί χειρουργοί και γναθοπροσωπικοί προσθετολόγοι θα πρέπει να συνεργάζονται στενά. Η διαγνωστική σύνταξη από τον προσθετολόγο είναι πολύ σημαντική καθώς η τελική προσθετική εργασία, ο αριθμός και η θέση του εμφυτευμάτων πρέπει να επιλέγονται πριν την χειρουργική επέμβαση, ενώ παράλληλα χρησιμεύει και για την κατασκευή του ακτινογραφικού νάρθηκα (Drago, 1994, Marinis και συν. 2007, Kelly και Drago, 2009, Bidra, 2010, Polyzois και συν. 2011). Σημαντικό τμήμα του θεραπευτικού σχεδιασμού είναι ο προ-εγχειρητικός ακτινογραφικός έλεγχος είτε με αξονική τομογραφία και χρήση ακτινογραφικού ακτινοσκιερού νάρθηκα που προκύπτει από το διαγνωστικό κέρωμα, είτε με την πανοραμική ακτινογραφία και τη χρήση ακτινοσκιερών μεταλλικών σφαιρών για την μέτρηση της παραμόρφωσης. Με αυτόν τον τρόπο, η θεραπευτική ομάδα έχει την δυνατότητα να αξιολογήσει της ποιότητα και τη ποσότητα του οστού, να επιλέξει την καταλληλότερη θέση τοποθέτησης του εμφυτεύματος και την καλύτερη αξονική κλίση για κάθε εμφύτευμα, αλλά και να εντοπίσει παθολογικές αλλοιώσεις του οστού.

Στην συγκεκριμένη κλινική περίπτωση ο λεπτομερής προ-εγχειρητικός σχεδιασμός και αξιολόγηση ελαχιστοποίησαν τη δυσκολία της προσθετικής αποκατάστασης.

al. 1989, Van Steenberghe et al. 1990). The patient was given strict instructions on how to maintain his oral hygiene and, 2 years later, there were no related complications. The preoperative planning of implant placement is also essential. The patient's concerns and desired prosthetic result need to be taken into account when making a decision on the surgical procedure that will be used in defect reconstruction or bone grafting. It is necessary that maxillofacial surgeons and maxillofacial prosthodontists collaborate closely. The diagnostic setup by the prosthodontist is another critical step, as the final prosthetic work, number and position of implants need to be determined preoperatively, while it also helps in the fabrication of the radiographic stent (Drago, 1994, Marinis et al. 2007, Kelly and Drago, 2009, Bidra, 2010, Polyzois et al. 2011). Preoperative radiographic control is also an essential part of the treatment planning process; it can involve either CT scanning with the use of a radiopaque stent taken from the diagnostic wax-up, or a panoramic radiography with radiopaque metal spheres to measure the distortion. This way, the treatment team is in a position to evaluate the bone's quality and quantity, determine the most suitable position and angle for each of the implants and identify any pathologic lesions of the bone.

In this clinical case, the detailed preoperative planning and assessment helped minimise the difficulties involved in prosthetic rehabilitation.

ΒΙΒΛΙΟΓΡΑΦΙΑ/REFERENCES

Adell R, Lekholm U, Rockler B, Branemark PI: A 15-year study of osseointegrated implants in the treatment of the edentulous jaw. Int J Oral Surg 10:387-416, 1981

Adell R, Eriksson B, Lekholm U, Branemark PI, Jemt T: Long-term follow-up study of osseointegrated implants in the treatment of totally edentulous jaws. Int J Oral Maxillofac Implants 5:347-359, 1990

Baig MR, Rajan G: Treatment of a maxillary dento-alveolar defect using an immediately loaded definitive zygoma implant-retained prosthesis with 11-month follow-up: a clinical report. J Oral Implantol 36:31-35, 2010

Balshi TJ, Wolfinger GJ: Treatment of congenital ectodermal dysplasia with zygomatic implants: a case report. Int J Oral Maxillofac Implants 17:277–281, 2002

Beumer J, Curtis TA, Marunick MT: Maxillofacial rehabilitation: prosthodontic and surgical considerations. St. Louis: Mosby; 1996. p. 479-509

Bidra AS: Surgical and prosthodontic consequences of inadequate treatment planning for fixed implant-supported prosthesis in the edentulous mandible. J Oral Maxillofac Surg. 68:2528-2536, 2010

Borlase G: Use of obturators in rehabilitation of maxillectomy defects. Ann R Australas Coll Dent Surg 15:75–79, 2000

Branemark PI: Introduction to osseointegration. In: Branemark P-I, Zarb GA, Albrektsson T, editors. Tissue-integrated prostheses: osseointegration in clinical dentistry. Chicago: Quintessence; 1985. p. 11-76

Chang DW, Oh HK, Robb GL, Miller MJ: Management of advanced mandibular osteoradionecrosis with free flap reconstruction. Head Neck 23:830-835, 2001

Chiapasco M, Colletti G, Romeo E, Zaniboni M, Brusati R: Long-term results of mandibular reconstruction with autogenous bone grafts and oral implants after tumor resection. Clin Oral Implants Res 19:1074-1080, 2008

Devlin H, Barker GR: Prosthetic rehabilitation of the edentulous patient requiring a partial maxillectomy. J Prosthet Dent 67:223-227, 1992
Drago CJ: Prosthodontic complications related to compromised implant placement. J Oral Maxillofac Surg 52:15-22, 1994
Duffy FJ Jr, Gan BS, Israeli D, Tantillo MB, Yaremchuk MJ: Use of bilateral folded radial forearm free flaps for reconstruction of a midface gunshot wound. J Reconstr Microsurg 14:89-96, 1998
Glapa M, Kourie JF, Doll D, Degiannis E: Early management of gunshot injuries to the face in civilian practice. World J Surg 31:2104-2110, 2007
Higuchi KW: The zygomaticus fixture as an alternative approach for implant anchorage in the posterior maxilla. Ann R Australas Coll Dent Surg 15:28–33, 2000
Hollier L, Grantcharova EP, Kattash M: Facial gunshot wounds: a 4-year experience. J Oral Maxillofac Surg 59:277-282, 2001
Jemt T, Lekholm U, Adell R: Osseointegrated implants in the treatment of partially edentulous patients: a preliminary study of 876 consecutively placed fixtures. Int J Oral Maxillofac Implants 4:211-217, 1989
Kelly P, Drago CJ: Surgical and prosthodontic treatment of a patient with significant trauma to the middle and lower face secondary to a gunshot wound: a clinical report. J Prosthodont 18:626-637, 2009
Kornblith AB, Zlotolow IM, Gooen J, Huryn JM, Lerner T, Strong EW, Shah JP, Spiro RH, Holland JC: Quality of life of maxillectomy patients using an obturator prosthesis. Head Neck 18:323–334, 1996
Landes CA: Zygoma implant-supported midfacial prosthetic rehabilitation: a 4-year follow-up study including assessment of quality of life. Clin Oral Implants Res 16:313-325, 2005
Lekholm U, Van Steenberghe D, Hermann I, Bolender C, Folmer T, Gunne J, Henry P, Hifushi K, Laney WR, Linden U: Osseointegrated implants in the treatment of partially edentulous jaws. A prospective 5-year multicenter study. Int J Oral Maxillofac Implants 9:627-635, 1994
Lethaus B, Lie N, de Beer F, Kessler P, de Baat C, Verdonck HW: Surgical and prosthetic reconsiderations in patients with maxillectomy. J Oral Rehabil. 37:138-142, 2010
Leung AC, Cheung LK: Dental implants in reconstructed jaws: patients' evaluation of functional and quality-of-life outcomes. Int J Oral Maxillofac Implants 18:127-134, 2003
Lorant JA, Roumanas E, Nishimura R, Beumer J 3rd, Wagman LD: Restoration of oral function after maxillectomy with osseous integrated implant retained maxillary obturators. Am J Surg. 168:412-414, 1994
Markowitz BL, Manson PN: Panfacial fractures: organization of treatment. Clin Plast Surg 16:105-114, 1989
McLean JN, Moore CE, Yellin SA: Gunshot wounds to the face-Acute management. Facial Plast Surg 21:191-198, 2005
Motamedi MH: Primary management of maxillofacial hard and soft tissue gunshot and shrapnel injuries. J Oral Maxillofac Surg 61:1390-1398, 2003
Motamedi MHK, Behnia H: Experience with regional flaps in the comprehensive treatment of maxillofacial soft-tissue injuries in warfare victims. J Craniomaxillofac Surg 27:256-265, 1999
Nagby K, Borbely L, Kovacs A, Fazekas A, Vajdovich I, Mari A: Implant prosthetic rehabilitation after segmental mandibulectomy and bone grafting. J Long Term Eff Med Implants 9:185-191, 1999
Nişanci M, Türegün M, Er E, Sengezer M: Reconstruction of the middle and lower face with three simultaneous free flaps: combined use of bilateral fibular flaps for maxillomandibular reconstruction. Ann Plast Surg. 51:301-307, 2003
Sipahi C, Ortakoglu K, Ozen J, Caglar A: The prosthodontic restoration of a self-inflicted gunshot maxillofacial defect: a short-term follow-up case report. Int J Prosthodont. 20:85-88, 2007
Stevens MR, Heit JM, Kline SN, Marx RE, Garg AK: The use of osseointegrated implants in craniofacial trauma. J Craniomaxillofac Trauma 4:27-34, 1998
Taher AA: Reconstruction of gunshot wounds of the mandible. 128 cases treated by autogenous iliac crest bone grafts. J Craniomaxillofac Surg 18:310-314, 1990
Tideman H, Samman N, Cheung LK: Functional reconstruction of the mandible: a modified titanium mesh system. Int J Oral Maxillofac Surg 27:339-345, 1998
Torabi K, Ahangari AH, Vojdani M, Fattahi F: Prosthodontic rehabilitation of a shotgun injury: a patient report. J Prosthodont. 19:634-638, 2010
Rieger JM, Wolfaardt JF, Jha N, Seikaly H: Maxillary obturators: the relationship between patient satisfaction and speech outcome. Head Neck. 25:895–903, 2003
Roumanas ED, Nishimura RD, Davis BK, Beumer J 3rd: Clinical evaluation of implants retaining edentulous maxillary obturator prostheses. J Prosthet Dent. 77:184-190, 1997
Uckan S, Oguz Y, Uyar Y, Ozyesil A: Reconstruction of a total maxillectomy defect with a zygomatic implant-retained obturator. J Craniofac Surg. 16:485-489, 2005
Umino S, Masuda G, Ono S, et al: Speech intelligibility following maxillectomy with and without a prosthesis: an analysis of 54 cases. J Oral Rehabil 25:153–158, 1988
van Gemert JT, van Es RJ, Van Cann EM, Koole R: Nonvascularized bone grafts for segmental reconstruction of the mandible-A reappraisal. J Oral Maxillofac Surg 67:1446-1452, 2009
Van Steenberghe D, Lekholm U, Bolender C, Folmer T, Henry P, Hermann I, Higuchi K, Laney W, Linden U, Astrand P: The applicability of osseointegrated implants in the rehabilitation of partial edentulism. A prospective multicenter study on 558 fixtures. Int J Oral Maxillofac Implants 5:272-281, 1990
Vayvada H, Menderes A, Yilmaz M, Mola F, Kzlkaya A, Atabey A: Management of close-range, high-energy shotgun and rifle wounds to the face. J Craniofac Surg 16:794-804, 2005
Vinzenz K, Schaudy C, Wuringer E: The iliac prefabricated composite graft for dentoalveolar reconstruction: a clinical procedure. Int J Oral Maxillofac Implants 21:117-123, 2006
Weischer T, Schettler D, Mohr C: Titanium implants in the zygoma as retaining elements after hemimaxillectomy. Int J Oral Maxillofac Implants 12:211–214, 1997
Yuksel F, Celikoz B, Ergun O, Peker F, Açikel C, Ebrinc S: Management of maxillofacial problems in self-inflicted rifle wounds. Ann Plast Surg. 53:111-117, 2004
Zarb GA, Lewis DW. Dental implants and decision making. J Dent Educ 56:863-872, 1992
Zarb GA, Albrektsson T: Consensus report: towards optimized treatment outcomes for dental implants. J Prosthet Dent 80:641, 1998

Διεύθυνση επικοινωνίας:
Ζουλούμης Λάμπρος
Αριστοτέλειο Πανεπιστήμιο Θεσσαλονίκης
541 24 Θεσσαλονίκη
Τηλ.: 6932 413338

Address:
Zouloumis Lampros
Aristotle University of Thessaloniki
GR-541 24 Thessaloniki - Greece
Tel.: +30 6932 413338