ΑΡΧΕΙΑ ΕΛΛΗΝΙΚΗΣ

ΔΙΓΛΩΣΣΗ ΕΛΛΗΝΟ-ΑΓΓΛΙΚΗ ΕΚΔΟΣΗ

Στοματικής & Γναθοπροσωπικής Χειρουργικής

ΕΠΙΣΤΗΜΟΝΙΚΟ ΠΕΡΙΟΔΙΚΟ ΤΗΣ ΕΛΛΗΝΙΚΗΣ ΕΤΑΙΡΕΙΑΣ ΣΤΟΜΑΤΙΚΗΣ ΚΑΙ ΓΝΑΘΟΠΡΟΣΩΠΙΚΗΣ ΧΕΙΡΟΥΡΓΙΚΗΣ
ΤΟΜΟΣ 14, ΤΕΥΧΟΣ 1, ΑΠΡΙΛΙΟΣ 2013 ΕΠΙΣΤΗΜΟΝΙΚΟ ΕΝΤΥΠΟ ΜΕ ΕΘΝΙΚΗ ΑΝΑΓΝΩΡΙΣΗ ΦΕΚ 24/12/Β/4-12-2009

BILINGUAL GREEK - ENGLISH EDITION

Hellenic Archives of Oral & Maxillofacial Surgery

OFFICIAL PUBLICATION OF THE HELLENIC ASSOCIATION FOR ORAL AND MAXILLOFACIAL SURGERY
Vol 14, No 1, April 2013

ISSN 1108 - 829 X

ΑΡΧΕΙΑ ΕΛΛΗΝΙΚΗΣ Στοματικής & Γναθοπροσωπικής Χειρουργικής

ΕΠΙΣΤΗΜΟΝΙΚΟ ΠΕΡΙΟΔΙΚΟ ΤΗΣ ΕΛΛΗΝΙΚΗΣ ΕΤΑΙΡΕΙΑΣ ΣΤΟΜΑΤΙΚΗΣ ΚΑΙ ΓΝΑΘΟΠΡΟΣΩΠΙΚΗΣ ΧΕΙΡΟΥΡΓΙΚΗΣ online www.haoms.org

ΔΙΓΛΩΣΣΗ ΕΛΛΗΝΟ-ΑΓΓΛΙΚΗ ΕΚΔΟΣΗ ΕΠΙΣΤΗΜΟΝΙΚΟ ΕΝΤΥΠΟ ΜΕ ΕΘΝΙΚΗ ΑΝΑΓΝΩΡΙΣΗ ΦΕΚ 2412/Β/4-12-2009

Abstracted/Indexed in: Index Copernicus, Doaj, Sholar Google ISSN 1108-829 X

Τόμος 14, Τεύχος 1, Απρίλιος 2013

Τετραμηνιαίο Επιστημονικό Περιοδικό

Διευθύντρια Σύνταξης
Νάντια Θεολόγη-Λυγιδάκη
Παπαδιαμαντοπούλου 2 και Βασ. Σοφίας
11528, Αθήνα
Τηλ: 210 7211869
e-mail: archives@haoms.org

Επίτιμος Διευθυντής Σύνταξης
Γεώργιος Χ. Πάνος

Αναπληρωτές Διευθυντές Σύνταξης
Π. Κανάκης, Γρ. Βενέτης, Α. Μυλωνάς

Βοηθός Σύνταξης
Β. Πετσίνης

Επίτιμη Διεθνής Συμβουλευτική Επιτροπή
Julio Acero, Spain, George Dimitroulis, Australia, Takashi Fujibayashi, Japan, Orhan Guven, Turkey, John Helfrick, USA, Henri Tuau, Great Britain

Επιστημονική Επιτροπή Περιοδικού

Κ. Αλεξανδρίδης
Κ. Αντωνιάδης
Ε. Βαϊρακτάρης
Κ. Βαχτσεβάνος
Σ. Γαβριήλ
Σ. Δαλαμπίρας
Ι. Δημητρακόπουλος
Χ. Δενδρινός
Λ. Ζουλούμης
Γ. Ηλιάδης
Β. Θωμαΐδης
Ι. Ιατρού
Δ. Καρακάσης
Ε. Καραμπούτα
Ν. Κατσικέρης
Α. Κολοκοτρώνης
Ν. Λαζαρίδης
Χ. Λαζαρίδης
Α. Μαρκόπουλος
Χ. Μάρτης
Μ. Μεζίτης
Γ. Ορφανίδης
Π. Παναγιώτου
Δ. Παπαβασιλείου
Ν. Παπαδογεωργάκης
Γ. Παπάζογλου
Α. Πατρικίου
Γ. Πολυζώης
Γ. Ράλλης
Θ. Ράπης
Θ. Σεμερτζίδης
Α. Σκλαβούνου
Χ. Σκουτέρης
Ε. Στεφάνου
Φ. Τζέρμπος
Ι. Τηλαβερίδης
Α. Τριανταφυλλίδου
Α. Τσίρλης
Κ. Τσιχλάκης
Η. Φερέτης
Π. Χατζημανώλης
Π. Χριστόπουλος

Περιεχόμενα

Νευρολογική εκτίμηση περιοχής λήψης λαγονίου μοσχεύματος σε παιδιά. Μελέτη 12ετίας (2001-2012) 1-14
Νικόλαος Κολόμβος, Ουρανία Σχοινοχωρίτη, Νάντια Θεολόγη-Λυγιδάκη, Φώτιος Τζέρμπος, Ιωάννης Ιατρού

Αναδόμηση της συγχειλίας μετά την εκτομή όγκων με την τεχνική Platz-Wepner. Περιγραφή περιπτώσεων 15-24
Νικόλαος Κεχαγιάς, Ελένη Μπουρλίδου, Πέτρος Ζήκος, Μαργαρίτα Βαφειάδου, Δόξα Μαγγούδη, Νικόλαος Λαζαρίδης

Έκφραση της μορφογενετικής πρωτεΐνης οστού 2 (BMP-2) σε καλοήθεις όγκους σιελογόνων αδένων 25-33
Παναγιώτης Χρυσολουρής, Κωνσταντίνος Αλεξανδρίδης, Αλεξάνδρα Σκλαβούνου, Σοφία Τσελένη-Μπαλαφούτα

Ενδείξεις για χρήση των διφωσφονικών ως εναλλακτική θεραπευτική αντιμετώπιση ενδοοστικών βλαβών. Βιβλιογραφική ανασκόπηση 35-46
Αικατερίνη Τριανταφυλλίδου, Γεώργιος Καρακινάρης, Γρηγόρης Βενέτης

Βασικού τύπου (βασαλοειδές) καρκίνωμα από πλακώδες επιθήλιο ιγμορείου άντρου και οφθαλμικού κόγχου. Παρουσίαση περίπτωσης 47-52
Γεώργιος Γκίνης, Κωνσταντίνος Μουρούζης, Μιχαήλ Μεζίτης, Γεώργιος Ράλλης

Επιλογές από την βιβλιογραφία 53-55

Ανακοινώσεις 56-59

Οδηγίες για τους συγγραφείς 60-61

Ιδιοκτησία
Ελληνική Εταιρεία Στοματικής και Γναθοπροσωπικής Χειρουργικής
Λεωφ. Λαυρίου 65, Τ.Κ. 190 02 Παιανία, Αττική.
Διεύθυνση διαδικτύου: www.haoms.org

Εκδότης
Οδοντιατρικό Βήμα ΜΕΠΕ

Υπεύθυνος Τυπογραφείου
Φερέτος Τηλ.: 210 3300646

Ετήσια συνδρομή
Εσωτερικού: 50€
Εξωτερικού: 70€
Φοιτητές: 35€
Τιμή τεύχους: 30€

Έδρα έκδοσης: Σκουφά 64, 106 80 Αθήνα
Τηλ.: 210 3814939, Fax: 210 3803327
e-mail: odvima@otenet.gr, www.odvima.gr

Τυπώνεται σε χαρτί φιλικό προς το περιβάλλον

HELLENIC ARCHIVES

# of Oral & Maxillofacial Surgery

OFFICIAL PUBLICATION OF THE HELLENIC ASSOCIATION FOR ORAL AND MAXILLOFACIAL SURGERY online www.haoms.org

BILINGUAL GREEK-ENGLISH EDITION

Abstracted/Indexed in: Index Copernicus, Doaj, Sholar Google

ISSN 1108-829 X

Vol 14, No 1, April 2013

Triannual Scientific Journal

Editor - in - Chief
Nadia Theologie-Lygidakis
Papadiamantopoulou 2 and Vas. Sofias,
11528, Athens, Greece
Tel.: +30 2107211869
e-mail: archives@haoms.org

Honorary Editor-in Chief
George Ch. Panos

Associate Editors
P. Kanakis, Gr. Venetis, A. Mylonas

Assistant Editor
V. Petsinis

Honorary International Advisory Board
Julio Acero, Spain, George Dimitroulis, Australia, Takashi Fujibayashi, Japan, Orhan Guven, Turkey, John Helfrick, USA, Henri Tuau, Great Britain

Scientific Committee

C. Alexandridis
K. Antoniadis
E. Vairactaris
K. Vachtsevanos
S. Gabriel
S. Dalabiras
I. Dimitrakopoulos
C. Dendrinos
L. Zouloumis
G. Eliades
V. Thomaidis
I. Iatrou
D. Karakasis
I. Karabouta
N. Katsikeris
A. Kolokotronis
N. Lazaridis
C. Lazaridis
A. Markopoulos
C. Martis
M. Mezitis
G. Orfanidis
P. Panagiotou
D. Papavasiliou
N. Papadogeorgakis
G. Papazoglou
A. Patrikiou
G. Polyzois
G. Rallis
Th. Rapis
T. Semerzidis
A. Sklavounou
Ch. Skouteris
E. Stefanou
F. Tzerbos
I. Tilaveridis
A. Triantafillidou
A. Tsirlis
K. Tsiklakis
H. Feretis
P. Hatzimanolis
P. Christopoulos

Contents

Neurological evaluation of the anterior iliac crest donor site in children. A 12-year-study (2001-2012) 1-14
Nikolaos Kolomvos, Ourania Schoinohoriti, Nadia Theologie-Lygidakis, Fotios Tzerbos, Ioannis Iatrou

Lip commissure reconstruction after tumour resection with the use of the Platz-Wepner technique. Report of cases 15-24
Nikos Kechagias, Eleni Bourlidou, Petros Zikos, Margarita Vafiadou, Doxa Magoudi, Nikos Lazarides

Bone morphogenetic protein 2 (BMP-2) expression in benign salivary gland tumours 25-33
Panagiotis Chryssolouris, Constantinos Alexandridis, Alexandra Sklavounou, Sofia Tseleni-Balafouta

Indications for bisphosphonates' use, as an alternative treatment for intraosseous lesions.
Review of the literature 35-46
Katherine Triantafillidou, George Karakinaris, Gregory Venetis

Basaloid squamous cell carcinoma of maxillary sinus and orbit.
Case report 47-52
George Gkinis, Constantinos Mourouzis, Michael Mezitis, George Rallis

Literature selection 53-55

Announcements 56-59

Guide for Authors 60-61

Owner
Hellenic Association for Oral and Maxillofacial Surgery
65 Lavriou Avenue, Paiania, Attiki 190 02, Greece
Website: www.haoms.org

Publisher
Odontiatriko Vima MEPE

Printing
Feretos Tel. +30 210 3300646

Annual Subscription Rates

Annual fee (domestic):	50€
Annual fee (international):	70€
Students:	35€
Single Cory:	30€

Publishing Office: 64 Skoufa str., 106 80 Athens Greece
Tel: +30 210 3814939 Fax: +30 210 3803327
e-mail: odvima@otenet.gr, www.odvima.gr

Printed on acid free paper

Νευρολογική εκτίμηση περιοχής λήψης λαγονίου μοσχεύματος σε παιδιά. Μελέτη 12ετίας (2001-2012)

Νικόλαος ΚΟΛΟΜΒΟΣ[1], Ουρανία ΣΧΟΙΝΟΧΩΡΙΤΗ[2], Νάντια ΘΕΟΛΟΓΗ-ΛΥΓΙΔΑΚΗ[1], Φώτιος ΤΖΕΡΜΠΟΣ[3], Ιωάννης ΙΑΤΡΟΥ[4]

Κλινική Στοματικής και Γναθοπροσωπικής Χειρουργικής στο Νοσοκομείο Παίδων «Π. και Α. Κυριακού» (Διευθυντής: Καθηγητής Κ. Αλεξανδρίδης. Υπεύθυνος: Καθηγητής Ι. Ιατρού)

Neurological evaluation of the anterior iliac crest donor site in children. A 12-year-study (2001-2012)

Nikolaos KOLOMVOS, Ourania SCHOINOHORITI, Nadia THEOLOGIE-LYGIDAKIS, Fotios TZERBOS, Ioannis IATROU

Department of Oral and Maxillofacial Surgery at the "A.& P. Kyriakou" Children's Hospital, Dental School, University of Athens, Greece
(Head: Prof C. Alexandridis. Director: Prof I. Iatrou)

Κλινική μελέτη
Clinical study

ΠΕΡΙΛΗΨΗ: Η λήψη μοσχεύματος από την πρόσθια λαγόνια ακρολοφία έχει συσχετισθεί με σημαντική νοσηρότητα (πόνο, κινητικές και αισθητικές διαταραχές κ.ά.).
Σκοπός: Να αξιολογηθεί η λειτουργικότητα των αισθητικών και κινητικών νευρικών κλάδων σε παιδιά και εφήβους, μετά τη λήψη μοσχεύματος για την αποκατάσταση ελλειμμάτων των γνάθων.
Ασθενείς και μέθοδοι: 63 ασθενείς, που είχαν υποβληθεί σε λήψη μοσχεύματος από την πρόσθια λαγόνια ακρολοφία κατά την 12ετία 2001-2012, αξιολογήθηκαν και η νοσηρότητα στη δότρια θέση εκτιμήθηκε βάσει συγκεκριμένου πρωτοκόλλου κλινικής επανεξέτασης, όπου εκτιμήθηκαν η κινητική και αισθητική λειτουργικότητα.
Αποτελέσματα: Όλοι οι επανεξετασθέντες ασθενείς ανέχθηκαν την επέμβαση, χωρίς μείζονες επιπλοκές, ενώ οι ελάσσονες ήταν σύντομης διάρκειας. Δεν ανιχνεύθηκαν νευροκινητικές ή νευροαισθητικές διαταραχές (εκτός από 2 περιπτώσεις).
Συμπεράσματα: Η λήψη μοσχεύματος από την πρόσθια λαγόνια ακρολοφία αποτελεί ασφαλή και αξιόπιστη πρακτική για την αποκατάσταση γναθοπροσωπικών ελλειμμάτων σε παιδιατρικούς ασθενείς.

ΛΕΞΕΙΣ ΚΛΕΙΔΙΑ: Πρόσθια λαγόνια ακρολοφία, κινητικότητα, αισθητικότητα, γναθοπροσωπικά ελλείμματα, παιδιά και έφηβοι.

[1]*Λέκτορας ΣΓΠΧ, Ε.Κ.Π.Α.*
[2]*Δρ. Συνεργάτης Κλινικής ΣΓΠΧ, Ε.Κ.Π.Α.*
[3]*Επίκ. Καθ. ΣΓΠΧ, Ε.Κ.Π.Α.*
[4]*Καθηγητής ΣΓΠΧ, Ε.Κ.Π.Α.*

Παρελήφθη: 31/01/2013 - Έγινε δεκτή: 08/03/2013

SUMMARY: Bone harvesting from the anterior iliac crest has been associated with considerable morbidity at the donor site (pain, gait and sensory disturbances).
Aim: To evaluate the motility and sensory function, served by nerves passing through the anterior iliac crest, as an expression of the overall morbidity of the procedure, when performed in children and adolescents for grafting of maxillofacial defects.
Patients and methods: 63 consecutive patients, submitted to bone harvesting from the anterior iliac crest from 2001 to 2012, were evaluated and motility and sensory function at the donor site were assessed, based on a specific protocol of clinical re-examination.
Results: All respondent patients tolerated the procedure, without major or permanent complications regarding motility and sensory function at the donor site, whereas minor complications were of short duration. No permanent gait irregularities were detected; Neurosensory dysfunction was registered in 2 patients.
Conclusions: Bone harvesting from the anterior iliac crest represents a safe and reliable procedure for grafting of maxillofacial defects in pediatric patients.

KEY WORDS: Anterior iliac crest, motility, sensory function, maxillofacial defects, children and adolescents.

Paper received: 31/01/2013 - Accepted: 08/03/2013

ΕΙΣΑΓΩΓΗ

Τα αυτογενή οστικά μοσχεύματα έχουν καθιερωθεί από χειρουργούς διαφόρων ειδικοτήτων ως το υλικό εκλογής για την αποκατάσταση οστικών ελλειμμάτων ποικίλης αιτιολογίας (συγγενή, τραυματικά, μετά από εκτομή χωροκατακτητικών εξεργασιών κλπ) (Goulet και συν. 1997, Feichtinger και συν. 2006, Sandor και συν. 2006). Στην στοματογναθοπροσωπική χώρα για μικρά οστικά ελλείμματα προτιμώνται ενδοστοματικές δότριες θέσεις ενώ για μεγαλύτερα ελλείμματα προτιμώνται εξωστοματικές (Testori και συν. 2005). Ανάμεσα σ' αυτές το λαγόνιο οστούν –και ειδικότερα η πρόσθια λαγόνια ακρολοφία– έχει αξιοποιηθεί για την λήψη μοσχευμάτων σε μεγάλες σειρές ασθενών όλων των ηλικιών, λόγω της σχετικά εύκολης πρόσβασης, της απόδοσης μεγάλου οστικού όγκου (περίπου 50cm^3 φλοιομυελώδους οστού), της ταχείας επαναγγείωσής του στην δέκτρια θέση και του χαμηλότερου ποσοστού απορρόφησης, ενώ ταυτόχρονα διευκολύνει την ομαλή ανατολή των δοντιών (Mazock και συν. 2003, Kessler και συν. 2005, Nwoku και συν. 2005, Freilich και Sandor, 2006, Kager και συν. 2006).

Ωστόσο, η λήψη μοσχεύματος από την πρόσθια λαγόνια ακρολοφία έχει συσχετισθεί με σημαντική νοσηρότητα (αιμορραγία, πόνος, διαταραχές βάδισης, βλάβη αισθητικών νευρικών κλάδων), (Marx και Morales, 1988, Eufinger και Leppänen, 2000, Nkenke και συν. 2004, Kager και συν. 2006, Schaaf και συν. 2010, Barone και συν. 2011). Παρά την πληθώρα προσπελάσεων και τεχνικών, που έχουν εφαρμοσθεί για την μείωση των επιπλοκών αυτών (Panos, 1981), ελάχιστα δεδομένα έχουν καταγραφεί στην σχετική βιβλιογραφία, αφενός όσον αφορά στην εκτίμηση της λειτουργικότητας των αισθητικών νεύρων, που διέρχονται από την περιοχή και αφετέρου όσον αφορά την επίτευξη του καλύτερου δυνατού λειτουργικού αποτελέσματος (μη υποβοηθούμενη βάδιση, επιστροφή σε αθλοπαιδιές), ιδιαίτερα σε παιδιά.

Τα αισθητικά νεύρα, που διέρχονται από την πρόσθια λαγόνια ακρολοφία είναι το λαγονοϋπογάστριο, το λαγονοβουβωνικό και το πλάγιο μηροδερματικό νεύρο (Εικ. 1). Το λαγονοϋπογάστριο και το λαγονοβουβωνικό νεύρο εκφύονται από τις πρόσθιες ρίζες του δωδέκατου θωρακικού (Θ12) και του πρώτου οσφυϊκού σπονδύλου (Ο1), πορεύονται παράλληλα –το λαγονοϋπογάστριο υψηλότερα από το λαγονοβουβωνικό– και αναδύονται από το έξω χείλος του μείζονος ψοΐτη μυός, φερόμενα επί του τετράγωνου οσφυϊκού μυός. Πάνω από το οπίσθιο τριτημόριο της λαγόνιας ακρολοφίας το λαγονοϋπογάστριο νεύρο διαπερνά την έκφυση του εγκάρσιου κοιλιακού μυός και πορεύεται προς τα πρόσω μεταξύ εγκάρσιου και έσω λοξού κοιλιακού μυός, παράλληλα και σε απόσταση περίπου 1,5cm από την λαγόνια ακρολοφία ενώ δίνει και έναν πλάγιο δερματικό κλάδο για το δέρμα της πλάγιας

INTRODUCTION

Autogenous bone graft has been established among surgeons of various specialties as the graft material of choice in the reconstruction of osseous defects of various origin (congenital, traumatic or after excision of space consuming lesions), (Goulet et al. 1997, Feichtinger et al. 2006, Sandor et al. 2006). In the maxillofacial region intraoral donor sites are usually preferred for small osseous defects whereas extraoral ones are selected for larger deficits (Testori et al. 2005). Among extraoral donor sites the iliac bone – and especially the anterior iliac crest – has been used for bone grafting in large series of patients of all ages thanks to its accessibility and the possibility to harvest comparatively large amounts of bone (approximately 50cm^3 of corticocancellous bone) with rapid revascularization and low resorption rate, as well as ability to ease uneventful eruption of the teeth at the recipient site (Mazock et al. 2003, Kessler et al. 2005, Nwoku et al. 2005, Freilich and Sandor 2006, Kager et al. 2006).

However, bone grafting from the anterior iliac crest has been associated with considerable morbidity (bleeding, pain, gait irregularities, injuries to sensory nerves), (Marx and Morales 1988, Eufinger and Leppänen 2000, Nkenke et al. 2004, Kager et al. 2006, Schaaf et al. 2010, Barone et al. 2011). Although different approach-

Εικ. 1: Σχηματική απεικόνιση της πορείας του λαγονοϋπογάστριου, λαγονοβουβωνικού και πλάγιου μηροδερματικού νεύρου και σχέση τους με την πρόσθια λαγόνια ακρολοφία (κόκκινο) (Τροποποίηση από Sobotta, 1998).

Fig. 1: Draft representation of the course of the iliohypogastric, ilioinguinal and cutaneous lateral femoral nerves and their relationship to the anterior iliac crest (red) (Modified from Sobotta, 1998).

γλουτιαίας χώρας, αντίστοιχα προς την οπίσθια λαγόνια άκανθα. Το λαγονοβουβωνικό νεύρο διαπερνά τον εγκάρσιο κοιλιακό μυ μεταξύ μέσου και πρόσθιου τριτημορίου της λαγόνιας ακρολοφίας και πορεύεται προς τα πρόσω σχεδόν εφαπτόμενο στην λαγόνια ακρολοφία. Στην συνέχεια, τα δύο νεύρα διαπερνούν κατά σειρά τον έσω και έξω κοιλιακό μυ και φέρονται υποδόρια, αποσχιζόμενα στους τελικούς δερματικούς κλάδους τους. Το λαγονοϋπογάστριο νευρώνει την υπογάστρια χώρα ενώ το λαγονοβουβωνικό νευρώνει την άνω περιοχή της έσω επιφάνειας του μηρού και το δέρμα των έξω γεννητικών οργάνων. Το πλάγιο μηροδερματικό νεύρο αναδύεται επίσης από το έξω χείλος του μείζονος ψοΐτη μυός και πορεύεται επί του λαγόνιου μυός μέχρι την πρόσθια άνω λαγόνια άκανθα, όπου διέρχεται κάτω από τον βουβωνικό σύνδεσμο και φέρεται στην έξω επιφάνεια του μηρού, όπου και δίνει τους τελικούς δερματικούς κλάδους του (Κατρίτσης και Παπαδόπουλος 1991, Sobotta 1998, Last 1999) (Εικ. 2α-β).

Σκοπός της παρούσας μελέτης είναι να αξιολογήσει την νευρολογική κατάσταση (λειτουργικότητα αισθητικών και κινητικών νευρικών κλάδων) στην δότρια θέση ασθενών παιδικής και εφηβικής ηλικίας, που είχαν υποβληθεί σε λήψη οστικού μοσχεύματος από την πρόσθια λαγόνια ακρολοφία για την αποκατάσταση γναθοπροσωπικών ελλειμμάτων.

ΑΣΘΕΝΕΙΣ ΚΑΙ ΜΕΘΟΔΟΙ

Το υλικό της μελέτης περιλαμβάνει 63 ασθενείς (41 αγόρια και 22 κορίτσια), οι οποίοι υποβλήθηκαν σε

es and techniques have been applied to minimize the overall morbidity (Panos, 1981), little has been reported in the pertinent literature, regarding either sensory function at the donor site or attaining the optimal functional outcome (unassisted ambulation, return to sport activities), especially in children.

The sensory nerves that pass through the anterior iliac crest are the iliohypogastric, the ilioinguinal and the cutaneous lateral femoral (Fig. 1). The iliohypogastric and the ilioinguinal nerves originate from the anterior roots of the twelfth thoracic (T12) and the first lumbar (L1) vertebrae, run parallel – the iliohypogastric higher than the ilioinguinal – and emerge from the outer rim of the greater psoas muscle, lying upon the quadrate muscle of the loins. Above the posterior one third of the iliac crest the iliohypogastric nerve pierces the origin of the transverse muscle of the abdomen and runs for- and in-ward, between the transverse and the inner muscles of the abdomen, parallel to and 1.5cm away from the iliac crest, providing a lateral cutaneous branch for the skin of the lateral gluteal region, just opposite the posterior iliac spine. The ilioinguinal nerve pierces the transverse muscle of the abdomen between the median and anterior one third of the iliac crest and runs forwards and inwards, almost adjacently to the iliac crest. Then, both nerves pierce sequentially the inner and outer muscles of the abdomen and run subcutaneously, ramifying to their final cutaneous branches. The iliohypogastric nerve serves the hypogastric region, whereas the ilioinguinal nerve serves the upper inner surface of the thigh and the skin of the outer genitals.

Εικ. 2: Δερματικές περιοχές κατανομής των αισθητικών κλάδων, που χορηγούνται από το λαγονοϋπογάστριο (κόκκινος κύκλος), το λαγονοβουβωνικό (πράσινος κύκλος) και το πλάγιο μηροδερματικό νεύρο (μπλε κύκλος). α. Πρόσθια άποψη, β. Πλάγια άποψη.
Fig. 2: Skin areas, where sensory branches provided by the iliohypogastric (red circle), the ilioinguinal (green circle) and the cutaneous lateral femoral nerve (blue circle) are distributed. a. Frontal view, b. Lateral view.

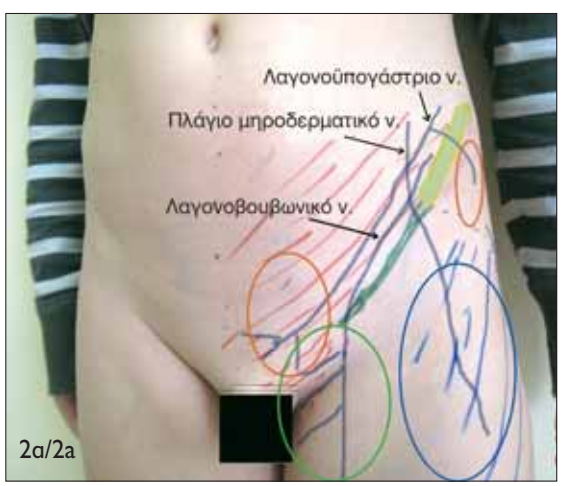

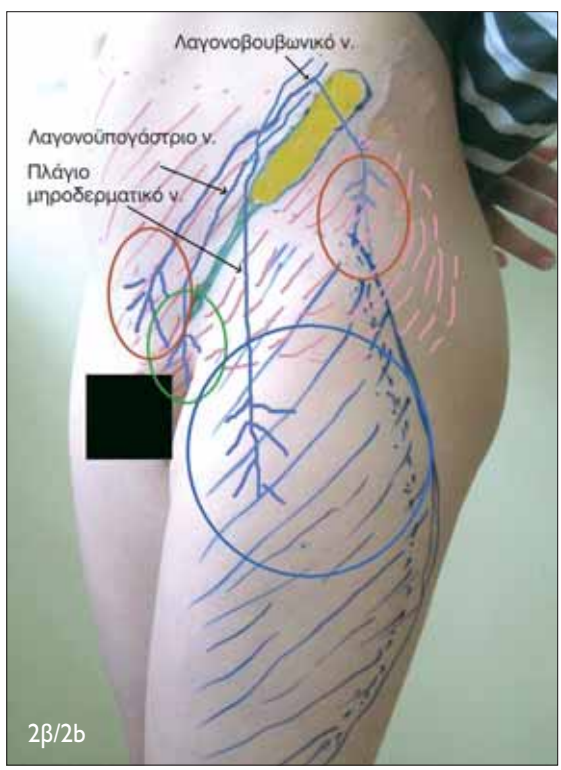

λήψη μοσχεύματος από την πρόσθια λαγόνια ακρολοφία προς αποκατάσταση ελλειμμάτων των γνάθων στο Νοσοκομείο Παίδων «Π. & Α. Κυριακού», από τον Ιανουάριο του 2001 μέχρι τον Σεπτέμβριο του 2012. Σε 48 ασθενείς το μόσχευμα χρησιμοποιήθηκε για την αποκατάσταση μονόπλευρης γναθοϋπερωιοσχιστίας, σε 8 για αποκατάσταση αμφίπλευρης γναθοϋπερωιοσχιστίας, σε έναν για την αποκατάσταση ελλείμματος μετά από εκτομή οστεοβλαστώματος της κάτω γνάθου, σε 3 μετά από εκτομή κεντρικού γιγαντοκυτταρικού κοκκιώματος, σε έναν μετά από εκτομή αδαμαντινοβλαστικού ινώματος και σε 2 ασθενείς χρησιμοποιήθηκε ως επένθετο (σε έναν με σύνδρομο Treacher-Collins και σε έναν για την διόρθωση ασυμμετρίας της κάτω γνάθου) (Πίνακας 1).

Πέντε ασθενείς με γναθοϋπερωιοσχιστία (#4, 7, 9, 12, 46) υποβλήθηκαν στην ίδια επέμβαση δεύτερη φορά, με λήψη μοσχεύματος από την αριστερή λαγόνια ακρολοφία και πάλι –καθώς μια δεύτερη διορθωτική επέμβαση κρίθηκε αναγκαία για την αποκατάσταση των αρχικών ελλειμμάτων– με αποτέλεσμα ο συνολικός αριθμός των επεμβάσεων λήψης λαγόνιου μοσχεύματος να ανέρχεται σε 68.

Χειρουργική τεχνική

Όλοι οι ασθενείς υποβλήθηκαν σε πλήρη προεγχειρητικό έλεγχο, που συμπεριελάμβανε κλινική και ακτινογραφική εξέταση (πανοραμική ακτινογραφία, 3D-CT σπλαγχνικού κρανίου και ακτινογραφία αριστερής πρόσθιας λαγόνιας ακρολοφίας). Για την λήψη του λαγόνιου μοσχεύματος εφαρμόσθηκε η ίδια τεχνική (Κολόμβος και συν. 2010) από διαφορετικούς χειρουργούς της ίδιας χειρουργικής ομάδας, οι οποίοι εργάσθηκαν στον ίδιο χειρουργικό χρόνο σε δότρια και δέκτρια θέση. Με τον ασθενή σε ύπτια θέση με ελαφρώς ανυψωμένο το αριστερό ημιμόριο της πυέλου αναγνωρίσθηκε και σημάνθηκε η αριστερή πρόσθια λαγόνια ακρολοφία. Η τομή σχεδιάσθηκε ακριβώς πάνω στην ακρολοφία με διάταση του δέρματος προς τα έσω, ώστε να βελτιωθεί η θέση της ουλής. Ακολούθησαν διαδοχικά υποδόρια έγχυση διαλύματος (λιδοκαΐνη με αδρεναλίνη 1:200.000 και φυσιολογικός ορός σε αναλογία 1:1), διενέργεια τομής μήκους 4-5cm μεταξύ πρόσθιας και οπίσθιας άκανθας και αμβλεία κατά στρώματα αποκόλληση του υποδορίου ιστού και των μυοπεριτονιακών προσφύσεων (προς αποφυγή κάκωσης του πλάγιου μηροδερματικού, του λαγονοβουβωνικού και του πλάγιου δερματικού κλάδου του λαγονοϋπογάστριου νεύρου) και τέλος του περιοστέου, προκειμένου να αποκαλυφθεί η έσω επιφάνεια του λαγόνιου οστού. Τα προαναφερθέντα νεύρα προφυλάχθηκαν με την εισαγωγή ενός πλατέος και αμβλέος αγκίστρου (τύπου diver) ενώ το άνω όριο της οστεοτομίας πραγματοποιήθηκε ακριβώς κάτω από την κάτω ακμή της πρόσθιας λαγόνιας ακρολοφίας. Οστεοτεμάχιο σχήματος ορθο-

The cutaneous lateral femoral nerve also emerges from the outer rim of the greater psoas muscle and runs upon the iliac muscle up to the anterior iliac spine, where it passes beneath the inguinal ligament and runs upon the outer surface of the thigh, providing its final cutaneous branches (Katritsis and Papadopoulos 1991, Sobotta 1998, Last 1999) (Fig. 2a-b).

The purpose of the present study was to evaluate the neurologic state (including motility and sensory function) of the donor site in pediatric patients (children and adolescents) who had been previously submitted to bone grafting from the anterior iliac crest in order to reconstruct maxillofacial defects, mostly clefts.

PATIENTS AND METHODS

The material of the study consists of 63 consecutive patients (41 male and 22 female) who had been submitted to bone grafting from the anterior iliac crest, in order to reconstruct defects of the jaws, at the "P. and A. Kyriakou" Children's Hospital, from January 2001 to September 2012. Harvested grafts were used to reconstruct deficits of the jaws, associated in 48 cases with unilateral cleft palate, in 8 cases with bilateral cleft palate, in one case with mandibular osteoblastoma, in 3 cases with central giant-cell granuloma and in one case with ameloblastic fibroma; moreover, in 2 patients (one case of Treacher-Collins syndrome and one case of mandibular asymmetry) the harvested graft was used as an onlay (Table 1).

Five patients with cleft palate (#4, 7, 9, 12 and 46) were operated upon twice, raising the total number of iliac bone harvesting procedures to 68. In these patients grafts were harvested from the left anterior iliac crest for a second time, as part of a corrective procedure that was considered mandatory for the adequate reconstruction of the original defects.

Surgical technique

All patients underwent complete preoperative assessment, including clinical and radiographic (panoramic x-ray, 3D-CT of the facial skeleton and left anterior iliac crest x-ray) evaluation. Surgical procedure for iliac bone harvesting was performed under the same standardized approach (Kolomvos et al. 2010) by different maxillofacial surgeons of the same surgical team who operated simultaneously at both the recipient and donor sites. With the patient in the supine position and a buttocks roll placed under the ipsilateral side, the left iliac crest was identified. The incision line was made on top of the crest while the skin was rolled mesially, in order to improve the appearance of the scar. A solution of lidocaine with epinephrine 1:200.000 and normal saline 1:1 was infiltrated thoroughly in the subcutaneous tissues and a 4-5cm long incision was made along the skin lines

Πίνακας 1: Επιδημιολογικά και κλινικά δεδομένα των ασθενών, που συμπεριλήφθηκαν στη μελέτη.

No.	Ηλικία (έτη)	Φύλο	Τύπος ελλείμματος	Χρόνος παρακολούθησης (σε μήνες)	? μέρες βάδιση	Επάνοδος σε αθλοπαιδιές (μέρες)	Αισθητική διαταραχή
1	19	Θ	Σχιστία	133	3	30	ΟΧΙ
2	11,5	Θ	Σχιστία	132	3	30	ΟΧΙ
3	11	Α	Σχιστία	118	2	30	ΟΧΙ
4	11	Α	Σχιστία	108	10	30	ΟΧΙ
5	11	Α	Σχιστία	Δ.Π.			
6	14	Α	Σχιστία	114	3	15	ΟΧΙ
7	14	Θ	Σχιστία	Δ.Π.			
8	15	Θ	Σχιστία	113	7	30	ΟΧΙ
9	11	Α	Σχιστία	72	3	30	ΟΧΙ
10	10	Α	Σχιστία	Δ.Π.			
11	15	Α	Σχιστία	72	2	30	ΟΧΙ
12	11	Α	Σχιστία	Δ.Π.			
13	10	Α	Σχιστία	60	7	20	ΟΧΙ
14	11	Θ	Κεντ. γιγαντ/κό κοκκίωμα	66	7	7	ΟΧΙ
15	10	Α	Σχιστία	79	2	20	ΟΧΙ
16	8,5	Α	Treacher-Kollins	88	15	20	ΟΧΙ
17	10	Θ	Σχιστία	57	7	90	ΟΧΙ
18	8	Θ	Σχιστία	Δ.Π.			
19	8	Α	Σχιστία	75	2	30	ΟΧΙ
20	9	Α	Σχιστία	76	2	30	ΟΧΙ
21	8	Α	Σχιστία	54	2	90	ΟΧΙ
22	11	Α	Σχιστία	60	2	30	ΟΧΙ
23	14	Θ	Σχιστία	Δ.Π.			
24	13	Θ	Κεντ. γιγαντ/κό κοκκίωμα	68	7	45	Meralgia paraesthetica
25	10	Θ	Σχιστία	54	2	15	ΟΧΙ
26	10	Α	Σχιστία	Δ.Π.			
27	12	Θ	Σχιστία	63	10	30	ΟΧΙ
28	12	Θ	Σχιστία	63	3	15	ΟΧΙ
29	14	Α	Σχιστία	60	20	30	ΟΧΙ
30	9	Α	Σχιστία	59	3	30	ΟΧΙ
31	12	Α	Σχιστία	54	3	30	ΟΧΙ
32	11	Α	Σχιστία	54	7	30	ΟΧΙ
33	11	Α	Σχιστία	54	4	10	ΟΧΙ
34	10	Θ	Σχιστία	54	2	30	ΟΧΙ
35	12	Θ	Σχιστία	103	7	30	ΟΧΙ
36	8	Α	Αδαμαντινοβλ. ίνωμα	54	3	15	ΟΧΙ
37	12	Α	Σχιστία	54	3	15	ΟΧΙ
38	11	Α	Σχιστία	54	2	30	ΟΧΙ
39	10	Α	Σχιστία	53	2	30	ΟΧΙ
40	12	Α	Κεντ. γιγαντ/κό κοκκίωμα	51	2	20	ΟΧΙ
41	12	Θ	Σχιστία άμφω	51	2	60	ΟΧΙ
42	14	Θ	Οστεοβλάστωμα	51	2	10	ΟΧΙ
43	12	Α	Σχιστία	50	2	30	ΟΧΙ
44	11	Α	Σχιστία	43	2	10	ΟΧΙ
45	14	Θ	Σχιστία	Δ.Π.			
46	11	Α	Σχιστία	37	2	45	ΟΧΙ
47	10	Α	Σχιστία άμφω	Δ.Π.			
48	16	Α	Σχιστία άμφω	Δ.Π.			
49	11	Α	Σχιστία άμφω	35	2	10	ΟΧΙ
50	16	Θ	Σχιστία	34	3	20	ΟΧΙ
51	12	Α	Σχιστία	31	3	10	ΟΧΙ
52	11	Α	Σχιστία άμφω	31	2	20	ΟΧΙ
53	12	Θ	Σχιστία	28	2	30	ΟΧΙ
54	14	Α	Σχιστία άμφω	25	2	20	ΟΧΙ
55	11	Θ	Σχιστία	23	2	30	ΟΧΙ
56	7	Θ	Σχιστία	19	2	20	ΟΧΙ
57	16	Α	Σχιστία	19	2	20	ΟΧΙ
58	13	Α	Σχιστία άμφω	19	3	20	ΟΧΙ
59	14	Α	Σχιστία άμφω	16	2	20	ΟΧΙ
60	15	Θ	Σχιστία	10	2	60	ΟΧΙ
61	11	Α	Σχιστία	7	3	7	ΟΧΙ
62	10	Α	Σχιστία	4	2	30	Μηροδερματικό
63	15	Α	Ασυμμετρία	2	2	25	ΟΧΙ

(όπου: Α = άρρεν, Θ = θήλυ, Δ.Π. = δεν προσήλθε)

Table 1: Demographic and clinical data of the patients, included in the study.

No.	Age (years)	Sex	Deficit type	Follow-up period (months)	Time to ambulation (days)	Time to sport activities (days)	Sensory disorder
1	19	F	Cleft	133	3	30	None
2	11.5	F	Cleft	132	3	30	None
3	11	M	Cleft	118	2	30	None
4	11	M	Cleft	108	10	30	None
5	11	M	Cleft	NR			
6	14	M	Cleft	114	3	15	None
7	14	F	Cleft	NR			
8	15	F	Cleft	113	7	30	None
9	11	M	Cleft	72	3	30	None
10	10	M	Cleft	NR			
11	15	M	Cleft	72	2	30	None
12	11	M	Cleft	NR			
13	10	M	Cleft Cleft	60	7	20	None
14	11	F	Central giant-cell granuloma	66	7	7	None
15	10	M	Cleft	79	2	20	None
16	8.5	M	Treacher-Collins	88	15	20	None
17	10	F	Cleft	57	7	90	None
18	8	F	Cleft	NR			
19	8	M	Cleft	75	2	30	None
20	9	M	Cleft	76	2	30	None
21	8	M	Cleft	54	2	90	None
22	11	M	Cleft	60	2	30	None
23	14	F	Cleft	NR			
24	13	F	Central giant-cell granuloma	68	7	45	Meralgia paresthetica
25	10	F	Cleft	54	2	15	None
26	10	M	Cleft	NR			
27	12	F	Cleft	63	10	30	None
28	12	F	Cleft	63	3	15	None
29	14	M	Cleft	60	20	30	None
30	9	M	Cleft	59	3	30	None
31	12	M	Cleft	54	3	30	None
32	11	M	Cleft	54	7	30	None
33	11	M	Cleft	54	4	10	None
34	10	F	Cleft	54	2	30	None
35	12	F	Cleft	103	7	30	None
36	8	M	Ameloblastic fibroma	54	3	15	None
37	12	M	Cleft	54	3	15	None
38	11	M	Cleft	54	2	30	None
39	10	M	Cleft	53	2	30	None
40	12	M	Central giant-cell granuloma	51	2	20	None
41	12	F	Cleft (bilateral)	51	2	60	None
42	14	F	Osteoblastoma	51	2	10	None
43	12	M	Cleft	50	2	30	None
44	11	M	Cleft	43	2	10	None
45	14	F	Cleft	NR			
46	11	M	Cleft	37	2	45	None
47	10	M	Cleft (bilateral)	NR			
48	16	M	Cleft (bilateral)	NR			
49	11	M	Cleft (bilateral)	35	2	10	None
50	16	F	Cleft	34	3	20	None
51	12	M	Cleft	31	3	10	None
52	11	M	Cleft (bilateral)	31	2	20	None
53	12	F	Cleft	28	2	30	None
54	14	M	Cleft (bilateral)	25	2	20	None
55	11	F	Cleft	23	2	30	None
56	7	F	Cleft	19	2	20	None
57	16	M	Cleft	19	2	20	None
58	13	M	Cleft (bilateral)	19	3	20	None
59	14	M	Cleft (bilateral)	16	2	20	None
60	15	F	Cleft	10	2	60	None
61	11	M	Cleft	7	3	7	None
62	10	M	Cleft	4	2	30	Cutaneous lateral femoral hypoesthesia
63	15	M	Mandibular asymmetry	2	2	25	None

(where: M = male, F = female, NR = non-responded)

γωνίου παραλληλογράμμου και επιθυμητών διαστάσεων ελήφθη με την βοήθεια οστεοεγγλυφίδων και οστεοτόμων χειρός ενώ επιπλέον σπογγώδες οστούν συλλέχθηκε με την χρήση κοχλιαρίων (Εικ. 3). Ακολούθησε σχολαστική αιμόσταση και συρραφή σε 4 στρώματα (vicryl 3.0 για σύγκλειση περιοστέου και περιτονίας, vicryl 4.0 στον υποδόριο και nylon 4.0 στο δέρμα). Παροχέτευση τοποθετήθηκε σε ελάχιστες περιπτώσεις ενώ ελαφρός πιεστικός επίδεσμος εφαρμόσθηκε επί 24 ώρες για την πρόληψη σχηματισμού ορρώματος. Τα δερματικά ράμματα αφαιρέθηκαν μετά από 10 ημέρες. Στους ασθενείς συστήθηκε σταδιακή κινητοποίηση την δεύτερη μετεγχειρητική ημέρα, αποχή από το σχολείο επί μία εβδομάδα και από αθλητικές δραστηριότητες επί έναν μήνα.

Όλοι οι ασθενείς υποβλήθηκαν σε προκαθορισμένο πρωτόκολλο κλινικής επανεξέτασης, που περιελάμβανε εκτίμηση της κινητικής λειτουργίας του σύστοιχου κάτω άκρου και έλεγχο της αισθητικότητας των περιοχών, που νευρώνονται από κλάδους των διερχόμενων από το χειρουργικό πεδίο της δότριας θέσης νεύρων, 2 μήνες έως 12 χρόνια μετά την επέμβαση.

Κλινική εξέταση

Α) *Λειτουργικότητα αισθητικών νευρικών κλάδων (αισθητικότητα):* Η επιπολής αισθητικότητα, που εξασφαλίζεται από το πλάγιο μηροδερματικό, το λαγονοβουβωνικό και τον πλάγιο δερματικό κλάδο του λαγονοϋπογάστριου νεύρου, εξετάσθηκε με την εκτίμηση της αίσθησης πόνου και αφής στην περιοχή κατανομής των κλάδων αυτών. Ειδικότερα, αξιολογήθηκε η αντίδραση του ασθενούς στην επαφή με περιοδοντική μήλη (αντίληψη πόνου) και με τολύπιο βάμβακος (αντίληψη απτικού αισθήματος) (Εικ. 4α-β), που συσχετίζο-

between the anterior and the posterior iliac spine. Blunt dissection of the subcutaneous tissues, the musculofascial attachments (to avoid injuring the cutaneous lateral femoral, the ilioinguinal and the lateral cutaneous ramus of the iliohypogastric nerves) and finally the underlying periosteum was performed to expose the inner table of the ilium, immediately below the crest. The above nerves were preserved by introducing a

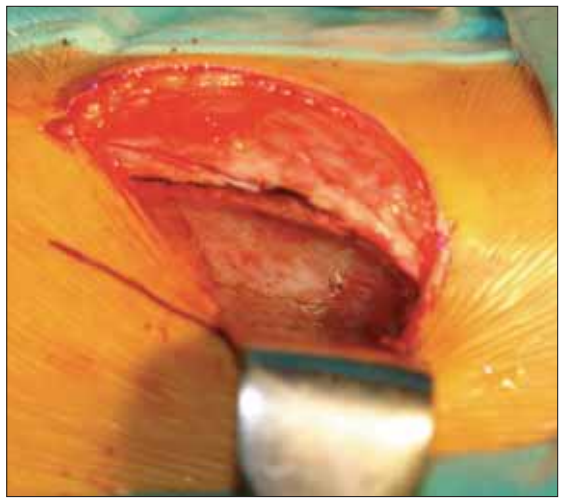

Εικ. 3: Χειρουργική αποκάλυψη της έσω επιφάνειας του λαγόνιου οστού και οριοθέτηση του προς λήψη οστεοτεμαχίου ακριβώς κάτω από την κάτω ακμή της πρόσθιας λαγόνιας ακρολοφίας. Τα νεύρα (μπλε γραμμή) μετά την αποκόλληση των μυοπεριτονιακών προσφύσεων, προφυλάσσονται με την εισαγωγή ενός πλατέος και αμβλέος αγκίστρου (τύπου diver).

Fig. 3: Surgical exposure of the inner surface of the ilium and demarcation of the osseous block to be harvested, just below the ridge of the anterior iliac crest. After blunt dissection of the musculofascial attachments the nerves (blue line) are preserved by introducing a wide and blunt clasp (of the diver type).

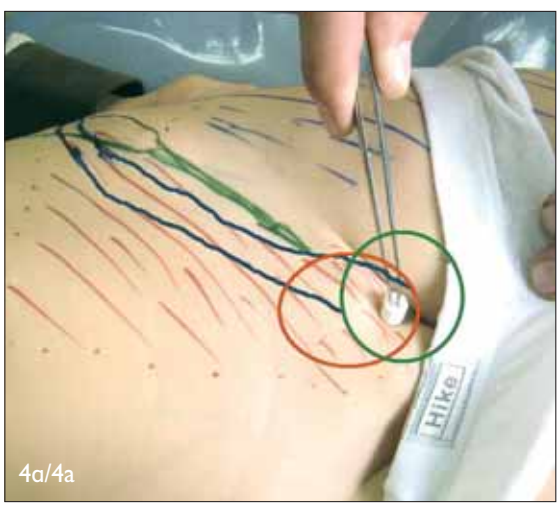

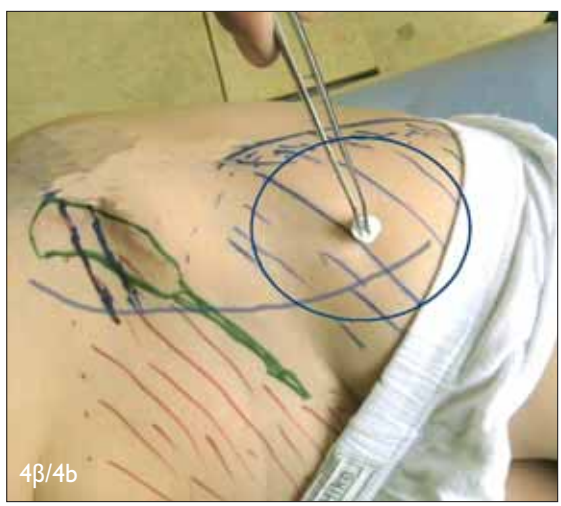

Εικ. 4: Δοκιμασία για την εκτίμηση της αντίληψης αφής (με τολύπιο βάμβακος) στις δερματικές περιοχές κατανομής των αισθητικών κλάδων, που χορηγούνται από: α. το λαγονοϋπογάστριο (κόκκινος κύκλος) και λαγονοβουβωνικό νεύρο (πράσινος κύκλος) β. το πλάγιο μηροδερματικό νεύρο (μπλε κύκλος).

Fig. 4: Test applied for the evaluation of tactile sensitivity (with a cotton applicator) at the distribution skin area of sensory branches, provided by the following nerves: a. iliohypogastric (red circle) and the ilioinguinal (green circle) nerves, b. cutaneous lateral femoral nerve (blue circle).

Εικ. 5: Δοκιμασίες εκτίμησης της κινητικής λειτουργίας του σύστοιχου με τη χειρουργηθείσα λαγόνια ακρολοφία κάτω σκέλους (αριστερό πόδι καθώς σε όλους τους ασθενείς η λήψη μοσχεύματος έγινε από την αριστερή πρόσθια λαγόνια ακρολοφία): α. πρόσθια έκταση, β. οπίσθια έκταση, γ. απαγωγή, δ. σταύρωμα, ε. στήριξη στο χειρουργημένο σκέλος με ταυτόχρονη αιώρηση του αντίθετου γύρω από το γόνατο (δοκιμασία «πελαργού»).
Fig. 5: Tests applied for the evaluation of the motility function of the affected limb (left leg, since all our patients were submitted to bone harvesting from the left anterior iliac crest): a. anterior extension, b. posterior extension, c. lateral extension, d. crossing, e. standing on the affected limb while oscillating the other leg around the knee (the "stork test").

νται με τον ερεθισμό ελεύθερων νευρικών απολήξεων (Αδ- και C- ινών) και τασεοϋποδοχέων (Αα-ινών) αντίστοιχα. Επιπλέον, με την βοήθεια διαβήτη εξετάσθηκε η επικριτική αισθητικότητα στις παραπάνω περιοχές, προκειμένου να ελεγχθεί η λειτουργικότητα των Αα-ινών.

Β) *Λειτουργικότητα κινητικών νευρικών κλάδων (κινητικότητα):* Κατά την προσέλευσή τους προς επανεξέταση οι ασθενείς (και οι γονείς τους) ρωτήθηκαν πόσος χρόνος (σε ημέρες) χρειάσθηκε: α) για να περπατήσουν και β) για να τρέξουν ή να επανέλθουν σε αθλητικές δραστηριότητες. Η κινητική λειτουργία αξιολογήθηκε επίσης με την καταγραφή χωλότητας και ανταλγικής βάδισης ενώ στην συνέχεια ζητήθηκε από τους ασθενείς να περπατήσουν και να πραγματοποιήσουν ορισμένες δοκιμασίες, συγκεκριμένα τρέξιμο, ανύψωση σκέλους, βαθύ κάθισμα με τα δύο γόνατα σε επαφή, πρόσθια και οπίσθια έκταση, απαγωγή και σταύρωμα του χειρουργημένου σκέλους, καθώς και στήριξη στο χειρουργημένο σκέλος με ταυτόχρονη αιώρηση του αντίθετου γύρω από το γόνατο (δοκιμασία «πελαργού») (Εικ. 5). Κατά την εκτέλεση των παραπάνω κινήσεων σημειώθηκαν τυχόν διαταραχές, όπως πόνος, αίσθημα τάσης, clicking ή περιορισμένη κινητικότητα. Τέλος, εφαρμόσθηκε η δοκιμασία Thomas για την αποκάλυψη πιθανής σύγκαμψης του ισχίου: με τον ασθενή σε ύπτια θέση καταγράφηκε οποιαδήποτε επώδυνη αντίδραση κατά την κάμψη του γόνατος και την έλξη του κεκαμμένου σκέλους προς το στήθος (Peeler και Leiter, 2012) (Εικ. 6).

ΑΠΟΤΕΛΕΣΜΑΤΑ

Πραγματοποιήθηκαν συνολικά 68 επεμβάσεις λήψης μοσχεύματος από την πρόσθια λαγόνια ακρολοφία σε 63 ασθενείς, ηλικίας 8 έως 19 ετών (μέσος όρος ηλι-

wide and blunt clasp (of the diver type) and by placing the superior border of the osteotomy just below the inferior ridge of the anterior iliac crest.

A rectangular block of bone with the desired dimensions was removed using a surgical drill and hand osteotomes, while additional cancellous bone was harvested using a curette (Fig. 3). Meticulous haemostasis was achieved and closure was performed in 4 layers (3.0 vicryl for both periosteum and fascia, 4.0 vicryl for subcutaneous tissues and 4.0 nylon vertical mattress for the skin). Drainage was applied in only a few cases whereas a light pressure dressing was applied for 24 hours, to prevent seroma formation. Skin sutures were removed 10 days postoperatively.

Patients were encouraged to gradually mobilize on the second postoperative day and to abstain from school for one week and from sport activities for one month. All patients were submitted to a standardized protocol

Εικ. 6: Δοκιμασία Thomas: κάμψη του γόνατος και έλξη του κεκαμμένου σκέλους προς το στήθος.
Fig. 6: The Thomas test applied to our patients: bending of the knee and traction of the bended leg to the chest.

κίας 12 έτη). 54 από τους συνολικά 63 ασθενείς (34 αγόρια και 20 κορίτσια) ανταποκρίθηκαν στην πρόσκλησή μας για επανεξέταση και συμπεριλήφθηκαν στην παρούσα μελέτη. Ο μέσος χρόνος παρακολούθησής τους ήταν 55 μήνες (Πίνακας 1). Όλοι οι ασθενείς ανέχθηκαν την επέμβαση καλά, χωρίς να σημειωθούν διεγχειρητικές ή μείζονες μετεγχειρητικές επιπλοκές (ανάπτυξη αιματώματος, ορρώματος ή κήλης, μόλυνση του τραύματος κ.ά). Κατά την κλινική επανεξέταση καταγράφηκαν τα ακόλουθα:

Α) *Λειτουργία αισθητικών νευρικών κλάδων:* Κατά την αξιολόγηση της αντίληψης του πόνου και της αφής στην περιοχή που νευρώνεται από το πλάγιο μηροδερματικό, το λαγονοβουβωνικό και τον πλάγιο δερματικό κλάδο του λαγονοϋπογάστριου νεύρου σε κανέναν ασθενή δεν διαπιστώθηκε σημαντική άμβλυνση της επιπολής αισθητικότητας ή διαταραχές της (υπεραισθησία, υπαισθησία, αναισθησία, παραισθησία), εκτός από μία ασθενή (#24) που παρουσίαζε παραισθησία στην περιοχή κατανομής του πλάγιου μηροδερματικού νεύρου και σε έναν ασθενή (#62), όπου παρατηρήθηκε υπαισθησία στο δέρμα της άνω έξω επιφάνειας του μηρού (πλάγιο μηροδερματικό νεύρο) (Πίνακας 1). Σε κανέναν ασθενή δεν διαπιστώθηκαν διαταραχές της επικριτικής αισθητικότητας στην περιοχή κατανομής των προαναφερθέντων νεύρων.

Β) *Λειτουργία κινητικών νευρικών κλάδων:* Δεν διαπιστώθηκαν διαταραχές της βάδισης ή άλλοι κινητικοί περιορισμοί και η δοκιμασία Thomas ήταν αρνητική σε όλους τους εξετασθέντες ασθενείς. Κατά την συνέντευξη των ασθενών διαπιστώθηκε, ότι ο μέσος χρόνος που χρειάσθηκε για να περπατήσουν οι ασθενείς ήταν 3,5 ημέρες ενώ ο μέσος χρόνος που χρειάσθηκε για να τρέξουν ή να επανέλθουν σε αθλητικές δραστηριότητες ήταν 27 ημέρες (Πίνακας 1).

ΣΥΖΗΤΗΣΗ

Η λήψη μοσχεύματος από την πρόσθια λαγόνια ακρολοφία αποτελεί συνήθη πρακτική για την αποκατάσταση ελλειμμάτων των γνάθων ποικίλης αιτιολογίας (π.χ. οφειλόμενων σε σχιστίες ή χωροκατακτητικές εξεργασίες). Αν και η κοινή εμβρυολογική προέλευση των γνάθων με τα οστά του κρανίου συνηγορεί θεωρητικά υπέρ των κρανιακών μοσχευμάτων για την αποκατάσταση ελλειμμάτων των γνάθων, οι Sadove και συν. (1990) επισημαίνουν, ότι μάλλον η σύνθεση του μοσχεύματος (αριθμός κυττάρων, βιοχημικά στοιχεία) και όχι η εμβρυολογική προέλευση per se καθορίζει το τελικό αποτέλεσμα στην δέκτρια θέση, σε αντίθεση με τους Koole και συν. (1989) και Ilankovan και συν. (1998), που υποστηρίζουν ότι το υμενογενές κρανιακό μόσχευμα ενδεχομένως παρουσιάζει σημαντικότερες οστεοεπαγωγικές ιδιότητες σε σύγκριση με μοσχεύματα από χονδρογενή οστά, όπως το λαγόνιο. Η ανωτε-

of clinical re-examination, including evaluation of the motility function of the affected lower extremity and of the sensory function in an area, served by nerves that run through the operative field of the donor site, 2 months to 12 years postoperatively.

Clinical examination

A) *Sensory function:* The superficial sensory function, served by the cutaneous lateral femoral, the ilioinguinal and the lateral cutaneous ramus of the iliohypogastric nerve was examined through an evaluation of pain and tactile sensitivity at their distribution region. More specifically, the patient's reaction to the tip of a dental probe (pain) and to a cotton applicator (tactile sensitivity), addressing nociceptors (Aδ- and C- fibres) and mechanoreceptors (Aα- fibres) respectively were registered (Fig. 4a-b). Furthermore, a two-point-discrimination examination with the use of calliper was performed in the above-mentioned area, to determine the function of Aα- fibers.

B) *Motility function:* During re-examination patients (and their parents) were asked how much time (in days) they had needed to: a) unassisted ambulation and b) running or return to sport activities. Moreover, motility function was evaluated by recording limp and antalgic gait; patients were asked to walk and to perform certain movements such as running, rising of the leg, sitting on one's heels with both knees remaining in contact, anterior, posterior and lateral extension of the 'affected' leg, bending and crossing the affected leg above the other, as well as standing on the affected limb while oscillating the other leg around the knee (the "stork test") (Fig. 5). The examiners registered any irregularities such as pain, strain sensation, clicking or restricted motility, occurring during these movements. Finally, the Thomas test was applied: with the patients in the supine position, the examiners recorded any painful reactions to bending of the knee and traction of the bended leg to the chest (Fig. 6) (Peeler and Leiter 2012)

RESULTS

A total of 68 anterior iliac bone harvesting procedures were performed in 63 consecutive pediatric patients with a mean age of 12 years (range from 8 to 19 years). 54 of the 63 patients (34 boys and 20 girls) responded positively to our invitation for re-examination and were included in the present study. Their mean follow-up time was 55 months (Table 1). All patients tolerated the operation well and no intraoperative or major postoperative complications (haematomas, seromas, hernias or wound infections) occurred. Upon clinical re-examination were registered the following:

A) *Sensory function:* Upon evaluation of pain and tac-

ρότητα των λαγόνιων έναντι των κρανιακών μοσχευμάτων για την αποκατάσταση ελλειμμάτων των γνάθων έχει επίσης υποστηριχθεί από τους LaRossa και συν. (1995).

Η σύγχρονη βιβλιογραφία βρίθει από μελέτες σχετικά με τα πλεονεκτήματα και μειονεκτήματα της πρόσθιας ή της οπίσθιας λαγόνιας ακρολοφίας ως δότριας θέσης. Η πρόσθια θεωρείται ευκολότερα προσπελάσιμη, καθώς επιτρέπει ταυτόχρονη επέμβαση σε δότρια και δέκτρια θέση (ελαττώνοντας το συνολικό χειρουργικό χρόνο και εξασφαλίζοντας άμεση τοποθέτηση του μοσχεύματος στη δέκτρια θέση) ενώ η οπίσθια συνδυάζει τη δυνατότητα λήψης μεγαλύτερου όγκου μοσχεύματος με μικρότερη νοσηρότητα, αν και απαιτείται επανατοποθέτηση του ασθενούς διεγχειρητικά σε πρηνή θέση, που παρατείνει τον συνολικό χειρουργικό χρόνο (Marx και Morales 1988, Kessler και συν. 2005). Κατά τους Mazock και συν. (2003) η νοσηρότητα στη δότρια θέση αυξάνεται μετά την λήψη μοσχευμάτων άνω των 50cm^3 για την πρόσθια και περίπου 100-150cm^3 για την οπίσθια λαγόνια ακρολοφία. Έτσι, ο απαιτούμενος οστικός όγκος ανάγεται σε μείζον κριτήριο επιλογής της δότριας θέσης: γναθοπροσωπικά ελλείμματα μικρού έως μετρίου μεγέθους (50-70cm^3) σε παιδιατρικούς ασθενείς είναι δυνατόν να αποκατασταθούν ασφαλώς με μοσχεύματα από την πρόσθια λαγόνια ακρολοφία ενώ η οπίσθια προτιμάται σε περισσότερο εκτεταμένα ελλείμματα, που ωστόσο σπανίζουν στον συγκεκριμένο πληθυσμό ασθενών (Eufinger και Leppänen 2000, Nkenke και συν. 2004).

Η πραγματική νοσηρότητα στην δότρια θέση σπανίως αξιολογείται επαρκώς στην υπάρχουσα βιβλιογραφία ενώ οι καλά τεκμηριωμένες μελέτες και ιδιαίτερα αυτές που αφορούν παιδικό πληθυσμό είναι ελάχιστες (Baqain και συν. 2009). Ακόμη, παραμένει ασαφές κατά πόσον οι διάφορες τεχνικές λήψης των λαγόνιων μοσχευμάτων συσχετίζονται με συγκεκριμένες επιπλοκές (Goulet και συν. 1997, Burstein και συν. 2000, Russell και Block, 2000). Έτσι, η λήψη λαγόνιων μοσχευμάτων έχει συσχετισθεί με επιπλοκές, που διακρίνονται ανάλογα με τον χρόνο εκδήλωσής τους σε άμεσες (διεγχειρητικές) και απώτερες (μετεγχειρητικές). Οι άμεσες περιλαμβάνουν διάτρηση περιτοναίου (ανάπτυξη περιτονίτιδας, κήλη κοιλιακών σπλάγχνων), παραλυτικό ειλεό, οπισθοπεριτοναϊκό αιμάτωμα, ουρητηρική κάκωση, βλάβη άνω γλουτιαίας αρτηρίας, ψευδοανεύρυσμα λαγόνιων αγγείων, αρτηριοφλεβική επικοινωνία, βλάβη νεύρων (πλάγιου μηροδερματικού, λαγονοβουβωνικού, λαγονοϋπογάστριου) και μαζική απώλεια αίματος (Catinella και συν. 1990, Goulet και συν. 1997, De La Torre και συν. 1999, Burstein και συν. 2000, Eufinger και Leppänen 2000, Bents 2002, Boyne και συν. 2002, Danikas και συν. 2002, Nkenke και συν. 2004, Mischkowski και συν. 2006). Στις απώτερες συγκαταλέγονται κατάγματα τάσης της πρόσθιας άνω

tile sensitivity at the area innervated by the lateral femoral cutaneous, the ilioinguinal and the lateral cutaneous ramus of the iliohypogastric nerves, no significant impairment of the superficial sensory function or abnormal qualities (hypoesthesia, hyperesthesia, anesthesia or paresthesia) were recorded in any of the patients, except for a female patient (#24), who exhibited paraesthesia at the area innervated by the lateral femoral cutaneous nerve and a male patient (#62), experiencing hypoesthesia of the same nerve (Table 1). The two-point discrimination capacity at the area served by the above-mentioned nerves was considered normal in all our patients.

B) *Motility function:* No gait irregularities or other motility restrictions were registered in any of our patients and the Thomas test was negative in all examined patients. According to the interview data mean time to unassisted ambulation was 3.5 days and mean time to running or return to sport activities was 27 days (Table 1).

DISCUSSION

Bone harvesting from the anterior iliac crest represents a frequently performed procedure for the reconstruction of jaws' defects of various origin (i.e. related to clefts or space consuming lesions). Although similar embryologic origin intuitively favors a cranial donor site for grafting of such deficits, Sadove et al. (1990) point out that the composition of the graft (number of cells, particulate size and biochemical elements) instead of the prior developmental origin per se mostly determines the final outcome at the recipient site, whereas Koole et al. (1989) and Ilankovan et al. (1998) advocate that a membranous cranial bone graft has possibly higher osteoinductive properties than bone grafts from endochondral sites such as the ilium. The superiority of iliac over calvarial bone in alveolar grafting has also been supported by La Rossa et al. (1995).

The advantages and disadvantages of bone harvesting from the anterior or posterior iliac crest are well-documented in the literature. The anterior iliac crest is considered more accessible, as it allows simultaneous operation at the donor and recipient sites by two surgical teams, thus reducing the operating time and safeguarding the almost immediate insertion of the graft in the recipient site; the posterior iliac crest combines the possibility to harvest larger bone volume and is associated with considerably lower morbidity, even though the necessity to reposition the patient intraoperatively lengthens the operating time (Marx and Morales 1988, Kessler et al. 2005). According to Mazock et al. (2003) morbidity at the donor site increases significantly, when harvesting amounts of bone greater than 50cm^3 from the anterior and 100-150cm^3 from the posterior iliac crest. Thus, the required graft volume is usually high-

λαγόνιας άκανθας, αλλοίωση του οστικού περιγράμματος, χωλότητα ή άλλες διαταραχές της βάδισης, αντιαισθητική ουλή, επιπολής λοίμωξη ή όψιμο λαγόνιο απόστημα, ορρώματα και αιματώματα, επίμονος πόνος (>3 μήνες), παροδική παραισθητική μηραλγία και υπαισθησία αισθητικών κλάδων, των οποίων η συνολική επίπτωση κυμαίνεται μεταξύ 10 και 40% (Porchet και Jacques 1996, Burstein και συν. 2000, Boyne και συν. 2002, Zijderveld και συν. 2004, De Riu και συν. 2008, Schaaf και συν. 2010, Barone και συν. 2011).

Ακόμη, οι πιθανές επιπλοκές περιγράφονται ως μείζονες ή ελάσσονες. Στις μείζονες ταξινομούνται οι επιπλοκές, που προκαλούν σημαντική αναπηρία ή διαταραχή της λειτουργικότητας, παρατείνουν τον χρόνο νοσηλείας ή απαιτούν πρόσθετη θεραπευτική παρέμβαση και η επίπτωσή τους κυμαίνεται μεταξύ 2,5 και 39% (Russell και Block, 2000). Ως ελάσσονες θεωρούνται οι επιπλοκές, που υποχωρούν αυτόματα ή μετά από ελάχιστη θεραπευτική παρέμβαση, χωρίς να προκαλούν μόνιμη αναπηρία ή να επηρεάζουν σημαντικά την φυσιολογική λειτουργικότητα του ασθενούς (Banwart και συν. 1995, Russell και Block, 2000).

Όσον αφορά τις διαταραχές της αισθητικότητας στην δότρια θέση μετά από λήψη μοσχεύματος από την πρόσθια λαγόνια ακρολοφία, παροδική (<2 εβδομάδες) απώλεια της λειτουργικότητας του πλάγιου μηροδερματικού νεύρου έχει περιγραφεί βιβλιογραφικά μέχρι και σε ποσοστό 24% (Laurie και συν. 1984, Nkenke και συν. 2004, Barone και συν. 2011). Οι Baqain και συν. (2009) διαπίστωσαν νευραπραξία του πλάγιου μηροδερματικού νεύρου σε 8% των ασθενών τους (2 από τους 24). Ακόμη, έχει περιγραφεί το κλινικό σύνδρομο της «παραισθητικής μηραλγίας» (''meralgia paresthetica''), που περιλαμβάνει αιμωδία, παραισθησίες και πόνο στην προσθιοπλάγια επιφάνεια του μηρού και οφείλεται σε ιατρογενή βλάβη του πλάγιου μηροδερματικού νεύρου κατά την διάρκεια λήψης μοσχεύματος από την πρόσθια λαγόνια ακρολοφία (Weikel και Habal 1977, Massey 1980, Grossman και συν. 2001), ενώ ο Bents (2002) ανέφερε περίπτωση νευραλγίας του λαγονοβουβωνικού νεύρου μετά από παρόμοια επέμβαση. Επίσης, ο πλάγιος δερματικός κλάδος του λαγονοϋπογάστριου νεύρου είναι «ευάλωτος» σε ιατρογενές τραύμα λόγω της στενής εγγύτητάς του με την απονεύρωση ορισμένων κοιλιακών μυών (Maigne και συν. 1986).

Στην παρούσα μελέτη, σε 18 ασθενείς καταγράφηκε ήπιος πόνος στη δότρια θέση τις πρώτες μόνο ημέρες ενώ σε κανέναν ασθενή δεν διαπιστώθηκε άμβλυνση της επιπολής αισθητικότητας στις περιοχές, που νευρώνονται από το πλάγιο μηροδερματικό, το λαγονοβουβωνικό και τον πλάγιο δερματικό κλάδο του λαγονοϋπογάστριου νεύρου ή διαταραχές αυτής (υπερευαισθησία, υπαισθησία, αναισθησία, παραισθησία), εκτός από 2 περιπτώσεις: μία με παραισθητική μηραλγία και

lighted as the major factor upon donor site selection: small-to-moderate-sized (50-70cm^3) maxillofacial defects in pediatric patients can be safely rehabilitated with anterior iliac crest harvesting, while the posterior approach is preferred in cases of more extended defects that are uncommon among this patient population (Eufinger and Leppänen 2000, Nkenke et al. 2004). The true overall morbidity at the donor site is rarely evaluated in the current literature, while well documented studies, especially regarding pediatric patients are few (Baqain et al. 2009). Furthermore, it remains unclear whether specific harvesting methods and approaches are associated with certain surgical complications and outcomes, as a multitude of techniques have been developed (Goulet et al. 1997, Burstein et al. 2000, Russell and Block 2000). Iliac bone harvesting has been associated with complications, designated depending on their manifestation time as immediate (occurring during the procedure) or farther (occurring postoperatively). Immediate complications include peritoneal perforation (peritonitis, herniation of abdominal viscera, adynamic ileus, retroperitoneal hematoma, ureteral injury, superior gluteal artery injury, pseudoaneurysm of the pelvic vasculature, arteriovenous fistulae, irreversible nerve injury (lesions of the lateral femoral cutaneous, the ilioinguinal and the lateral cutaneous ramus of the iliohypogastric nerve) and massive blood loss (Catinella et al. 1990, Goulet et al. 1997, De La Torre et al. 1999, Burstein et al. 2000, Eufinger and Leppänen 2000, Bents 2002, Boyne et al. 2002, Danikas et al. 2002, Nkenke et al. 2004, Mischkowski et al. 2006). Among postsurgical complications are cited stress fractures of the anterosuperior iliac spine, bone contour deficits, limp or other gait abnormalities, conspicuous scarring, superficial infection or delayed iliac abscess formation, seromas and hematomas, persistent pain (>3 months) and temporary meralgia paresthetica or hypoesthesia, ranging in incidence from 10% to 40% (Porchet and Jacques 1996, Burstein et al. 2000, Boyne et al. 2002, Zijderveld et al. 2004, De Riu et al. 2008, Schaaf et al. 2010, Barone et al. 2011).

Moreover, potential complications are described as major or minor. Among major complications are classified those that produce incapacitation, significant disability or impairment of functioning, lengthen hospitalization and require additional intervention; their incidence ranges from 2.5% to 39% (Russell and Block 2000). As minor are considered complications that resolve spontaneously or respond to minor treatment, without causing permanent disability or interfering significantly with the patients' normal functioning (Banwart et al. 1995, Russell and Block 2000).

As far as sensory function disturbances at the donor site are concerned, temporary sensory loss associated with the lateral femoral cutaneous nerve has been

μία με υπαισθησία στο δέρμα της άνω έξω επιφάνειας του μηρού, που νευρώνεται από το πλάγιο μηροδερματικό νεύρο. Επίσης, σε κανέναν ασθενή δεν διαπιστώθηκε διαταραχή της επικριτικής αισθητικότητας (Αα-ίνες) στην περιοχή κατανομής των προαναφερθέντων νεύρων, που ελέγχθηκε με την βοήθεια διαβήτη: η αδυναμία διάκρισης δύο ταυτόχρονα ερεθιζόμενων σημείων σε απόσταση μεγαλύτερη των 2mm θεωρείται ως παθολογική διακριτική αφή (επικριτική αισθητικότητα), όπως υποδεικνύεται από τους Ghali και Epker (1989). Η μη διαπίστωση βλάβης των κλάδων αυτών μπορεί να αποδοθεί εν μέρει στην προσεκτική χειρουργική τεχνική (πλάγια τομή και κατά στρώματα παρασκευή μέχρι το περιόστεο), όπως επισημαίνουν και οι Mischkowski και συν. (2006), καθώς και στον σχετικά περιορισμένο όγκο μοσχεύματος, που απαιτήθηκε στους ασθενείς της παρούσας μελέτης.

Μετά την λήψη μοσχεύματος από την πρόσθια λαγόνια ακρολοφία η διαταραγμένη ανατομική συνέχεια και εμβιομηχανική του λαγόνιου οστού μπορεί να αλλοιώσει την κατανομή δυνάμεων και την «αποτελεσματικότητα» του μυϊκού υποστρώματος του μηρού, με αποτέλεσμα την πρόκληση μετεγχειρητικών διαταραχών της βάδισης, όπως χωλότητα ή ανταλγική βάδιση (Howard και συν. 2004). Επιπλέον, η κάκωση του λαγόνιου μυός μπορεί να οδηγήσει σε φλεγμονή του μείζονα ψοΐτη μυός, προκαλώντας επίσης μετεγχειρητικό πόνο και διαταραχές της βάδισης (Sandor συν. 2006). Η απουσία διαταραχών της βάδισης ή άλλων σημείων και συμπτωμάτων κινητικής δυσλειτουργίας στους ασθενείς της παρούσας μελέτης είναι δυνατόν να αποδοθεί αφενός στην προσεκτική εφαρμογή μιας σχετικά συντηρητικής χειρουργικής προσπέλασης (ατραυματική αποκόλληση περιοστέου και ακριβής επανασυμπλησίαση των μυών) και αφετέρου στην αξιοσημείωτη δυναμική της επούλωσης και αποκατάστασης των ιστών, που χαρακτηρίζει τα παιδιά και τους εφήβους. Επίσης, με την εφαρμοζόμενη στους ασθενείς της παρούσας μελέτης χειρουργική τεχνική, όπου το άνω όριο της οστεοτομίας εκτελείται ακριβώς κάτω από την κάτω ακμή της πρόσθιας λαγόνιας ακρολοφίας, δεν αλλοιώνεται το οστικό περίγραμμα της ακρολοφίας και δεν επηρεάζεται το αυξητικό κέντρο του λαγονίου (άνω λαγόνια ακρολοφία) (Risser 2010).

Μετεγχειρητικός πόνος ή δυσανεξία αναφέρονται συχνά ανάμεσα στις επιπλοκές της λήψης μοσχεύματος από την πρόσθια λαγόνια ακρολοφία. Η εκτιμώμενη επίπτωση του πόνου διαφέρει σημαντικά, ανάλογα με τον ορισμό και την διαβάθμισή του, τον χρόνο επανεξέτασης μετά την επέμβαση, την χειρουργική τεχνική, καθώς και την λαμβανόμενη περιεγχειρητική αναλγητική αγωγή, που χαρακτηρίζουν κάθε μελέτη (Goulet και συν. 1997, Jäger και συν. 2005). Η απουσία σοβαρού επίμονου πόνου (διάρκειας μεγαλύτερης των 2 εβδομάδων) ή άλλων μειζόνων επιπλοκών στους ασθε-

reported in up to 24% of the patients undergoing bone harvesting from the anterior iliac crest (Laurie et al. 1984, Nkenke et al. 2004, Barone et al. 2011). Baqain et al. (2009) reported neurapraxia of the lateral femoral cutaneous nerve in 8% (2 out of 24) of their patients. Moreover, the clinical syndrome of "meralgia paresthetica" has been described in the literature; this includes numbness, paresthesias and pain in the anterolateral thigh and is likely to occur after iatrogenic damage of the cutaneous lateral femoral nerve during anterior iliac crest bone harvesting (Weikel and Habal 1977, Massey 1980, Grossman et al. 2001). Bents (2002) has reported a case of ilioinguinal neuralgia after a similar procedure. Also, the lateral cutaneous ramus of the iliohypogastric nerve may be susceptible to local iatrogenic trauma, due to its close relationship with the aponeurosis of certain abdominal muscles (Maigne et al. 1986). In the present study, mild acute pain at the donor site during the first postoperative days was registered in 18 patients, while no impairment of the superficial sensory function (hyperesthesia, hypoesthesia, anaesthesia, paresthesia) was recorded in areas, innervated by the cutaneous lateral femoral, the ilioinguinal or the lateral cutaneous ramus of the iliohypogastric nerves, except for 2 cases: one with meralgia paresthetica and one with hypoesthesia at the skin of the upper outer surface of the thigh, innervated by the cutaneous lateral femoral nerve. Furthermore, no patients exhibited impaired function of the Aα- fibers at the region served by the abovementioned nerves during the two-point-discrimination examination that was performed with the use of calliper; an increase of the simultaneous spatial limit over 2mm during this test was considered pathologic, as suggested by Ghali and Epker (1989). The fact that no significant injuries of these nerves occurred might be partly attributed to the careful operative technique (lateral incision and layer by layer dissection to the periosteum/iliac fascial level) – as was also concluded by Mischkowski et al. (2006) – as well as the relatively limited amount of bone required in this series of patients.

After iliac crest bone harvesting the disrupted hip anatomy and biomechanics may alter the force vectors and efficiency of the hip musculature, thus contributing to postoperative gait disturbances, such as antalgic gait or limp (Howard et al. 2004). Furthermore, trauma or hematoma formation of the iliac muscle can result in inflammation of the greater psoas muscle and also contribute to postoperative pain and gait disturbances (Sandor et al. 2003). The lack of any gait disturbances or other signs and symptoms of motility dysfunction in the series of patients here presented is probably attributed to the carefully applied conservative operative approach (clean subperiosteal reflection and precise muscle reapproximation) and to the considerable dynamic of healing and tissue rehabilitation in children and adolescents.

νείς της παρούσας μελέτης αποδίδεται στην προσεκτική εφαρμογή μιας σχετικά συντηρητικής χειρουργικής τεχνικής, που περιλαμβάνει μεταξύ άλλων τομή κατά στρώματα και σύγκλειση χωρίς τάση.

ΣΥΜΠΕΡΑΣΜΑΤΑ

Με βάση τα αποτελέσματα της παρούσας μελέτης, η λήψη οστικών μοσχευμάτων από την πρόσθια λαγόνια ακρολοφία αποτελεί ασφαλή και αξιόπιστη επιλογή σε παιδιατρικούς ασθενείς με γναθοπροσωπικά ελλείμματα, συνδυάζοντας την δυνατότητα απόδοσης επαρκούς όγκου μοσχεύματος με ελάχιστη μετεγχειρητική νοσηρότητα. Στους ασθενείς της μελέτης δεν καταγράφηκαν μείζονες ή ελάσσονες επιπλοκές, όσον αφορά την λειτουργικότητα των αισθητικών και κινητικών νευρικών κλάδων, που διέρχονται δια του χειρουργικού πεδίου στην δότρια θέση.

Moreover, thanks to the applied in this series of patients operative technique, where the superior border of the osteotomy was placed just below the inferior ridge of the anterior iliac crest, the bone contour of the crest is not altered and the growth center of the iliac bone (superior iliac crest) remains unscathed (Risser 2010).
Postoperative pain or discomfort is frequently cited among the 'complications' of bone harvesting from the anterior iliac crest. The estimated incidence of pain varies greatly, depending on its definition and rating, the time of re-examination after the procedure, the operative approach and technique and the perioperative analgesic medication, used in every study (Goulet et al. 1997, Jäger et al. 2005). The lack of severe persistent pain (> 2 weeks) or other major complications among the patients of this study may be ascribed to the careful application of a comparably conservative operative technique that includes among other things incision by layers and tension-free closure of the tissues.

CONCLUSIONS

Based on the results of the present study, bone grafting from the anterior iliac crest represents a safe and reliable option for the reconstruction of maxillofacial defects in pediatric patients, combining the possibility of harvesting adequate graft volume with minimal postoperative morbidity. In the patients of this study no permanent major or minor complications were recorded regarding the sensory and motility function, served by nerves that pass through the operative field of the donor site.

ΒΙΒΛΙΟΓΡΑΦΙΑ/REFERENCES

Banwart JC, Asher MA, Hassanein RS: Iliac crest bone graft harvest donor site morbidity: a statistical evaluation. Spine 20: 1055-1060, 1995

Baqain Z, Anabtawi M, Karaky A, Malkawi Z: Morbidity from anterior iliac crest bone harvesting for secondary alveolar bone grafting: An outcome assessment study. J Oral Maxillofac Surg 67: 570-575, 2009

Barone A, Ricci M, Mangano F, Covani U: Morbidity associated with iliac crest harvesting in the treatment of maxillary and mandibular atrophies: a 10-year analysis. J Oral Maxillofac Surg 69: 2298-2304, 2011

Bents RT: Ilioinguinal neuralgia following anterior iliac crest bone harvesting. Orthopedics 25: 1389-1390, 2002

Boyne NP, Lambrianides AL, Pollard C: Incisional hernia through iliac crest bone graft donor sites. ANZ J Surg 72: 156-157, 2002

Burstein FD, Simms C, Cohen SR, Work F, Paschal M: Iliac crest bone graft harvesting techniques: a comparison. Plast Reconstr Surg 105: 34-39, 2000

Catinella FP, De Laria GA, De Wald RL: False aneurysm of the superior gluteal artery – A complication of iliac crest bone grafting. Spine 15: 1360-1362, 1990

Danikas D, Theodorou SJ, Stratoulias C, Constantinopoulos G, Ginalis EM: Hernia through an iliac crest bone-graft donor site. Plast Reconstr Surg 110: 1612-1613, 2002

De La Torre JI, Tenenhaus M, Gallagher PM, Sachs SA: Harvesting iliac bone graft: decreasing the morbidity. Cleft Palate Craniofac J 36: 388-390, 1999

De Riu G, Meloni SM, Raho MT, Gobbi R, Tullio A: Delayed iliac abscess as complication of an iliac bone graft in an orthognathic case. Int J Oral Maxillofac Surg 37: 1156-1158, 2008

Eufinger H, Leppänen H: Iliac crest donor site morbidity following open and closed methods of bone harvest for alveolar cleft alveoplasty. J Craniomaxillofac Surg 28: 31-38, 2000

Feichtinger M, Mossböck R, Kärcher H: Evaluation of bone volume following bone grafting in patients with unilateral clefts of lip, alveolus and palate using a CT-guided three-dimensional navigation system. J Craniomaxillofac Surg 34: 144-149, 2006

Freilich MM, Sandor GK: Ambulatory in-office anterior iliac crest bone harvesting. Oral Surg Oral Med Oral Pathol Oral Radiol Endod 101: 291-298, 2006

Ghali GE, Epker BN: Clinical neurosensory testing: practical applications. J Oral Maxillofac Surg 47: 1074-1078, 1989

Goulet JA, Senunas LE, DeSilva GL, Greenfield ML: Autogenous iliac crest bone graft. Complications and functional assessment. Cl Orthop Rel Res 339: 76-81, 1997

Grossman MG, Ducey SA, Nadler SS, Levy AS: Meralgia paresthetica: diagnosis and treatment. J Am Acad Orthop Surg 9: 336-344, 2001
Howard MA, Davison SP, Piorkowski JR: Iliac crest donor defect: avoiding the limp. Plast Reconstr Surg 113: 659-663, 2004
Jäger M, Westhoff B, Wild A, Krauspe R: Knochenspanentnahme am Becken. Techniken und Probleme. Orthopäde 34: 976-994, 2005
Kager AN, Marks M, Bastrom T, Newton PO: Morbidity of iliac crest bone graft harvesting in adolescent deformity surgery. J Pediatr Orthop 26: 132-134, 2006
Κατρίτσης Ε, Παπαδόπουλος Ν: Ανατομική του ανθρώπου, Τόμος ΙΙ, Εκδόσεις Λίτσας, Αθήνα, σ. 289-292, 1991
Kessler P, Thorwarth M, Bloch-Birkholz A, Nkenke E, Neukam FW: Harvesting of bone from the iliac crest – a comparison of the anterior and the posterior sites. Br J Oral Maxillofac Surg 43: 51-56, 2005
Kolomvos N, Iatrou I, Theologie-Lygidakis N, Tzerbos F, Schoinohoriti O: Iliac crest morbidity following maxillofacial bone grafting in children: a clinical and radiographic prospective study. J. Craniomaxillofac Surg 38(4):293-302, 2010
LaRossa D, Buchman S, Rothkopf DM, Mayro R, Randall P: A comparison of iliac and cranial bone in secondary grafting of alveolar clefts. Plast Reconstr Surg 96: 789-797 discussion 798-799, 1995
Last's Anatomy: Regional and Applied, 10th edition, Churchill Livingstone, p. 273, 1999
Laurie SW, Kaban LB, Mulliken JB, Murray JE: Donor-site morbidity after harvesting rib and iliac bone. Plast Reconstr Surg 73: 933-938, 1984
Maigne JY, Maigne R, Guérin-Surville H: Anatomic study of the lateral cutaneous rami of the subcostal and iliohypogastric nerves. Surg Radiol Anat 8: 251-256, 1986
Marx RE, Morales MJ: Morbidity from bone harvest in major jaw reconstruction: a randomized trial comparing the lateral anterior and posterior approaches to the ilium. J Oral Maxillofac Surg 48: 196-203, 1988
Massey EW: Meralgia paraesthetica secondary to trauma of bone graft. J Trauma 20: 342-343, 1980
Mazock JB, Schow SR, Triplett RG: Posterior iliac crest bone harvest: review of technique, complications and use of an epidural catheter for postoperative pain control. J Oral Maxillofac Surg 61: 1497-1503, 2003
Mischkowski RA, Selbach I, Neugebauer J, Koebke J, Zöller JE: Lateral femoral cutaneous nerve and iliac crest bone grafts – anatomical and clinical considerations. Int J Oral Maxillofac Surg 35: 366-372, 2006
Nkenke E, Weisbach V, Winckler E, Kessler P, Schultze-Mosgau S, Wiltfang J, Neukam FW: Morbidity of harvesting of bone grafts from the iliac crest for preprosthetic augmentation procedures: a prospective study. Int J Oral Maxillofac Surg 33: 157-163, 2004
Nwoku AL, Al Atel A, Al Shlash S, Oluyadi B, Salwa S: Retrospective analysis of secondary alveolar cleft grafts using iliac or chin bone. J Craniofac Surg 16: 864-868, 2005
Panos G: Use of Flints method of cancellous bone autografts from the ilium (applied to maxillofacial surgery). Hell Stomatol Chron 25(3-4):137-45, 1981
Peeler J, Leiter J: Using digital photography to document rectus femoris flexibility: A reliability study of the modified Thomas test. Physiother Theory Pract. 2012 Oct 22. [Epub ahead of print]
Porchet F, Jacques B: Unusual complications at iliac crest bone graft donor site: experience with two cases. Neurosurgery 39: 856-859, 1996
Risser CJ: The classic iliac apophysis: An invaluable sign in the management of scoliosis. Clin Orthop Relat Res 468: 646-653, 2010
Russell JL, Block JE: Surgical harvesting from the ilium: point of view. Medical Hypotheses 55: 474-479, 2000
Sadove AM, Nelson CL, Eppley BL, Nguyen B: An evaluation of calvarial and iliac donor sites in alveolar cleft grafting. Cleft Palate J 27: 225-228, 1990
Sandor GK, Nish IA, Carmichael RP: Comparison of conventional surgery with motorized trephine in bone harvest from the anterior iliac crest. Oral Surg Oral Med Oral Pathol Oral Radiol Endod 95: 150-155, 2003
Schaaf H, Lendeckel S, Howaldt HP, Streckbein P: Donor site morbidity after bone harvesting from the anterior iliac crest. Oral Surg Oral Med Oral Pathol Oral Radiol Endod 109: 52-58, 2010
Testori T, Del Fabbio M, Weinstein R, Wallace S: Maxillary sinus surgery and alternatives in treatment. Quintessence Publishing London, p. 260, 2005
Weikel A, Habal MB: Meralgia paraesthetica: a complication of iliac bone procurement. Plast Reconstr Surg 60: 572-574, 1977
Zijderveld SA, ten Bruggenkate CM, van Den Bergh JP, Schulten EA: Fractures of the iliac crest after split-thickness bone grafting for preprosthetic surgery: report of 3 cases and review of the literature. J Oral Maxillofac Surg 62: 781-786, 2004
Sobotta Άτλαντας Ανατομικής του Ανθρώπου. Τόμος ΙΙ. Εκδόσεις Παρισιάνος, σ. 247-248, Αθήνα 1998

Διεύθυνση επικοινωνίας:
Νικόλαος Κολόμβος
Σιβιτανίδου 18
176 76, Καλλιθέα
Τηλ.: 0030 210 9595788
e-mail: ngcolon1@gmail.com

Address:
Nikolaos Kolomvos
18 Sivitanidou street
176 76 Kallithea
Tel.: 0030 210 9595788
e-mail: ngcolon1@gmail.com

Αναδόμηση της συγχειλίας μετά την εκτομή όγκων με την τεχνική Platz-Wepner. Περιγραφή περιπτώσεων

Νικόλαος ΚΕΧΑΓΙΑΣ[1], Ελένη ΜΠΟΥΡΛΙΔΟΥ[2], Πέτρος ΖΗΚΟΣ[3], Μαργαρίτα ΒΑΦΕΙΑΔΟΥ[3], Δόξα ΜΑΓΓΟΥΔΗ[4], *Νικόλαος ΛΑΖΑΡΙΔΗΣ[5]

Τμήμα Στοματικής & Γναθοπροσωπικής Χειρουργικής, Αντικαρκινικό Νοσοκομείο Θεσσαλονίκης Θεαγένειο.
**Κλινική Στοματικής & Γναθοπροσωπικής Χειρουργικής, Α.Π.Θ. Γ.Ν.Γ.Παπανικολάου.*

Lip commissure reconstruction after tumour resection with the use of the Platz-Wepner technique Report of cases

Nikos KECHAGIAS, Eleni BOURLIDOU, Petros ZIKOS, Margarita VAFIADOU, Doxa MAGOUDI, *Nikos LAZARIDES

Department of Oral & Maxillofacial Surgery, Theagenio Anticancer Hospital, Thesaloniki, Greece.
**Oral and Maxillofacial Surgery Clinic, Dental School, Aristotle University of Thessaloniki, G. Papanikolaou General Hospital, Thessaloniki, Greece.*

Κλινική εργασία
Clinical paper

ΠΕΡΙΛΗΨΗ: Οι κακοήθεις όγκοι, σπάνια εμφανίζονται στη συγχειλία.
Υλικό και μέθοδος. Στην παρούσα εργασία παρουσιάζεται η αναδόμηση της συγχειλίας μετά την εκτομή καρκίνου με την μέθοδο Platz-Wepner. Η τεχνική αυτή εφαρμόστηκε σε 4 περιπτώσεις στο τμήμα μας. Σύμφωνα με τη μέθοδο αυτή, η εκτομή του όγκου σχεδιάζεται κυκλικά σε ολικό πάχος των ιστών της συγχειλίας με επέκταση στην παρειά και με μερικού πάχους σφηνοειδή εκτομή των ιστών. Το έλλειμμα αναδομείται με προωθητικούς περιστροφικούς κρημνούς από τη γειτονική περιοχή της συγχειλίας- παρειάς.
Αποτελέσματα. Σε όλους τους ασθενείς έγινε πλήρης εκτομή του όγκου, με αισθητική και λειτουργική αποκατάσταση, τόσο άμεσα μετεγχειρητικά αλλά και κατά τον επανέλεγχο.
Συμπεράσματα. Η λειτουργία, η συμμετρία, η αισθητική και το επαρκές πλάτος διάνοιξης του στόματος, συνδυάζουν ένα ικανοποιητικό αποτέλεσμα αυτής της μεθόδου. Ο μικρός αριθμός των περιπτώσεων όμως περιορίζει για απόλυτη απόδοση συμπερασμάτων.

ΛΕΞΕΙΣ ΚΛΕΙΔΙΑ: Βλάβες συγχειλίας, αναδόμηση των χειλέων, τεχνική Platz-Wepner, περιορισμένος αριθμός περιπτώσεων.

[1]*ΣΓΠΧ, Επιμ. β΄. ΕΣΥ*
[2]*Ειδικευόμενη ΩΡΛ.*
[3]*Ειδικευόμενος ΣΓΠΧ*
[4]*ΣΓΠΧ, Δ/ντρια Κλινικής ΕΣΥ*
[5]*Καθηγητής ΣΓΠΧ, ΑΠΘ*

Παρελήφθη: 26/09/2012 - Έγινε δεκτή: 12/02/2013

SUMMARY: The lip commissure is a rare site for the development of malignant tumour lesions.
Material and Methods. This paper presents the resection of tumours in patients with commissure cancer and their rehabilitation using the Platz-Wepner technique. This technique has been used at our department in 4 cases. According to this method, tumour resection involves a circular incision in full thickness of the commissure tissues, expanding into the cheek region, with a wedge resection of the tissues in partial thickness. The deficit is reconstructed using promotional rotational flaps from the neighbouring region of the commissure-cheek.
Results. All patients underwent complete tumour resection, followed by aesthetic and functional reconstruction of their commissures, both immediately postoperatively and in the follow up period.
Conclusions. What defines a satisfactory result in this method are the function, symmetry, aesthetics and sufficient width of the mouth opening. However, the small number of cases presented here limits our ability to draw firm conclusions.

KEY WORDS: Lip commissure lesions, lip reconstruction, Platz-Wepner technique, limited number of cases.

Paper received: 26/09/2012 - Accepted: 12/02/2013

ΕΙΣΑΓΩΓΗ

Λαμβάνοντας υπόψη τον περιορισμένο αριθμό περιπτώσεων που παρουσιάζονται και αφορούν την προσβολή της συγχειλίας, ο Γναθοπροσωπικός χειρουργός δεν έχει πολλές επιλογές για την ανακατασκευή βλαβών αυτής της ανατομικής περιοχής, λόγω και του μικρού αριθμού των χειρουργικών τεχνικών που χρησιμοποιούνται. Οι κύριες μέθοδοι που έχουν εφαρμοσθεί και δημοσιευθεί μέχρι σήμερα είναι των: Fries (1962), Zisser (1975), Converse (1975), Brusati (1976), Platz-Wepner (1977) και Jackson (1985).

Η τεχνική Fries φαίνεται να είναι ο πρόδρομος της τεχνικής Zisser (Εικ. 1). Η πολυπλοκότητα των τομών και οι πολλαπλοί μικροί κρημνοί προδιαθέτουν για διασπάσεις και νεκρώσεις των ιστών (Fries, 1962).

Η τεχνική Converse, διεθνώς γνωστή ως «κάλυψη και κρημνός» (Εικ. 2), εφαρμόζεται συνήθως σε ηλικιωμένους ασθενείς με χαλαρούς ιστούς στις βλάβες της συγχειλίας και στο αντίστοιχο τμήμα του άνω και του κάτω χείλους. Κατ' αυτήν δημιουργείται ένας τροποποιημένος Abbé κρημνός ίσης διάστασης με τη βλάβη, αλλά στην αντίπλευρη περιοχή του άνω χείλους. Ο κρημνός μεταφέρεται στην άλλη πλευρά του άνω χείλους και περιστρέφεται κατά 90°. Μέχρι τη δεύτερη μετεγχειρητική εβδομάδα ο μίσχος του κρημνού διαιρείται και η συγχειλία διορθώνεται, με προώθηση του βλεννογόνου στη διάμεση επιφάνεια του κρημνού με τεχνική V-Y (Converse, 1975, Yamauchi και συν. 2005).

Η τεχνική Brusati (Εικ. 3), ενδείκνυται όταν η βλάβη της συγχειλίας είναι τετράγωνου ή ορθογώνιου σχήματος. Είναι σχεδιασμένη έτσι ώστε να γίνει προώθηση παρειακού κρημνού, με παράλληλη εκτομή δύο μεγάλων τριγώνων δέρματος στο επίπεδο της ρινοχειλικής αύλακας. Ο προωθητικός κρημνός έχει τέτοιο μήκος ώστε η βάση του να βρίσκεται πίσω από τη ρινοχειλική αύλακα και ανάλογο πάχος ώστε να αντισταθμιστεί η βλάβη. Στο ελεύθερο άκρο του κρημνού γίνεται μία εγκάρσια τομή ίση σε μήκος με τη εκτομή της συγχειλίας. Στη συνέχεια ο κρημνός συρράπτεται σε τρία στρώματα. Το ερυθρό κράσπεδο του χείλους θα δημιουργηθεί με

INTRODUCTION

Due to the limited number of cases of commissure lesions reported in the literature, the Maxillofacial Surgeon has a small range of techniques to choose from for the reconstruction of this anatomical region. The main methods that have so far been applied and published are those of: Fries (1962), Zisser (1975), Converse (1975), Brusati (1976), Platz-Wepner (1977) and Jackson (1985).

The Fries technique appears to be the predecessor of the Zisser technique (Fig. 1). Due to the complexity of the incisions and multiple small flaps involved, tissue raptures and necrosis are often (Fries, 1962).

The Converse technique, internationally known as the "over and out" flap technique (Fig. 2), is usually applied in elderly patients with loose tissues in the commissure and the respective portions of the upper and lower lip. This technique involves a modified Abbé flap that has the size of the lesion, on the opposite side of the upper lip. Following its dissection, the flap is transferred to the other side of the upper lip and rotated by 90°. Within the first two postoperative weeks the flap pedicle is divided and the commissure reconstructed, using the V-Y technique to advance the mucosa onto the flap's

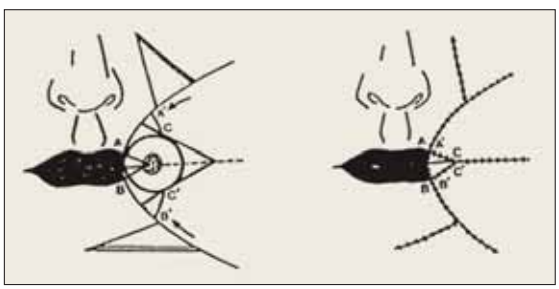

Εικ. 1: Τεχνική Fries (επανασχεδίαση από: Vorzug der Bernardschen Operation als Universalverfahren zur Rekonstruktion der Unterlippe nach Carcinomresektion. Rudolf Fries, Chirurgia plastica 20. IX. 1971, Volume 1, Issue 1, pp 45-52)

Fig. 1: The Fries technique (redesigned from: Vorzug der Bernardschen Operation als Universalverfahren zur Rekonstruktion der Unterlippe nach Carcinomresektion. Rudolf Fries, Chirurgia plastica 20. IX. 1971, Vol 1, Issue 1, pp 45-52)

Εικ. 2: Τεχνική Converse [επανασχεδίαση από: The "over and out" flap for restoration of the corner of the mouth. Converse JM. Plast Reconstr Surg. 56(5):575-8, 1975]

Fig. 2: The Converse technique [redesigned from: The "over and out" flap for restoration of the corner of the mouth. Converse JM. Plast Reconstr Surg. 56(5):575-8, 1975]

την προώθηση του ενδοστοματικού βλεννογόνου (Brussati, 1975).

Ο Jackson το 1985 χρησιμοποίησε δύο ζεύγη ρομβοειδών κρημνών για την ανασύσταση της συγχειλίας (Εικ. 4). Σύμφωνα με τη μέθοδο αυτή, οι αλλοιώσεις στη συγχειλία μπορούν να χειρουργηθούν με τρόπο ώστε να δημιουργηθεί ένα ρομβοειδές έλλειμμα στο άνω και ένα στο κάτω χείλος. Στη συνέχεια οι παράλληλοι μεταξύ τους ρομβοειδείς κρημνοί προωθούνται και το έλλειμμα προσαρμόζεται σε ένα ρομβοειδές σχήμα όπου πλαγίως έχει ανώτερες και κατώτερες βάσεις. Οι ρομβοειδείς κρημνοί έχουν σχεδιαστεί για εξωστοματική αποκατάσταση. Χρησιμοποιείται βλεννογόνος του στόματος ή της γλώσσας για την ανακατασκευή του ερυθρού κρασπέδου. Θεωρείται απαραίτητη η προσεκτική συρραφή των κρημνών, έτσι ώστε να παρέχουν την καλύτερη δυνατή θέση τους στην συγχειλία. Τα ελλείμματα των χειλέων και της παρειάς συγκλείνονται μετά από τη σύγκλιση της συγχειλίας (Jackson, 1985, Rifaat, 2011).

Η τεχνική Zisser (Εικ. 5) περιγράφεται ως ένα αφαιρούμενο σχήμα ημισελήνου που περιλαμβάνει βλάβες από τη συγχειλία του στόματος. Χρησιμοποιεί δέρμα τριγωνικού σχήματος από την παρειά για να αντικαταστήσει την έλλειψη της συγχειλίας και η θέση της νέας συγχειλίας ορίζεται εκεί που αντιστοιχεί η τοποθέτηση. Το ερυθρό κράσπεδο έχει ανακατασκευαστεί με χρήση βλεννογόνου της παρειάς ή της γλώσσας (Zisser, 1975).

Τεχνική Platz-Wepner (Εικ. 6): Οι βλάβες στη συγχειλία αφαιρούνται σε κυκλικό σχήμα με μία σφηνοειδή επέκταση παρειακά στην προέκταση της διαμέτρου του κύκλου. Ακολουθεί η εκτομή δύο μικρών τριγώνων δέρματος με μία κοινή πλευρά στην περιφέρεια του κύκλου,

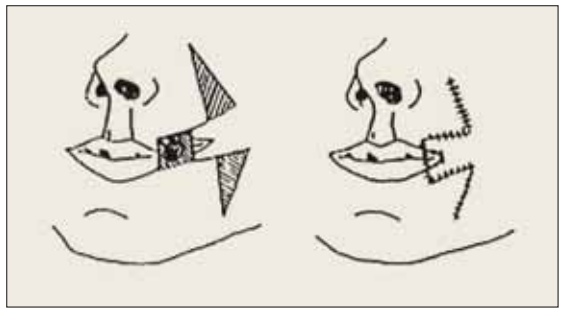

Εικ. 3: Τεχνική Brusati (επανασχεδίαση από: Reparation de la commissure des lévres par glissement d' un lambeau jugal d' avancement. Brussati R. Ann Chir Plast. 1976 21,3: 211-213)
Fig. 3: The Brusati technique (redesigned from: Reparation de la commissure des lévres par glissement d' un lambeau jugal d' avancement. Brussati R. Ann Chir Plast. 1976 21,3: 211-213)

medial surface (Converse 1975, Yamauchi et al. 2005). The Brusati technique (Fig. 3) is most appropriate when the lesion is square or rectangular in shape. It involves the advancement of a buccal flap with a simultaneous dissection of two large triangular patches of skin at the level of the nasolabial fold line. The advancement flap is long enough for its base to be behind the nasolabial fold line and wide enough to cover the lesion area. A lateral incision is made in the flap's free end, having the same length as the commissure's resection. The flap is then sutured in thee layers. The red vermillion is recreated by advancing the intraoral mucosa (Brussati, 1975).

In 1985, Jackson used two pairs of rhomboid flaps in commissure reconstruction (Fig. 4). According to this method, commissure lesions can be excised in a way that a rhomboid defect is created on the upper lip and a second on the lower. The two parallel rhomboid flaps

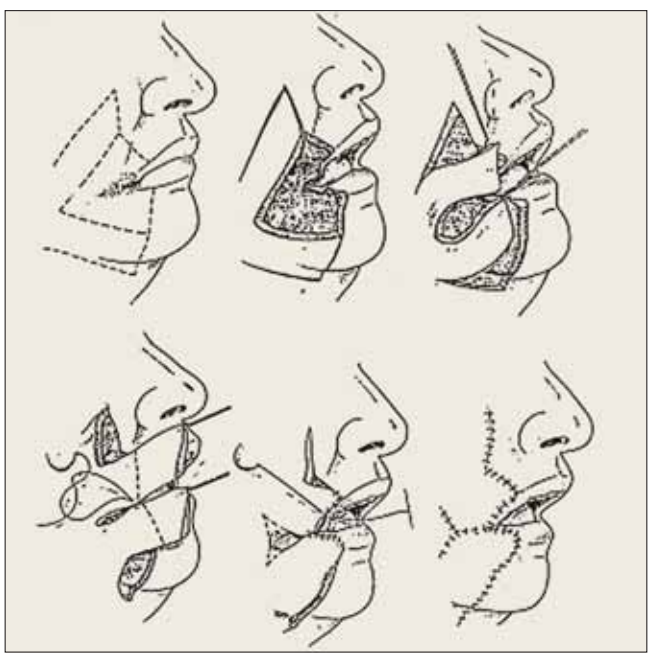

Εικ. 4: Τεχνική Jackson (επανασχεδίαση από: Local Flaps in head and neck reconstruction. Jackson IT. St Louis, MO, Mosby, 1985, pp399-410)
Fig. 4: The Jackson technique (redesigned from: Local Flaps in head and neck reconstruction. Jackson IT. St Louis, MO, Mosby, 1985, pp399-410)

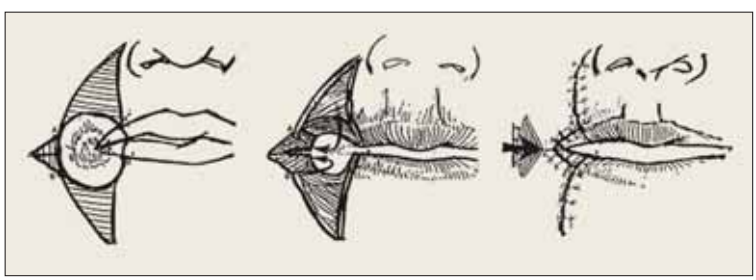

Εικ. 5: Τεχνική Zisser [επανασχεδίαση από: A contribution to the primary reconstruction of the upper lip and labial commissure following tumour excision. Zisser G. J Maxillofac Surg. 3(4):211-7, 1975]
Fig. 5: The Zisser technique [redesigned from: A contribution to the primary reconstruction of the upper lip and labial commissure following tumour excision. Zisser G. J Maxillofac Surg. 3(4):211-7, 1975]

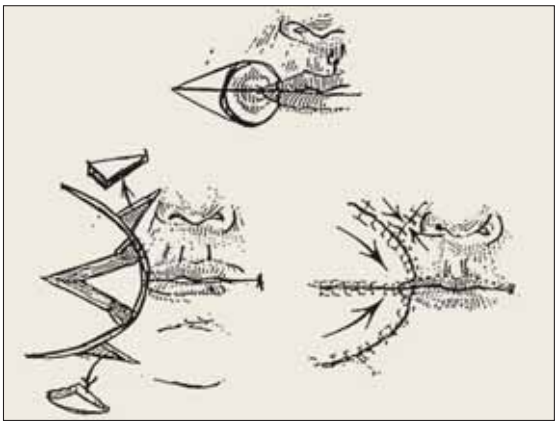

Εικ. 6: Τεχνική Platz-Wepner (επανασχεδίαση από: Current Therapy in Plastic Surgery. JG.McCarthy, RD Galiano, SG Boutros. 2006 ISBN 0-7216-0000-X)
Fig. 6: The Platz-Wepner technique (redesigned from: Current Therapy in Plastic Surgery. J.G.McCarthy, R.D. Galiano, S.G. Boutros. 2006 ISBN 0-7216-0000-X)

ή το εξωτερικό οριζόντιο όριο της συνέχειας της γραμμής της συγχειλίας, ίδιου μήκους όπως εκείνη της συγχειλίας. Στη συνέχεια αφαιρούνται δύο μεγαλύτερα τρίγωνα δέρματος σχεδιασμένα, ένα στην περιοχή της ρινοχειλικής αύλακας και ένα στην γενειοχειλική αύλακα, τα οποία επίσης έχουν βάση στην κυκλική τομή. Η τελευταία έχει μεγαλύτερη ακτίνα από τη βλάβη, αλλά εφάπτεται με την περιοχή της συγχειλίας. Επιπλέον η δημιουργία των τριγώνων αυτών λειτουργεί απελευθερωτικά, χωρίς τάσεις των κρημνών στην περιοχή του ελλείμματος, όταν τα χείλη είναι σε χαλαρή θέση. Στην τεχνική αυτή υπάρχουν δύο και όχι ένας προωθητικός -περιστροφικός κρημνός (Platz & Wepner, 1977).
Σκοπός της εργασίας αυτής είναι να παρουσιαστεί το αποτέλεσμα της αντιμετώπισης ασθενών με καρκίνο της συγχειλίας, μετά από εφαρμογή της τεχνικής Platz-Wepner.

ΥΛΙΚΟ & ΜΕΘΟΔΟΣ

Ασθενείς με καρκίνο της συγχειλίας αντιμετωπίστηκαν με εκτομή και πλαστική αποκατάσταση με την τεχνική Platz-Wepner όπως έχει ήδη περιγραφεί (Εικ. 7,8,9,10).

are then advanced and the defect is shaped into a rhombus with upper and lower bases on its sides. These rhomboid flaps have been designed for extraoral reconstruction. Oral or lingual mucosa is used to reconstruct the vermillion border. In order for the flaps' position to be the best possible for the commissure, careful suturing is essential. Lip and cheek defects are sutured after closing the commissure (Jackson, 1985, Rifaat 2011).
The Zisser technique (Fig. 5) involves the removal of a crescent that includes the oral commissure lesions. A triangular patch of skin from the cheek is used to reconstruct the commissure defect, and the position of the new commissure is determined by this placement. The vermillion is reconstructed using buccal or lingual mucosa (Zisser, 1975).
The Platz-Wepner technique (Fig. 6): The removal of commissure lesion is circular, with a wedge resection of the tissues in extension of the circle's diameter. Two small triangular patches of skin are then removed, adjacent to the circle's periphery or the external horizontal border of the commissure's extended line; they have the same length as the commissure. Two larger patches of skin are then removed, one from the area of the nasolabial fold line and the other from the area of the chin-labial fold line, which are also adjacent to the circular incision. The radius of the latter is larger than that of the lesion, it is however adjacent to the commissure area. The creation of these flaps prevents tensions in the area of the defect, when the lips are in relaxed position. In this technique there are two advancement-rotation flaps, instead of just one (Platz and Wepner, 1977).
The aim of this paper is to present the results of the Platz-Wepner method in the treatment of patients with commissure cancer.

MATERIAL & METHOD

A number of commissure cancer patients underwent tumour excision and plastic reconstruction with the use of the Platz-Wepner technique, as described above (Fig. 7,8,9,10).

Εικ. 7: Τεχνική Platz-Wepner, σχεδιασμός
Fig. 7: The Platz-Wepner technique, designing

Εικ. 8: Τεχνική Platz-Wepner, εκτομή βλάβης
Fig. 8: The Platz-Wepner technique, lesion excision

Εικ. 9: Τεχνική Platz-Wepner, τομές και παρασκευή κρημνών
Fig. 9: The Platz-Wepner technique, flap incision and dissection

Εικ. 10: Τεχνική Platz-Wepner, συρραφή κρημνών
Fig. 10: The Platz-Wepner technique, flap suturing

Εικ. 11: Περίπτωση 1 προεγχειρητικά
Fig. 11: Case 1 preoperatively

Εικ. 12: Περίπτωση 1 μετεγχειρητικά
Fig. 12: Case 1 postoperatively

Εικ. 13: Περίπτωση 2 προεγχειρητικά
Fig. 13: Case 2 preoperatively

Εικ. 14: Περίπτωση 2 μετεγχειρητικά
Fig. 14: Case 2 postoperatively

Κατά τη διάρκεια των επεμβάσεων έγιναν ταχείες βιοψίες σε όλες τις περιπτώσεις, που έδειξαν υγιή όρια εκτομής. Τα ράμματα αφαιρέθηκαν μετά από 10 ημέρες, κατά τις οποίες η σίτιση γινόταν με ρινογαστρικό σωλήνα (Levin) και οι ασθενείς υπόκεινται σε τακτικό επανέλεγχο σύμφωνα με το πρωτόκολλο της κλινικής μας. Το πρωτόκολλο στους ασθενείς με καρκίνο από πλακώδες επιθήλιο είναι τον πρώτο χρόνο κάθε μήνα, τον δεύτερο χρόνο κάθε δύο μήνες, τον τρίτο χρόνο κάθε 3 με 4 μήνες, τον τέταρτο χρόνο κάθε έξι μήνες και από τον πέμπτο χρόνο κάθε έτος. Ο ελάχιστος χρόνος παρακολούθησης είναι απαρέγκλιτα 5 χρόνια.

Περίπτωση 1

Άνδρας 64 ετών, αγρότης, με ελκώδη βλάβη της συγχειλίας δεξιά, με χαρακτηριστικά λευκοπλακίας, διαμέτρου 3,1x2,0cm, σύστασης σκληροελαστικής με ίνωση και έλκος (Εικ. 11), εξετάστηκε στο εξωτερικά ιατρείο του τμήματος. Ο ασθενής ανέφερε πως ενώ είχε τη βλάβη για δέκα χρόνια, δεν είχε προβεί σε οποιαδήποτε θεραπεία λόγω του μικρού μεγέθους της. Το τελευταίο έτος, η βλάβη μεγάλωσε με επέκτασή της στο στοματικό βλεννογόνο. Μετά από βιοψία που έδειξε πλακώδες καρκίνωμα μέσης διαφοροποίησης, ο ασθενής υποβλήθηκε σε αξονική τομογραφία σπλαχνικού κρανίου και τραχήλου. Η σταδιοποίηση ήταν T3N0M0. Ο ασθενής υποβλήθηκε σε χειρουργική εκτομή του όγκου και αναδόμηση της περιοχής με την τεχνική Platz-Wepner (Εικ. 12).

Περίπτωση 2

Γυναίκα 74 ετών, εξετάστηκε για βλάβη στη συγχειλία αριστερά, με χαρακτηριστικά λευκοπλακίας, με έλκος και σκληροελαστική σύσταση, διαμέτρου 1.3x2,0cm (Εικ. 13). Η βλάβη εμφανίστηκε για πρώτη φορά πριν από 3 χρόνια και ενδοστοματικά επεκτάθηκε στον παρειακό βλεννογόνο της φατνιακής απόφυσης της άνω γνάθου με διάμετρο 1,0x2,0cm. Αξονική τομογραφία σπλαγχνικού κρανίου και τραχήλου διεξήχθη μετά από βιοψία που αποκάλυψε καλής διαφοροποίησης πλακώδες καρκίνωμα. Η σταδιοποίηση ήταν T3N0M0. Η ασθενής αντιμετωπίστηκε από την ΩΡΛ κλινική και παραπέμφθηκε στην κλινική μας για εκτομή

During the surgical operations, quick biopsies were taken in all cases, indicating clear excision margins. The stitches were removed in 10 days, during which the patients were fed through Levin nasogastric tube; patients undergo regular follow-up examinations, in accordance with our clinic's protocol. In patients with squamous cell carcinoma, the protocol requires follow-ups once every month in the first year, once every two months in the second year, once every three or four months in the third year, once every six months in the fourth year, and once annually after the fifth year. Minimum follow-up period is strictly 5 years.

Case 1

A 64-year-old farmer was examined at the outpatient clinic of our department due to an ulcerous lesion in the right commissure, which displayed aspects of leukoplakia, was 3.1 x 2.0 cm in diameter and scleroelastic in composition, with fibrosis and ulceration (Fig. 11). The patient reported that, even though he had had the lesion for ten years, he had never sought any treatment due to its small size. During the last year, the lesion had grown, expanding into the oral mucosa. The initial biopsy, which indicated a moderately differentiated squamous cell carcinoma, was followed by head and neck CT scanning. The patient's stage was T3N0M0. The tumour was surgically resected and the area reconstructed using the Platz-Wepner technique (Fig. 12).

Case 2

A 74-year-old woman was examined due to a lesion in the right commissure, which displayed aspects of leukoplakia, was scleroelastic in composition, 3.1 x 2.0 cm in diameter and ulcerated (Fig. 13). The lesion had first been observed 3 years earlier, and had ever since expanded into the buccal mucosa of the maxillary alveolar process, reaching a diameter of 1.0 x 2.0cm. Head and neck CT scanning carried out after the biopsy, revealed a well-differentiated squamous cell carcinoma. The patient's stage was T3N0M0. She was treated at the Otorhinolaryngology Clinic (ENT) and referred to us for the resection and restoration of the commissure.

Εικ. 15: Περίπτωση 3 προεγχειρητικά
Fig. 15: Case 3 preoperatively

Εικ. 16: Περίπτωση 3 μετεγχειρητικά
Fig. 16: Case 3 postoperatively

Εικ. 17: Περίπτωση 4 προεγχειρητικά
Fig. 17: Case 4 preoperatively

Εικ. 18: Περίπτωση 4 μετεγχειρητικά
Fig. 18: Case 4 postoperatively

και πλαστική αποκατάσταση της βλάβης στην συγχειλία. Η θεραπεία από την κλινική μας αφορούσε πλαστική αποκατάστασης της συγχειλίας με την τεχνική Platz-Wepner και από την κλινική ΩΡΛ εκλεκτικό λεμφαδενικό καθαρισμό του τραχήλου αριστερά (Εικ. 14).

Περίπτωση 3

Γυναίκα 58 ετών, παραπέμφθηκε από την Κλινική ΩΡΛ με βλάβη της συγχειλίας δεξιά, η οποία είχε τα χαρακτηριστικά έντονης λευκοπλακίας με ρυπαρό έλκος, με διάμετρο 3.2 x 2.4cm και σύστασης σκληροελαστικής. Μετά από βιοψία που αποκάλυψε πλακώδες καρκίνωμα καλής διαφοροποίησης, έγινε αξονική τομογραφία και η σταδιοποίηση ήταν T3N1M0 λόγω και θετικών λεμφαδένων στον τράχηλο. Η συγχειλία ανακατασκευάστηκε με την τεχνική Platz-Wepner ενώ έγινε και εκλεκτικός λεμφαδενικός καθαρισμός δεξιά (Εικ. 15, 16).

Περίπτωση 4

Γυναίκα 77 ετών, η οποία υποβαλλόταν σε τακτικό επανέλεγχο στο τμήμα μας λόγω εκτεταμένης λευκοπλακίας σε όλη τη στοματική κοιλότητα, παρουσίασε επέκταση της βλάβης εξωστοματικά επί της συγχειλίας αριστερά, με υψηλό ρυθμό ανάπτυξης και επέκτασης (Εικ. 17). Αξιοσημείωτο είναι ότι η ασθενής είχε υποβληθεί σε πολλές εκτομές λευκοπλασιακών αλλοιώσεων ενδοστοματικά, αλλά και διαφόρων βασικοκυτταρικών καρκινωμάτων στο πρόσωπό της στην ίδια πλευρά εμφάνισης του όγκου. Ακολούθησαν υπερηχογράφημα και αξονική τομογραφία τραχήλου, τα οποία ήταν αρνητικά για λεμφαδένες μετά από βιοψία όπου έδειξε πλακώδες καρκίνωμα μέσης διαφοροποίησης. Η σταδιοποίηση ήταν T3N0M0. Η εκτομή του όγκου σχεδιάστηκε με την τεχνική Platz-Wepner (Εικ. 18). Ένα μήνα μετά από την επέμβαση, η ασθενής παρουσίασε υπογνάθια λεμφαδενική διόγκωση και ακολούθησε ομόπλευρα εκλεκτικός τραχηλικός λεμφαδενικός καθαρισμός.

ΑΠΟΤΕΛΕΣΜΑΤΑ

Από τους ασθενείς που αντιμετωπίστηκαν στην κλινική μας με πλακώδες καρκίνωμα (SCC) της συγχειλίας,

Treatment at our clinic involved the plastic reconstruction of the commissure using the Platz-Wepner technique, while treatment at the ENT Clinic involved selective cervical lymph node dissection on the right side (Fig. 14).

Case 3

A 58-year-old woman was referred to us by the ENT Clinic with a lesion in the right commissure, which displayed aspects of severe leukoplakia and dirty ulceration, was 3.1 x 2.0 cm in diameter and scleroelastic in composition. The initial biopsy, which revealed a well-differentiated squamous cell carcinoma, was followed by CT scanning. The patent's stage was T3N1M0 due to positive lymph nodes in the cervical area. The commissure was reconstructed using the Platz-Wepner technique, while selective lymph node dissection was also performed on the left side (Fig. 15, 16).

Case 4

A 77-year-old woman was under regular follow-up at out department, due to extensive leukoplakia in the entire oral cavity, when her lesion began to expand extraorally onto the left commissure, at a high development and expansion rate (Fig. 17). In the past the patient had undergone multiple excisions of intraoral leukoplastic lesions and various basal cell carcinomas from her face, which had developed on the same side as the tumour. The initial biopsy revealed a moderately differentiated squamous cell carcinoma, while the subsequent neck ultrasound and CT scan were negative for lymph nodes. The patient's stage was T3N0M0. Tumour resection was designed and carried out using the Platz-Wepner technique (Fig. 18). One month postoperatively, the patient developed submandibular lymph node swelling, and ispilateral selective cervical lymph node dissection was carried out.

RESULTS

The patients with commissure squamous cell carcinoma (SCC) who were treated at our clinic, had suffered

παρατηρήθηκε η επέκταση του καρκινώματος προς το στοματικό βλεννογόνο καθώς και το αντίστροφο, άλλοτε σε μικρό και άλλοτε σε μεγάλο βαθμό. Αυτό αποτελεί σημείο προσοχής που αφορά τον έλεγχο της αρχικής εντόπισης και της επέκτασης του καρκινώματος. Από τις περιπτώσεις που αντιμετωπίσαμε, σε έναν ασθενή υπήρχε έντονη λευκοπλακία σε όλη τη στοματική κοιλότητα, στην οποία γινόταν επανέλεγχος και βιοψίες. Τα αποτελέσματα από τις ιστολογικές εξετάσεις έδειχναν υπερκερατωσιακές βλάβες.

Δύο ασθενείς δεν είχαν θετικούς λεμφαδένες στον τράχηλο κλινικά και απεικονιστικά, ενώ στους άλλους δύο υπήρχαν θετικοί λεμφαδένες και έγινε εκλεκτικός λεμφαδενικός καθαρισμός του τραχήλου.

Διεγχειρητικά η τεχνική Platz-Wepner και στους 4 ασθενείς εφαρμόστηκε χωρίς καμία σχεδόν παρέκκλιση. Η τεχνική έχει μικρό χειρουργικό χρόνο, αλλά αυτός αυξάνεται αν υπάρχει λεμφαδενικός καθαρισμός. Οι ιστοί παρουσιάζουν καλή προώθηση και συρραφή κατά την παρασκευή τους με μικρή αύξηση της δυσκολίας όταν προηγείται σύστοιχος λεμφαδενικός καθαρισμός. Σε όλους τους ασθενείς τοποθετήθηκε ρινογαστρικός καθετήρας σίτισης για 7 με 10 ημέρες, για την αποφυγή ενδοστοματικής διάσπασης της συρραφής. Μετεγχειρητικά οι 3 ασθενείς δεν εμφάνισαν διασπάσεις του τραύματος, ενώ ο τέταρτος παρουσίασε μικρή διάσπαση λόγω της τάσης από τον ομόπλευρο λεμφαδενικό καθαρισμό και η επούλωση έγινε κατά β΄ σκοπό. Σε όλους αρχικά υπήρχε δυσλειτουργία στην συγκράτηση της τροφής στην αναδομημένη συγχειλία, αλλά σε λιγότερο από 10 ημέρες το πρόβλημα ξεπεράστηκε. Η συμμετρία στις συγχειλίες ήταν πολύ ικανοποιητική σε όλο το χρονικό διάστημα του επανελέγχου, καθώς και η ποιότητα των γειτονικών ιστών αναδόμησης και στους 4 ασθενείς. Η αισθητική αρχικά τον πρώτο μήνα δεν ήταν πλήρως αποδεκτή από όλους τους ασθενείς. Μετά την αφαίρεση των ραμμάτων και καθώς χρονικά η επούλωση και η λειτουργικότητα των ιστών αποκαθίστατο, η αισθητική της περιοχής έγινε αποδεκτή από όλους τους ασθενείς, χωρίς ενόχληση από την δημιουργία ουλών και παράπονα. Κατά την άποψή μας, μόνο σε μία ασθενή η αισθητική μειονεκτούσε λόγω των πολλαπλών προηγούμενων επεμβάσεων στην περιοχή του προσώπου. Σε κανένα από τους ασθενείς δεν παρατηρήθηκε υποτροπή. Σε κάθε επανέλεγχο γινόταν αξιολόγηση σε όλες τις παραμέτρους που αναφέρθηκαν παραπάνω.

ΣΥΖΗΤΗΣΗ

Η μέθοδος Platz-Wepner επιλέχθηκε για να συγκριθούν τα αποτελέσματά της, σε σχέση με άλλες τεχνικές που εφαρμόστηκαν στην ίδια Κλινική παλαιότερα και τα αποτελέσματά τους μας προβλημάτιζαν. Η εφαρμογή άλλων τεχνικών αποκατάστασης στην συγ-

an expansion of their carcinomas from the commissure into the oral mucosa or vice versa, to a greater or lesser extent. This observation is important for the assessment of the carcinoma's primary site and expansion. In one of the cases treated, the patient had severe leukoplakia in her entire oral cavity and was under follow-up at that time, due to excised leukoplakias, whose histological examination had diagnosed hyperkeratinized lesions.

In two of the patients, the clinical and imaging studies indicated no positive lymph nodes in the neck. In the other two patients, positive lymph nodes were identified, and thus selective cervical lymph node dissection was carried out.

Intraoperatively, the Platz-Wepner technique was applied in all 4 patients, with almost no deviations from the technique's main design. The Platz-Wepner technique requires short surgical time, which however increases if lymph node dissection is involved. During their resection, advancement and suturing of the tissues is rather easy, with a slight increase in difficulty when preceded by ipsilateral lymph node dissection.

All patients were fed through nasogastric tube for 7 to 10 days, in order to prevent any intraoral rupture of the suturing. Postoperatively, no wound rupture was observed in 3 of the patients, while the fourth patient displayed limited rupture due to tension arising from the ipsilateral lymph node dissection, and healing occurred by secondary intention.

Initially, all patients had dysfunctional food retention in the reconstructed commissure, the problem however was overcome within less that 10 days. In all four patients, commissure symmetry and the quality of the adjacent reconstruction tissues were very satisfactory throughout the follow-up period. In the first month, the aesthetic outcome was not fully acceptable to all patients. Following the removal of stitches, and as the healing and functionality of the tissues improved, the aesthetic outcome was finally acceptable by all patients, without any discomfort or complaints about the scarring. In our opinion, the aesthetic result was not completely satisfying in only one patient, due to the multiple operations that she had previously undergone in this area of the face. None of the patients relapsed. The parameters mentioned above were evaluated in all follow-up examinations.

DISCUSSION

The Platz-Wepner technique was selected in order to compare its results to those of other techniques that had previously been used at our clinic with questionable outcomes. The use of other reconstruction techniques in the commissure area over a 17-year period (e.g. the Jackson technique) was the incentive for the selection of

χειλία όπως η τεχνική Jackson, σε μεγάλο αριθμό ασθενών στην κλινική μας μέσα σε ένα διάστημα 17 ετών, αποτελεί κίνητρο να επιλέξουμε και μια άλλη τεχνική συγκρίνοντας παράγοντες όπως η ικανοποιητική εκτομή του όγκου, η αισθητική και η λειτουργική αποκατάσταση, η διάρκεια και ευκολία εφαρμογής της τεχνικής, η διάρκεια νοσηλείας και η υποτροπή. Βλάβες της περιοχής της συγχειλίας οποιασδήποτε αιτιολογίας (εγκαύματα, τραύματα, όγκοι) έχουν δυσκολία στην ανακατασκευή τους, ενώ το αισθητικό και το λειτουργικό αποτέλεσμα της αναδόμησης είναι ικανοποιητικό στις περισσότερες περιπτώσεις (Jackson, 1985, Richard και Staley 1994, Ziccardi και συν. 1994). Η συγχειλία της άλλης πλευράς της βλάβης, αποτελεί σημείο σύγκρισης με την ανακατασκευασμένη η οποία έχει δυστυχώς κάποιο βαθμό ασυμμετρίας και είναι προβλέψιμη (Johns και συν. 1998, Closmann και συν. 2006). Στην τεχνική Platz-Wepner η ασυμμετρία μεταξύ των συγχειλιών είναι πολύ μικρή έως μηδαμινή και έτσι δεν είναι άμεσα αντιληπτή. Επιπλέον, η έλλειψη μυϊκής αναδόμησης έχει ως αποτέλεσμα την πιθανή εκροή σιέλου, τη μειωμένη ευαισθησία και την πιθανή εξέλκωση στην ανακατασκευασμένη περιοχή (Jackson 1985, Naasan και Quaba 1990, Stefanovic και συν. 1992, Demir και συν. 2001, Ewart και συν. 2005, Robotti και συν. 2010). Με την αναπέταση των κρημνών στην τεχνική Platz-Wepner, το μυϊκό υπόστρωμα της συγχειλίας είναι άμεσα ορατό για την παρασκευή και καλή συρραφή του, με αποτέλεσμα την καλύτερη λειτουργία του μετεγχειρητικά σε μικρό χρονικό διάστημα χωρίς διασπάσεις του τραύματος.

Προκειμένου να εκτιμηθεί η εν λόγω χειρουργική τεχνική ως προς το αισθητικό και λειτουργικό αποτέλεσμα θέσαμε τα ακόλουθα κριτήρια και απαιτήσεις:

1. Αποκατάσταση του ελλείμματος με ιστούς που μοιάζουν με τα χείλη σε πάχος, χρώμα, ελαστικότητα και παρουσία ή όχι τριχών (καθώς και την ανάπτυξή τους). Η αναδόμηση της περιοχής πρέπει να αποτελείται από το δέρμα, τους μυς και το βλεννογόνο έτσι ώστε να παρέχουν λειτουργική κινητικότητα, φυσιολογική ομιλία, αναμόρφωση του ερυθρού κρασπέδου και την εκ νέου λειτουργία και ευαισθησία.
2. Δημιουργία επαρκούς πλάτους του χείλους, ώστε να επιτευχθεί ευρεία διάνοιξη του στόματος για τη διατροφή και τη σταθεροποίηση της οδοντοστοιχίας.
3. Επαρκές ομοιόμορφο ύψος του χείλους, προκειμένου να επιτυγχάνεται πλήρης σύγκλειση των χειλέων.
4. Σχηματισμός προστομίου.
5. Συμμετρικό άνοιγμα του στόματος.
6. Όσον το δυνατόν λιγότερες μετεγχειρητικές ουλές.

Αποτελέσματα που να ανταποκρίνονται σε μεγάλο ποσοστό στις παραπάνω απαιτήσεις, επιτυγχάνονται με χρήση ιστών της άμεσης γειτονίας του ελλείμματος (Argamaso 1957, Jackson 1985, Satoshi και συν. 2001). Η τεχνική Platz-Wepner συμβάλει στην πλαστική απο-

another method to compare results for parameters such as the tumour's satisfactory dissection, the aesthetic and functional rehabilitation, the duration and easy use of the technique, hospitalisation and relapse. Lesions of any aetiology in the commissure area (burnings, injuries, tumours) are difficult to reconstruct, while the aesthetic and functional outcome is satisfactory in most cases (Jackson, 1985, Richard and Staley 1994, Ziccardi et al. 1994). The commissure opposite to the lesion is a point of comparison for the reconstructed one, in which however some degree of asymmetry should be expected (Johns et al. 1998, James et al. 2006). In the Platz-Wepner technique, asymmetry between the two commissures is very small to negligible, and thus not directly observable. Moreover, the absence of muscle rehabilitation may result in saliva overflow, limited sensitivity and potential ulceration in the reconstructed area (Jackson 1985, Naasan and Quaba 1990, Stefanovic et al. 1992, Demir et al. 2001, Ewart et al. 2005, Robotti et al. 2010). With the elevation of the flaps in the Platz-Wepner technique, the muscular background of the commissure becomes clearly visible and can be dissected and sutured well, resulting in better post-operative functionality within a short period of time without any wound ruptures.

In order to assess the reconstructive technique aesthetically and functionally the following criteria and requirements were posed:

1. The reconstruction of the defect with tissues resembling the lips in terms of fullness, color, flexibility and presence or absence of hair (as well as its growth). The reconstruction of the area must involve the skin, muscles and mucosa in order to achieve functional mobility, normal speech, reconstruction of the vermillion border and renewed functionality and sensitivity of the area.
2. The construction of a lip which is broad enough to achieve wide mouth opening for eating and stabilizing the denture.
3. A lip that is high and even enough to achieve complete lip closure.
4. The creation of the mouth vestibule.
5. A symmetric mouth opening.
6. The least possible postoperative scarring.

The above requirements can be largely met by using tissues from the defect's immediately adjacent areas (Argamaso 1957, Jackson 1985, Satoshi et al. 2001). The Platz-Wepner technique contributes to the plastic restoration of the aesthetics and functionality of the commissure after tumour resection; it is easy to implement and short in terms of surgical time; it has a good postoperative course and provides a satisfactory final outcome in terms of parameters such as symmetry, scarring, texture and color of the reconstruction tissue, mouth opening and relapse.

κατάσταση και λειτουργία της συγχειλίας μετά την εκτομή του όγκου, έχει ευκολία εφαρμογής, μικρή χρονική διάρκεια επέμβασης, καλή πορεία κατά την νοσηλεία και ικανοποιητικό τελικό αποτέλεσμα σε όλες τις παραμέτρους όπως συμμετρία, ύπαρξη ουλών, υφή και χρώμα των ιστών αναδόμησης, διάνοιξη στόματος, υποτροπή. Οι προαναφερθείσες απαιτήσεις έχουν τεθεί και με άλλες τεχνικές που εφαρμόσαμε στην κλινική μας σε αποκατάσταση της συγχειλίας με καρκίνο. Το κίνητρο να δούμε σε αυτές τις απαιτήσεις αν τα αποτελέσματα είναι καλύτερα, ήταν ο κύριος λόγος επιλογής της τεχνικής Platz-Wepner. Επίσης η αδυναμία εφαρμογής στο νοσοκομείο μας ελεύθερων αγγειούμενων κρημνών, που προτιμούνται από πολλούς ογκοχειρουργούς, ήταν ένας ακόμη λόγος επιλογής της εν λόγω παλαιάς κατά κάποιους τεχνικής (Giuliamontegui και Campbell 1987, Naasan και Quaba 1990, Wei και συν. 2001, Valentini και συν. 2008).

ΣΥΜΠΕΡΑΣΜΑΤΑ

Η μέθοδος που επιλέξαμε περιγράφεται στη βιβλιογραφία και η εμπειρία από τον αριθμό των περιπτώσεων που παρουσιάζονται διεθνώς είναι μικρή. Το αποτέλεσμα όμως σύμφωνα με τη γενική κατάσταση των ασθενών ήταν ικανοποιητικό, καθώς εκπληρώνει στο έπακρο τις απαιτήσεις που καθορίσαμε. Πιστεύουμε ότι οι άλλες μέθοδοι που περιγράφονται έχουν και αυτές σε κάποιο βαθμό τα πλεονεκτήματά τους, αλλά ο αριθμός των ασθενών που εμφανίζουν τέτοιες αλλοιώσεις, όπως είναι ο καρκίνος της συγχειλίας, είναι μικρός σε κέντρα αντιμετώπισής τους και έτσι δεν μπορεί να επιτευχθεί μέγιστη εμπειρία για να εξαχθούν σταθερά συμπεράσματα.

Ευχαριστία
Ιδιαίτερες ευχαριστίες στον Καθηγητή ΣΓΠΧ κο Νικόλαο Λαζαρίδη που πρωτοέδειξε την τεχνική Platz-Wepner και ώθησε τους νεότερους χειρουργούς στην εφαρμογή της ως τρόπο αποκατάστασης των συγκεκριμένων βλαβών.

The above mentioned requirements have also been assessed in other techniques that had previously been used at our clinic in commissure reconstruction after tumour resection. The main incentive behind the selection of the Platz-Wepner technique was to see whether its results are better for these requirements. Moreover, the fact that our hospital does not provide the option of free vascularised flaps, which are preferred by many oncological surgeons, was a second reason for the selection of this technique, which is considered by some to be old-fashioned (Giuliamontegui and Campbell 1987, Naasan and Quaba 1990, Wei et al. 2001, Valentini et al. 2008).

CONCLUSIONS

The selected method is described in the literature, however experience of its use and the number of cases reported internationally are limited. Based on the general condition of our patients, the final result achieved by this technique was satisfactory, as it fully met our predetermined requirements. In our opinion, the other methods presented above do have certain advantages, however the number of patients presenting to treatment centres with lesions such as commissure cancer is very small, and thus it not possible to master their use or draw firm conclusions about their results.

Acknowledgement
We would like to thank Mr Nikolaos Lazaridis, Professor of Oral and Maxillofacial Surgery, who first showed the Platz-Wepner technique to younger surgeons and encouraged them to use it in the reconstruction of this type of lesions.

ΒΙΒΛΙΟΓΡΑΦΙΑ/REFERENCES

Argamaso RV: Commissure reconstruction. In: Broadbent TR, Matthews NL: Artistic relationships in surface anatomy of the face.: Application to reconstructive surgery. Plast Reconstruct Surg 20(1):1-17, 1957

Brussati R.: Reparation de la commissure des lévres par glissement d'un lambeau jugal d' avancement. Ann Chir Plast. 21,3: 211-213, 1976

Converse J.M.: The "over and out" flap for restoration of the corner of mouth. Plast. Reconstr. Surg. 56: 575, 1975

Closmann JJ, Pogrel MA, Schmid BL.: Reconstruction of Perioral Defects Following Resection for Oral Squamous Cell Carcinoma. J Oral Maxillofac Surg 64: 367-374, 2006

Demir Y, Latifoglu O, Yavuzer R, Atabay K: Oral commissure reconstruction with split masseter muscle transposition and cheek skin flap. J Cranio Maxillofac Surg 29:351-354, 2001

Ewart CJ, Jaworski NB, Rekito AJ, Gamboa MG: Levator anguli oris: a cadaver study implicating its role in perioral rejuvenation. Ann Plast Surg. 54(3):260-263, 2005

Fries R.: Über eine neue Methode der primären Wiederherstellung des Mundwinkels nach Carcinomexstirpation. Öst Z Stomat 59: 366, 1962

Giuliamontegui OM, Campbell BN: The folded trapezius flap for through and through cheek defects. Otolaryngol Head Neck Surg 97(1): 24-27, 1987

Jackson IT: Lip reconstruction: Commisure defects in local flaps. In: IT Jackson: Local Flaps in head and neck reconstruction. St Louis, MO, Mosby, pp 399-410, 1985

Johns FR, Sandler NA, Ochs MW: The use of a triangular pedicle flap for oral commisuroplasty: Report of a case. J Oral Maxillofac Surg 56: 228-231, 1998

Naasan A, Quaba AA: Reconstruction of the oral commissure by vascularised toe web transfer. Br J Plast Surg 43: 376-378, 1990

Platz H, Wepner F.: Results of standardized lip repair after resection. J. Maxillofac. Surg. 5(2): 108-14, 1977

Richard RI, Staley MJ: Splinting techniques for the burn patient. In: Burn Care and Rehabilitation Principles and Practice. Philadelphia PA, FA Davis, pp 256-258, 1994

Rifaat MA: Reconstruction of Medium-Sized Defects of Oral Commissure by Combining Double Full-Thickness Cheek Rhomboidal Flaps and a Small Lip Switch Flap. Ann Plast Surg 67: 134–138, 2011

Robotti E, Righi B, Carminati M, Ortelli L, Bonfirraro PP, Devalle L, Bocchiotti MA.: Oral commissure reconstruction with orbicularis oris elastic musculomucosal flaps. J Plastic, Reconstructive & Aesthetic Surgery 63: 431-439, 2010

Satoshi Y, Shinya T, Yoriko T, Tadashi N, Kazunobu H, Hirofumi H, Syungo F, Masahiro U, Takahide K.: Functional and aesthetic reconstruction of full-thickness cheek, oral commissure and vermilion. J Cranio-Maxillofac Surg 29: 344-350, 2001

Stefanovic P, Nicolic Z, Staicic Z: Reconstruction of full thickness cheek defect affecting the oral commissure by galeal skin island flap: a case report. J Cranio Maxillofac Surg 20: 317-319, 1992

Valentini V, Saltarel A, Cassoni A, Battisti A, Egidi S.: One-Stage Reconstruction of a Defect of the Oral Commissure and of the Cheek With a Radial Forearm Free Flap. J Craniofacial Surg 19: 1508-1511, 2008

Wei FC, Tan BK, Ghen IH, Heu SP, Liau CT: Mimicking lip features in free flap reconstruction of lip defects. Br J Plast Surg 54: 8-11, 2001

Yamauchi M, Yotsuyanagi T, Yokoi K, Urushidate S, Yamashita K, Higuma Y: One-stage reconstruction of a large defect of the lower lip and oral commissure. Br J Plast Surg. 58(5):614-8, 2005

Ziccardi VB, Goldfarb IN, Brawn TW: Oral and maxillofacial surgical considerations in the management of burn victims. J Oral Maxillofac Surg 52: 607-13, 1994

Zisser G.: A contribution to the primary reconstruction of the upper lip and labial commissure. J. Maxillofac Surg 3: 211-7, 1975

Διεύθυνση επικοινωνίας:
Νικόλαος Κεχαγιάς
Δαβάκη 18
572 00 Λαγκαδάς, Θεσσαλονίκη
Τηλ: 2394 025850, 6977 951723
e-mail: nikoskech@gmail.com

Address:
Nikos Kechagias
Davaki 18
572 00 Lagadas, Thessaloniki
Tel.: 0030 2394 025850, 0030 6977 951723
e-mail: nikoskech@gmail.com

Έκφραση της μορφογενετικής πρωτεΐνης οστού 2 (BMP-2) σε καλοήθεις όγκους σιελογόνων αδένων

Παναγιώτης ΧΡΥΣΟΛΟΥΡΗΣ[1], Κωνσταντίνος ΑΛΕΞΑΝΔΡΙΔΗΣ[2], Αλεξάνδρα ΣΚΛΑΒΟΥΝΟΥ[3], Σοφία ΤΣΕΛΕΝΗ-ΜΠΑΛΑΦΟΥΤΑ[4]

Α΄ Εργαστήριο Παθολογικής Ανατομικής, Ιατρική Σχολή Αθηνών
(Διευθυντής: Καθηγητής Ε. Πατσούρης)

Bone morphogenetic protein 2 (BMP-2) expression in benign salivary gland tumours

Panagiotis CHRYSSOLOURIS, Constantinos ALEXANDRIDIS, Alexandra SKLAVOUNOU, Sofia TSELENI-BALAFOUTA

A΄ Pathologic Anatomy Laboratory, Athens Medical School
(Head: Professor E. Patsouris)

Κλινική μελέτη
Clinical study

ΠΕΡΙΛΗΨΗ: Οι μορφογενετικές πρωτεΐνες οστού (BMPs) διαδραματίζουν σημαντικό ρόλο στη διαδικασία της καρκινογένεσης, με συμμετοχή στην νεο-αγγειογένεση, τη μεταστατική συμπεριφορά των όγκων και τη ρύθμιση των αρχέγονων καρκινικών κυττάρων.
Σκοπός της παρούσας έρευνας είναι η διερεύνηση της έκφρασης της BMP-2 σε καλοήθεις όγκους σιελογόνων αδένων.
Υλικό: Μελετήθηκαν 97 δείγματα καλοήθων όγκων παρωτίδας (46 κυσταδενολεμφώματα Warthin και 51 πλειόμορφα αδενώματα), που εξαιρέθηκαν σε διάστημα 10 ετών (2000-2010) στο ΓΝΑ «Ιπποκράτειο» από ασθενείς ηλικίας 21-80 ετών.
Μέθοδος: Χρησιμοποιήθηκε ανοσοϊστοχημική χρώση με ειδικό αντίσωμα για την ανίχνευση της BMP-2 με την ενζυμική μέθοδο αβιδίνης – βιοτίνης – υπεροξειδάσης.
Αποτελέσματα: Παρατηρήθηκε ενδοκυττάρια έκφραση της BMP-2 σε καλοήθεις όγκους σιελογόνων αδένων και μάλιστα ο βαθμός έκφρασής της στους όγκους Warthin ήταν σημαντικά υψηλότερος από ότι στα πλειόμορφα αδενώματα.
Συμπεράσματα: Η έκφραση της BMP-2 φαίνεται να αποτελεί ένα σημαντικό παράγοντα στην ανάπτυξη και τον καθορισμό της βιολογικής συμπεριφοράς καλοήθων όγκων των σιελογόνων αδένων.

ΛΕΞΕΙΣ ΚΛΕΙΔΙΑ: Μορφογενετικός παράγοντας οστού, αλληλεπιδράσεις επιθηλίου μεσεγχύματος, καλοήθεις όγκοι σιελογόνων αδένων.

[1]*ΣΓΠΧ, Επιστημονικός Συνεργάτης Κλινικής ΣΓΠΧ ΕΚΠΑ.*
[2]*Καθηγητής και Διευθυντής ΣΓΠΧ ΕΚΠΑ.*
[3]*Καθηγήτρια και Διευθύντρια του Εργαστηρίου Στοματολογίας ΕΚΠΑ.*
[4]*Καθηγήτρια του Α΄ Εργαστηρίου Παθολογικής Ανατομικής Ιατρικής Σχολής Αθηνών ΕΚΠΑ.*

Παρελήφθη: 21/12/2012 - Έγινε δεκτή: 02/04/2013

SUMMARY: Bone morphogenetic proteins (BMPs) play a significant role in the process of carcinogenesis, participating in neoangiogenesis, tumour metastatic behaviour and cancer stem cell regulation. However, their expression and role in the development of benign salivary gland tumours has so far been under-researched.
Aim: The aim of this study is to examine BMP-2 expression in benign salivary gland tumours.
Material: The material of this study included 97 specimens of benign parotid tumours (46 Warthin cystadenolymphomas and 51 pleomorphic adenomas) collected between 2000 and 2010 at the "Ippokrateion" General Hospital of Athens, from patients between 21 and 80 years old.
Method: BMP-2 expression was determined by immunohistochemical staining with a specific antibody, using the avidin-biotin-peroxidase enzymic method.
Results: Intra-cellular BMP-2 expression was observed in benign salivary gland tumours; it was significantly stronger in Warthin tumours than it was in pleomorphic adenomas.
Conclusions: BMP-2 expression appears to be a determining factor in the development and behavioural patterns of both benign and malignant tumours.

KEY WORDS: Bone morphogenetic protein (BMP), epithelial-mucosal transitions, benign salivary gland tumours.

Paper received: 21/12/2012 - Accepted: 02/04/2013

ΕΙΣΑΓΩΓΗ

Οι Μορφογενετικές Πρωτεΐνες Οστού (BMPs, Bone Morphogenetic Proteins) είναι μέλη της οικογένειας του Αυξητικού Παράγοντα Μεταμόρφωσης βήτα (TGF-β, Transforming Growth Factor beta) και ανακαλύφθηκαν το 1965 από τον Marshall Urist (Urist, 1965). Οι BMPs υπάρχουν στο κυτταρόπλασμα διαφόρων τύπων κυττάρων (όπως οστεοβλαστών, χονδροβλαστών, νευρικών και επιθηλιακών κυττάρων) ως διμερή προ-πρωτεϊνών που τέμνονται από πρωτεάσες πριν ενεργοποιηθούν. Μετά την έκκρισή τους από το κυτταρόπλασμα στον εξωκυττάριο χώρο υφίστανται άλλο ένα στάδιο επεξεργασίας από ρυθμιστικά μόρια (Noggin και Chordin) για να συνδεθούν στους ειδικούς υποδοχείς κινάσης σερίνης-θρεονίνης τύπου 1 και 2 των κυττάρων στόχων τους (Holley και συν. 1996, Piccolo και συν. 1996, Yamashita και συν. 1995) και να επιτελέσουν τη βιολογική τους δράση μέσω των ενδοκυττάριων σηματοδοτικών μηχανισμών, κυρίως MAPK και SMAD, και σπανιότερα Notch και WNT (Zhang και Li, 2005, Herpin και Cunningham 2007, Marquis και συν. 2009).

Οι BMPs παρουσιάζουν τόσες πολλές διαφορετικές δράσεις, που έχει προταθεί ότι η ομάδα αυτή των αυξητικών παραγόντων θα έπρεπε να μετονομαστεί σε μορφογενετικές πρωτεΐνες σώματος (Body Morphogenetic Proteins) (Reddi, 2005). Πέρα από το γνωστό ρόλο τους στην μορφογένεση των οστών και των χόνδρων, τα τελευταία χρόνια έχει διαπιστωθεί και ο ρόλος τους σε μεταβολικά νοσήματα, όπως στην παχυσαρκία και τον διαβήτη, σε αγγειακά νοσήματα όπως ασβέστωση των αγγείων, πνευμονική υπέρταση και οικογενή αιμορραγική τελαγγειεκτασία, αλλά και στην καρκινογένεση, με συμμετοχή σε διαδικασίες όπως η νεοαγγειογένεση, ο καθορισμός της μεταστατικής συμπεριφοράς και η ρύθμιση των αρχέγονων καρκινικών κυττάρων (Meejung και Senyon, 2011). Γενικά, οι BMPs φαίνεται να ενέχονται στην παθοφυσιολογία αρκετών νόσων, όπως ο καρκίνος, η οστεοπόρωση, νεφρικές νόσοι, η πνευμονική υπέρταση, η αρθρίτιδα και τα αγγειακά εγκεφαλικά επεισόδια (Yanagita, 2005, Wordinger και Clark, 2007).

Η συσχέτιση της BMP-2 με την καρκινογένεση άρχισε να αναγνωρίζεται το 1992 όταν διαπιστώθηκε συσχέτιση ανάμεσα στον καρκίνο του προστάτη, τις οστικές του μεταστάσεις και το βαθμό έκφρασης (δηλαδή παραγωγής και έκκρισης στην εξωκυττάρια θεμέλια ουσία) της BMP-2 (Bentley και συν. 1992). Η BMP-2 εκφράζεται επίσης σε καρκίνο του μαστού (Bobinac και συν. 2005) αλλά και σε μια σειρά από όγκους όπως γλοίωμα, καρκίνος ωοθηκών, αδενοκαρκίνωμα σιελογόνων αδένων, μεσοθηλίωμα, ορώδες και βλεννώδες αδενοκαρκίνωμα, ινοσάρκωμα και παγκρεατικό καρκίνωμα και μάλιστα ως ευαίσθητος δείκτης. Επίσης, φαί-

INTRODUCTION

Bone morphogenetic proteins (BMPs) belong to the family of Transforming Growth Factor beta (TGF-β) and were discovered in 1965 by Marshall Urist (Urist, 1965). BMPs can be found in the cytoplasm of various cell types (such as in osteoblasts, chondroblasts, neural and epithelial cells) in the form of pre-protein dimmers cleaved by proteases before being activated After their secretion from the cytoplasm in the extracellular space, they go through one more processing stage by regulatory molecules (Noggin and Chordin) in order to get attached to the special type 1 and 2 serine/threonine kinase receptors of their target cells (Holley et al. 1996, Piccolo et al. 1996, Yamashita et al. 1995) and engage in their biological activity via intra-cellular signalling mechanisms, mainly MAPK and SMAD, and less often Notch and WNT (Zhang and Li, 2005, Herpin and Cunningham 2007, Marquis et al, 2009).

BMPs are engaged in so many activities that it has been proposed to rename them as Body Morphogenetic Proteins (Reddi, 2005). Besides their well-known role in bone and cartilage morphogenesis, it was recently discovered that they also play a role in metabolic diseases, such as obesity and diabetes, vascular diseases, such as vascular calcification, lung hypertension and hereditary hemorrhagic telangiectasia, as well as in carcinogenesis, participating in various processes such as neoangiogenesis, tumour metastatic behaviour and cancer stem cell regulation (Meejung and Senyon, 2011). Generally, BMPs appear to be involved in the pathophysiology of several diseases, including cancer, osteoporosis, kidney diseases, lung hypertension, arthritis, and cerebrovascular episodes (Yanagita, 2005, Wordinger and Clark, 2007).

BMP-2 began to be associated with carcinogenesis in 1992, when a correlation was found between prostate cancer, its bone metastases and the level of BMP-2 expression (i.e. its production and secretion in the extra-cellural matrix) (Bentley et al, 1992). BMP-2 is also expressed in breast cancer (Bobinac et al, 2005), as well as in a number of tumours, including glioma, ovary cancer, salivary gland adenocarcinoma, mesothelioma, serous and mucinous adenocarcinoma, fibrosarcoma, pancreatic carcinoma, and in fact as a sensitive index. Moreover, it appears that BMP-2 expression increases significantly in both small-cell and non-small-cell lung cancer (17 and 215.6 times higher than in healthy tissues, respectively) (Singh and Morris, 2010).

Within the context of carcinogenesis, BMP-2 appears to play a role in both neoangiogenesis and the process of metastasis formation. BMP-2 appears to have angiogenetic properties in melanomas (Rothhammer et al, 2007, Singh and Morris, 2010), vascular endothelial stem cells (Smadja et al, 2008) and lung tumours, in which it is associated with the Vascular Endothelial Growth Factor (VEGF) (Langenfeld et al, 2004, Bieniasz

νεται η έκφρασή της να αυξάνεται σημαντικά τόσο στο μικροκυτταρικό όσο και στο μη μικροκυτταρικό καρκίνο πνευμόνων (17 και 25,6 φορές περισσότερο από ότι σε υγιείς ιστούς αντίστοιχα) (Singh και Morris, 2010).

Ο ρόλος της BMP-2 στην καρκινογένεση φαίνεται να αφορά τόσο στη νεοαγγειογέννεση όσο και στη διαδικασία της δημιουργίας μεταστάσεων. Η BMP-2 φαίνεται να έχει αγγειογεννετικές ιδιότητες σε μελανώματα (Rothhammer και συν. 2007, Singh και Morris, 2010), σε αρχέγονα κύτταρα του ενδοθηλίου των αγγείων (Smadja και συν. 2008) και όγκους πνευμόνων όπου σχετίζεται με τον Αγγειακό Ενδοθηλιακό Αυξητικό Παράγοντα (VEGF, Vascular Endothelial Growth Factor) (Langenfeld και συν. 2004, Bieniasz και συν. 2009). Όσον αφορά στη ανάπτυξη μεταστάσεων, η BMP-2 φαίνεται να αυξάνει την κινητικότητα και την διεισδυτικότητα των καρκινικών κυτταρικών σειρών προστάτη (Feeley και συν. 2006), ενώ η λειτουργική υπερέκφρασή της σε καρκινικά κύτταρα όγκων μαστού προάγει την διεισδυτικότητα και την αύξηση του μεγέθους του όγκου (Clement και συν. 2005). Αντίστοιχη συμπεριφορά παρατηρείται με αύξηση της κινητικότητας και της διεισδυτικότητας των κυττάρων από καρκίνο στομάχου (Kang και συν. 2010).

ΣΚΟΠΟΣ

Σκοπός της μελέτης μας είναι η διερεύνηση της έκφρασης της μορφογενετικής πρωτεΐνης οστού BMP-2 σε καλοήθεις όγκους της παρωτίδας και πιο συγκεκριμένα όγκους Warthin και πλειόμορφα αδενώματα.

ΥΛΙΚΟ

Το υλικό της έρευνας αφορούσε συνολικά 97 όγκους παρωτίδος εξαιρεθέντες σε διάστημα 10 ετών, τη χρονική περίοδο 2000–2010, στο Γ.Ν.Α. «Ιπποκράτειο" από την Ωτορινο-λαρυγγολογική κλινική, 46 εκ των οποίων αναγνωρίστηκαν στο παθολογοανατομικό εργαστήριο ως όγκοι Warthin και 51 ως πλειόμορφα αδενώματα. Από τις 46 περιπτώσεις όγκου Warthin, οι 38 ήταν σε άνδρες (82,6%) και οι 8 σε γυναίκες (17,4%). Από τις 51 περιπτώσεις πλειόμορφου αδενώματος, οι 18 ήταν σε άνδρες (35,3%) και οι 33 ήταν σε γυναίκες (64,7%) (Πίνακας 1). Η ηλικία των ασθενών κυμαινόταν από 21 έως και 80 έτη με μέσο όρο τα 52,43 έτη (57,7 για τους όγκους Warthin και 47,6 για τα πλειόμορφα αδενώματα) (Πίνακας 1).

ΜΕΘΟΔΟΣ

Από το αρχείο ανευρέθηκαν οι αντίστοιχοι κύβοι παραφίνης. Από κάθε μονιμοποιημένο και εγκλεισμένο σε κύβο παραφίνης κλινικό δείγμα έγινε λήψη τομών πάχους 4μm με τη βοήθεια υπερμικροτόμου και τοπο-

et al, 2009). In terms of metastasis formation, BMP-2 appears to increase the motility and invasiveness of prostate cancer cell series (Feeley et al, 2006), while its functional over-expression in breast tumour cancer cells promotes the tumour's invasiveness and growth rate (Clement et al, 2005). A similar behaviour is observed in stomach cancer cells, with an increase in their motility and invasiveness (Kang et al, 2010).

AIM

The aim of this study is to examine BMP-2 expression in benign salivary gland tumours, and more precisely in Warthin tumours and pleomorphic adenomas.

MATERIAL

The material of this study included a total of 97 specimens of benign parotid tumours, which had been surgically removed at the Otorhinolaryngology Clinic of the "Ippokrateion" General Hospital of Athens over a period of ten years (2000-2010). Of them, 46 had been identified at Histopathology department as Warthin tumours, while the remainder 51 as pleomorphic adenomas. Of the 46 cases of Warthin tumour, 38 involved men (82.6%) and 8 women (17.4%). Of the 51 cases of pleomorphic adenomas, 18 involved men (35.3%) and 33 women (64.7%) (Table 1). The age of patients ranged between 21 and 80 years, with a mean age of 52.43 years (57.7 for the Warthin tumours and 47.6 for the pleomorphic adenomas) (Table 1).

METHODS

The relevant paraffin blocks were retrieved. From each fixed and paraffin-embedded clinical specimen, 4μm-

Πίνακας 1
Περιγραφικά στατιστικά δείγματος

		Όγκος Warthin	Πλειόμορφο αδένωμα
Ηλικία		57,6 έτη (μ.ο.)	47,6 έτη (μ.ο.)
Φύλο	Άνδρες	38 (82,4%)	18 (35,3%)
	Γυναίκες	8 (17,6%)	33 (64,7%)

Εύρος: 21-80 έτη. Συνολικός μ.ο. ηλικίας: 52,43 έτη

Table 1
Descriptive statistics of the sample

		Warthin tumour	Pleomorphic adenoma
Age		57,6 years (av.)	47,6 years (av.)
Sex	Males	38 (82,4%)	18 (35,3%)
	Females	8 (17,6%)	33 (64,7%)

Range: 21-80 years. Overall average age: 52,43 years

θέτηση αυτών σε αντικειμενοφόρες πλάκες επικαλυμμένες με λυσίνη. Ακολούθησε αποπαραφίνωση, επανυδάτωση, επεξεργασία αποκάλυψης αντιγονικών θέσεων σε διάλυμα κιτρικού οξέως με pH 6 σε φούρνο μικροκυμάτων για 15'. Η ανοσοϊστοχημική μελέτη πραγματοποιήθηκε με την ενζυμική μέθοδο συμπλέγματος αβιδίνης-βιοτίνης-υπεροξειδάσης (ABC) (Hsu και Raine, 1981), επώαση σε θερμοκρασία δωματίου για 30' και ανοσοϊστοχημική χρώση με αντισώματα για ανίχνευση της BMP–2 (baf355BMP2,4, R&D) –μονοκλωνικό αντίσωμα αίγας σε αραίωση 1:150 με θετικούς μάρτυρες δείγματα θηλωδών καρκινωμάτων θυρεοειδούς με επώαση σε ψυγείο για 30'. Η έκφραση της BMP-2 αξιολογήθηκε σε κάθε πλακίδιο με μια ημιποσοτική κλίμακα βαθμολογίας 0-3. Η κλίμακα έκφρασης καθορίστηκε ως εξής: 0 στα δείγματα που εμφάνιζαν ασθενή χρώση σε <5% των κυττάρων κατά οπτικό πεδίο (κ.ο.π.), 1 εάν εμφάνιζαν ασθενή χρώση σε 5 έως 75% των κυττάρων κ.ο.π. ή έντονη χρώση σε 5 έως 30% των κυττάρων, 2 αν 30 έως 75% των κυττάρων κ.ο.π. εμφάνιζαν έντονη χρώση ή >75% των κυττάρων ασθενή χρώση και 3 αν >75% των κυττάρων κ.ο.π. εμφάνιζαν έντονη χρώση (στην ανοσοϊστοχημική χρώση με το ειδικό για την BMP-2 αντίσωμα).

Για τη διερεύνηση συσχέτισης μεταξύ του βαθμού έκφρασης της BMP-2 και του τύπου του όγκου χρησιμοποιήθηκε ο έλεγχος Fisher's exact. Σε δεύτερο στάδιο, για να συνεκτιμηθεί τυχόν επίδραση της ηλικίας και του φύλου στην παραπάνω συσχέτιση, χρησιμοποιήθηκαν μοντέλα λογιστικής παλινδρόμησης για διατάξιμα δεδομένα (ordinal logistic regression) και εκτιμήθηκε ο σχετικός λόγος συμπληρωματικών πιθανοτήτων (odds ratio, OR) καθώς και το σχετικό 95% διάστημα εμπιστοσύνης (95% CI). Διαφορές στην ηλικία μεταξύ των δυο ομάδων ασθενών ελέγχθηκαν με t-test ενώ για το φύλο χρησιμοποιήθηκε ο έλεγχος x2. Οι έλεγχοι πραγματοποιήθηκαν σε επίπεδο σημαντικότητας α=5% και ήταν αμφίπλευροι.

ΑΠΟΤΕΛΕΣΜΑΤΑ

Κατά την επιδημιολογική ανάλυση παρατηρήσαμε στο υλικό μας στατιστικά σημαντική διαφορά στην ηλικία και στο φύλο σε σχέση με τον τύπο του όγκου. Έτσι, μεγαλύτερο ποσοστό ανδρών (68%) και πιο ηλικιωμένοι (μέση ηλικία 57.6 έτη) ήταν οι ασθενείς με όγκο Warthin.

Όσον αφορά τα ευρήματα από την την ανοσοϊστοχημική χρώση, τόσο οι όγκοι Warthin όσο και τα πλειόμορφα αδενώματα εκφράζουν την BMP-2 και μάλιστα ενδοκυττάρια. Όσον αφορά στους όγκους Warthin, παρατηρήσαμε, με βάση την κλίμακα βαθμονόμησης της έκφρασης της BMP-2, ένα δείγμα που κατατάχθηκε στην κατηγορία 0, 4 δείγματα στην κατηγορία 1, 18 στην 2 και 22 στην κατηγορία 3 (σύνολο 45 δείγματα) και όσον αφορά τα πλειόμορφα αδενώματα 26 στην

thick sections were obtained using an ultramicrotome and placed on microscope slides covered with lysine. This step was followed by deparaffinisation, rehydration and antigen retrieval in a pH 6 citric acid solution, placed in a microwave oven for 15'. The immunohistochemical study involved the use of the avidin-biotin-peroxidase complex (ABC) enzymic method (Hsu and Raine, 1981), incubation in room temperature for 30 minutes and immunohistochemical staining with BMP-2 specific antibodies (baf355BMP2,4, R&D) – monoclonal goat antibody diluted at 1:150, with positive controls thyroid papillary carcinoma specimens incubated for 30' in a fridge. In each slide, BMP-2 expression was evaluated on a semi-quantitative rating scale of 0 to 3. This expression scale involved the following ratings: 0 for specimens whose staining was weak in <5% of the cells per field of view; 1 for those whose staining was weak in 5% to 75% of the cells per field of view, or strong in 5% to 30% of the cells; 2 for those whose staining was strong in 30% to 75% of the cells, or weak in >75% of the cells; and 3 for those whose staining was strong in >75% of the cells (in the immonohistochemical staining with the BMP-2 specific antibody).

In order to investigate the correlation between the level of BMP-2 expression and type of tumour, the Fisher's exact test was used. At a second stage, in order to find out whether the patient's age and sex have any impact on the above correlation, ordinal logistic regression models were used, while the corresponding odds ratio (OR) and the 95% confidence interval (CI) were also evaluated. Any differences in terms of age between the two groups of patients were examined by t-test, while x2 test was used for their sex. These tests were carried out on a α=5% level of significance and were bilateral.

RESULTS

In the epidemiological analysis, it was discovered that there is a statistically significant difference in the patient's age and sex in relation to the tumour's type. Thus, a higher percentage of men (68%) of older ages (mean age of 57.6) were Warthin tumour patients.

Regarding the findings of the immunohistochemical staining, both Warthin tumours and pleomorphic adenomas express BMP-2, and in fact intra-cellularly. Among the Warthin tumours, we identified one specimen that was classified as category 0 on our BMP-2 expression rating scale; 4 specimens that were classified as category 1; 18 as category 2; and 22 as category 3 (in a total of 45 specimens). Among the pleomorphic adenomas, we identified 26 specimens that were classified as category 0; 13 as category 1; 9 as category 2; and 2 as category 3 (in a total of 50 specimens) (Table 2).

Statistical analysis results: A statistically significant correlation was found between the tumour's type and BMP-

Πίνακας 2
Στατιστική μελέτη σύγκρισης του βαθμού έκφρασης της BMP-2 σε κυσταδενολεμφώματα Warthin και πλειόμορφα αδενώματα

	Warthin	Πλειόμορφο αδένωμα		
	N (%)	N (%)	p-value*	OR (95% CI)**
BMP				
0	1 (2,2)	26 (52,0)	< 0,001	69,3 (18,2 - 264,3)
1	4 (8,9)	13 (26,0)		
2	18 (40,0)	9 (18,0)		
3	22 (48,9)	2 (4,0)		
Σύνολο	45 (100,0)	50 (100,0)		

*Fisher's exact **Warthin vs Pleomorphic, ελέγχοντας για ηλικία και φύλο (ordinal logistic regression)

Table 2
Statistical comparative study of the level of BMP-2 expession in Warthin cystadenomas and pleomorphic adenomas

	Warthin	Πλειόμορφο αδένωμα		
	N (%)	N (%)	p-value*	OR (95% CI)**
BMP				
0	1 (2.2)	26 (52.0)	< 0.001	69.3 (18.2 - 264.3)
1	4 (8.9)	13 (26.0)		
2	18 (40.0)	9 (18.0)		
3	22 (48.9)	2 (4.0)		
Total	45 (100.0)	50 (100.0)		

*Fisher's exact **Warthin vs Pleomorphic, adjusted for age and sex (ordinal logistic regression)

κατηγορία 0, 13 στην 1, 9 στην 2 και 2 στην κατηγορία 3 (σύνολο 50 δείγματα) (Πίνακας 2).

Αποτελέσματα στατιστικής ανάλυσης: Παρατηρήθηκε στατιστικά σημαντική συσχέτιση του τύπου όγκου με τον βαθμό έκφρασης της BMP-2 καθώς διαπιστώθηκε ότι σε όγκους Warthin, η BMP-2 εκφράζεται σε μεγαλύτερο βαθμό από ότι σε πλειόμορφα αδενώματα. Μετά από διόρθωση (adjustment) για φύλο και ηλικία εκτιμήθηκε ότι σε ασθενείς με όγκο Warthin τα κύτταρα του όγκου είχαν περίπου 69 φορές μεγαλύτερη πιθανότητα (odds) να εκφράζουν την BMP-2 σε μεγαλύτερο βαθμό σε σχέση με τους ασθενείς με πλειόμορφο αδένωμα (OR 69,3) (Πίνακας 2, Γράφημα 1). Επομένως, ο βαθμός έκφρασης της BMP-2 στους όγκους Warthin φαίνεται να είναι σημαντικά υψηλότερος από ότι στα πλειόμορφα αδενώματα (Πίνακας 3).

ΣΥΖΗΤΗΣΗ

Παρατηρήσαμε σημαντική έκφραση της BMP-2 σε αμφότερους τους όγκους με στατιστικά σημαντικά υψηλότερη έκφραση στους όγκους Warthin σε σχέση με πλειόμορφα αδενώματα. Αυτό το εύρημα καλύπτει το βιβλιογραφικό και ερευνητικό κενό προηγουμένων μελετών, όπου έχει παρατηρηθεί υψηλή έκφραση BMP-2 σε πλειόμορφα αδενώματα αλλά όχι και σε άλλους όγκους σιελογόνων αδένων, αν και έχει μελετηθεί σε

2 expression level, as it was discovered that BMP-2 expression is stronger in Warthin tumours than it is in pleomorphic adenomas. After adjustments for age and sex, it was found that in Warthin tumour patients the tumour's cells were 69 times likelier (odds) to express BMP-2 than they were in patients with pleomorphic adenomas (OR 69.3) (Table 2, Graph 1). Thus, the level of BMP-2 expression in Warthin tumours appears to be significantly higher that in pleomorphic adenomas (Table 3).

Πίνακας 3
Βαθμός έκφρασης της BMP-2 σε όγκους Warthin και πλειόμορφα αδενώματα

TumorType	0	1	2	3
Warthin	1	4	18	22
Pleomorphic	21	13	9	2

Table 3
BMP-2 expression level in Warthin tumours and pleomorphic adenomas

TumorType	0	1	2	3
Warthin	1	4	18	22
Pleomorphic	21	13	9	2

Γράφημα 1/Graph 1

Κατανομή όγκων παρωτίδος του δείγματος της μελέτης ανάλογα με το βαθμό έκφρασης της BMP-2 από τα κύτταρα των όγκων /Parotid tumour distribution of the study's sample according to the level of BMP-2 expression by tumour cells

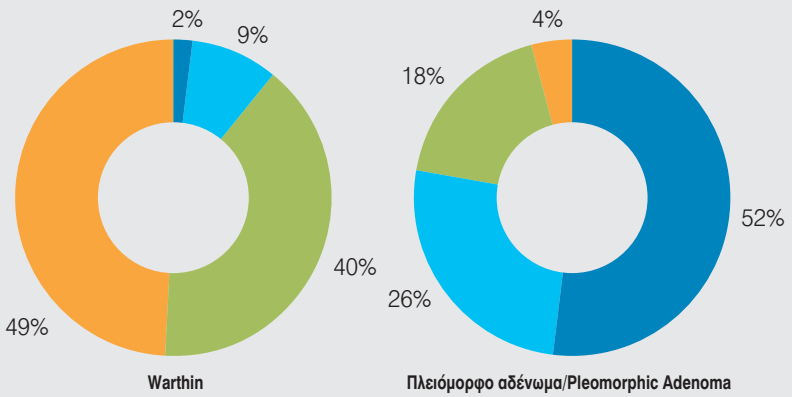

σχέση με κακοήθεις όγκους (κυσταδενοκαρκίνωμα, αδενοκαρκίνωμα, μυοεπιθηλιακά καρκινώματα, βασικοκυτταρικά καρκινώματα) (Zhao και συν. 1998) αλλά όχι σε σχέση με άλλους καλοήθεις όγκους όπως ο όγκος Warthin. Έρχεται επίσης σε αντίθεση με την αρχική ερευνητική υπόθεση της μελέτης αυτής, καθώς η υπόθεσή μας ήταν ότι τα πλειόμορφα αδενώματα, με τη πιο επιθετική συμπεριφορά τους όπως την επέκτασή τους σε γειτονικούς ιστούς με την προσεκβολή ψευδοποδίων, θα παρουσίαζαν υψηλότερη έκφραση της BMP-2 σε σχέση με τα κυσταδενολεμφώματα. Θα μπορούσε πάντως να θεωρηθεί πως η υψηλότερη έκφραση BMP-2 σε όγκους Warthin σε σχέση με τα, δυνητικά κακοήθη, πλειόμορφα αδενώματα επεκτείνει τα όσα μέχρι τώρα έχουν παρουσιαστεί στη βιβλιογραφία, όπου δεν παρατηρείται σημαντική έκφραση BMP-2 σε κακοήθεις όγκους σιελογόνων αδένων. Επιπλέον, τα πλειόμορφα αδενώματα παρουσιάζουν υψηλότερη έκφραση BMP-2 από φυσιολογικό ιστό σιελογόνων αδένων (Kusafuka και συν. 1998) αλλά και πάλι λείπουν στοιχεία για σύγκριση με όγκους Warthin.

Όπως αναφέρθηκε, στα πλειόμορφα αδενώματα έχει διαπιστωθεί η έκφραση BMP-2, σε αντίθεση με άλλους όγκους των σιελογόνων αδένων (Zhao και συν. 1998). Τα πλειόμορφα αδενώματα εκφράζουν BMP-2 σε μεγαλύτερο βαθμό από φυσιολογικό ιστό σιελογόνων αδένων που συνοδευόταν από αυξημένη έκφραση κολλαγόνου τύπου 2 ή σχηματισμό χόνδρινου ιστού. Ανοσοϊστοχημικά, η BMP-2 ανευρίσκεται κυρίως στα τροποποιημένα μυοεπιθηλιακά κύτταρα γύρω από τις περιοχές με χόνδρινο ιστό και τη βασική μεμβράνη (Kusafuka και συν. 1998). Η έκφρασή της σε πλειόμορφα αδενώματα συμφωνεί με τα αποτελέσματα της έρευνάς μας, στα οποία όμως προστίθεται η ακόμα ισχυρότερη έκφραση της BMP-2 σε όγκους Warthin.

Έχει επίσης αναφερθεί και ποσοτική σχέση ανάμεσα στην έκφραση BMP-2 και το σχηματισμό χόνδρινου ιστού, αν και έχει παρατηρηθεί έκφραση BMP-2 και σε πλειόμορφα αδενώματα όπου δεν διαπιστώνεται παρου-

DISCUSSION

Significant BMP-2 expression was observed in both tumours, with Warthin tumours displaying statistically significantly higher expression than pleomorphic adenomas. This finding fills in a gap in the literature and research of previous studies, in which high BMP-2 expression had been observed in pleomorphic adenomas, but not in any other salivary gland tumours, even though it had been studied in relation to a number of malignant tumours (cystadenocarcinoma, adenocarcinoma, myoepithelial carcinomas, basal cell carcinomas) (Zhao et al. 1998), but not in relation to any other benign tumours, such as the Warthin tumour. This finding also contradicts the initial research hypothesis of our study, i.e. that pleomorphic adenomas, with their more aggressive behaviour (e.g. their tendency to expand into adjacent tissues by means of pseudopods), would display higher BMP-2 expression than cystadenolymphomas. It could however be argued that the higher BMP-2 expression of Warthin tumours compared to – potentially malignant – pleomorphic adenomas is a finding that complements what has previously been reported in the relevant literature, where no significant BMP-2 expression is observed in malignant salivary gland tumours. Moreover, pleomorphic adenomas display higher BMP-2 expression than normal salivary gland tissue (Kusafuka et al, 1998), however there is still a lack of data for comparisons with Warthin tumours.

As mentioned above, BMP-2 expression has been observed in pleomorphic adenomas, but not in other salivary gland tumours (Zhao et al. 1998). Pleomorphic adenoma expresses a higher level of BMP-2 than normal salivary gland tissue, which is accompanied by increased type 2 collagen expression or cartilage tissue formation. Immunohistochemically, BMP-2 is mostly found in the modified myoepithelial cells around cartilage tissue areas and the basement membrane (Kusafuka et al, 1998). Its expression in pleomorphic adenomas is confirmed by the findings of our research, which

σία χόνδρινου ιστού στο παρασκεύασμα (Zhao και συν. 1998). Πιθανολογείται ότι η έκφραση BMP-2 επάγει την παραγωγή κολλαγόνου τύπου 2 και άλλων παραγόντων όπως γλυκοζαμινογλυκάνες που αποτελούν συστατικά της εξωκυττάριας θεμέλιας ουσίας των χονδροειδών σχηματισμών στα πλειόμορφα αδενώματα (Zhao και συν. 1998). Αναφέρεται επίσης πως οι BMPs που εκκρίνονται από κύτταρα των πλειόμορφων αδενωμάτων διαδραματίζουν σημαντικό ρόλο στο σχηματισμό του χονδροειδούς στοιχείου του όγκου προκαλώντας τη μετατροπή των μυοεπιθηλιακών κυττάρων σε χονδροκύτταρα (Hatakeyama και συν. 1994). Στα πλειόμορφα αδενώματα επίσης, ο σχηματισμός χονδρικού ιστού συσχετίζεται με υπερέκφραση του BMP από τα νεοπλασματικά μυοεπιθηλιακά κύτταρα (Kusafuka και συν. 2001).

Οι BMPs διαδραματίζουν σημαντικό ρόλο στην μορφογένεση οστίτη και χόνδρινου ιστού in vivo, επάγοντας τη διαφοροποίηση των μεσεγχυματικών κυττάρων σε οστεοβλάστες ή χονδροβλάστες. Έτσι, είναι πιθανό η έκφραση BMPs από τα κύτταρα του όγκου στα πλειόμορφα αδενώματα να προάγει το σχηματισμό οστίτη ή χόνδρινου ιστού σε αυτά από διαφοροποίηση νεόπλαστων μυοεπιθηλιακών κυττάρων σε χονδροκύτταρα όπως προκύπτει από πειράματα όπου διαπιστώνεται η έκφραση BMPs στα πλειόμορφα αδενώματα, αν και σε περιορισμένο αριθμό δειγμάτων (Yue και συν. 2000). Η μορφογενετική πρωτεΐνη εκ χόνδρινου ιστού 1 (CDMP1, cartilage-derived morphogenetic protein 1), που έχει αναφερθεί ότι παίζει σημαντικό ρόλο στο σχηματισμό χόνδρου σε επίμυες κατά την ανάπτυξη, εκφράζεται τόσο σε φυσιολογικό ιστό σιελογόνων αδένων όσο και σε πλειόμορφα αδενώματα, σε αντίθεση με την CDMP2, και μάλιστα από τα κυβοειδή νεόπλαστα μυοεπιθηλιακά κύτταρα γύρω από τις περιοχές χόνδρινου ιστού του αδενώματος (Kusafuka και συν. 2003). Επιπλέον, και άλλες BMPs, όπως η BMP-6 έχει παρατηρηθεί ότι υπερεκφράζεται σε πλειόμορφα αδενώματα των μειζόνων σιελογόνων αδένων, αλλά όχι και των ελασσόνων, όπως της υπερώας, ενώ εντοπίζεται κυρίως στα κενοτοπιώδη κύτταρα του χόνδρου και στα έσω κύτταρα των πόρων των αδενο-πορωδών δομών των πλειόμορφων αδενωμάτων (Kusafuka και συν. 1999). Το εύρημα αυτό θα μπορούσε να καταδεικνύει τη σχέση της BMP-6 με τη διαφοροποίηση των έσω κυττάρων των πόρων και των πορωδών και αδενοειδών σχηματισμών γενικότερα στα πλειόμορφα αδενώματα. Επίσης, ασθενής έκφραση παρατηρείται και στα νεόπλαστα μυοεπιθηλιακά κύτταρα των μυξοειδών περιοχών των όγκων, που πιθανόν σχετίζεται με την παραγωγή εξωκυττάριας θεμέλιας ουσίας (Kusafuka και συν. 1999).

Όσον αφορά στους περιορισμούς της έρευνας διαπιστώθηκε συσχέτιση ανάμεσα στον τύπο του όγκου και την ηλικία αλλά και με το φύλο, καθώς μεγαλύτερο ποσοστό ανδρών (68%) και πιο ηλικιωμένοι ήταν οι ασθενείς με όγκο Warthin αλλά δεν αναλύθηκε η

however indicates even stronger BMP-2 expression in Warthin tumours.

Additionally, it has been reported that there is a quantitative relationship between BMP-2 expression and cartilage tissue formation, even though BMP-2 expression has also been identified in pleomorphic adenomas in which no cartilage tissue is found in the resected specimen (Zhao et al. 1998). It is speculated that BMP-2 expression induces the production of type 2 collagen and other factors such as glycosaminoglycans, which are among the components of the extracellular matrix of cartilage formations in pleomorphic adenomas (Zhao et al. 1998). It is also reported that BMPs secreted from pleomorphic adenoma cells play a significant role in the formation of the tumour's cartilaginous component, causing myoepithelial cells to differentiate into chondrocytes (Hatakeyama et al. 1994). Moreover, in pleomorphic adenomas, the formation of cartilage tissue is associated with BMP over-expression from the neoplastic myoepithelial cells (Kusafuka et al. 2001).

BMPs play a significant role in the in vivo morphogenesis of bone and cartilage tissue, leading to the differentiation of mesenchymal cells into osteoblasts or chondroblasts. Thus, it is likely that BMP expression from tumour cells in pleomorphic adenomas promotes the formation of bone and cartilage tissue in them, through the differentiation of neoplastic myoepithelial cells into chordocytes, as has been observed in experiments where BMP expression is identified in pleomorphic adenomas, despite the small number of specimens involved (Yue et al. 2000). Cartilage-derived morphogenetic protein 1 (CDMP1), which had been reported to play a significant role in cartilage formation in rats during development, is expressed in both normal salivary gland tissue and pleomorphic adenomas, in contrast to CDMP2, and, more precisely, its expression originates from the cuboidal neoplastic myoepithelial cells around the cartilage tissue areas of the adenoma (Kusafuka et al. 2003). Moreover, it has been observed that other BMPs, such as BMP-6, are also over-expressed in pleomorphic adenomas of the major salivary glands, but not of the minor ones, such as those of the palate, while they are mostly found in the lacunae of the cartilage and the inner cells of the pores in the adeno-porous structures of pleomorphic adenomas (Kusafuka et al, 1999).

This finding could indicate a relationship between BMP-6 and the differentiation of the inner cells in the pores and, generally, the porous and adenomatous formations of pleomorphic adenomas. Moreover, a weak expression is also observed in the neoplastic myoepithelial cells of the myxoid areas of tumours, which is probably associated with the production of extracellular matrix (Kusafuka et al. 1999).

Regarding the limitations of this study, a correlation was discovered between the type of tumour and the

έκφραση BMP-2 σε σχέση με την ηλικία ή το φύλο, παρά ταύτα τα δεδομένα αυτά λήφθηκαν υπόψη στην ανάλυση και τα αποτελέσματα της σύγκρισης της έκφρασης BMP-2 στους δύο τύπους όγκων διορθώθηκαν ως προς την ηλικία και το φύλο. Επίσης, δεν μελετήθηκε η έκφραση της BMP-2 σε σχέση με τα κλινικά χαρακτηριστικά των όγκων (μέγεθος, επιθετικότητα, υποτροπή, προέλευση από μείζονες ή ελάσσονες σιελογόνους αδένες).

ΣΥΜΠΕΡΑΣΜΑΤΑ

Η επίδραση της έκφρασης της BMP-2 στην ανάπτυξη και στον καθορισμό της βιολογικής συμπεριφοράς των καλοήθων όγκων της παρωτίδος ελάχιστα έχει μελετηθεί στη διεθνή βιβλιογραφία. Με βάση τη μελέτη μας καταδεικνύεται σαφής παραγωγή BMP-2 από τα νεοπλασματικά κύτταρα σε κυσταδενολέμφωμα Warthin καθώς και σε πλειόμορφα αδενώματα. Επίσης, από τα αποτελέσματα της μελέτης μας προκύπτει σαφής διαφορά στο βαθμό έκφρασης της BMP-2 ανάμεσα στον όγκο Warthin και στο πλειόμορφο αδένωμα, με τα κύτταρα των πλειόμορφων αδενωμάτων να έχουν 69 φορές μεγαλύτερη πιθανότητα (odds) υψηλότερης έκφρασης BMP-2 από ότι κύτταρα των όγκων Warthin. Τα αποτελέσματα αυτά φαίνεται να μην επιβεβαιώνουν την αρχική ερευνητική υπόθεση πως ο βαθμός έκφρασης BMP-2 θα ήταν μεγαλύτερος στα πλειόμορφα αδενώματα που παρουσιάζουν πιο επιθετική συμπεριφορά ως προς την επέκτασή τους στους γύρω ιστούς με την προεκβολή ψευδοποδίων σε σχέση με τους όγκους Warthin.

Κρίνεται απαραίτητη η συνεκτίμηση των αποτελεσμάτων αυτών με τα αντίστοιχα αποτελέσματα ελέγχων σε άλλους καλοήθεις και κακοήθεις όγκους των παρωτίδων και των σιελογόνων αδένων γενικότερα ώστε να διευκρινιστεί ο ρόλος της BMP-2 και της σχέσης του βαθμού έκφρασής της με την βιολογική συμπεριφορά των όγκων αυτών, καθώς και περαιτέρω μελέτες για αναγνώριση του ρόλου της στην μορφογένεση και διαφοροποίηση των όγκων σε μοριακό επίπεδο και της συσχέτισής της με αυξημένη κινητικότητα και διεισδυτικότητα των κυττάρων των όγκων στα πλαίσια της αλληλεπίδρασης στρώματος – υποστρώματος.

patient's age and sex, as a higher percentage of men (68%) of older ages were Warthin tumour patients. BMP-2 expression was not analysed in relation to the age or sex, however this data was taken into account for the analysis, and the results of the comparison of BMP-2 expression between the two types of tumours were adjusted for age and sex. Finally, BMP-2 expression was not studied in relation to other clinical features of the tumours (size, aggressiveness, recurrence, origin from the major or minor salivary glands).

CONCLUSIONS

The impact of BMP-2 expression on the development and determination of the biological behavior of benign parotid tumour is an under-researched topic in the international literature.

Our study indicates a clear production of BMP-2 by the neoplastic cells in Warthin cystadenomas and pleomorphic adenomas. Moreover, the findings of our study point to a clear difference in the level of BMP-2 expression between Warthin tumours and pleomorphic adenomas, with the cells of pleomorphic adenomas being 69 times likelier (odds) to have stronger BMP-2 expression that Warthin tumour cells. These results do not seem to confirm out initial research hypothesis that the level of BMP-2 expression would be higher in pleomorphic adenomas, which have a more aggressive behavior in terms of their expansion into adjacent tissues by means of pseudopods, than it would be in Warthin tumours

It is necessary to evaluate these results against the results of similar studies on other benign or malignant tumours of the parotids and salivary glands in general, in order to clarify the role of BMP-2 and the relationship between its level of expression and the biological behaviour of these tumours. It is also necessary to investigate its role in the morphogenesis and differentiation of tumours at a molecular level, as well as its association with increased levels of motility and invasiveness of tumour cells within the interaction of the tissue levels.

ΒΙΒΛΙΟΓΡΑΦΙΑ/REFERENCES

Bentley H, Hamdy FC, Hart KA, Seid JM, Williams JL, Johnstone D, Russell RG: Expression of bone morphogenetic proteins in human prostatic adenocarcinoma and benign prostatic hyperplasia. Br J of Cancer 66(6):1159–63, 1992

Bieniasz M, Oszajca K, Eusebio M, Kordiak J, Bartkowiak J, Szemraj J.: The positive correlation between gene expression of the two angiogenic factors: VEGF and BMP-2 in lung cancer patients. Lung Cancer. 66(3):319–26, 2009

Bobinac D, Maric I, Zoricic S, Spanjol J, Dordevic G, Mustac E, Fuckar Z.: Expression of bone morphogenetic proteins in human metastatic prostate and breast cancer. Croatian Medical Journal 46(3):389–96, 2005

Clement JH, Raida M, Sanger J, Bicknell R, Liu J, Naumann A, Geyer A, Waldau A, Hortschansky P, Schmidt A, Hoffken K, Wolft S, Harris AL.: Bone morphogenetic protein 2 (BMP-2) induces in vitro invasion and in vivo hormone independent growth of breast carcinoma cells. International Journal of Oncolology 27:401–407, 2005

Feeley BT, Krenek L, Liu N, Hsu WK, Gamradt SC, Schwarz EM, Huard J, Lieberman JR.: Overexpression of noggin inhibits BMP-mediated growth of osteolytic prostate cancer lesions. Bone 38:154–166, 2006

Hatakeyama S, Satoh M, Yoshimura N, Otsu T.: Immunocytochemical localization of bone morphogenetic proteins (BMPs) in salivary gland pleomorphic adenoma. J of Oral Pathol & Med, 23(5):232-6, 1994

Herpin A, Cunningham C.: Cross-talk between the bone morphogenetic protein pathway and other major signaling pathways results in tightly regulated cell-specific outcomes. The FEBS Journal 274(12):2977–85, 2007

Holley SA, Neul JL, Attisano L, Wrana JL, Sasai Y, O'Connor MB, De Robertis EM, Ferguson EL.: The Xenopus dorsalizing factor noggin ventralizes Drosophila embryos by preventing DPP from activating its receptor. Cell. 23;86(4):607-17, 1996

Hsu SM, Raine L.: Protein A, avidin, and biotin in immunohistochemistry. The Journal of Histochemistry and Cytochemistry 29(11):1349-53, 1981

Kang MH, Kim JS, Seo JE, Oh SC, Yoo YA.: BMP2 accelerates the motility and invasiveness of gastric cancer cells via activation of the phosphatidylinositol 3-kinase (PI3K)/Akt pathway. Experimental Cell Research 316:24–37, 2010

Kusafuka K, Luyten FP, De Bondt R, Hiraki Y, Shukunami C, Kayano T, Takemura T.: Immunohistochemical evaluation of cartilage-derived morphogenic protein-1 and -2 in normal human salivary glands and pleomorphic adenomas. Virchows Archiv 442(5):482-90, 2003

Kusafuka K, Yamaguchi A, Kayano T, Fujiwara M, Takemura T.: Expression of bone morphogenetic proteins in salivary pleomorphic adenomas. Virchows Archiv 432(3):247-53, 1998

Kusafuka K, Yamaguchi A, Kayano T, Takemura T.: Immunohistochemical localization of members of the transforming growth factor (TGF)-beta superfamily in normal human salivary glands and pleomorphic adenomas. J of Oral Pathol and Med 30(7):413-20, 2001

Kusafuka K, Yamaguchi A, Kayano T, Takemura T.: Immunohistochemical localization of the bone morphogenetic protein-6 in salivary pleomorphic adenomas. Patholoy International 49(12):1023-7, 1999

Langenfeld EM, Calvano SE, Abou-Nukta F, Lowry SF, Amenta P, Langenfeld J.: The mature bone morphogenetic protein-2 is aberrantly expressed in non-small cell lung carcinomas and stimulates tumor growth of A549 cells. Carcinogenesis 24(9):1445–54, 2003

Marquis ME, Lord E, Bergeron E, Drevelle O, Park H, Cabana F, Senta H, Faucheux N.:Bone cells-biomaterials interactions. Frontiers in Bioscience 14:1023–67, 2009

Meejung K, Senyon C.: BMPs and their clinical potentials. BMB Rep. 44(10): 619–634, 2011

Piccolo S, Sasai Y, Lu B, De Robertis EM.: Dorsoventral patterning in Xenopus: inhibition of ventral signals by direct binding of chordin to BMP-4. Cell. 23;86(4):589-98, 1996

Reddi AH.: BMPs: from bone morphogenetic proteins to body morphogenetic proteins. Cytokine. Growth. Factor. Rev. 16:249–250, 2005

Rothhammer T, Bataille F, Spruss T, Eissner G, Bosserhoff AK.: Functional implication of BMP4 expression on angiogenesis in malignant melanoma. Oncogene. 26:4158–4170 2007

Singh A, Morris RJ.: The Yin and Yang of bone morphogenetic proteins in cancer. Cytokine. Growth. Factor. Rev. 21:299–313, 2010

Smadja DM, Bieche I, Silvestre JS, Germain S, Cornet A, Laurendeau I, Duong-Van-Huyen JP, Emmerich J, Vidaud M, Aiach M, Gaussem P.: Bone morphogenetic proteins 2 and 4 are selectively expressed by late outgrowth endothelial progenitor cells and promote neoangiogenesis. Arteriosclerosis, Thrombosis and Vascular Biology 28:2137–2143, 2008

Urist MR.: Bone: formation by autoinduction. Science. 12;150(3698):893-9, 1965

Wordinger RJ, Clark AF.: Bone morphogenetic proteins and their receptors in the eye. Experimental Biology and Medicine (Maywood, NJ) 232(8):979-92, 2007

Yamashita H, ten Dijke P, Huylebroeck D, Sampath TK, Andries M, Smith JC, Heldin CH, Miyazono K.: Osteogenic protein-1 binds to activin type II receptors and induces certain activin-like effects. The Journal of Cell Biology 130(1):217-26, 1995

Yanagita M.: BMP antagonists: their roles in development and involvement in pathophysiology. Cytokine Growth Factor Rev. 16(3):309-17, 2005

Yue W, Yang L, Dong S, Yan W, Zhu F.: The expression and mechanism study of BMP in pleomorphic adenoma. Hua Xi Kou Qiang Yi Xue Za Zhi (West China Journal of Stomatology) 18(2):91-3, 2000

Zhang J, Li L.: BMP signaling and stem cell regulation. Developmental Biology 284(1):1–11, 2005

Zhao M, Takata T, Ogawa I, Takekoshi T, Nikai H.: Immunohistochemical demonstration of bone morphogenetic protein-2 and type II collagen in pleomorphic adenoma of salivary glands. J of Oral Pathol and Med 27(7):293-6, 1998

Διεύθυνση επικοινωνίας:
Παναγιώτης Χρυσολούρης
Μαυροματαίων 16,
106 82 Αθήνα,
Τηλ.: 2108223751, 2108225975
e-mail: xrysolour@yahoo.gr

Address:
Panagiotis Chryssolouris
Mavromateon 16,
106 82 Athens, Greece,
Tel.: 2108223751, 2108225975
e-mail: xrysolour@yahoo.gr

Διοργανωτές:

Υπό την Αιγίδα του Υπουργείου Υγείας Κύπρου

Υποστηρίζουν: Παγκύπριος Ιατρικός Σύλλογος & Παγκύπριος Οδοντιατρικός Σύλλογος

27ο Πανελλήνιο Συνέδριο της Ελληνικής Εταιρείας Στοματικής και Γναθοπροσωπικής Χειρουργικής

Congress of the Hellenic Association of Oral and Maxillofacial Surgery

Κύπρος - Σταυροδρόμι των Ηπείρων:

Στοματικοί - Γναθοπροσωπικοί Χειρουργικοί Διαλογισμοί

Θέμα: Η Αισθητική στη Στοματική και ΓναθοΠροσωπική Χειρουργική. Δυνατότητες - Προοπτικές

Hilton Cyprus, Λευκωσία - Κύπρος

26-27 Οκτωβρίου 2013

Γραμματεία Συνεδρίου:

Tamasos Tours

Τηλ: +357 2276 2683, Φαξ: +357 2276 8984
Email: tamasos@tamasostours.com.cy, Website: www.tamasostours.com.cy

Πληροφορίες:

www.haoms.org

Ενδείξεις για χρήση των διφωσφονικών ως εναλλακτική θεραπευτική αντιμετώπιση ενδοοστικών βλαβών Βιβλιογραφική ανασκόπηση

Αικατερίνη ΤΡΙΑΝΤΑΦΥΛΛΙΔΟΥ[1], Γεώργιος ΚΑΡΑΚΙΝΑΡΗΣ[2], Γρηγόρης ΒΕΝΕΤΗΣ[3]

Πανεπιστημιακή Κλινική Στοματικής & Γναθοπροσωπικής Χειρουργικής, ΓΝ «Γ Παπανικολάου» Θεσσαλονίκη (Διευθυντής: Καθηγητής Κ. Αντωνιάδης)

Indications for bisphosphonates' use, as an alternative treatment for intraosseous lesions Review of the literature

Katherine TRIANTAFILLIDOU, George KARAKINARIS, Gregory VENETIS

Department of Oral and Maxillofacial Surgery, General Hospital "G Papanikolaou" Aristotle University of Thessaloniki, Greece
(Head: Professor K. Antoniadis)

Βιβλιογραφική ανασκόπηση
Literature review

ΠΕΡΙΛΗΨΗ: Η θεραπεία με διφωσφονικά έχει καθιερωθεί για τον έλεγχο των οστεολυτικών βλαβών της οστεοπόρωσης, του πολλαπλού μυελώματος, της νόσου του Paget και των οστικών μεταστάσεων και επιτυγχάνεται μέσω αναστολής της δράσης των οστεοκλαστών.
Σκοπός είναι η ανασκόπηση της βιβλιογραφίας σχετικά με την χορήγηση διφωσφονικών σαν θεραπεία πρώτης εκλογής ή συμπληρωματική θεραπεία, σε διάφορες άλλες ενδοοστικές βλάβες.
Η θεραπεία με διφωσφονικά έχει αποδειχθεί αποτελεσματική σε επιλεγμένες περιπτώσεις ενδοοστικών βλαβών από ηωσινόφιλα ή γιγαντοκύτταρα, για την ινώδη δυσπλασία, τη νόσο Gaucher, τη χρόνια υποτροπιάζουσα πολυεστιακή οστεομυελίτιδα, την ατελή οστεογένεση και την οστεοενσωμάτωση και σταθεροποίηση των ορθοπεδικών ενδοπροθέσεων. Εξάλλου υπάρχουν πολλές ακόμη οστικές βλάβες στις οποίες τα διφωσφονικά θα μπορούσαν να είναι αποτελεσματικά, καθώς μειώνουν την οστική απορρόφηση.

ΛΕΞΕΙΣ ΚΛΕΙΔΙΑ: Διφωσφωνικά, ινώδης δυσπλασία, νόσος Gaucher, οστεομυελίτιδα, ατελής οστεογένεση, ορθοπεδικά εμφυτεύματα.

SUMMARY: *Objectives:* The treatment with bisphosphonates is established in controlling bone resorption by inhibition of osteoclast action, due to osteoporosis, multiple myeloma, Paget's disease and metastatic malignancy. The aim of this review is to present a number of studies, as they are reported in the recent literature, where bisphosphonates have been used with good results as primary or adjunctive treatment.
The use of bisphosphonates therapy proved effective for selective cases of giant and eosinophilic cell osseous lesions, fibrous dysplasia, Gaucher's disease, chronic recurrent multifocal osteomyelitis, osteogenesis imperfect, orthopedic and dental implants. There are however many other intraosseous lesions where a decrease in bone resorption by bisphosphonates could be effective for the management of these bone lesions.
Conclusions: Further investigations are needed to determine the potential role of bisphosphonates for the treatment of bone lesions

KEY WORDS: bisphosphonates, fibrous dysplasia, Gaucher's disease, osteomyelitis, osteogenesis imperfecta, orthopedic implants.

[1]*Αναπλ. Καθ. ΣΓΠΧ, ΑΠΘ*
[2]*ΣΓΠΧ*
[3]*Επίκ. Καθ. ΣΓΠΧ, ΑΠΘ*

Παρελήφθη: 04/02/2013 - Έγινε δεκτή: 01/04/2013

Paper received: 04/02/2013 - Accepted: 01/04/2013

ΕΙΣΑΓΩΓΗ

Τα διφωσφονικά (BPs) είναι μια οικογένεια φαρμάκων με βάση την πυροφωσφωρική ρίζα (P-O-P) στην οποία το κεντρικό άτομο του οξυγόνου που βρίσκεται ανάμεσα στα άτομα φωσφόρου έχει αντικατασταθεί με ένα άτομο άνθρακα (P-C-P). Η πλευρική άλυσος που συνδέεται με το άτομο άνθρακα μπορεί να είναι υδροξύλιο, αλκυλοομάδα ή αμινοομάδα δημιουργώντας μια μεγάλη ποικιλία συμπλόκων. Οι πλευρικές αυτές άλυσοι είναι γνωστές ως R1και R2 και σχετίζονται με ένα ευρύ φάσμα δράσεων των διάφορων σκευασμάτων διφωσφονικών (Vasikaran 2001, Kos και συν. 2004, Tsetsenekou και Kalyvas, 2010, Lianou και συν. 2011). Τα διφωσφονικά έχουν υψηλή χημική συγγένεια με το οστούν ακριβώς επειδή είναι χημικά ανάλογα των ανόργανων πυροφωσφορικών, με μεγαλύτερη όμως χημική σταθερότητα. Απαντώνται σε μεγαλύτερες συγκεντρώσεις σε περιοχές οστεόλυσης και οστικής απορρόφησης παρά σε περιοχές οστεογένεσης, όπως συμβαίνει σε οστεόλυση από όγκους, που προκαλείται από τις οστεοκλάστες (Russell και συν. 2008, Rogers και συν. 2000, Gibbons και συν. 2003).

Τα διφωσφονικά αναστέλλουν την οστεοκλαστική δράση με πολλούς τρόπους και επιδρούν ποικιλοτρόπως στον υδροξυλαπατίτη (HAP) μεταβάλλοντας τη χημική δομή και τις φυσικές του ιδιότητες. Επιβραδύνουν την κρυστάλλωση του άμορφου HAP ενώ αναστέλλουν επίσης τη συσσώρευση και κατακρήμνιση των κρυστάλλων του. Μειώνουν τη δημιουργία νέων οστεοκλαστών από τη διαφοροποίηση πρόδρομων μονοπυρήνων, ενώ αυξάνουν το ρυθμό απόπτωσης των ήδη διαφοροποιημένων οστεοκλαστών (Sato και Grasser, 1990, Hughes και συν. 1995). Δεν έχουν καθόλου αρνητική επίδραση στο σχηματισμό νέου οστού, γιαυτό θεωρούνται χρήσιμα φάρμακα σε οστεολυτικές βλάβες, σε αναπτυσσόμενους σκελετούς νεαρών ασθενών. Χρησιμοποιούνται επίσης για την αντιμετώπιση της οστεοπόρωσης, της υπερασβεσταιμίας από νεοπλασίες των οστών και στη νόσο του Paget. Καθώς μειώνουν ποικιλοτρόπως την οστεοκλαστική δραστηριότητα, δρουν σαν ένας βιοχημικός φραγμός στην οστική απορρόφηση (Romanos και συν. 2009).

Στη μελέτη αυτή παρουσιάζεται η χρήση των διφωσφονικών σαν εναλλακτική θεραπεία στην αντιμετώπιση οστικών βλαβών στα πλαίσια άλλων, πέραν των συνήθων καταστάσεων, που είναι η οστεοπόρωση, το πολλαπλό μυέλωμα, οι οστικές μεταστάσεις ή η νόσος του Paget.

Γιγαντοκυτταρικές βλάβες και πολλαπλό ηωσινόφιλο κοκκίωμα

Ο όρος «γιγαντοκυτταρική βλάβη» (ΓΚΒ) περιλαμβάνει ποικίλης αιτιολογίας οστεολυτικές βλάβες, που κοινό χαρακτηριστικό τους είναι η τάση για υποτροπή, ενώ συχνά κατά τη χειρουργική θεραπεία προβληματίζει η

INTRODUCTION

Bisphosphonates (BPs) represent a family of drugs, analogues of pyrophosphate (P-O-P) in which the oxygen atom between the two P-atoms is replaced by a Carbon atom (P-C-P). The opening of each attaching side chain of the carbon atom are either hydroxyl, alkyl or amino atoms leading to a vast number of possible compounds. These side chains are usually referred as R1 and R2 and account for a wide range of possible actions among various drugs of bisphosphonates (Vasikaran 2001, Kos et al. 2004, Tsetsenekou and Kalyvas 2010, Lianou et al. 2011). As BPs are chemically stable analogues of inorganic pyrophosphate, they have a high affinity for bone mineral. The influence of BPs to bone mineral, especially in sites with osteoclastic activity, is useful for the control of the growth of bone lesions. Tumor osteolysis is mediated by osteoclasts, and BPs are found in high concentrations at sites of bone resorption, rather than at sites of bone formation (Russell et al. 2008, Rogers et al. 2000, Gibbons et al. 2003).

BPs inhibit osteoclast-mediated bone resorption with several ways; they have multiple effects on hydroxyapatite (HAP) changing its physico-chemical structure, they retard the transformation of amorphous HAP to crystalline and inhibit the aggregation and dissolution of crystals. BPs also inhibit osteoclastic activity and decrease osteoclast formation from mononuclear phagocyte precursors. They also increase apoptosis in osteoclasts with consequent loss of attachment to bone (Sato and Grasser 1990, Hughes et al. 1995). BPs don't inhibit bone formation. They are recognized to have useful influence for the treatment of bone osteolysis associated with bone lesions, especially when these develop in the immature skeleton of young patients. BPs are used in the management of osteoporosis, hypercalcaemia of malignancy and Paget's disease. They reduce osteoclastic activity and act as a biochemical barrier to bone resorption (Romanos et al. 2009).

In this paper, the role of BPs as an alternative treatment in management of intraosseous lesions, other than osteoporosis, multiple myeloma, metastatic cancer and Paget's disease is reported.

Giant cell lesions and multifocal eosinophilic granuloma

A wide range of lesions are cumulatively covered under the term *"giant cell lesions" (GCL)*. Recurrence is one of the problems related to surgical treatment of GCL whilst another one is preservation of vital structures or functional bone upon surgical treatment. The possible use of BPs for treatment of GCL in several sites of the human skeleton has been reported from 2004 by Chang et al. and was repeated by Balke et al. in 2008.

διάσωση ζωτικών ανατομικών δομών ή λειτουργικού οστού. Η πιθανότητα αντιμετώπισης ΓΚΒ με διφωσφονικά σε άλλα οστά, πλήν του σπλαγχνικού κρανίου, έχει ήδη επισημανθεί (Chang και συν. 2004, Balke και συν. 2008). Η ιδέα αυτή εφαρμόστηκε στα οστά του προσώπου από τους Tse και συν. (2008), που χρησιμοποίησαν περιεγχειρητικά παμιδρονάτη και ζολενδρονικό οξύ σε μια σειρά 44 περιπτώσεων με κεντρικές ΓΚΒ και από τους Landesberg και συν. (2009), που χρησιμοποίησαν διφωσφονικά σε 3 ακόμη περιπτώσεις. Οι παραπάνω αναφέρουν ενθαρρυντικά αποτελέσματα στην αναγέννηση των οστικών ελλειμμάτων και τη μείωση της συχνότητας υποτροπής. Πρόσφατα οι DaSilva και συν. (2012) ανακοίνωσαν περίπτωση κεντρικής ΓΚΒ της κάτω γνάθου που αντιμετωπίστηκε μόνο με αλεδρονάτη και τριαμσινολόνη, χωρίς καθόλου χειρουργική θεραπεία. Την 7μηνη αυτή αγωγή ακολούθησε δημιουργία νέου οστού στη θέση της οστεόλυσης και περίοδος παρακολούθησης 4 χρόνων χωρίς ένδειξη υποτροπής.

Το πολλαπλό ηωσινόφιλο κοκκίωμα είναι η κύρια εκδήλωση της ιστιοκύττωσης Langerhans, που είναι μη νεοπλασματική υπερανάπτυξη ενός κλώνου κυττάρων από τον μυελό των οστών. Από το 1989 αναφέρθηκε ότι τα διφωσφονικά μειώνουν την οστεολυτική δραστηριότητα και τον πόνο (Elomaa και συν. 1989) στους ασθενείς αυτούς, και μέχρι σήμερα περισσότερες από 20 περιπτώσεις έχουν αντιμετωπιστεί με παμιδρονάτη, κλοδρονάτη ή ζολενδρονικό οξύ, όταν προηγηθείσες ακτινοθεραπείες, χημειοθεραπείες ή χειρουργικές αποξέσεις δεν μπόρεσαν να ελέγχουν την εξέλιξη της νόσου (Arzoo και συν. 2001, Farran και συν. 2001, Kamizono και συν. 2002, Montella και συν. 2009, Sivendran και συν. 2011).

Συμπερασματικά, σε περιπτώσεις ΓΚΒ και πολλαπλού ηωσινόφιλου κοκκιώματος ανθεκτικές στη χειρουργική και άλλες θεραπείες, καθώς και εκεί όπου υπάρχει αναγκαιότητα διαφύλαξης σημαντικών ανατομικών δομών, τα διφωσφονικά αποτελούν θεραπευτική επιλογή.

Ινώδης Δυσπλασία (ΙΔ)

Η οστική ινώδης δυσπλασία είναι διαταραχή που χαρακτηρίζεται από εκτεταμένο πολλαπλασιασμό ανώμαλου ιστού στον οστικό μυελό, που δημιουργεί οστεολυτικές βλάβες, δυσμορφίες και παθολογικά κατάγματα (Chapurlat και συν. 1997, Landesberg και συν. 2009). Πολλές μελέτες στο παρελθόν προσπάθησαν να προσεγγίσουν την παθοφυσιολογία της ΙΔ. Σήμερα είναι γνωστό ότι πρόκειται για συγγενή νόσο που οφείλεται σε ενεργοποίηση μεταλλάξεων σε ένα γονίδιο που κωδικοποιεί την υποομάδα α της πρωτεΐνης G, η οποία διεγείρει το σχηματισμό του cAMP. Αυτό έχει σαν αποτέλεσμα την αυξημένη συγκέντρωση cAMP στα κύτταρα που φέρουν τη γενετική τροποποίηση. Τέτοιες ενεργές μεταλλάξεις ανευρίσκονται σε οστεοκύτταρα, καθώς και σε ενδοκρινικούς όγκους του συνδρόμου McCune-

Application of the idea for the facial bones has been reported by Tse et al. (2008), who used pamidronate and zolendronic acid peri-operatively in a series of 44 cases with central GCL and Landesberg et al. (2009) who used biphosponates in 3 more cases. They reported encouraging results in terms of remodeling of the surgical defect and reducing recurrence rate. Recently, Da Silva et al. (2012) reported a case of central GCL of the mandible, managed with aledronate sodium and triamcinolone acetonide alone, without surgical treatment at all. The 7-month treatment was followed by new bone formation and by a 4 years' post-treatment period free of disease.

Multifocal eosinophilic granuloma is the main feature in Langerhans' cell histiocytosis, a clonal, but non neoplastic proliferation of cells originating from the bone marrow. Osteolysis and pain are both resistant in treatment. Biphosphonates have been reported since 1989 to reduce osteolytic activity and to alleviate pain (Elomaa et al. 1989) and until today more than 20 cases have been managed with pamidronate, clodronate or zolendronic acid (Arzoo et al. 2001, Farran et al. 2001, Kamizono et al. 2002, Montella et al. 2009, Sivendran et al. 2011) when prior treatments as radiotherapy, chemotherapy or surgical curettage failed to control the progress of the disorder.

Conclusively, BPs can be an option for giant cell or eosinophilic osteolytic lesions, when organ preservation is the main treatment goal and when resistance in surgical treatment is recorded.

Fibrous Dysplasia (FD)

Fibrous Dysplasia (FD) of bone is a skeletal disorder characterized by extensive proliferation of abnormal tissue in bone marrow, leading to osteolytic lesions, fractures and deformations (Chapurlat et al. 1997, Landesberg et al. 2009). Many studies have been made in the past years in an effort to understand the pathophysiology of FD. It is now recognized that FD is a congenital disease, caused by the activating mutations of the gene of a subunit of the G-protein, which stimulates cAMP formation, resulting in an increased cAMP concentration in genetically changed cells. These activating mutations can be found in bone cells and in endocrine tumors of the McCune-Albright syndrome (Marie et al. 1997, Bianco et al. 2000, Triantafillidou and Dimitrakopoulos 2003).

The management of FD is challenging for craniofacial surgeons. Surgical treatment may range from conservative therapy (curettage, contouring or remodeling) to radical resection followed by immediate reconstruction (Valentini et al. 2009). Recently medical management using bisphosphonates has been reported showing clinical and radiographic improvement of the disease, especially for the polyostic form of the FD. Intravenous bis-

Albright (Marie και συν. 1997, Bianco και συν. 2000, Triantafillidou και Dimitrakopoulos, 2003).

Η αντιμετώπιση της ΙΔ είναι πρόκληση για τους κρανιοπροσωπικούς χειρουργούς. Η χειρουργική αντιμετώπιση μπορεί να είναι συντηρητική (απόξεση ή εκσμίλευση της οστικής δυσμορφίας) αλλά και ριζική εκτομή με αποκατάσταση σε πρώτο χρόνο (Valentini και συν. 2009). Πρόσφατα έχει εισαχθεί η φαρμακευτική αντιμετώπιση με διφωσφονικά, που επιφέρει κλινική και ακτινολογική βελτίωση, ιδιαίτερα στη πολυοστική μορφή της ΙΔ. Τα ενδοφλέβια χορηγούμενα διφωσφονικά δεν επιφέρουν μόνο ακτινολογική και βιοχημική βελτίωση, αλλά μειώνουν και τον οστικό πόνο καθώς και τον κίνδυνο παθολογικού κατάγματος (Chapurlat και συν. 1997, Landesberg και συν. 2009).

Οι Chapurlat και συν. (1997) μελέτησαν το μακρόχρονο αποτέλεσμα της ενδοφλέβιας χορήγησης παμιδρονάτης σε 20 ασθενείς με ΙΔ, οι οποίοι λάμβαναν το φάρμακο σε ανά εξάμηνο συνεδρίες (3μερες θεραπείες με 3 ημερήσιες δόσεις των 60 mg). Ο μέσος χρόνος παρακολούθησης ήταν 39 μήνες. Διαπιστώθηκε μείωση στον οστικό πόνο και βελτίωση της ακτινολογικής εικόνας των βλαβών. Σε άλλη μελέτη των ιδίων συγγραφέων επί 58 περιπτώσεων αναφέρθηκε επίσης μείωση του πόνου σε όλους και βελτίωση της κλινικής εικόνας στο 50%, με ανάπτυξη νέου οστού (Chapurlat και συν. 2004). Οι Lane και συν. (2001), μελέτησαν 6 ασθενείς με ΙΔ στους οποίους χορηγήθηκαν από του στόματος ή/και ενδοφλέβια διφωσφονικά. Συγκεκριμένα, οι 4 έλαβαν ενδοφλέβια 60-90 mg παμιδρονάτης την ημέρα σε διήμερες συνεδρίες ανά τρίμηνο και, συγχρόνως, 10mg αλεδρονάτης από το στόμα καθημερινά. Οι υπόλοιποι 2 ελάμβαναν μόνο την από του στόματος αγωγή. Ο πόνος μειώθηκε για περισσότερο από 70% σε όλους τους ασθενείς, για δύο χρόνια μετά την έναρξη της θεραπείας.

Οι Kos και συν. (2004), αναφέρουν στη μελέτη τους το αποτέλεσμα της θεραπείας με παμιδρονάτη σε 6 παιδιά με προϊούσα ΙΔ στην κάτω, την άνω γνάθο ή τη βάση του κρανίου. Όλοι οι ασθενείς έλαβαν το φάρμακο ενδοφλέβια σε δοσολογία 1 mg/kg βάρους σώματος για 3 μέρες, κάθε 4-6 μήνες. Η παρακολούθησή τους κυμάνθηκε από 9-24 μήνες. Ύφεση του πόνου και αύξηση της οστικής πυκνότητας τοπικά διαπιστώθηκε σε όλους τους ασθενείς, ενώ σε κανέναν δεν διαπιστώθηκε περαιτέρω εξάπλωση της νόσου.

Οι Parisi και συν. (2003), αξιολόγησαν την αποτελεσματικότητα των διφωσφονικών σε 7 ασθενείς με ΙΔ, οι οποίοι ελάμβαναν το σχήμα των 180 mg παμιδρονάτης ανά 6μηνο, διαιρεμένο σε 3 ημερήσιες δόσεις. Στους 12 μήνες ο πόνος ελαχιστοποιήθηκε σε όλους και οι δείκτες οστικής ανάπλασης αυξήθηκαν. Οι Chao και συν. (2008), εξέτασαν το αποτέλεσμα της από του στόματος αλεδρονάτης σε υψηλή δοσολογία (40 mg τη μέρα) για 6 μήνες, σε 3 ενήλικες που υπέφεραν από σοβαρούς πονοκεφάλους εξαιτίας ΙΔ του κρανίου. Σε

phosphonates may induce radiological and biochemical improvement in some patients and may alleviate bone pain and decrease the fracture risk (Chapurlat et al. 1997, Landesberg et al. 2009).

Chapurlat et al. (1997) evaluated the long term effects of intravenous pamidronate in 20 patients with FD who received courses of 180mg of intravenous pamidronate every 6 months (60mg/day during 3 days by infusion). The mean duration of follow up was 39 months. A decrease in bone pain and improvement in the radiographic appearance of the lesions was found. The same authors reported another study of 58 patients with FD, where all patients with bone pain referred significantly decreased intensity. Furthermore 50% of patients showed radiographic improvement (development of new bone) (Chapurlat et al. 2004). Lane et al. (2001) in their study evaluated 6 patients with FD treated with either oral alone or oral and intravenous BPs. The first 4 patients received 60mg to 90mg of pamidronate intravenously every 3 months for 2 doses and received 10mg alendronate orally every day. The 2 remaining patients received only 10mg of alendronate orally every day. The bone pain decreased in up to 70% of the patients 2 years after the initiation of therapy.

Kos et al. (2004) referred in their study the results of the treatment with pamidronate in 6 children with progressive FD of the mandible, the maxilla and the cranial base. All patients received pamidronate infusions (1mg/kg iv) for 3 days, every 4-6 months. The follow-up of the patients was 9-24 months. Pain relief was achieved in all cases, the local bone density increased, and there was not further spread of the disease in any of the patients.

Parisi et al. (2003) evaluated the effectiveness of BPs in patients with FD. Seven patients received courses of 180mg intravenous infusion of pamidronate every 6 months (60mg/day during 3 days). At 12 months bone pain diminished in all patients and bone turnover markers decreased.

Chao et al. (2008) examined the effects of high-dose oral alendronate (40mg daily) for 6 months on 3 adult patients with severe headache due to FD of the skull. The patients underwent clinical follow-up after 1, 3 and 6 months. All 3 patients demonstrated a significant decrease in pain levels and there was no evidence of tumor growth during the follow up period.

Makitie et al. (2008) described a girl with mandibular FD who was successfully treated with bisphosphonates. During the first year pamidronate (1 mgr/Kg on 3 consecutive days at 4-months intervals) was administered intravenously. During the second year, the treatment was changed to zoledronic acid (0.05 mg/Kg once every 6 months) administered also intravenously. The treatment resulted in rapid improvement in the degree of pain and disfigurement.

επανέλεγχο μετά από 1,3, και 6 μήνες, διαπιστώθηκε σημαντική ύφεση της κεφαλαλγίας χωρίς ένδειξη αύξησης των βλαβών κατά τη διάρκεια της παρακολούθησης.
Οι Mäkitie και συν. (2008), παρουσίασαν περίπτωση νεαρής ασθενούς με ΙΔ της κάτω γνάθου που αντιμετωπίστηκε επιτυχώς μόνο με διφωσφονικά. Τον πρώτο χρόνο χορηγήθηκε ενδοφλέφια παμιδρονάτη (1mg/kg για 3 ημέρες κάθε 4 μήνες) και τον δεύτερο ζολενδρονικό οξύ (0,05mg/kg εφάπαξ και κάθε 6μηνο). Η αγωγή αυτή προκάλεσε ταχεία βελτίωση τόσο στον πόνο όσο και στη δυσμορφία.
Συμπερασματικά όποτε εφαρμόσθηκαν στην ινώδη δυσπλασία, τα από του στόματος και κυρίως τα ενδοφλέβια διφωσφονικά, επέφεραν κλινική και ακτινολογική βελτίωση, μειώνοντας την ανώμαλη οστική ανακατασκευή αν και οι μελέτες που δημοσιεύθηκαν περιλαμβάνουν μικρούς αριθμούς ασθενών. Χρειάζονται μελέτες που να σταθμίζουν τη σχέση κόστους-οφέλους σε νεαρούς ασθενείς, στους οποίους θα πρέπει να ληφθεί σοβαρά υπόψη η πιθανή βλάβη που προκαλούν τα διφωσφωνικά στην αυξητική ζώνη των οστών.

Νόσος του Gaucher

Η νόσος Gaucher (ν.G) είναι μια συγγενής ανεπάρκεια του ενζύμου β- γλυκοσερεμπροσιδάση που προκαλεί αυξημένη συγκέντρωση γλυκοσερεμπροσίδης σε μονοκύτταρα και μακροφάγα. Τα παθολογικά κύτταρα με αυξημένη ποσότητα γλυκοσερεμπροσίδης λέγονται «κύτταρα Gaucher». Τα συμπτώματα της ν.G προκαλούνται από συσσώρευση κυττάρων Gaucher σε διάφορα όργανα και οργανικά συστήματα. Διακρίνονται τρεις κλινικές μορφές της ν.G, ανάλογα με το βαθμό προσβολής του νευρικού συστήματος. Ο τύπος Ι είναι ο πιο συχνός, και δεν παρουσιάζει καθόλου νευροπαθητική συμπτωματολογία, ο τύπος ΙΙ εμφανίζει σοβαρή νευρολογική σημειολογία (και μικρό προσδόκιμο επιβίωσης) ενώ ο τύπος ΙΙΙ εμφανίζει υποξεία νευρολογική σημειολογία (και είναι συμβατός με μακρά επιβίωση). Η σημειολογία από το σκελετό περιλαμβάνει επεισόδια έντονου πόνου που λέγονται και «οστικές κρίσεις» με δυσκολίες στην κίνηση, οστεοπενία, οστεοσκλήρυνση και παθολογικά κατάγματα (Wenstrup και συν. 2002, Bembi και Deegan, 2008, Landesberg και συν. 2009).
Οι Harnick και συν. (1984) ήταν οι πρώτοι που παρουσίασαν αποτελέσματα από χρήση διφωσφονικών σε 18χρονο ασθενή με ν.G με πολλαπλές εκδηλώσεις από τα οστά. Ο ασθενής αντιμετωπίστηκε με καθημερινή χορήγηση διφωσφονικής αμινοπροπυλιδένης με εξαιρετικά αποτελέσματα επί ένα έτος μετά την έναρξη της θεραπείας. Οι Samuel και συν. (1994), χρησιμοποίησαν το ίδιο φάρμακο σε 5 ασθενείς με καλά αποτελέσματα (μείωση στις οστικές κρίσεις και τα παθολογικά κατάγματα). Οι Ciana και συν. (1997) αντιμετώπισαν επίσης 5 ασθενείς με ν.G τύπου Ι με παμιδρονάτη (45

Concluding, oral, but mainly intravenous BPs led to clinical and radiological improvement of FD, reducing bone remodeling. Although all the reported studies concerning the treatment of FD with BPs include small number of patients, and the most of these are uncontrolled, the results suggest that BPs may have a significant role for the therapy of these lesions. Further studies are needed weighting specifically the benefit-to-hazard ratio in young patients in whom the potential consequences of bisphosphonates on growth-plate mineralization have to be taken into account.

Gaucher's Disease (GD)

Gaucher's disease is a genetic deficiency in the activity of the enzyme b-glucocerebroside resulting in its accumulation in monocytes and macrophages. The symptoms of GD are characterized from the accumulation of the pathological cells, the so-called "Gaucher cells", in various systems. Three clinical forms of GD have been distinguished, based on the degree of neurological involvement. Type I, the most common form, without neuropathic symptomatology, type II with severe neurological involvement (and poor prognosis), and type III which is associated with sub acute neurological pathology (and higher survival rate). The effects of GD on the skeleton are severe bone pain or "bone crises" with difficulties in mobility, osteopenia, osteosclerosis or pathological fractures (Wenstrup et al. 2002, Bembi and Deegan 2008, Landesberg et al. 2009).
Harinck et al. (1984) was the first who reported the results of BPs on an 18-year old patient with GD and severe skeletal manifestations ("bone crises", osteomyelitis). The patient was treated with daily aminopropylidene-BP with excellent results one year after the initial treatment.
Samuel et al. (1994) used aminohydroxypropylidene-BP on 5 patients with GD with good results (decrease in "bone crises" and pathological fractures). Ciana et al. (1997) treated 5 patients with GD type I with pamidronate (45mg every 3 weeks for 3-5 months) and noted increased new bone and decrease in severe bone pain. In the only available double-blind, placebo-controlled trial, Wenstrup et al. (2004) studied 34 adult patients with type I GD, receiving enzyme replacement therapy. Patients were treated with either 40mg alendronate or placebo daily for a period of 24 months. Bone mineral density, focal lesions and serum bone-turnover markers were examined at 6-months intervals. About bone mineral density the results showed a significant improvement, but there was no improvement in focal lesions.
Concluding, the skeletal manifestations of GD are associated with considerable morbidity. Not only do patients commonly experience severe bone pain, but they are also at risk of pathological fractures. The limit-

mg κάθε 3 εβδομάδες για 3-5 μήνες) και διαπίστωσαν σχηματισμό νέου οστού και ελάτωση του έντονου πόνου. Στη μοναδική διπλή τυφλή μελέτη με ομάδα ελέγχου με placebo οι Wenstrup και συν. (2004) μελέτησαν 34 ενηλίκους με v.G τύπου I, που ελάμβαναν θεραπεία υποκατάστασης του ενζύμου. Οι ασθενείς αντιμετωπίστηκαν με 40 mg αλεδρονάτης καθημερινά για περίοδο 24 μηνών, ή με placebo για το ίδιο διάστημα. Η οστική πυκνότητα και οι δείκτες οστικής ανάπλασης στον ορό εξετάζονταν κάθε 6 μήνες. Τα αποτελέσματα έδειξαν σημαντική βελτίωση στους οστικούς δείκτες αλλά όχι στις εστιακές οστικές βλάβες.
Συμπερασματικά οι σκελετικές εκδηλώσεις της v.G είναι υψηλής νοσηρότητας. Από τις περιορισμένου αριθμού μελέτες για τη θεραπευτική χρήση διφωσφονικών εμφανίζεται ένα ελπιδοφόρο μήνυμα γι αυτούς τους ασθενείς.

Χρόνια υποτροπιάζουσα πολυεστιακή οστεομυελίτιδα (ΧΥΠΟ)

Η χρόνια υποτροπιάζουσα πολυεστιακή οστεομυελίτιδα (ΧΥΠΟ) είναι σπάνια φλεγμονώδης νόσος των οστών άγνωστης αιτιολογίας που εμφανίζεται συχνότερα σε παιδιά και νεαρούς ενήλικες (Landesberg και συν. 2009). Η νόσος πρωτοπεριγράφηκε το 1972 από τους Giedion και συν. και χαρακτηρίζεται από χρόνια, άσηπτη φλεγμονή σε διάφορα οστά και ειδικά στις μεταφύσεις των μακρών οστών. Μπορεί επίσης να προσβληθούν η πύελος, η σπονδυλική στήλη και σπάνια η κάτω γνάθος. Οι βλάβες μπορεί να είναι ασυμπτωματικές, αλλά γίνονται επώδυνες με τη φυσική δραστηριότητα. Η ΧΥΠΟ θεωρείται μέρος του ευρύτερου φάσματος βλαβών που περιγράφεται ως σύνδρομο SAPHO (από τα αρχικά των λέξεων synovitis, acne, pustulosis, hyperostosis και osteitis). Ένας ακόμη περιεκτικός όρος που χρησιμοποιείται για αυτή την κατάσταση είναι «χρόνια μη βακτηριακή οστεομυελίτις» (Huber και συν. 2002, Girschick και συν. 2005).
Πολλά διαφορετικά θεραπευτικά σχήματα έχουν προταθεί για τη ΧΥΠΟ, μεταξύ αυτών τα μη στεροειδή αντιφλεγμονώδη αλλά και τα κορτικοστεροειδή, η αζιθρομυκίνη, τα anti-TNF (γνωστά και ως βιολογικοί παράγοντες) και η ιντερφερόνη. Τα διφωσφονικά έχουν προταθεί για τον έλεγχο του πόνου και τον έλεγχο εξέλιξης της νόσου (Gallagher και συν. 1997).
Οι Simm και συν. (2008) μελέτησαν τη δράση της παμιδρονάτης σε 5 παιδιατρικούς ασθενείς που είχαν προηγουμένως λάβει, χωρίς ανταπόκριση, μη στεροειδή αντιφλεγμονώδη για αντιμετώπιση έντονου πόνου. Το θεραπευτικό σχήμα με παμιδρονάτη ήταν 1 mg/kg για 3 μέρες και επανάληψη κάθε 2-4 μήνες για 12 ως 42 μήνες. Μείωση του πόνου, αύξηση της λειτουργικής ικανότητας κατά τη φυσική δραστηριότητα κα βελτίωση της ακτινολογικής εινόνας των οστικών βλαβών παρατηρήθηκαν στους 4 από τους 5 νεαρούς ασθενείς. Οι Gleeed reported studies about the use of BPs on patients with GD can be a hopeful message for these patients.

Chronic recurrent multifocal osteomyelitis (CRMO)

Chronic recurrent multifocal osteomyelitis (CRMO) is a rare inflammatory disease of skeletal bones, of unknown etiology, which most commonly occurs in children and young adults (Landesberg et al. 2009). The disease was first described in 1972 by Giedion et al. (1972), and is characterized by a chronic, sterile inflammation of multiple bones, especially the metaphyses of the long bones. Other bones that may be involved are the pelvis, the spine and rarely the mandible. The lesions can be asymptomatic but can be painful with the patient's physical activity. CRMO is considered to be a part of a spectrum of SAPHO syndrome (synovitis, acne, pustulosis, hyperostosis and osteitis). The broader term used for patients with a condition of this nature is chronic non-bacterial osteomyelitis (CNO) (Huber et al. 2002, Girschick et al. 2005).
Many different treatments have been used in CRMO, including non-steroid anti-inflammatory agents, corticosteroids, azithromycin, tumor necrosis factor-a-blocker and interferon. BPs have been used in CRMO for pain relief and control of disease progression (Gallagher et al. 1997).
Simm et al. (2008) studied the use of pamidronate on 5 pediatric patients with severe pain and loss of function who had been treated, without success, by non-steroid anti-inflammatory agents. The therapeutic dose of pamidronate was 1mg/kg for 3 days, with intervals of 2 to 4 months for 12 to 42 months. Four of the 5 patients had decrease of pain, increased ability of function, and improvement in the radiographic appearance of the bone lesions. Gleeson et al. (2008) showed symptomatic relief of pain and vertebral modeling after monthly administration of pamidronate in 7 pediatric patients.
Montonen et al. (2001) studied the effectiveness of disodium clodronate to relieve the pain in patients with diffuse sclerosing osteomyelitis (DSO) of the mandible, in a study including control group. Ten patients received disodium clodronate or placebo intravenously on a randomized double-blind basis. Both minimum (300mg) and maximum (900mg) doses were well tolerated. Disodium clodronate administration did not result in better immediate pain relief than placebo administration. However, 6 months after the treatment, patients receiving BPs had significantly reduced pain when compared with the patients receiving placebo treatment.
Compeyrot-Lacassagne et al. (2007) and Yamazaki et al. (2007) reported 2 cases of successful treatment of mandibular CRMO with BPs. The same authors report-

son και συν. (2008) αναφέρουν βελτίωση του πόνου και του σχήματος της σπονδυλικής στήλης σε 7 παιδιατρικούς επίσης ασθενείς με ΧΥΠΟ, μετά τη χορήγηση παμιδρονάτης, στο ίδιο όπως παραπάνω, σχήμα.
Οι Motonen και συν. (2001), μελέτησαν την αποτελεσματικότητα της δινατριο-κλοδρονάτης στον έλεγχο του πόνου, σε ασθενείς με διάχυτη σκληρυντική οστεομυελίτιδα της κάτω γνάθου, σε μελέτη που περιλαμβάνει και ομάδα μαρτύρων. Δέκα ασθενείς έλαβαν είτε δινατριο-κλοδρονάτη (σε minimum ή maximum δόση από 300 ως 900mg) ή placebo αγωγή σε τυχαιοποιημένη διπλή τυφλή βάση. Το φάρμακο δεν επέφερε άμεση ύφεση του πόνου, αλλά 6 μήνες μετά την έναρξη της θεραπείας οι ασθενείς που έλαβαν διφωσφονικά είχαν σημαντική μείωση του πόνου συγκριτικά με την ομάδα της placebo θεραπείας.
Οι Compeyrot-Lacassagne και συν. (2007) καθώς και οι Yamazaki και συν. (2007), παρουσίασαν δύο περιπτώσεις επιτυχούς αντιμετώπισης ΧΥΠΟ με διφωσφονικά. Οι ασθενείς τους, μολονότι δεν είχαν ανταποκριθεί στη συμβατική θεραπεία, είχαν καλή ανταπόκριση στην παμιδρονάτη με πλήρη σχεδόν εξαφάνιση των κλινικών συμπτωμάτων και των οστικών βλαβών.
Συμπερασματικά, τα διφωσφονικά μπορεί να είναι ευεργετικά σε ασθενείς με ΧΥΠΟ, ειδικά σε επίμονες περιπτώσεις όπου η αύξηση των οστικών βλαβών συνεχίζεται παρά τη θεραπεία, και εκεί όπου η κλασσική αντιμετώπιση με μη στεροειδή αντιφλεγμονώδη δεν μπορεί να ελέγξει τα συμπτώματα.

Ατελής οστεογένεση (ΑΟ)

Η ατελής οστεογένεση είναι κληρονομούμενη διαταραχή που χαρακτηρίζεται από μείωση της οστικής μάζας και αύξηση της ευθραυστότητας των οστών. Οι ασθενείς έχουν κοντό ανάστημα, οδοντικές ανωμαλίες, οστικές δυσμορφίες και έκπτωση ακοής (Vallo και συν. 2006, Landesberg και συν. 2009). Διακρίνονται τέσσερις διαφορετικοί κλινικοί τύποι της νόσου (τύποι I-IV) που οφείλονται σε μεταλλάξεις στα γονίδια COL1A1 και COL1A2 που βρίσκονται στα χρωμοσώματα 7 και 17 αντίστοιχα. Ο τύπος I είναι η πλέον ήπια μορφή, χωρίς σημαντικές οστικές δυσμορφίες, ο τύπος II είναι θανατηφόρος στην περιγεννητική περίοδο, ο τύπος III είναι η πιο βαρεία μορφή της νόσου, χαρακτηρίζεται από πολύ κοντό ανάστημα, προϊούσες οστικές δυσμορφίες και πολλαπλά κατάγματα. Τέλος, ο τύπος IV είναι ελαφρύτερος από τον τύπο III αλλά συχνά σοβαρότερος από τον τύπο I (Amako και συν. 2004, Lowing και συν. 2007).
Η θεραπεία που έχει προταθεί περιλαμβάνει χειρουργική και αποκαταστατική αντιμετώπιση. Πρόσφατα όμως έχει προταθεί η φαρμακευτική αγωγή με διφωσφονικά ως εναλλακτική λύση για τους ασθενείς με ΑΟ. Το πρώτο παιδί με ΑΟ αντιμετωπίστηκε με διφωσφονικά το 1987 (Devogelaer και συν. 1987). Την

ed that the patients who had not responded to conventional therapy, had a good response to pamidronate with near disappearance of clinical symptoms and inhibitory effect on bone turnover.
In conclusion, BPs can be of benefit to patients with CRMO, when simple therapies such as anti-inflammatory agents fail to control symptoms or for cases in which lesion expansion continues. Further studies are indicated to provide better evidence of the true treatment effect.

Osteogenesis Imperfecta (OI)

Osteogenesis imperfecta is a genetic inherited disorder characterized by increased bone fragility and decreased bone mass. Patients may also exhibit short stature, dental abnormalities, bone deformities and hearing loss (Vallo et al. 2006, Landesberg et al. 2009). There are four different clinical types of the disease (I-IV), which are due to mutations in the COL1A1 or COL1A2 genes localized to chromosomes 17 and 7, respectively. Type I is the mildest form without severe bone deformities. Type II is lethal in the perinatal period. Type III is the most severe form in children surviving the neonatal period with extremely short stature, progressive deformities and multiple fractures. Type IV is often more severe than type I and milder than type III (Amako et al. 2004, Lowing et al. 2007).
Treatment which until recently involved surgery and rehabilitation therapy, includes nowadays treatment with BPs as an alternative solution. The first child with OI was treated with BPs in 1987 (Devogelaer et al. 1987). The last decade BPs have been widely studied in the treatment of OI, primary through open-ended non-randomized studies. Treatment has been usually based on the protocol as originally shown by Glorieux (1998) of a total of 8mg/kg/year of pamidronate, administered intravenously in a cyclical manner every 3 to 4 months. The results were beneficial with increased bone mineral density, decreased incidence of fracture, normal growth, as well as decreased serum alkaline phosphate and urinary N-telopeptides.
DiMeglio and Peacock (2006) reported the results of a feasibility study comparing oral to an intravenous BPs therapy in 18 children with OI. All the children were over the age of 3 years and were stratified by bone age, pubertal stage and type of OI. Then they randomized to receive oral alendronate 1mg/kg/day in tablet form or intravenous pamidronate 3mg/kg/4months. All the children completed 12 months of therapy: nine on oral alendronate and 9 on intravenous pamidronate. Primary outcomes showed increase in bone mineral density (BMD). Secondary outcomes included changes in bone turnover biomarks, fracture incidence and growth. Oral and intravenous BPs therapy was equally effective in children with OI and was particularly effec-

τελευταία δεκαετία τα διφωσφονικά μελετήθηκαν ευρέως για τη θεραπεία της ΑΟ, κυρίως με ανοικτές, μη τυχαιοποιημένες μελέτες. Συνήθως η προτεινόμενη αγωγή βασίζεται στο πρωτόκολλο που αρχικά υποδείχθηκε από τους Glorieux και συν. (1998) και συνίσταται σε ενδοφλέβια χορήγηση παμιδρονάτης σε δόση 8 mg/kg/ έτος με διαλλείματα 3-4 μηνών. Τα αποτελέσματα ήταν θετικά, καταγράφοντας αύξηση στην οστική πυκνότητα σε ανόργανα, μείωση της επίπτωσης των παθολογικών καταγμάτων, φυσιολογική ανάπτυξη και φυσιολογικές τιμές στην αλκαλική φωσφατάση και τα Ν-τελοπεπτίδια των ούρων.

Οι DiMeglio και Peacock (2006) δημοσίευσαν το αποτέλεσμα μελέτης σκοπιμότητας στην οποία συνέκριναν την από του στόματος με την ενδοφλέβια θεραπεία με διφωσφονικά σε 18 παιδιά με ΑΟ. Όλα τα παιδιά ήταν μεγαλύτερα από 3 ετών και ταξινομήθηκαν με βάση την ηλικία, την ύπαρξη ή όχι ήβης και τον τύπο της ΑΟ. Στη συνέχεια τυχαιοποιήθηκαν προκειμένου να υποβληθούν σε αγωγή με αλεδρονάτη 1mg/kg/ημέρα από του στόματος, ή ενδοφλέβια παμιδρονάτη 3mg/kg/4μήνες. Όλα τα παιδιά (9 με αλεδρονάτη και 9 με παμιδρονάτη) συμπλήρωσαν ένα έτος θεραπείας. Τα πρώτα αποτελέσματα έδειξαν αύξηση της οστικής πυκνότητας σε ανόργανα στοιχεία ενώ τα απώτερα αποτελέσματα έδειξαν βελτίωση των βιοχημικών δεικτών του οστικού μεταβολισμού, της ανάπτυξης και της συχνότητας των παθολογικών καταγμάτων. Τόσο η από του στόματος όσο και η ενδοφλέβια χορήγηση διφωσφονικών αποδείχθηκε το ίδιο αποτελεσματική, ιδιαίτερα στις ήπιες μορφές της νόσου. Η από του στόματος θεραπεία βεβαίως γινόταν πολύ πιο εύκολα αποδεκτή από τα παιδιά και είχε προφανή πρακτικά πλεονεκτήματα έναντι της ενδοφλέβιας.

Οι Löwing και συν. (2007) αξιολόγησαν το αποτέλεσμα της ενδοφλέβιας χορήγησης παμιδρονάτης στις καθημερινές δραστηριότητες παιδιών με ΑΟ. Στην προοπτική μελέτη τους, που περιλάμβανε 43 παιδιά από 4 μηνών μέχρι 16 ετών, χορηγήθηκε ενδοφλέβια παμιδρονάτη σε αυξανόμενη δοσολογία από 10 μέχρι 30 mg/kg. Το αποτέλεσμα μετά από ένα χρόνο θεραπείας ήταν ιδιαίτερα ενθαρρυντικό ως προς την καθημερινή φυσική δραστηριότητα, τον πόνο και την οστική πυκνότητα. Τα παιδιά ηλικίας μικρότερης των 7 ετών είχαν σημαντικότερη βελτίωση από τα μεγαλύτερα. Αυτό πιθανώς να σχετίζεται με την ταχεία ανάπτυξη στις μικρότερες ηλικίες ή με την καλύτερη ανταπόκριση των νεώτερων παιδιών σε αυτή τη θεραπεία.

Οι Poyrazoglu και συν. (2008), μελέτησαν το μακρόχρονο αποτέλεσμα της παμιδρονάτης στην οστική πυκνότητα και το μεταβολισμό σε 35 παιδιά με ΑΟ. Χορηγήθηκε παμιδρονάτη ενδοφλέβια για 3 συνεχόμενες ημέρες κάθε 3-4 μήνες σε δοσολογία 1mg/kg. Αυτοί οι κύκλοι θεραπείας επαναλήφθηκαν από 4 ως 17 φορές. Το ασβέστιο, ο φωσφόρος οι βιοχημικοί δείκτες οστικού μεταβολισμού και η συχνότητα των

tive in milder forms. The oral route was highly acceptable in children and had practical advantages over the intravenous route.

Löwing et al. (2007) evaluated the effect of intravenous pamidronate therapy on everyday activities in children with OI. In their prospective study, intravenous pamidronate infusions were given once a month with an increasing dose from 10 to 30mg/kg according to a schedule. The study included 43 children (aged 4 months-16 years). Treatment during 1 year had significant positive effects on everyday activities, pain and bone density. Children younger than 7 years showed greater improvement than the older ones. This might be due to the rapid normal development of young children, or it might indicate that young children respond better to the treatment.

Poyrazoglu et al. (2008) studied the long term effect of pamidronate therapy on bone mineral metabolism and BMD in 35 children. Pamidronate was administered intravenously on 3 consecutive days every 3 to 4 months at a dose of 1mg/kg. Infusion cycles ranged from 4 to 17. Serum calcium, phosphorus, bone turnover markers and fracture rate were decreased during long-term pamidronate treatment.

Concluding, although pamidronate therapy has become the standard of care for children with moderate to severe OI, long term effects beyond 2 years on growing skeletons are not known. This is especially important because BPs are known to accumulate in bone for many years. So, further research is needed to provide guidelines regarding appropriate selection of BPs, dosing schedules, and duration of therapy.

Use of BPs in orthopedic and dental implants

The long-term clinical success of total joint replacement depends on osseointegration. It is the direct structural and functional connection between living bone and surface of the load-bearing implant without intervening fibrous tissue (Branemark et al. 1977, Eberhardt et al. 2006). Some evidence suggests that the amount of bone attached to the surface of implant can be increased by using BPs after implantation. BPs inhibit osteoclast-mediated bone resorption more than osteoblast-mediated bone formation, possibly activate osteoblasts, and apparently improve implant osseointegration (Kurth et al. 2005, Eberhardt et al. 2006). Recently experimental studies have shown that a hydroxyapatite-bisphosphonate composite improves periprosthetic bone quality and osseointegration of an intramedullary placed implant.

Eberhardt et al. (2006) examined whether the single injection of BPs was as effective as a daily injection in improving the osseointegrated surface, and enhancing

καταγμάτων μειώθηκαν σημαντικά κατά τη διάρκεια αυτής της θεραπείας.

Συμπερασματικά, μολονότι η θεραπεία με παμιδρονάτη έγινε θεραπεία αναφοράς για παιδιά με ήπια ή σοβαρή μορφή ατελούς οστεογένεσης, το μακροχρόνιο αποτέλεσμα της θεραπείας αυτής στην ανάπτυξη του σκελετού μετά από 2 χρόνια, δεν είναι επαρκώς γνωστό. Η σημασία των μακρόχρονων επιπτώσεων οφείλεται στο ότι τα διφωσφονικά, ως γνωστό, παραμένουν στα οστά για πολλά χρόνια. Επομένως, χρειάζεται περισσότερη έρευνα ώστε να αποσαφηνιστούν οι οδηγίες για τη σωστή επιλογή διφωσφονικού, δόσης και διάρκειας θεραπείας.

Χρήση των διφωσφονικών στα ορθοπεδικά και τα οδοντικά εμφυτεύματα

Η μακροχρόνια κλινική επιτυχία μιας ολικής αρθροπλαστικής εξαρτάται από την οστεοενσωμάτωσή της, που είναι η άμεση δομική και λειτουργική σύνδεση μεταξύ του φυσιολογικού οστού και της επιφάνειας του υπό φόρτιση εμφυτεύματος, χωρίς παρεμβολή ινώδους ιστού (Branemark και συν. 1977, Eberhardt και συν. 2006). Κάποια στοιχεία δείχνουν ότι το ποσό του οστού που συνδέεται με την επιφάνεια του εμφυτεύματος μπορεί να αυξηθεί με τη χρήση των διφωσφονικών μετά την εμφύτευση. Τα διφωσφονικά αναστέλλουν την οστική απορρόφηση από οστεοκλάστες πολύ περισσότερο από όσο ενδεχομένως αναστέλλουν το σχηματισμό νέου οστού από οστεοβλάστες, πιθανώς μάλιστα να ενεργοποιούν τις οστεοβλάστες και, τελικά, να βελτιώνουν την οστεοενσωμάτωση των εμφυτευμάτων (Kurth και συν. 2005, Eberhardt και συν. 2006). Πρόσφατα, πειραματικές μελέτες έδειξαν ότι σύμπλοκα υδροξυλαπατίτη και διφωσφονικών στην επιφάνεια των εμφυτευμάτων βελτιώνουν την ποιότητα του οστού γύρω από ενδομυελικές προθέσεις.

Οι Eberhardt και συν. (2006), εξέτασαν σε 55 πειραματόζωα (επίμυες) εάν η εφάπαξ χορήγηση διφωσφονικών είναι το ίδιο αποτελεσματική όσο και η καθημερινή χορήγησή τους στη βελτίωση της επιφάνειας οστεοενσωμάτωσης, υπό την έννοια της αυξημένης επασβέστωσής της, σε εμφυτεύματα που τοποθετούνται χωρίς ορθοπεδικό τσιμέντο. Δεν βρέθηκαν διαφορές ανάμεσα στις δύο μορφές χορήγησης διφωσφονικών (εφάπαξ και καθημερινή) στα πειραματόζωα.

Οι Wermelin και συν. (2008), σε πειραματική επίσης έρευνα σε κνήμη ποντικών, χρησιμοποίησαν βίδες από ανοξείδωτο χάλυβα καλυμμένες με διφωσφονικά ενσωματωμένα σε σκεύασμα ινωδογόνου. Στις 8 εβδομάδες το τμήμα της βίδας που ήταν καλυμμένο είχε περιβληθεί από οστούν, ενώ σχεδόν καθόλου οστούν δεν είχε σχηματιστεί γύρω από τις βίδες-μάρτυρες.

Οι Suratwala και συν. (2008), σε πιο μακρόχρονη πειραματική μελέτη εμφύτευσαν αμφοτερόπλευρα ήλους καλυμμένους με υδροξυλαπατίτη σε μηριαία 16 ποντι-

periprosthetic bone mineralization of cementless metal implants on an experimental model of 55 rats. Their results showed that there were not differences between the single dose and the daily dose of BPs in this rat model.

Wermelin et al. (2008) in their experimental study in rat tibiae, used stainless steel screws coated with BPs in a fibrinogen matrix. At 8 weeks, the part of the BPs screw that was coated in the marrow cavity had been surrounded with bone, whereas there was almost no bone surrounding the controls.

In a longer term experimental study of Suratwala et al. (2008) hydroxyapatite-coated intramedullary placed nails were implanted bilaterally in the femora of 16 rats (the control group), and hydroxyapatite-zoledronate-coated nails were impacted bilaterally in the femora of 16 rats (the experimental group). Eight rats from each group were killed at 6 weeks, and the remaining rats at 6 months. The mean bone area in the periprosthetic bone region was significantly greater in the hydroxyapatite-zoledronate group, than in the control group.

Limited clinical studies have shown the benefit of BPs in decreasing periprosthetic bone loss after uncemented hip and knee arthoplasties. Venesmaa et al. (2001) studied the results of BPs on bone loss, adjacent to prostheses, on 13 patients after uncemented primary total hip arthroplasty (THA). They received 10mg alendronate plus 500mg calcium or 500mg calcium only daily for 6 months after THA. Decreases in periprosthetic BMD in the alendronate-treated group were lower compared with the changes in the calcium-only group, in the same regions of interest, at the same follow-up time. In the proximal femur, the mean BMD decrease was 17.1% in the calcium-only group, whereas in the alendronate-treated group the decrease was only 0,9%. About the decrease of BMD in the total periprosthetic area there were also significantly different results between the 2 groups of patients (calcium-only group- 9.9%, alendronate-treated group- 2.6%). Alendronate therapy led to a significant reduction in periprosthetic bone loss after primary uncemented THA, compared with the changes found in patients without therapy. However, the same authors refer that the follow-up time (6 months) and the number of patients were too small for long term conclusions.

Tapaninen et al. (2010) investigated if the therapy with BPs reduces the periprosthetic bone loss after uncemented primary THA. Sixteen uncemented primary THA patients received 10mg alendronate plus 500mg calcium or 500mg calcium only, daily for 6 months postoperatively. At the 5-year follow-up, the calcium group showed mean BMD decrease of 23,1% in the proximal part of the femur and 9,6% in the total periprosthetic area. In the alendronate group the BMD decrease was 13.6% and 3.9% respectively.

κών, ενώ σε άλλα 16 πειραματόζωα εμφύτευσαν αμφοτερόπλευρα ήλους καλυμένους με υδροξυλαπατίτη και ζολενδρονικό οξύ. Οκτώ ποντικοί από κάθε γκρουπ θυσιάστηκαν στις 6 εβδομάδες και 8 στους 6 μήνες. Η μέση ποσότητα οστού γύρω από τους ήλους με ζολενδρονικό ήταν σημαντικά αυξημένη συγκριτικά με αυτούς που ήταν καλυμένοι μόνο με υδροξυλαπατίτη, ιδιαίτερα στις ομάδες πειραματοζώων που εξετάστηκαν στις 6 εβδομάδες.

Ολιγάριθμες κλινικές μελέτες πραγματεύονται τη βαθμιαία οστική απώλεια γύρω από αρθροπλαστικές του ισχίου και του γόνατος χωρίς τσιμέντο, καταδεικνύοντας το όφελος από τη χρήση διφωσφονικών. Οι Venesmaa και συν. (2001), μελέτησαν σε 13 ασθενείς με αρθροπλαστική του ισχίου χωρίς τσιμέντο, το αποτέλεσμα της χορήγησης 10 mg αλεδρονάτης μαζί με 500 mg ασβεστίου, συγκριτικά με τη χορήγηση 500 mg ασβεστίου μόνον, καθημερινά, για 6 μήνες μετά την τοποθέτηση της πρόθεσης. Η απώλεια οστικής πυκνότητας γύρω από το εμφύτευμα ήταν χαμηλότερη στην ομάδα του διφωσφονικού συγκριτικά με την ομάδα του ασβεστίου, μέσα στον ίδιο χρόνο παρακολούθησης: 17,1% απώλεια στην ομάδα του ασβεστίου έναντι μόλις 0,9% στην ομάδα της αλεδρονάτης για την εγγύτερη περιοχή του μηριαίου κολοβώματος και 9,9% έναντι 2,6% αντίστοιχα για τη συνολική επιφάνεια επαφής της πρόθεσης. Συνεπώς η αλεδρονάτη μείωσε σημαντικά την οστική απώλεια γύρω από την πρόθεση χωρίς τσιμέντο, αλλά οι ίδιοι οι συγγραφείς παρατηρούν ότι ο αριθμός των ασθενών και η 6μηνη περίοδος παρακολούθησης ήταν πολύ μικρή για μακροχρόνια αποτελέσματα.

Οι Tapaninen και συν. (2010), ερεύνησαν επίσης εάν η θεραπεία με διφωσφονικά μειώνει την οστική απώλεια γύρω από το πρόθεμα ολικής αρθροπλαστικής χωρίς τσιμέντο, αλλά με πιο μακρόχρονη παρακολούθηση. Χώρισαν 16 ασθενείς σε δύο ομάδες στους οποίους χορήγησαν –όπως και στην προηγούμενη μελέτη- 10mg αλεδρονάτης μαζί με 500 mg ασβεστίου ή μόνον ασβέστιο για 6 μήνες. Στην πενταετία η απώλεια οστικής πυκνότητας σε ανόργανα ήταν για την ομάδα του ασβεστίου 23,1%, ενώ για την ομάδα των διφωσφονικών 13,6% στο εγγύς άκρο του μηρού (που δέχεται τις μεγαλύτερες φορτίσεις). Η οστική απώλεια για το σύνολο της επιφάνειας επαφής ήταν αντίστοιχα 9,6 και 3,9%.

Τέλος, οι Zeng και συν. (2011), ανασκόπησαν τη βιβλιογραφία σχετικά με την αποτελεσματικότητα της αλεδρονάτης στη μείωση της οστικής απώλειας γύρω από ολικές αρθροπλαστικές του ισχίου χωρίς τσιμέντο. Από τις 310 δημοσιεύσεις που αρχικά εντοπίστηκαν, ανασκοπήθηκαν 5 μελέτες επί 146 ασθενών συνολικά. Οι μελέτες αυτές αποδεικνύουν ότι η οστική απώλεια το πρώτο διάστημα μετά την τοποθέτηση της πρόθεσης είναι πολύ μικρότερη στους ασθενείς που έλαβαν αλεδρονάτη σε σύγκριση με αυτούς που έλαβαν placebo θεραπεία. Στη μακρόχρονη παρακολούθηση όμως η διαφορά αυτή μειώνεται και καθίσταται στατιστικώς μη σημαντική. Επο-

Zeng et al. (2011) reviewed on the literature the effectiveness of alendronate in reducing periprosthetic bone loss after cementless primary THA. Of 310 citations that were initially identified, 5 studies assessing 146 patients were reviewed. These studies showed significantly less periprosthetic bone loss in the alendronate –treated group than in the placebo-treated group during the short-term period after THA. For long-term investigation, the studies reported that the periprosthetic bone density was slightly higher in the alendronate-treated group, compared to the placebo-treated group, and the differences did not reach statistical significance. So that a longer follow-up with a larger number of participants is needed to confirm the outcome of cementless THA patients treated with BPs.

Given that BPs are strongly related to jaw osteonecrosis, the question if BPs is a risk factor or not, and whether local application or systematic administration of BPs can be effective for osseointegration of dental implants, has been repeatedly placed in relative research. In recent experimental studies (Back et al. 2012, Ayan et al 2012), it was found that systematic administration of zolendronic acid is better than local application at the implantation site. Studies showed that systematic administration of bisphosphonates may accelerate osseointegration of dental implants at the early stages of the procedure (Griffiths, 2012), although there are opposing aspects (Abtahi et al. 2012) claiming success for local application, by means of implant surface treatment with BPs. Almost all clinical or experimental studies focus at early osseointegration of dental implants. There is limited data on whether BPs improve osseointegration at the long term, suggesting no effect or a possible negative effect of BPs on dental implants (Kim et al. 2011, Yip et al. 2012). Research comparing the influence of systematic versus local BP administration as well as the overall possible benefit of BPs versus the risk for osteonecrosis is immediately needed, to be the evidence basis for elaborating protocols for implant placement in patients receiving or about to receive BPs.

In conclusion, BPs are pharmacological agents which by inhibiting osteoclastic bone resorption may be useful in osseointegration of orthopedic and dental implants.

In general, further investigations are needed to establish the efficacy of BPs in the primary or adjunctive treatment of many intraosseous lesions and their use as treatment of choice, especially when publications reporting bisphosphonate related osteonecrosis of the jaws are increasing.

μένως χρειάζονται μελέτες με μεγαλύτερο χρόνο παρακολούθησης και μεγαλύτερους αριθμούς ασθενών για να εξαχθούν ασφαλή συμπεράσματα για τη χρήση διφωσφονικών στην ολική αρθροπλαστική του ισχίου.

Στη βιβλιογραφία τη σχετική με τα οδοντικά εμφυτεύματα το κυρίαρχο ερώτημα είναι αν τα διφωσφονικά αποτελούν ή όχι παράγοντα κινδύνου, με δεδομένη την ισχυρή συσχέτιση των διφωσφονικών με την οστεονέκρωση των γνάθων. Συνεπώς, ως προς την ενδεχόμενη θετική επίδρασή τους στην οστεοενσωμάτωση, το ερώτημα είναι αν αυτή μπορεί να επέλθει με τοπική, αντί της συστηματικής χορήγησης. Σε πρόσφατες πειραματικές μελέτες φαίνεται ότι η συστηματική χορήγηση γενικά υπερτερεί έναντι της τοπικής (Ayan και συν. 2012, Back και συν. 2012). Στα οδοντικά εμφυτεύματα φαίνεται ότι η πρώιμη οστεοενσωμάτωση πιθανόν ευνοείται από τη συστηματική χορήγηση διφωσφονικών (Griffiths, 2012), αν και υπάρχουν αντίθετες απόψεις, που ισχυρίζονται ότι και η τοπική εφαρμογή, ως επεξεργασία της επιφάνειας των εμφυτευμάτων με διφωσφονικά έχει παρόμοια επιτυχία (Abtahi και συν. 2012). Όλες σχεδόν οι σχετικές μελέτες αξιολογούν τα διφωσφονικά στην αρχική φάση της οστεοενσωμάτωσης. Υπάρχει ελάχιστη πληροφορία σχετικά με την σε απώτερο χρόνο επίδραση των διφωσφονικών, από την οποία διαφαίνεται πως αυτά δεν έχουν μακροχρόνιο αποτέλεσμα ή, ίσως, το μακροχρόνιο αποτέλεσμά τους είναι αρνητικό στα οδοντικά εμφυτεύματα (Kim και συν. 2011, Yip και συν. 2012). Χρειάζεται άμεσα διεξοδική συγκριτική έρευνα για την επίδραση της συστηματικής ή της τοπικής εφαρμογής διφωσφονικών στην οστεοενσωμάτωση, καθώς και του ενδεχόμενου οφέλους τους έναντι του κινδύνου οστεονέκρωσης, ώστε να αποτελέσει την βάση για την εκπόνηση πρωτοκόλλων τοποθέτησης εμφυτευμάτων σε ασθενείς που λαμβάνουν, ή πρόκειται να λάβουν διφωσφονικά.

Συμπερασματικά, τα διφωσφονικά είναι φάρμακα που αναστέλλουν την οστική απορρόφηση που προκαλούν οι οστεοκλάστες, και μπορεί να είναι χρήσιμα ενισχύοντας την ενσωμάτωση ορθοπεδικών προθέσεων ή και οδοντικών εμφυτευμάτων.

Γενικά όμως, χρειάζονται ευρύτερες μελέτες και ακόμα πιο μακροπρόθεσμες ώστε να τεκμηριωθεί η αποτελεσματικότητα των διφωσφονικών και η επιλογή τους ως φάρμακο θεραπείας, ειδικά όταν τα τελευταία χρόνια αυξάνονται οι δημοσιεύσεις σχετικά με τα προβλήματα στις γνάθους των ασθενών που τα λαμβάνουν.

ΒΙΒΛΙΟΓΡΑΦΙΑ/REFERENCES

Abtahi J, Tengvall P, Aspenberg P. A bisphosphonate-coating improves the fixation of metal implants in human bone. A randomized trial of dental implants. Bone. 50(5):1148-51, 2012

Amako M, Fassier F, Hamdy RC, et al: Functional analysis of upper limb deformities in osteogenesis imperfecta. J Pediatr Orthop. 24:689-94, 2004

Arzoo K, Sadeghi S, Pullarkat V. Pamidronate for bone pain from osteolytic lesions in Langerhans'-cell histiocytosis. N Engl J Med. 345:225, 2001

Ayan M, Dolanmaz D, Mihmanlı A, et al: The effect of systemically administrated zoledronic acid on the osseointegration of dental implants. Oral Dis 18(8):802-8, 2012

Back DA, Pauly S, Rommel L, et al. Effect of local zoledronate on implant osseointegration in a rat model. BMC Musculoskelet Disord. 22;13:42, doi: 10.1186/1471-2474-13-42, 2012.

Bembi B, Deegan P: Gaucher disease: improving management. Acta Paediatr Suppl. 97:81-2, 2008

Bianco P, Riminucci M, Majolagbe A, et al: Mutations of the GNAS1 gene, stromal cell dysfunction, and osteomalacic changes in non-McCune-Albright fibrous dysplasia of bone. J Bone Miner Res. 15:120-8, 2000

Brånemark PI, Hansson BO, Adell R, et al: Osseointegrated implants in the treatment of the edentulous jaw. Experience from a 10-year period. Scand J Plast Reconstr Surg 16:1-132, 1977

Chang SS, Suratwala SJ, Jung KM, et al:.Bisphosphonates may reduce recurrence in giant cell tumor by inducing apoptosis.Clin Orthop Relat Res (426):103-9, 2004

Chao K, Katznelson L: Use of high-dose oral bisphosphonate therapy for symptomatic fibrous dysplasia of the skull. J Neurosurg. 109:889-92, 2008

Chapurlat RD, Delmas PD, Liens D, Meunier PJ: Long-term effects of intravenous pamidronate in fibrous dysplasia of bone. J Bone Miner Res.12:1746-52, 1997

Chapurlat RD, Hugueny P, Delmas PD, Meunier PJ: Treatment of fibrous dysplasia of bone with intravenous pamidronate: long-term effectiveness and evaluation of predictors of response to treatment. Bone. 35:235-42, 2004

Ciana G, Cuttini M, Bembi B: Short-term effects of pamidronate in patients with Gaucher's disease and severe skeletal involvement. N Engl J Med. 337:712, 1997

Compeyrot-Lacassagne S, Rosenberg AM, et al: Pamidronate treatment of chronic noninfectious inflammatory lesions of the mandible in children. J Rheumatol. 34:1585-9, 2007

da Silva NG, Carreira AS, Pedreira EN, et al: Treatment of central giant cell lesions using bisphosphonates with intralesional corticosteroid injections. Head Face Med. 22;8:23. doi: 10.1186/1746-160X-8-23, 2012

Devogelaer JP, Malghem J, Maldague B, Nagant de Deuxchaisnes C: Radiological manifestations of bisphosphonate treatment with APD in a child suffering from osteogenesis imperfecta. Skeletal Radiol. 16:360-3, 1987

DiMeglio LA, Peacock M: Two-year clinical trial of oral alendronate versus intravenous pamidronate in children with osteogenesis imperfecta. J Bone Miner Res. 2006 21:132-40, 2006).

Eberhardt C, Stumpf U, Brankamp J, et al: Osseointegration of cementless implants with different bisphosphonate regimens. Clin Orthop Relat Res. 447:195-200, 2006

Elomaa I, Blomqvist C, Porkka L, Holmstrom T. Experiences of clodronate treatment of multifocal eosinophilic granuloma of bone. J Intern Med 225:59–61, 1989

Gallagher KT, Roberts RL, MacFarlane JA, Stiehm ER: Treatment of chronic recurrent multifocal osteomyelitis with interferon gamma. J Pediatr. 131:470-2, 1997

Gibbons CL, Petra M, Smith R, et al: Bisphosphonate treatment of benign multifocal and unifocal osteolytic tumours of bone. NA.Sarcoma. 7:35-41, 2003

Giedion A, Holthusen W, Masel LF, Vischer D: Subacute and chronic "symmetrical" osteomyelitis. Ann Radiol (Paris). 15:329-42, 1972

Girschick HJ, Raab P, Surbaum S, et al: Chronic non-bacterial osteomyelitis in children. Ann Rheum Dis. 64:279-85, 2005

Gleeson H, Wiltshire E, Briody J, et al: Childhood chronic recurrent multifocal osteomyelitis: pamidronate therapy decreases pain and improves vertebral shape. J Rheumatol. 35:707-12, 2008

Glorieux FH, Bishop NJ, Plotkin H, et al: Cyclic administration of pamidronate in children with severe osteogenesis imperfecta. N Engl J Med. 339:947-52, 1998
Harinck HI, Bijvoet OL, van der Meer JW, et al: Regression of bone lesions in Gaucher's disease during treatment with aminohydroxypropylidene bisphosphonate. Lancet. 2(8401):513, 1984
Huber AM, Lam PY, Duffy CM, et al: Chronic recurrent multifocal osteomyelitis: clinical outcomes after more than five years of follow-up. J Pediatr. 141:198-203, 2002
Hughes DE, Wright KR, Uy HL, et al: Bisphosphonates promote apoptosis in murine osteoclasts in vitro and in vivo.J Bone Miner Res. 10:1478-87, 1995
Kamizono J, Okada Y, Shirahata A, Tanaka Y. Bisphosphonate induces remission of refractory osteolysis in langerhans cell histiocytosis. J Bone Miner Res 17:1926–8, 2002
Kos M, Luczak K, Godzinski J, Klempous J: Treatment of monostotic fibrous dysplasia with pamidronate. J Craniomaxillofac Surg. 32:10-5, 2004
Kim JH, Park YB, Li Z, Shim JS, et al: Effect of alendronate on healing of extraction sockets and healing around implants. Oral Dis. 17(7):705-11, 2011
Kurth AH, Eberhardt C, Müller S, et al: The bisphosphonate ibandronate improves implant integration in osteopenic ovariectomized rats. Bone. 37:204-10, 2005
Landesberg R, Eisig S, Fennoy I, Siris E: Alternative indications for bisphosphonate therapy. J Oral Maxillofac Surg. 67:27-34, 2009
Lane JM, Khan SN, O'Connor WJ, et al: Bisphosphonate therapy in fibrous dysplasia. Clin Orthop Relat Res. 382:6-12, 2001
LianouV, Alexopoulou M, Kanoutos D, et al: Bisphosphonates induced osteonecrosis of the jaws. A clinical study of 21 cases. Hellenic Archives of Oral and Maxillofac Surg 3:141-154, 2011
Löwing K, Aström E, Oscarsson KA, et al: Effect of intravenous pamidronate therapy on everyday activities in children with osteogenesis imperfecta. Acta Paediatr. 96:1180-3, 2007
Mäkitie AA, Törnwall J, Mäkitie O: Bisphosphonate treatment in craniofacial fibrous dysplasia--a case report and review of the literature. Clin Rheumatol. 27:809-12, 2008
Marie PJ, de Pollak C, Chanson P, Lomri A: Increased proliferation of osteoblastic cells expressing the activating Gs alpha mutation in monostotic and polyostotic fibrous dysplasia. Am J Pathol. 150:1059-69, 1997
Montella L, Merola C, Merola G, et al: Zoledronic acid in treatment of bone lesions by Langerhans cell histiocytosis. J Bone Miner Metab 27:110–3, 2009
Montonen M, Kalso E, Pylkkären L, et al: Disodium clodronate in the treatment of diffuse sclerosing osteomyelitis (DSO) of the mandible. Int J Oral Maxillofac Surg. 30:313-7, 2001
Parisi MS, Oliveri B, Mautalen CA: Effect of intravenous pamidronate on bone markers and local bone mineral density in fibrous dysplasia. Bone. 33:582-8, 2003
Poyrazoglu S, Gunoz H, Darendeliler F, et al: Successful results of pamidronate treatment in children with osteogenesis imperfecta with emphasis on the interpretation of bone mineral density for local standards. J Pediatr Orthop. 28:483-7, 2008
Rogers MJ, Gordon S, Benford HL, et al: Cellular and molecular mechanisms of action of bisphosphonates. Cancer. 88:2961-78, 2000
Romanos G, Konsolaki E, Hatzimanolis P: Bisphosphonate-induced osteonecrosis of the jaws. Report of 24 cases. Hellenic Stomatological Review. 53:243-252, 2009
Russell RG, Watts NB, Ebetino FH, Rogers MJ: Mechanisms of action of bisphosphonates: similarities and differences and their potential influence on clinical efficacy. Osteoporos Int. 19:733-59, 2008
Samuel R, Katz K, Papapoulos SE, et al: Aminohydroxy propylidene bisphosphonate (APD) treatment improves the clinical skeletal manifestations of Gaucher's disease. Pediatrics. 94:385-9, 1994
Sato M, Grasser W: Effects of bisphosphonates on isolated rat osteoclasts as examined by reflected light microscopy. J Bone Miner Res. 5:31-40, 1990
Simm PJ, Allen RC, Zacharin MR: Bisphosphonate treatment in chronic recurrent multifocal osteomyelitis. J Pediatr. 152:571-5, 2008
Sivendran S, Harvey H, Lipton A, Drabick J.: Treatment of Langerhans cell histiocytosis bone lesions with zoledronic acid: a case series. Int J Hematol. 93(6):782-6, 2011
Suratwala SJ, Cho SK, van Raalte JJ, et al: Enhancement of periprosthetic bone quality with topical hydroxyapatite-bisphosphonate composite. J Bone Joint Surg Am. 90:2189-96, 2008
Tapaninen TS, Venesmaa PK, Jurvelin JS, et al: Alendronate reduces periprosthetic bone loss after uncemented primary total hip arthroplasty - a 5-year follow-up of 16 patients. Scand J Surg. 99:32-7, 2010
Triantafillidou K, Dimitrakopoulos J: Pathogenetic factors in the development of fibrous dysplasia and McCune-Albright Syndrome. Current review of the literature. Balk J Stom 7:77-81, 2003
Tse LF, Wong KC, Kumta SM, et al: Bisphosphonates reduce local recurrence in extremity giant cell tumor of bone: A case-control study. Bone 42:68- 73, 2008
Tsetsenekou E, Kalyvas D: New insights into the mechanisms of bisphosphonates action. Hellenic Archives of Oral and Maxillofac Surg 3:157-166, 2010
Valentini V, Cassoni A, Marianetti TM, et al: Craniomaxillofacial fibrous dysplasia: conservative treatment or radical surgery? A retrospective study on 68 patients. Plast Reconstr Surg. 123:653-60, 2009
Vallo A, Rodriguez-Leyva F, Rodríguez Soriano J: Osteogenesis imperfecta: anthropometric, skeletal and mineral metabolic effects of long-term intravenous pamidronate therapy. Acta Paediatr. 95:332-9, 2006
Vasikaran SD: Bisphosphonates: an overview with special reference to alendronate. Ann Clin Biochem. 38:608-23, 2001
Venesmaa PK, Kröger HP, Miettinen HJ, et al: Alendronate reduces periprosthetic bone loss after uncemented primary total hip arthroplasty: a prospective randomized study. J Bone Miner Res. 16:2126-31, 2001
Wenstrup RJ, Roca-Espiau M, Weinreb NJ, Bembi B: Skeletal aspects of Gaucher disease: a review. Br J Radiol. 75:A2-12, 2002
Wenstrup RJ, Bailey L, Grabowski GA, et al: Gaucher disease: alendronate disodium improves bone mineral density in adults receiving enzyme therapy. Blood. 104:1253-7, 2004
Wermelin K, Suska F, Tengvall P, et al: Stainless steel screws coated with bisphosphonates gave stronger fixation and more surrounding bone. Histomorphometry in rats. Bone. 42:365-71, 2008
Yamazaki Y, Satoh C, Ishikawa M, et al: Remarkable response of juvenile diffuse sclerosing osteomyelitis of mandible to pamidronate. Oral Surg Oral Med Oral Pathol Oral Radiol Endod. 104:67-71, 2007
Yip JK, Borrell LN, Cho SC, Francisco H, Tarnow DP: Association between oral bisphosphonate use and dental implant failure among middle-aged women. J Clin Periodontol. 39(4):408-14, 2012.
Zeng Y, Lai O, Shen B, et al: A systematic review assessing the effectiveness of alendronate in reducing periprosthetic bone loss after cementless primary THA. Orthopedics. 11:34, 2011

Διεύθυνση επικοινωνίας:
Γρηγόρης Βενέτης
Εγνατία 99,
546 35 Θεσσαλονίκη,
Τηλ.: 2310 225827
e-mail: gvenetis@dent.auth.gr

Address:
Gregory Venetis
99 Egnatia Str,
546 35 Thessaloniki Greece
Tel.: 2310 225827
e-mail: gvenetis@dent.auth.gr

Βασικού τύπου (βασαλοειδές) καρκίνωμα από πλακώδες επιθήλιο ιγμορείου άντρου και οφθαλμικού κόγχου Παρουσίαση περίπτωσης

Γεώργιος ΓΚΙΝΗΣ[1], Κωνσταντίνος ΜΟΥΡΟΥΖΗΣ[2], Μιχαήλ ΜΕΖΙΤΗΣ[3], Γεώργιος ΡΑΛΛΗΣ[4]

Κλινική Στοματικής και Γναθοπροσωπικής Χειρουργικής ΓΝΑ-ΚΑΤ, Αθήνα
(Διευθυντής - Συντονιστής: Γ. Ράλλης)

Basaloid squamous cell carcinoma of maxillary sinus and orbit - Case report

George GKINIS, Constantinos MOUROUZIS, Michael MEZITIS, George RALLIS

Department of Oral and Maxillofacial Surgery – KAT General Hospital – Athens – Greece
(Consultant in charge: G. Rallis)

Ενδιαφέρουσα περίπτωση
Case report

ΠΕΡΙΛΗΨΗ: Το βασικού τύπου καρκίνωμα εκ πλακωδών κυττάρων είναι ένας σπάνιος αλλά πολύ επιθετικός τύπος καρκίνου, ο οποίος εμφανίζεται κυρίως στην περιοχή του ανώτερου αναπνευστικού και γαστρεντερικού σωλήνα.
Παρουσιάζουμε μία περίπτωση ασθενούς με αυτόν τον τύπο του καρκινώματος, που εντοπιζόταν στο ιγμόρειο άντρο και επεκτεινόταν στον οφθαλμικό κόγχο, ο οποίος αντιμετωπίστηκε στην κλινική μας. Η σπανιότητα της περίπτωσης αυτής έγκειται στο νεαρό της ηλικίας του ασθενούς, καθώς και στη θέση εντόπισης του όγκου.

ΛΕΞΕΙΣ ΚΛΕΙΔΙΑ: Ιγμόρειο άντρο, οφθαλμικός κόγχος, βασικού τύπου καρκίνωμα εκ πλακωδών κυττάρων.

SUMMARY: Basaloid squamous cell carcinoma is a rare but very aggressive type of carcinoma, whose most common site is the upper respiratory and digestive system.
This study presents a case of basaloid squamous cell carcinoma in the maxillary sinus and orbit that was treated at our department. This is a rare case due to the patient's young age, as well as the uncommon site of occurrence.

KEY WORDS: Maxillary sinus, orbit, basaloid squamous cell carcinoma.

[1]*Ειδικευόμενος ΣΓΠΧ ΓΝΑ-ΚΑΤ*
[2]*Επιμ. Α΄ Κλινικής ΣΓΠΧ ΓΝΑ-ΚΑΤ*
[3]*Διευθυντής Κλινικής ΣΓΠΧ ΓΝΑ-ΚΑΤ*
[4]*Συντονιστής Διευθυντής Κλινικής ΣΓΠΧ ΓΝΑ-ΚΑΤ*

Παρελήφθη: 13/11/2012 - Έγινε δεκτή: 19/03/2013

Paper received: 13/11/2012 - Accepted: 19/03/2013

ΕΙΣΑΓΩΓΗ

Το βασικού τύπου καρκίνωμα εκ πλακωδών κυττάρων είναι ένα σπάνιο αλλά πολύ επιθετικό είδος καρκίνου, το οποίο εμφανίζεται συνήθως στην περιοχή του ανώτερου αναπνευστικού και γαστρεντερικού σωλήνα (Ereno και συν. 2008, Gu και συν. 2011).
Περιγράφηκε για πρώτη φορά από τον Wain και συνεργάτες το 1986, ως μια παραλλαγή του καρκινώματος εκ πλακωδών κυττάρων (Wain και συν. 1986). Οι θέσεις στις οποίες συνήθως ανευρίσκεται είναι η επιγλωττίδα και η βάση της γλώσσας. Άλλες θέσεις λιγότερο συχνής εντόπισης είναι το έδαφος του στόματος, ο στοματικός βλεννογόνος, η υπερώα, τα παρίσθμια, τα ιγμόρεια, ο ρινοφάρυγγας, καθώς επίσης ο οισοφάγος και η τραχεία. Μπορεί όμως να συναντάται σε απομακρυσμένα σημεία όπως οι πνεύμονες, οι ουρητήρες, αλλά και η ουροδόχος κύστη (G-Y Yu και συν. 2008, Gu και συν. 2011).
Παρουσιάζεται περίπτωση ασθενούς με βασικού τύπου Ca εκ πλακωδών κυττάρων με εντόπιση στην περιοχή του ιγμορείου άντρου δεξιά, με επέκταση στο έδαφος του οφθαλμικού κόγχου.

ΠΕΡΙΓΡΑΦΗ ΠΕΡΙΠΤΩΣΗΣ

Άντρας 25 ετών, καταγόμενος από χώρα της ανατολικής Ασίας, προσήλθε στα εξωτερικά ιατρεία της κλινικής λόγω ενός μορφώματος στην περιοχή του υποκογχίου χείλους δεξιά. Αυτό είχε γίνει αντιληπτό από τετραμήνου, με σταδιακή αύξηση μεγέθους, προκαλώντας υπαισθησία του υποκογχίου νεύρου και άλγος στην υποκείμενη περιοχή. Ο ασθενής ανέφερε διαλείπουσα επιφορά δακρύων (Εικ. 1).
Κλινικά το μόρφωμα εμφάνιζε στέρεα υφή, χωρίς σημεία κλυδασμού ή φλεγμονής και ήταν σχεδόν ακίνητο, στερεά συμφυόμενο με τους υποκείμενους ιστούς. Το υπερκείμενο δέρμα δεν εμφάνιζε καμιά αλλοίωση, εκτός από υπέγερση.
Στα πλαίσια της συμπληρωματικής κλινικής εξέτασης πραγματοποιήθηκε οφθαλμολογική εκτίμηση, η οποία επιβεβαίωσε την επιφορά δακρύων, ενώ δεν υπήρχε διαταραχή της οπτικής οξύτητας και της οφθαλμοκινητικότητας του πάσχοντος οφθαλμού.
Πραγματοποιήθηκε πλήρης εργαστηριακός και ακτινολογικός έλεγχος, συμπεριλαμβανομένης αξονικής τομογραφίας σπλαγχνικού κρανίου και τραχήλου, στην οποία επιβεβαιώθηκε η ύπαρξη του μορφώματος και τα όρια του. Στην περιγραφή του μορφώματος, υπήρχε αναφορά για διάβρωση του προσθίου τοιχώματος του ιγμορείου άντρου δεξιά, καθώς και του εδάφους του οφθαλμικού κόγχου (Εικ. 2, 3). Από τον τράχηλο δεν υπήρχαν παθολογικά ευρήματα.
Προγραμματίστηκε ανοικτή τμηματική βιοψία του μορφώματος, η οποία πραγματοποιήθηκε υπό γενική αναισθησία και το αποτέλεσμα της παθολογοανατομικής

INTRODUCTION

Basaloid squamous cell carcinoma is a rare but very aggressive type of carcinoma, whose most common site is the upper respiratory and digestive system (Ereno et al. 2008, Gu et al. 2011).
It was first described by Wain et al in 1986, as a variant of squamous cell carcinoma (Wain et al. 1986). Its most common sites of occurrence include the epiglottis and posterior tongue. Less common sites are the floor of the mouth, the oral mucosa, the palate, the fauces, the sinuses, the nasopharynx, as well as the esophagus and trachea. It can also be found at distal sites, such as the lungs, ureters, and even the bladder (G-Y Yu et al. 2008, Gu et al. 2011).
In the case presented here, the basaloid squamous cell carcinoma had developed in the right maxillary sinus and expanded into the orbital floor.

CASE REPORT

A 25-year-old man of East Asian background presented to the outpatient unit of our clinic with a mass in the area of the infraorbital rim, on the right. That mass had first been noticed four months earlier, and had been growing steadily since then, leading to hyposensitivity of the infraorbital nerve and pain in the underlying area. The patient also reported intermittent tear overflow (epiphora) (Fig. 1).
Clinically, the mass had a solid texture, with no signs of fluctuation or inflammation, and was almost immobile and closely intertwined with the underlying tissues. Besides elevation, the overlying skin did not display any pathology.
The ophthalmologic assessment, performed as part of the supplementary clinical examination, confirmed the presence of epiphora, while there were no visual acuity and motility disorders in the affected eye.
Complete laboratory and radiographic tests were carried out, including a head and neck CT scan, which con-

Εικ. 1: Προεγχειρητική κλινική εικόνα του ασθενούς
Fig. 1: The patient's preoperative condition

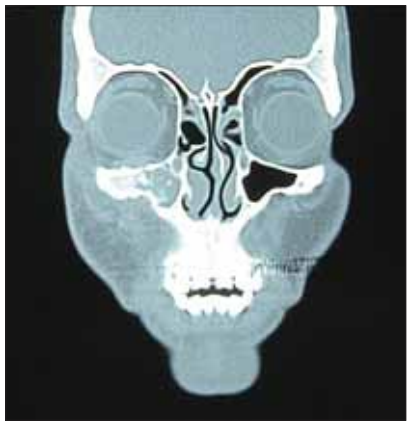

Εικ. 2: Προεγχειρητική αξονική τομογραφία α
Fig. 2: Preoperative CT scan (a)

Εικ. 3: Προεγχειρητική αξονική τομογραφία β
Fig. 3: Preoperative CT scan (b)

εξέτασης ήταν βασικού τύπου καρκίνωμα εκ πλακωδών κυττάρων, καλής έως μέτριας διαφοροποίησης με θηλωματώδη διαμόρφωση.

Στην συνέχεια πραγματοποιήθηκε πλήρης απεικονιστικός έλεγχος με αξονική τομογραφία θώρακος και υπερηχογραφικό έλεγχο άνω και κάτω κοιλίας, με σκοπό τη σταδιοποίηση της νόσου, στις οποίες δεν παρατηρήθηκαν παθολογικά ευρήματα.

Στο Ογκολογικό Συμβούλιο που ακολούθησε, αποφασίστηκε η χειρουργική αντιμετώπιση του ασθενούς, με στόχο την ολική αφαίρεση του όγκου, σε συνδυασμό με οστεοτομία του προσθίου τοιχώματος του ιγμορείου άντρου και του εδάφους του οφθαλμικού κόγχου, λόγω διάβρωσης αυτών, γεγονός που επιβεβαιωνόταν από την αξονική τομογραφία.

Η προσπέλαση που χρησιμοποιήθηκε ήταν η Weber–Ferguson με Lynch επέκταση για την πλήρη αποκάλυψη του πρόσθιου τοιχώματος του δεξιού ιγμορείου άντρου καθώς και του εδάφους του οφθαλμικού κόγχου (Εικ. 4). Πραγματοποιήθηκε en block αφαίρεση του όγκου με οστεοτομία του προσθίου τοιχώματος του ιγμορείου άντρου και συναφαίρεση του εδάφους του οφθαλμικού κόγχου. Κατά τη διάρκεια της επέμβασης αναγνωρίστηκαν και απολινώθηκαν τόσο το υποκόγχιο νεύρο όσο και ο ρινοδακρυϊκός πόρος, χωρίς κάποια προσπάθεια αποκατάστασης της αποχετευτικής μοίρας της δακρυϊκής συσκευής.

Εικ. 4: Προσπέλαση - οστεοτομία - αφαίρεση όγκου.
Fig. 4: Accessing the area – osteotomy – tumour resection.

firmed the presence of a mass and established its margins. In the radiologic report there was a reference to erosion of the anterior wall of the right maxillary sinus, as well as of the orbital floor (Fig. 2, 3). There were no pathological findings in the neck.

An open partial biopsy of the mass was scheduled and carried out under general anaesthesia, and the histopathology examination revealed a well to moderately differentiated basaloid squamous cell carcinoma of papillomatous composition.

Complete imaging examination was then carried out to help staging the disease, including thorax CT scanning and upper and lower abdominal ultrasound, which did not reveal any pathological findings.

Subsequently, the Oncology Council decided that the patent would be treated by complete tumour resection in combination with an osteotomy of the anterior wall of the maxillary sinus and the orbital floor due to their erosion, which had been confirmed by the CT scan.

Access was gained using the Weber–Ferguson incision with Lynch extension in order to fully reveal the anterior wall of the right maxillary sinus and the orbital floor (Fig. 4). The tumour was resected en-block, with an osteotomy of the anterior wall of the maxillary sinus and a concurrent removal of the orbital floor. Intraoperatively, the infraorbital nerve and the nasolacrimal duct were identified and ligated, while there was no attempt to restore the drainage structure of the lacrimal apparatus.

Titanium materials were used for the reconstruction of the defect, for both the orbital floor and the anterior wall of the maxillary sinus (Fig. 5).

The patient tolerated the operation well, while his postoperative course was uneventful (Fig. 6). The histopathology examination confirmed the result of the initial one, as well as the healthy surgical margins. Following the final findings of pathologoanatomic examination, the patient was re-evaluated by the Oncology scientific meeting, where it was decided that radiother-

Όσον αφορά την αποκατάσταση του ελλείμματος, χρησιμοποιήθηκαν υλικά τιτανίου, τόσο για το έδαφος του οφθαλμικού κόγχου όσο και για το πρόσθιο τοίχωμα του ιγμορείου άντρου (Εικ. 5).

Ο ασθενής ανέχθηκε την επέμβαση καλώς και η μετεγχειρητική του πορεία ήταν ομαλή (Εικ. 6). Το αποτέλεσμα της παθολογοανατομικής εξέτασης επιβεβαίωσε την αρχική διάγνωση, καθώς και τα υγιή εγχειρητικά όρια. Μετά το τελικό πόρισμα της παθολογοανατομικής εξέτασης, έγινε επανεκτίμηση του ασθενούς από Ογκολογικό συμβούλιο, όπου και κρίθηκε αναγκαία η χρήση ακτινοθεραπείας ως το μόνο, αλλά αναγκαίο συμπληρωματικό μέσο, με σκοπό την οριστική αντιμετώπισή του. Ασφαλές κριτήριο αποτέλεσε η επιθετική συμπεριφορά του όγκου, ενώ θετικά κρίθηκε η en block αφαίρεση του σε υγιή όρια, εξασφαλίζοντας έτσι την περίπτωση μη ύπαρξης υπολειμματικής νόσου.

Λόγω μετανάστευσης του ασθενούς στη χώρα καταγωγής του, δεν υπάρχουν στοιχεία στην κλινική μας μετεγχειρητικής παρακολούθησης για μεγαλύτερο χρονικό διάστημα των εννέα μηνών, όπου ο ασθενής παρέμενε ελεύθερος νόσου, έχοντας ολοκληρώσει τον κύκλο ακτινοθεραπείας που του είχε οριστεί μετεγχειρητικά. Θα πρέπει να σημειωθεί πως το μόνο κλινικό σημείο από τον οφθαλμό, ήταν η μόνιμη πλέον επιφορά δακρύων, χωρίς προβλήματα όμως τόσο από την οφθαλμοκινητικότητα όσο και από την οπτική του οξύτητα, παρά την μετεγχειρητική ακτινοθεραπεία.

ΣΥΖΗΤΗΣΗ - ΣΥΜΠΕΡΑΣΜΑΤΑ

Το βασικού τύπου καρκίνωμα εν πλακωδών κυττάρων, (BSCC), περιγράφηκε για πρώτη φορά το 1986 με μια αναφορά 10 περιπτώσεων (Wain και συν. 1986). Προσδιορίστηκε το 2005 από τον Παγκόσμιο Οργανισμό Υγείας (WHO), ως ένας ιδιαίτερα επιθετικός τύπος καρκινώματος εκ πλακωδών κυττάρων, ο οποίος έχει πλακώδη και βασικού τύπου στοιχεία στη σύσταση του (Cardesa και συν. 2005). Η ιστογένεση του όγκου έχει πολλές αντικρουόμενες απόψεις. Κυριαρχεί η άποψη ότι προέρχεται από τα κύτταρα της βασικής στοιβάδας των πλακωδών επιθηλίων.

Εμφανίζεται κυρίως σε άνδρες ηλικίας 60 έως 80 ετών. Η χρήση αλκοόλ καθώς και καπνού στους ασθενείς αυτούς είναι πάντα συχνή στο ιστορικό τους (Ide και συν. 2002).

Τα κλινικά σημεία και συμπτώματα εξαρτώνται από την περιοχή της εντόπισης του όγκου. Κυρίαρχο κλινικό σημείο είναι ο πόνος στην περιοχή του όγκου. Ταχύς επίσης είναι και ο ρυθμός ανάπτυξης του όγκου ο οποίος γίνεται για τους περισσότερους ασθενείς αντιληπτός σε τρεις περίπου μήνες. Οι θέσεις στις οποίες συνήθως εμφανίζεται είναι η επιγλωττίδα και η βάση της γλώσσας. Άλλες θέσεις λιγότερο συχνής εντόπισης είναι το έδαφος του στόματος, ο στοματικός βλεννο-

Εικ. 5: Μετεγχειρητική 3D αξονική τομογραφία του ασθενούς.
Fig. 5: Postoperative 3D tomography of the patient.

Εικ. 6: Κλινική εικόνα ασθενούς - 10 ημέρες μετεγχειρητικά
Fig. 6: The patient's clinical appearance 10 days postoperatively

apy would be the only necessary adjuvant treatment for the successful management of the disease. The tumour's aggressive behaviour was a determining factor in this decision, while its en-block excision within healthy margins was positively evaluated, as it ensured the absence of residual disease.

Due to the patient migrating back to his country of origin, the follow-up data available at our clinic covers only the first nine postoperative months, during which the patient was disease-free, having completed the radiotherapy course that had been prescribed to him after the operation. It should be pointed out that the only clinical sign in the eye was the now permanent tear epiphora, however there were no problems in terms of eye motility or visual acuity, despite the postoperative radiotherapy.

DISCUSSION – CONCLUSIONS

Basaloid squamous cell carcinoma (BSCC) was first described in 1986, when 10 cases were reported (Wain et al. 1986). In 2005, the World Health Organization (WHO) described it as a highly aggressive type of squamous cell carcinoma, consisting of squamous

γόνος, η υπερώα, τα παρίσθμια, τα ιγμόρεια, ο ρινοφάρυγγας, καθώς επίσης ο οισοφάγος και η τραχεία (Bahar και συν. 2003, Ereno και συν. 2008, Joong και συν. 2009).

Σύμφωνα με το σύστημα σταδιοποίησης TNM, το 65% των γνωστών περιπτώσεων εμφανίζονται σε στάδιο III ή IV. Η περίπτωση που αναφέρουμε ήταν T4N0M0. Όσον αφορά τους επηρεασμένους λεμφαδένες, αυτοί εμφανίζονται σε ένα ποσοστό 40-70% των περιπτώσεων που έχουν ανακοινωθεί. Οι απομακρυσμένες μεταστάσεις είναι πολύ σπάνιες και αγγίζουν ένα ποσοστό που βρίσκεται περίπου στο 2%, με συνήθη θέση τον πνεύμονα, ή τα οστά και σπανιότερα το ήπαρ (Ereno και συν. 2008).

Δεν υπάρχουν κλινικά σημεία που να διαφοροποιούν ένα καρκίνωμα εκ πλακωδών κυττάρων από ένα βασικού τύπου καρκίνωμα εκ πλακωδών κυττάρων.

Ο ανοσοϊστοχημικός έλεγχος δίνει θετική απάντηση στην κυττοκερατίνη AE1/AE3, υποδηλώνοντας την επιθηλιακή προέλευση του όγκου. Είναι συνήθως αρνητικός στο δείκτη CD56, ενώ στην πρωτεΐνη S-100 έχει κάποιες φορές ασθενή απάντηση. Έντονα θετική είναι η απάντηση στο δείκτη p63, η οποία αποτελεί και ιδιαίτερο χαρακτηριστικό του όγκου (Ide και συν. 2002, Ereno και συν. 2008).

Υπάρχουν μελέτες οι οποίες δίνουν πολύ έντονη σχέση του καρκινώματος αυτού με τον ιό των ανθρωπίνων θηλωμάτων (HPV), κυρίως στις περιπτώσεις της εμφάνισης αυτού του τύπου στον στοματοφάρυγγα (Ide και συν. 2002).

Στην περίπτωση που παρουσιάζεται διαφοροποιείται η συνήθης ηλικία εμφάνισης του όγκου αυτού, ενώ τα κλινικά του χαρακτηριστικά καθώς και η επιθετική του συμπεριφορά είναι εμφανή και εδώ. Ο ασθενής δεν εμφάνιζε λεμφαδενικές ή απομακρυσμένες μεταστάσεις ενώ σε διάστημα εννέα μηνών μετεγχειρητικά ήταν ελεύθερος νόσου. Η ακτινοθεραπεία χρησιμοποιήθηκε ως συμπληρωματική θεραπεία.

Η σπανιότητα του καρκινώματος αυτού καθώς και η επιθετική του συμπεριφορά καθιστά αναγκαία την άμεση αντιμετώπισή του, καθώς και επιβεβλημένη τη συμπληρωματική θεραπεία, στο πλαίσιο χημειοθεραπείας ή ακτινοθεραπείας, ή, συνδυασμό και των δύο.

and basaloid elements (Cardesa et al. 2005). There are many conflicting theories of the histogenesis of this tumour. According to the most prevalent one, it originates from the basal cell layer of the squamous epithelium. It develops mostly in men between 60 and 80 years of age. The use of alcohol and smoke is a frequent finding in the medical history of these patients (Ide et al. 2002).

The clinical signs and symptoms depend on the site were the tumour is located. The main clinical sign is pain in the tumour's site. The tumour's growth rate is high, with most patients noticing it after approximately three months. Its most common sites of occurrence include the epiglottis and posterior tongue. Less common sites include the floor of the mouth, oral mucosa, palate, fauces, sinuses, nasopharynx, as well as the esophagus and trachea (Bahar et al. 2003, Ereno et al. 2008, Joong et al. 2009).

According to the TNM staging system, 56% of all known cases are stage III or IV. The case reported here was T4N0M0. Moreover, affected lymph nodes are reported in 40-70% of all published cases. Distal metastases are very rare, in around 2% of cases, with the lung or bones being the most common sites and the liver the less common one (Ereno et al. 2008).

There are no clinical signs to differentiate squamous cell carcinomas from basaloid squamous cell carcinomas.

Immunohistochemically, there is a strong positive expression of AE1/AE3 cytokeratin, which confirms the tumour's epithelial origin. CD56 expression is usually negative, while the expression of the S-100 protein is sometimes weakly positive. Finally, there is a strong positive expression of the p63 index, which is typical of this tumour (Ide et al. 2002, Ereno et al. 2008).

A number of studies emphasise the strong correlation between this type of carcinoma and Human Papilloma Virus (HPV), particularly in cases where the stomatopharynx is affected (Ide et al. 2002).

In the case presented here, the patient's age deviates from the typical age of onset for this tumour, however its clinical features and aggressive behaviour are present. The patient did not have any lymph node or distal metastases, while nine months postoperatively he was disease-free. Radiotherapy was used as adjuvant treatment.

The rarity and aggressive behaviour of this carcinoma necessitate its immediate management, as well as the prescription of adjuvant treatment within the framework of chemo or radiotherapy, or a combination of both.

ΒΙΒΛΙΟΓΡΑΦΙΑ/REFERENCES

Bahar G, Feinmesser R, Popovtzer A, et al.: Basaloid squamous carcinoma of the larynx. Am J Otolaryngol. 24:204–8, 2003

Cardesa A, Zidar N, Ereno C.: Basaloid squamous cell carcinoma. In: Barnes L, Eveson JW, Reichart P, Sidrasky D, editors. Pathology and genetics of head and neck tumours. Kleihues P, Sobon LH, series editors. World Health Organization classification of tumours. Lyon, France: IARC Press; 2005. p. 124–5.

Ereno C, Gaafar A, Garmendia M, Etxezarraga C, Bilbao F, Lopez J.: Basaloid Squamous Cell Carcinoma of the Head and Neck –A Clinicopathological and Follow up Study of 40 cases and Review of the Literature. Head and Neck Pathol 2:83-91, 2008

Gu X, Eskandari F, Fowler M.: Sphenoid Sinus Basaloid Squamous Cell Carcinoma Presenting as a Sellar Mass: Report a Case with Review of the Literature. Head and Neck Pathol 5:81-85, 2011

G.-Y Yu, Y. Gao, X. Peng, Y. Chen, F.-Y. Zhao, M.-J. Wu. A Clinicopathologic Study on Basaloid Squamous Cell Carcinoma in the Oral and Maxillofacial Region. International J Oral and Maxillofac Surg 37:1003-1008, 2008

Ide F, Shimoyama T, Horie N, et al. : Basaloid squamous cell carcinoma of the oral mucosa: a new case and review of 45 cases in the literature. Oral Oncol. 38:120–4, 2002

Joong Seob Lee, Il Ju Ko, Sun-Young Jun, Jin Young Kim.: Basaloid Squamous Cell Carcinoma in Nasal Cavity. Clinical and Experimental Otorhinolaryncology 2(4): 207-210, 2009

Wain SL, Kier R, Wollmer RT, et al.: Basaloid-squamous carcinoma of the tongue, hypo pharynx, and larynx: report of 10 cases. Hum Pathol. 17:1158–66, 1986

Διεύθυνση επικοινωνίας:
Γεώργιος Γκίνης
Αλκιβιάδου 9,
153 43 Αγία Παρασκευή
Τηλ.: 6983 513529
e-mail: ggkinis@on.gr

Address:
George Gkinis
Alkiviadou 9,
153 43 Agia Paraskevi
Tel.: 6983 513529
e-mail: ggkinis@on.gr

Επιλογές από την βιβλιογραφία/Literature selection

Παρουσίαση εκτεταμένης περίληψης άρθρων, από επιστημονικά περιοδικά συγγενών ειδικοτήτων που αφορούν την Στοματική και Γναθοπροσωπική Χειρουργική
Presentation in Greek of extended summaries from papers on Oral and Maxillofacial Surgery, published in Journals of relative Specialties

Journal of Plastic, Reconstructive & Aesthetic Surgery (2013) 66, 209-214.

Use of botulinum toxin type A to improve treatment of facial wounds: A prospective randomised study.

Makram Ziade, Sophie Domergue, Dominique Batifol, Riad Jreige, Mustapha Sebbane, Patrick Goudot, Jacques Yachouh.

Η χρήση της βοτουλινικής τοξίνης τύπου Α για την βελτίωση των τραυμάτων του προσώπου: Μια τυχαιοποιημένη προοπτική μελέτη.

Αναμφίβολα οι ουλές του προσώπου έχουν σοβαρή επίπτωση στην ψυχολογία και την κοινωνική ζωή των ασθενών. Οι ουλές προκύπτουν όταν τα τραύματα συμβαίνουν κάθετα στις δερματικές γραμμές του Langer. Οι τάσεις που αναπτύσσονται στα χείλη του τραύματος, κατά την φάση της επούλωσης μεταφέρονται στο σχηματιζόμενο ανώριμο κολλαγόνο με αποτέλεσμα την διεύρυνση, την υπερτροφία ή την υπερχρωμάτωση της ουλής. Η χορήγηση βοτουλινικής τοξίνης τύπου Α προκαλεί προσωρινή μυϊκή παράλυση ανακουφίζοντας τις τάσεις στα χείλη των δερματικών τραυμάτων του προσώπου.
Σκοπός της εργασίας αυτής ήταν να διερευνήσει εάν η πρώιμη χορήγηση βοτουλινικής τοξίνης τύπου Α, βελτιώνει την εμφάνιση των ουλών μετά από τραύματα του προσώπου. Σχεδιάστηκε μια προοπτική, τυφλή, τυχαιοποιημένη μελέτη που αφορούσε ενήλικες ασθενείς που προσέρχονταν στο τμήμα επειγόντων περιστατικών του Lapeyronie Hospital στο Montpellier της Γαλλίας, με τραύμα στο πρόσωπο χωρίς απώλεια ιστών. Από την μελέτη εξαιρέθηκαν ασθενείς με αλλεργία στην βοτουλινική τοξίνη τύπου Α, έγκυες, ασθενείς που έπασχαν από μυασθένεια καθώς και όσοι είχαν υποβληθεί σε θεραπεία με βοτουλινική τοξίνη ως και έξι μήνες πριν τον τραυματισμό.
Οι ασθενείς χωρίσθηκαν σε δύο ομάδες, μία στην οποία χορηγήθηκε η βοτουλινική τοξίνη τύπου Α και μία ελέγχου στην οποία δεν χορηγήθηκε ούτε placebo. Στην πρώτη ομάδα η τοξίνη χορηγήθηκε με ένεση στους μυς οι οποίοι εμπλέκονταν στο τραύμα του προσώπου, μέσα σε 72 ώρες από την συρραφή του τραύματος. Όλοι οι ασθενείς υπεβλήθησαν σε συρραφή από τον ίδιο χειρουργό, ο οποίος ακολουθούσε πάντοτε συγκεκριμένο πρωτόκολλο σχετικά με την τοπική αναισθησία και το είδος των ραμμάτων. Η χορήγηση της βοτουλινικής τοξίνης τύπου Α γινόταν από άλλον γιατρό μέσα 72 ώρες από την συρραφή του τραύματος. Περιλάμβανε τους μυς που εμπλέκονταν με το τραύμα του προσώπου και επηρέαζαν τα χείλη του τραύματος διευρύνοντάς το. Χρησιμοποιήθηκαν φιαλίδια βοτουλινικής τοξίνης τύπου Α (BOTOX®, ALLERGAN, Westport, Ireland) των 100 μονάδων. Σε κάθε φιαλίδιο προστέθηκαν 10 ml φυσιολογικού ορού 0,9% και έτσι περιεχόταν 1 μονάδα τοξίνης σε κάθε 0,1 ml διαλύματος. Το διάλυμα παρέμενε στο ψυγείο για 4 ώρες και η χορήγηση γινόταν με σύριγγα του 1 ml. Χορηγείτο σε κάθε περίπτωση όση ποσότητα διαλύματος κρινόταν απαραίτητη για την παράλυση των εμπλεκόμενων με το τραύμα μυών του προσώπου. Οι ασθενείς έλαβαν οδηγίες για αυστηρή αντηλιακή προστασία (γυαλιά ηλίου και αντηλιακή λοσιόν προστασίας με δείκτη προστασίας πάνω από 50) και υπεβλήθησαν σε μασάζ της ουλής (20 συνεδρίες, αρχίζοντας 10 ημέρες μετά την συρραφή του τραύματος). Ελήφθησαν φωτογραφίες του τραύματος 7 ημέρες και 1 έτος μετά την συρραφή. Στην εξέταση 1 έτος μετά την συρραφή, έγινε αρχικά από τους ασθενείς αξιολόγηση σε τετραβάθμια κλίμακα, του κατά πόσο ικανοποιημένοι ήταν από το αισθητικό αποτέλεσμα. Χρησιμοποιήθηκαν επίσης τρία διαφορετικά ερωτηματολόγια για την αξιολόγηση των ουλών και συγκεκριμένα το PSAS που συμπληρώθηκε από τους ασθενείς, το OSAS και το VSS που συμπληρώθηκαν από έμπειρους ανεξάρτητους παρατηρητές με τυφλό τρόπο. Έγινε επίσης χωριστή αξιολόγηση της αισθητικής της ουλής από τις φωτογραφίες των ασθενών, με δεκαβάθμια κλίμακα, από τρεις πλαστικούς χειρουργούς και τρεις γιατρούς επείγουσας ιατρικής με την χρήση του ερωτηματολογίου VAS. Τα αποτελέσματα συλλέχθηκαν

από ανεξάρτητο παρατηρητή με τυφλό τρόπο.
Συνολικά από τους αρχικά επιλεχθέντες 34 ασθενείς για την διενέργεια της μελέτης, 30 ικανοποίησαν τα σχετικά κριτήρια και χωρίσθηκαν σε δύο 15/μελείς υποομάδες. Μέχρι το πέρας της μελέτης 24 συνολικά ασθενείς, 11 που έλαβαν βοτουλινική τοξίνη τύπου Α και 13 της υποομάδας ελέγχου, παρέμειναν στην μελέτη. Η μέση δόση που χορηγήθηκε σε κάθε ασθενή ήταν 20 μονάδες βοτουλινικής τοξίνης τύπου Α (15 ελάχιστη ως 40 μέγιστη δόση). Στην εξέταση που έγινε 1 έτος μετά την συρραφή, δεν παρατηρήθηκε στατιστικά σημαντική διαφορά μεταξύ των δύο υποομάδων στην υποκειμενική ικανοποίηση των ασθενών από το αισθητικό αποτέλεσμα. Επίσης, δεν παρατηρήθηκε στατιστικά σημαντική διαφορά μεταξύ των δύο υποομάδων στα τρία ερωτηματολόγια που συμπληρώθηκαν από τους ασθενείς και τον ανεξάρτητο παρατηρητή για το αισθητικό αποτέλεσμα.
Αντίθετα παρατηρήθηκε στατιστικά πολύ σημαντική διαφορά ($p<0.001$) στην αξιολόγηση με δεκαβάθμια κλίμακα της αισθητικής της ουλής από τις φωτογραφίες των ασθενών, από τους ειδικούς γιατρούς. Η στατιστική ανάλυση έγινε με το Wilcoxon rank sum test και τα αποτελέσματα της ήταν ευνοϊκά υπέρ των ασθενών στους οποίους χορηγήθηκε η βοτουλινική τοξίνη τύπου Α.
Η χορήγηση της πρώιμης χορήγησης βοτουλινικής τοξίνης τύπου Α, ενισχύει την καλή επούλωση των τραυμάτων του δέρματος του προσώπου. Παλαιότερες μελέτες έδειξαν ότι η χορήγησης βοτουλινικής τοξίνης τύπου Α έδωσε βελτιωμένα αισθητικά αποτελέσματα στις ουλές τόσο μετά από συρραφή τραυμάτων του προσώπου, όσο και μετά από εκτομή όγκων του δέρματος του προσώπου. Ανάλογα καλά αποτελέσματα έδωσε μελέτη που αφορούσε την προεγχειρητική χορήγηση βοτουλινικής τοξίνης τύπου Α, πριν από επεμβάσεις για αποκατάσταση χειλεοσχιστίας. Η παρούσα μελέτη είναι η πρώτη προοπτική, τυφλή, τυχαιοποιημένη μελέτη και παρότι αφορά σε μικρό αριθμό ασθενών και η αξιολόγηση γίνεται από τους ειδικούς γιατρούς με υποκειμενικά και όχι αντικειμενικά κριτήρια, έδειξε ότι η πρώιμη χορήγηση βοτουλινικής τοξίνης τύπου Α βελτιώνει την αισθητική της συρραφής των τραυμάτων του προσώπου. Η προσωρινή παράλυση των 3 ως 6 μηνών που προκαλεί στους μυς του προσώπου, ταιριάζουν ως διάρκεια με την αρχική περίοδο επούλωσης του τραύματος. Η χρήση της βοτουλινικής τοξίνης τύπου Α, ιδιαίτερα σε νέους ασθενείς με τραύματα του προσώπου κάθετα στις δερματικές γραμμές του Langer χωρίς απώλεια ιστών, μπορεί να έχει ευεργετικά αποτελέσματα στην αισθητική και την ψυχολογία των ασθενών.

Journal of Plastic, Reconstructive & Aesthetic Surgery (2013) 66, 352-357.

The nasolabial flap as a one-stage procedure for reconstruction of intermediate-to-large lip defects with functional and aesthetic assessments.

Ngian-Chye Tan, Ching-Hua Hsieh, Francesco MG Riva, Seng-Feng Jeng.

Ο ρινοχειλικός κρημνός ως αποκατάσταση μέσων προς μεγάλων ελλειμμάτων του χείλους σε ένα στάδιο, με λειτουργική και αισθητική αξιολόγηση.

Τα χείλη έχουν ιδιαίτερα σημαντική θέση τόσο στην λειτουργικότητα όσο και στην αισθητική του κατώτερου μέρους του προσώπου. Η κύρια λειτουργία των χειλιών αφορά την στοματική λειτουργικότητα, αλλά και την ικανότητα του λόγου, την έκφραση συναισθημάτων καθώς και την μουσική έκφραση. Έτσι η αποκατάσταση των χειλιών μπορεί να είναι ιδιαίτερα απαιτητική, καθώς παρουσιάζουν ανατομικές ιδιαιτερότητες. Ο στόχος της χειρουργικής αποκατάστασης των χειλιών περιλαμβάνει πάντοτε τόσο το λειτουργικό όσο και το αισθητικό μέρος. Η κατά πρώτο σκοπό σύγκλειση ενός χειρουργικού ελλείμματος που αποτελεί το ένα τέταρτο η το πολύ ως το ένα τρίτο του χείλους μπορεί να δώσει ικανοποιητικό αποτέλεσμα. Μεγαλύτερα ελλείμματα απαιτούν την χρήση τοπικών κρημνών ή την μεταφορά ελεύθερων αγγειούμενων ιστών.
Σκοπός της εργασίας αυτής ήταν να διερευνήσει κατά πόσον είναι εφικτή η χρήση του ρινοχειλικού κρημνού ως μέσον αποκατάστασης μεγάλων ελλειμμάτων του χείλους, χρησιμοποιούμενος σε ένα χειρουργικό χρόνο. Ταυτόχρονα έγινε αξιολόγηση των λειτουργικών και αισθητικών αποτελεσμάτων της χρήσης του. Επίσης η εργασία διερεύνησε την ασφάλεια της αναπέτασης του ρινοχειλικού κρημνού όταν διενεργείται ταυτόχρονα ομόπλευρος με τον κρημνό λεμφαδενικός καθαρισμός.
Πρόκειται για αναδρομική μελέτη που περιλαμβάνει 24 ρινοχειλικούς κρημνούς, που διενεργήθηκαν σε 21 ασθενείς για την αποκατάσταση ελλειμμάτων του χείλους. Όταν το έλλειμμα έφτανε μέχρι και το 70% του χείλους χρησιμοποιήθηκε ένας ρινοχειλικός κρημνός, ενώ όταν το έλλειμμα ήταν ακόμη μεγαλύτερο χρησιμοποιήθηκαν δύο ρινοχειλικοί κρημνοί. Προεγχειρητικά διενεργήθηκε υπερηχογραφικός έλεγχος, ώστε να εξασφαλισθεί η ύπαρξη της γωνιαίας προσωπικής αρτηρίας. Συμπεριελήφθησαν και ασθενείς οι οποίοι θα υποβάλλονταν ταυτόχρονα σε ομόπλευρο λεμφαδενικό καθαρισμό. Οι κρημνοί σχεδιάστηκαν με την βάση τους προς τα κάτω και στον κρημνό συμπεριλαμβάνονταν ο ρινικός μυς και μέρος του τετράγωνου μυ του άνω χείλους. Ο κρημνός μετά την αναπέτασή του αποκαθιστούσε σε ένα χρόνο το έλλειμμα του χείλους, μετά από αποεπιθηλιοποίηση του απαραίτητου μέρους του και δημιουργία τούνελ μεταφοράς στην δέκτρια θέση. Έτσι δεν απαιτείτο δεύτερη επέμβαση για διευθέτηση του κρημνού. Σε κανέναν ασθενή δεν χρειάστηκε δεύτερη επέμβαση. Σε 14 ρινοχειλικούς κρημνούς έγινε ηλεκτρομυογράφημα 3 ως 6 μήνες μετεγχειρητικά, ώστε να ελεγχθεί αν υπήρχαν ενδείξεις επανανεύρωσης του κρημνού. Η μετεγχειρητική παρακολούθηση ήταν από 6 μήνες ως 5 έτη.
Για την αξιολόγηση της λειτουργικής αποκατάστασης του χείλους οι ασθενείς συμπλήρωσαν ερωτηματολόγιο για

τον έλεγχο της σιαλόρροιας (DRS) κατά την διάρκεια διάφορων δραστηριοτήτων όπως κατά την διάρκεια του φαγητού, της ομιλίας, της ορθοστασίας, όταν ο ασθενής καθόταν ή όταν ήταν ξαπλωμένος. Για την αξιολόγηση της αισθητικής αποκατάστασης χρησιμοποιήθηκαν ερωτηματολόγια με δεκαβάθμια κλίμακα αξιολόγησης, τόσο από τους ασθενείς (PSAS) όσο και από ανεξάρτητο παρατηρητή (OSAS).

Σε 19 ασθενείς χρησιμοποιήθηκε μονήρης ρινοχειλικός κρημνός και στους υπόλοιπους διπλός ρινοχειλικός κρημνός. Οι 18 ασθενείς χειρουργήθηκαν για την αποκατάσταση ελλειμμάτων στο κάτω και οι 3 στο άνω χείλος. Το μέγεθος των ελλειμμάτων ήταν από 4,5x1,5 μέχρι 8x2,5cm. Σε 16 ασθενείς διενεργήθηκε ταυτόχρονα ομόπλευρος λεμφαδενικός καθαρισμός. Κανείς ασθενής δεν ανέπτυξε μετεγχειρητική μικροστομία.

Σε 18 ασθενείς έγινε αξιολόγηση της λειτουργικής αποκατάστασης του χείλους με το DRS και οι 12 δεν παρουσίασαν καθόλου ή πολύ μικρά προβλήματα σιαλόρροιας, 5 παρουσίασαν μεσαία σιαλόρροια και μόνο 1 ασθενής παρουσίασε σοβαρή σιαλόρροια. Από τους 14 ασθενείς που υποβλήθηκαν σε ηλεκτρομυογράφημα, οι 10 παρουσίασαν σημεία επανανεύρωσης του κρημνού ενώ άλλοι 4 όχι.

Σε 16 ασθενείς έγινε αξιολόγηση της αισθητικής αποκατάστασης. Στην αξιολόγηση από ανεξάρτητο παρατηρητή (OSAS) οι 15 ασθενείς είχαν score 3 ή μικρότερο, που σήμαινε ότι η ουλή σχεδόν δεν ξεχώριζε από το φυσιολογικό δέρμα. Στην αξιολόγηση από τους ίδιους τους ασθενείς (PSAS) οι 14 έδωσαν επίσης score 3 ή μικρότερο, που σήμαινε ότι τα αποτελέσματα τους ικανοποιούσαν ιδιαίτερα.

Για την αποκατάσταση ελλειμμάτων του χείλους, τόσο του άνω όσο και του κάτω, που αφορούν τα δύο τρίτα η και περισσότερο του συνολικού μεγέθους του, η κατά πρώτο σκοπό σύγκλειση δεν είναι δυνατή. Συνήθως απαιτείται η χρήση τοπικών κρημνών όπως ο παρειακός προωθητικός κρημνός, χρήση ιστών από το υγιές χείλος, χρήση περιστροφικών κρημνών και ο ρινοχειλικός κρημνός. Οι τοπικοί κρημνοί έχουν το πλεονέκτημα της καλύτερης αισθητικής αποκατάστασης λόγω ομοιότητας των ιστών. Διάφοροι τοπικοί κρημνοί χρησιμοποιούνται για την αποκατάσταση ελλειμμάτων του χείλους, όπως ο κρημνός Karapandjic που δίνει πολύ καλά αποτελέσματα αλλά με μειονέκτημα την προκύπτουσα μικροστομία. Ο κρημνός Webster δίνει επίσης σημαντικές λύσεις αλλά αποφεύγεται σε περιπτώσεις ακέραιης συγχειλίας αλλά και γιατί συχνά προκύπτει σφικτό κάτω και ογκώδες άνω χείλος, με όχι πολύ καλή λειτουργική αποκατάσταση του κάτω χείλους. Σε περιπτώσεις πολύ εκτεταμένων ελλειμμάτων του χείλους, καθώς και σε περιπτώσεις σύνθετων ελλειμμάτων που περιλαμβάνουν εκτός από το χείλος και άλλες γειτονικές ανατομικές περιοχές όπως η παρειά ή η γενειακή χώρα, απαιτείται η χρήση ελεύθερων αγγειούμενων κρημνών για την καλύτερη δυνατή αποκατάσταση.

Καθώς η λειτουργικότητα του στόματος βασίζεται σημαντικά στην καλή λειτουργία των χειλέων, η χρήση του ρινοχειλικού κρημνού φαίνεται ότι μπορεί να δώσει πολύ καλά αποτελέσματα. Η συγκεκριμένη τεχνική γίνεται σε ένα χειρουργικό χρόνο και δεν αντενδείκνυται σε περίπτωση ταυτόχρονου ολόπλευρου λεμφαδενικού καθαρισμού. Η χρήση του οδηγεί σε αποφυγή δημιουργίας μικροστομίας και σε σημαντικό ποσοστό παρατηρείται επανανεύρωση του κρημνού. Η λειτουργικότητα του στόματος είναι πολύ ικανοποιητική, καθώς πάνω από τα δύο τρίτα των ασθενών δεν αντιμετώπισαν μετεγχειρητικά προβλήματα σχετικά με την σιαλόρροια. Επίσης η αισθητική αποκατάσταση είναι ιδιαίτερα ικανοποιητική, καθώς τόσο οι ίδιοι οι ασθενείς που αυτοαξιολογήθηκαν όσο και ανεξάρτητοι αξιολογητές βρήκαν την αποκατάσταση πολύ κοντινή στην εικόνα του φυσιολογικού δέρματος.

Επιμέλεια-απόδοση: Βασίλης Πετσίνης

Ανακοινώσεις/Announcements

ΕΘΝΙΚΟ ΚΑΙ ΚΑΠΟΔΙΣΤΡΙΑΚΟ ΠΑΝΕΠΙΣΤΗΜΙΟ ΑΘΗΝΩΝ
ΣΤΟΜΑΤΙΚΗ ΚΑΙ ΓΝΑΘΟΠΡΟΣΩΠΙΚΗ ΧΕΙΡΟΥΡΓΙΚΗ ΚΛΙΝΙΚΗ
ΝΟΣΟΚΟΜΕΙΟ «Ο ΕΥΑΓΓΕΛΙΣΜΟΣ»

Διευθυντής: Καθηγητής Κ. Αλεξανδρίδης

Αξιότιμοι Συνάδελφοι,

Η Πανεπιστημιακή Κλινική Στοματικής και Γναθοπροσωπικής Χειρουργικής του Νοσοκομείου «Ο ΕΥΑΓΓΕΛΙΣΜΟΣ» διοργανώνει το πρώτο Πρακτικό Σεμινάριο Χειρουργικής Κεφαλής και Τραχήλου σε Ανθρώπινα Πτωματικά Παρασκευάσματα στις 14-15 Ιουνίου 2013.
Το πρακτικό σεμινάριο τελεί υπό την αιγίδα της Ελληνικής Εταιρείας Στοματικής και Γναθοπροσωπικής Χειρουργικής.
Οι ασκούμενοι υπό την επιτήρηση διδασκόντων (από Ελλάδα και αλλοδαπή) θα εκπαιδευτούν σε προσπελάσεις και χειρουργικές τεχνικές της χειρουργικής κεφαλής και τραχήλου.

Dear colleagues,

The University Clinic of Oral and Maxillofacial Surgery of "Evangelismos" General Hospital of Athens, organizes the 1st Fresh Human Cadavers Course on Head and Neck Surgery, on 14 and 15 June 2013.
During the Seminar, which is under the hospices of the Hellenic Association of Oral and Maxillofacial Surgery, Greek Specialists, under the scientific supervision of Prof. Nick Papadogeorgakis, will teach the surgical approaches and techniques of the head and neck surgery.
The 2-day course includes lectures and hands-on. Participants will first be introduced to each technique step-by-step, and then they will have the opportunity to perform it themselves on human specimens (2 participants per human specimen).
The courses' official language is Greek. Only C. Schopper's lecture from the Vienna University will be in English.

Πρακτικό Σεμινάριο χειρουργικής κεφαλής και τραχήλου

Για ειδικευόμενους και ειδικευμένους ιατρούς

(Γναθοπροσωπικούς χειρουργούς, ΩΡΛ, Πλαστικούς χειρουργούς, Γενικούς χειρουργούς)

14-15 Ιουνίου 2013

Πειραματικό Εργαστήριο Νευροχειρουργικής Ευαγγελισμός

Επιστημονικός Υπεύθυνος: Καθηγητής Ν. Παπαδογεωργάκης

Αριθμός εκπαιδευομένων: **12**

Κόστος: **750 ευρώ**

Προθεσμία: **30 Απριλίου 2013**. Θα τηρηθεί αυστηρή σειρά προτεραιότητας

Σημ.: *Θα διατίθεται πτωματικό παρασκεύασμα και εξοπλισμός σε κάθε εκπαιδευόμενο.*

Επικοινωνία: κα Μαρία Λουφαρδάκη, Τηλ. 2107229250, Φαξ 2107229857, e-mail: ekne@neurosurgery.org.gr
Ώρες: 10 00 – 15 00.

ΟΡΓΑΝΩΤΙΚΗ ΕΠΙΤΡΟΠΗ

Ν. Παπαδογεωργάκης
Καθηγητής, ΣΓΠΧ Κλινική, Πανεπιστήμιο Αθηνών, Ευαγγελισμός

Λ. Γκουτζάνης
Λέκτορας, ΣΓΠΧ Κλινική, Πανεπιστήμιο Αθηνών, Ευαγγελισμός

Β. Πετσίνης
Λέκτορας, ΣΓΠΧ Κλινική, Πανεπιστήμιο Αθηνών, Ευαγγελισμός

ΕΚΠΑΙΔΕΥΤΕΣ

Ν. Παπαδογεωργάκης
Καθηγητής, ΣΓΠΧ Κλινική, Πανεπιστήμιο Αθηνών, Ευαγγελισμός

Λ. Γκουτζάνης
Λέκτορας, ΣΓΠΧ Κλινική, Πανεπιστήμιο Αθηνών, Ευαγγελισμός

Β. Πετσίνης
Λέκτορας, ΣΓΠΧ Κλινική, Πανεπιστήμιο Αθηνών, Ευαγγελισμός

Γ. Λαγογιάννης
Στοματικός και Γναθοπροσωπικός Χειρουργός

Κ. Μουρούζης
Επιμελητής Α', ΣΓΠΧ Κλινική, Νοσοκομείο ΚΑΤ

Ε. Παππά
Στοματικός και Γναθοπροσωπικός Χειρουργός

Γ. Κωστάκης
Στοματικός και Γναθοπροσωπικός Χειρουργός

Π. Παπαδόπουλος
Στοματικός και Γναθοπροσωπικός Χειρουργός

ΠΡΟΣΚΕΚΛΗΜΕΝΟΙ ΕΚΠΑΙΔΕΥΤΕΣ

C. Schopper
Privat Dozent DDr Medical University of Vienna, Department for Cranio-Maxillofacial and Oral Surgery

C. Perisanidis
Assistant Professor DDr. Medical University of Vienna Department for Cranio-Maxillofacial and Oral Surgery

Σ. Κόλιας
Γενικός Χειρουργός, Διευθυντής ΤΕΠ Νοσοκομείο Ευαγγελισμός

Πρακτικό Σεμινάριο χειρουργικής κεφαλής και τραχήλου

ΑΝΑΛΥΤΙΚΟ ΠΡΟΓΡΑΜΜΑ

ΗΜΕΡΑ 1η: Παρασκευή 14 Ιουνίου

08.00-8.30 **Εγγραφές**

8.30-9.00 **Χαιρετισμοί**

9.00-9.30 **Ανατομία κεφαλής και τραχήλου**
Β. Πετσίνης

9.30-10.00 **Τραχειοστομία**
Λ. Γκουτζάνης, Σ. Κόλιας

10.00-11.00 **Ασκηση τραχειοστομίας**

11.00-11.30 *Διάλειμμα*

11.30-12.15 **Τραχηλικός λεμφαδενικός καθαρισμός**
C. Schopper

12.15-14.30 **Ασκηση: Υπερωμοϋοειδικός τραχηλικός λεμφαδενικός καθαρισμός (1)**

14.30-15.30 Διάλειμμα

15.30-18.00 **Ασκηση: Υπερωμοϋοειδικός τραχηλικός λεμφαδενικός καθαρισμός (2)**

ΗΜΕΡΑ 2η: Σάββατο 15 Ιουνίου

8.30-9.00 **Στεφανιαία τομή - τομή Weber Ferguson**
C. Perisanidis

9.00-10.00 **Ασκηση: Προσπέλαση Weber Ferguson**

11.00-11.30 *Διάλειμμα*

11.30-12.30 **Ανεύρεση και παρασκευή του προσωπικού νεύρου - Παρωτιδεκτομή**
Ν. Παπαδογεωργάκης

12.30-14.30 **Ασκηση: Παρωτιδεκτομή (1)**

14.30-15.30 *Διάλειμμα*

15.30-17.30 **Ασκηση: Παρωτιδεκτομή (2)**

ΘΕΜΑΤΟΛΟΓΙΑ

1. Χειρουργική καρκίνου της στοματογναθοπροσωπικής χώρας. Δυνατότητες αισθητικής αποκατάστασης, όρια και προϋποθέσεις.
2. Αισθητικές παρεμβάσεις στην τραυματιολογία της στοματογναθοπροσωπικης χώρας. Δυνατότητες αισθητικής αποκατάστασης σε κόγχο, ζυγωματικό, γνάθο, μέτωπο.
3. Εξειδικευμένη εμφυτευματολογία. Λειτουργικές και αισθητικές παρεμβάσεις (αυτί, μύτη, στόμα).
4. Η διαχείρηση της εγκύου ασθενούς στο οδοντιατρείο
5. Οδοντογενείς λοιμώξεις, τα όρια του γενικού οδοντιάτρου.
6. Χειρουργική των εγκλείστων κάτω σωφρονηστήρων.
7. Μικρές χειρουργικές επεμβάσεις στα παιδιά.
8. Ανύψωση εδάφους ιγμορείου.
9. Αντιμετώπιση αιμορραγίας στο ιατρείο, πρωτοπαθής, δευτεροπαθής, αιμοστατικά μέσα, σύγχρονες απόψεις.
10. Τραυματισμός δοντιών, φατνιακής απόφυσης, άμεση αντιμετώπιση.
11. Εμφυτεύματα σε αμφιλεγόμενες περιοχές, προτεινόμενες λύσεις και βαθμός δυσκολίας.
12. Μετάθεση κάτω φατνιακού νεύρου, οστική αυτομεταμόσχευση ή κοντά εμφυτεύματα.
13. Μικροεμφυτεύματα, μια εναλλακτική πρόταση για τη σταθερότητα της κινητής οδοντοστοιχίας.
14. Απαραίτητα φάρμακα και εξοπλισμός στο ιατρείο.
15. Νεότερα υλικά στη ανάστροφη έμφραξη.
16. Αποτυχία ακροριζεκτομής, υποτροπή.
17. Η χρήση νάρθηκα καθοδήγησης στη χειρουργική των εμφυτευμάτων.
18. Διαφορική διάγνωση προσωπαλγιών, ο ρόλος του οδοντιάτρου.
19. Συστηματικά νοσήματα και οδοντιατρικός ασθενής.
20. Διφωσφονικά φάρμακα. Πως επηρεαζουν τη καθημερινή οδοντιατρική πράξη.
21. Οδοντογενής ιγμορείτιδα, ξένα σώματα στο ιγμόρειο.
22. Διαχείρηση ογκολογικού ασθενή. Πριν και μετά τη θεραπεία.
23. Βασικά στοιχεία σχεδιασμού τομών, ανάπτυξη κρημνών και συρραφή.
24. Συντηρητική και μικροεπεμβατική διαχείρηση καθημερινών προβλημάτων της ΚΓΔ.
25. Σχιστίες, σύνδρομα στα παιδιά.

Θα υπάρχει Κατευθυνόμενο Πρόγραμμα για Οδοντιάτρους και Προσυνεδριακά Πρακτικά Σεμινάρια σε νωπά παρασκευάσματα

Μνήμη Γκυ Μπρις/In Memoriam

Η Οδοντιατρική και η Γναθοχειρουργική οικογένεια έχασε στις 14 του Γενάρη ένα από τα εκλεκτά μέλη της τον Γκύ Μπρίς.
Γεννήθηκε στη Γαλλία από μητέρα Ελληνίδα και πατέρα Γάλλο αλλά μεγάλωσε σπούδασε και υπηρέτησε την Ελλάδα με πάθος και αφοσίωση.
Τελείωσε τις σπουδές του στην Οδοντιατρική Σχολή του Πανεπιστημίου Αθηνών το 1956 και αφού αφυπηρέτησε από τον Ελληνικό στρατό το 1959 ειδικεύτηκε στη Γναθοχειρουργική κλινική του Πανεπιστημίου του Αμβούργου, ειδικότητα που αγάπησε και υπερασπίστηκε από όλα τα μετερίζια των θέσεων που κατέκτησε και αυτά ήταν πολυάριθμα και σημαντικά.
Μετά την μετεκπαίδευσή του στο Αμβούργο, στην κλινική του καθηγητή Schuchardt, διορίστηκε πανεπιστημιακός βοηθός και στη συνέχεια επιμελητής στη Γναθοχειρουργική κλινική του Οδοντιατρικού τμήματος του Πανεπιστημίου Αθηνών.
Όντας πλασμένος από υλικό που τον έκανε ''αγαπητό σε όλους'', φράση που αντέγραψα από το γιό του Ρομπέρ, αγαπήθηκε ιδιαίτερα από τους φοιτητές, τους συναδέλφους, τους ασθενείς αλλά και όσους συνεργάστηκαν μαζί του για κοινωνικούς στόχους.
Για τους φοιτητές υπήρξε ο Δάσκαλος αλλά και ο φίλος, στον οποίο δεν δίσταζαν να προστρέξουν για την επίλυση ακόμη και προσωπικών τους προβλημάτων. Τη σχέση αυτή δεν αποποιήθηκε ποτέ, καθώς μπορούσαν να απευθυνθούν σε αυτόν για βοήθεια και συμβουλές, σε όποιον χώρο βρέθηκε μετά την Οδοντιατρική Σχολή, αλλά και στο ιδιωτικό του ιατρείο.
Οι συνάδελφοι και το προσωπικό στο Πανεπιστήμιο και στα Νοσοκομεία «Ελληνικός Ερυθρός Σταυρός» και «Έλενα Ε. Βενιζέλου» όπου υπηρέτησε ως πρόεδρος, τον θυμούνται ως «γενναιόδωρη ψυχή», που δεν δίσταζε να πει την καλή λέξη, να τους βοηθήσει να κάνουν το επόμενο βήμα, να ταξιδέψουν το όνειρό τους παραπέρα.
Το 1982 εκλέχτηκε πρόεδρος της ΕΟΟ, θέση που διατήρησε μέχρι το 1986. Με τη, λόγω χαρακτήρα, ικανότητά του να λύνει προβλήματα αντί να δημιουργεί, να ενώνει αντί να διχάζει ανθρώπους και τη γνώση τριών ακόμη γλωσσών πλην της μητρικής Ελληνικής, κατόρθωσε να προωθήσει και να βελτιώσει τις θέσεις του κλάδου, στην τότε ΕΟΚ και να γίνει ο θεμελιωτής των διεθνών σχέσεων. Αναγνώριση του κύρους και της επιρροής του στους επικεφαλής της χάραξης της πολιτικής για την εκπαίδευση των οδοντιάτρων και τη στοματική υγεία, στην ΕΕ και στη χώρα μας, διαπιστώνεται και από τις θέσεις που κατέκτησε όπως: του προέδρου της συμβουλευτικής επιτροπής των Μελών Κρατών της ΕΟΚ για την εκπαίδευση των οδοντιάτρων, του προέδρου της επιτροπής σύνδεσης των οδοντιάτρων της Κοινότητας, του μέλους της ομάδας εργασίας των Μελών Κρατών της ΕΟΚ για την αναβάθμιση του οδοντιατρικού προγράμματος σπουδών της Κοινότητας, του μέλους της ομάδας εργασίας της Συμβουλευτικής Επιτροπής των Μελών Κρατών της ΕΟΚ για τις οδοντιατρικές ειδικότητες κα.
Η συγκυρία να βρεθεί στο τιμόνι της ΕΟΟ στο λυκαυγές του ΕΣΥ ήταν ευτυχής για την Οδοντιατρική και την ειδικότητα της Γναθοχειρουργικής, καθώς διετέλεσε: Μέλος της ομάδας εργασίας του ΚΕΣΥ για την σύσταση του ΚΕΣΥ και μέλος της ομάδας εργασίας του ΚΕΣΥ για τη σύσταση των οδοντιατρικών ειδικοτήτων. Αγωνίστηκε για να κατοχυρώσει τα συμφέροντα του οδοντιατρικού κλάδου μέσα στο ΕΣΥ, για την αναβάθμιση των οδοντιατρικών υπηρεσιών, οι οποίες δεν περιλαμβανόταν στα προγράμματα των υπηρεσιών υγείας στη συγκεκριμένη εποχή, για την ισότιμη συμμετοχή των οδοντιάτρων μαζί με τους γιατρούς, καθώς και για την καθιέρωση των οδοντιατρικών ειδικοτήτων, της Ορθοδοντικής και της Γναθοχειρουργικής.
Όσοι συμμετείχαν στις διαδικασίες για την καθιέρωση της ειδικότητας της Γναθοχειρουργικής, θυμούνται τις δύσκολες διαπραγματεύσεις και τις ατέρμονες προσπάθειές του για να καμφθεί ή πλειοψηφία του ΚΕΣΥ και της Βουλής των Ελλήνων που πρότειναν να αναγνωριστεί ως «Χειρουργική του Στόματος». Δεν υπάρχει αμφιβολία ότι λειτούργησε συνεκτικά και προοδευτικά με εντιμότητα και αμεροληψία σε στιγμές δύσκολες για τον κλάδο και την ειδικότητα.
Ο Γκύ ήταν καλοπροαίρετος και αντιμετώπιζε με καλοσύνη και χαμόγελο ακόμη και εκείνους που τον πίκραναν. Εξάλλου αν ήθελα να τον χαρακτηρίσω με μία μόνο φράση θα έλεγα για «το ανεξάντλητο χιούμορ του», σε μια κοινωνία συνεχών παραπόνων παρέμενε ανοιχτόκαρδος και πρόσχαρος.
Δεν θα σταθώ στη φυσική του ευγένεια, τη γοητεία του ευπατρίδη και κοσμοπολίτη αλλά στο γεγονός ότι, είχε παντού φίλους που τον αγαπούσαν, από τους προέδρους της FDI μέχρι τους κατοίκους του αιγαιοπελαγίτικου νησιού της Δονούσας, που τόσο λάτρεψε και να τους βεβαιώσω καθώς και την αγαπημένη του γυναίκα, τα παιδιά και τα εγγόνια του, ότι εφόσον διαρκεί η αγάπη η λησμονιά δεν βρίσκει θέση.

Άννα Πατρικίου

Οδηγίες για τους συγγραφείς

Το περιοδικό ακολουθεί τις υποδείξεις της Διεθνούς Επιτροπής των Εκδοτών Ιατρικών Περιοδικών (BMJ 302: 338-341, 191).
Η έκδοση του Περιοδικού είναι δίγλωσση, Ελληνική και Αγγλική. Την μετάφραση των επιστημονικών εργασιών στα Αγγλικά ή Ελληνικά αναλαμβάνει η Συντακτική Ομάδα του Περιοδικού ενώ είναι ευπρόσδεκτες και οι μεταφρασμένες εργασίες.
Το περιοδικό δέχεται πρωτότυπες εργασίες που αφορούν θέματα κυρίως Στοματικής και Γναθοπροσωπικής Χειρουργικής, αλλά και συναφών γνωστικών αντικειμένων όπως Στοματολογίας, Διαγνωστικής και Ακτινολογίας, Αναισθησιολογίας και Εμφυτευματολογίας.
Οι ακόλουθοι τύποι επιστημονικών εργασιών γίνονται δεκτές, αφού προηγηθεί κρίση τους από την Επιστημονική Ομάδα του περιοδικού:
Α) Βιβλιογραφικές Ανασκοπήσεις συνολικής έκτασης μέχρι 20 δακτυλογραφημένες σελίδες,
Β) Ερευνητικές Εργασίες, κλινικές και εργαστηριακές, μέχρι 10 σελίδες
Γ) Ενδιαφέρουσες Περιπτώσεις καλά τεκμηριωμένες, μέχρι 4 συνολικά σελίδες.
Δημοσιεύονται επίσης επιστολές προς τον Διευθυντή Σύνταξης, καθώς και ολιγόλογες εργασίες- προτάσεις για τη στήλη «Πρακτικές Λύσεις και Τεχνικές».
Οι εργασίες που υποβάλλονται δε θα πρέπει να έχουν δημοσιευθεί ούτε να βρίσκονται υπό κρίση για δημοσίευση σε άλλα περιοδικά, ενώ ο Διευθυντής Σύνταξης διατηρεί όλα τα δικαιώματα (copyright) των εργασιών που έγιναν δεκτές και πρόκειται να δημοσιευθούν στο περιοδικό.
Προς τον Διευθυντή Σύνταξης αποστέλλεται όλο το υλικό της εργασίας σε ηλεκτρονική μορφή με e-mail (το κείμενο θα πρέπει να είναι δακτυλογραφημένο με διπλό διάστημα) σε αρχείο Microsoft Word.
Πιο συγκεκριμένα για κάθε εργασία υποβάλλονται τα ακόλουθα μέρη που αρχίζουν σε ξεχωριστή σελίδα:
- Επιστολή υποβολής εργασίας στον Διευθυντή Σύνταξης
- Σελίδες τίτλου
- Περίληψη και Λέξεις - κλειδιά
- Κυρίως κείμενο
- Βιβλιογραφία
- Πίνακες - Εικόνες - Λεζάντες φωτογραφιών
- Βεβαίωση αποδοχής δημοσίευσης της εργασίας από όλους τους συγγραφείς
- Οι σελίδες τίτλου περιέχουν στα Ελληνικά και Αγγλικά:
α) Μια σελίδα με τον τίτλο του άρθρου μόνο (για τους κριτές)
β) Μια σελίδα με όλες τις πληροφορίες για την εργασία: τον τίτλο, το ονοματεπώνυμο και τους επιστημονικούς τίτλους των συγγραφέων, το κέντρο απ' όπου προέρχεται η εργασία, τα στοιχεία (όνομα, διεύθυνση, τηλέφωνο, fax και e-mail) του συγγραφέα που είναι υπεύθυνος για την αλληλογραφία. Αναφέρονται επίσης τυχόν πηγές χρηματοδότησης της εργασίας και ευχαριστίες.
Η Περίληψη και οι λέξεις – κλειδιά περιέχουν:
Σύντομη παρουσίαση της εργασίας (μέχρι 200 λέξεις). Στις Βιβλιογραφικές Ανασκοπήσεις η περίληψη αναφέρει εν συντομία το περιεχόμενο της ανασκόπησης. Στις Ερευνητικές Εργασίες η περίληψη είναι δομημένη, με εισαγωγή, σκοπό, υλικό, μέθοδο, αποτελέσματα και συμπεράσματα. Στις Ενδιαφέρουσες Περιπτώσεις η περίληψη περιλαμβάνει μικρή εισαγωγή και περιγραφή της περίπτωσης. Στο τέλος της περίληψης αναγράφονται οι λέξεις - κλειδιά.

Το κυρίως κείμενο ανάλογα με το τύπο της εργασίας περιέχει τα ακόλουθα:
Α) Βιβλιογραφικές Ανασκοπήσεις: η εργασία χωρίζεται σε κεφάλαια με αντίστοιχους τίτλους ανάλογα με το θέμα και κατά την κρίση των συγγραφέων. Η εργασία ολοκληρώνεται με τα συμπεράσματα.
Β) Ερευνητικές Εργασίες: η εργασία περιλαμβάνει εισαγωγή, σκοπό, υλικό και μέθοδο, αποτελέσματα, συζήτηση και συμπεράσματα.
Γ) Ενδιαφέρουσες Περιπτώσεις: η εργασία περιλαμβάνει εισαγωγή, περιγραφή της περίπτωσης και συζήτηση - συμπεράσματα.
Δεν πρέπει να αναφέρονται στο κείμενο πληροφορίες για την προέλευση της εργασίας, προκειμένου να αποστέλλεται στους κριτές ανώνυμα.
Οι βιβλιογραφικές παραπομπές στο κείμενο γίνονται με την πλήρη αναφορά των ονομάτων όταν πρόκειται για έναν ή δύο συγγραφείς μόνο, ακολουθούμενα από το έτος δημοσίευσης της αντίστοιχης εργασίας σε παρένθεση, π.χ.

Guide for Authors

These instructions are in accordance with the International Committee to Medical Journal Editors: Editors Uniform requirements for manuscripts submitted to biomedical journals, (BMJ 302: 338-341, 191).
The present publication is bilingual, Greek and English. Papers are translated into English or Greek by the Journal's Editorial Board.
Papers should be original and focus on topics related mainly to Oral and Maxillofacial Surgery, as well as on relevant subjects such as Oral Pathology, Diagnostics and Radiology, Anaesthesiology and Implantology.
The following contributions will be accepted for publication, after having been reviewed by the Journal's Scientific Board:
A) Literature Reviews, up to 20 typewritten pages
B) Research Papers, clinical or laboratory, up to 10 pages
C) Well-documented Case Reports of special interest, up to 4 pages
Letters to the Editor-in-Chief, as well as short papers-proposals for the column "Practical Solutions and Technical Notes", are also accepted for publication.
Submitted papers should be unpublished and not under consideration for publication by other journals. The Editor-in-Chief retains all copyrights in the papers that have been accepted for publication in the Journal.
Authors are requested to submit electronically by e-mail their papers (text and illustrations) to the Editor-in-Chief (typed in double spacing), in the form of a Microsoft Word document.

More specifically, papers should be submitted as follows, with each section starting on a different page:
- Letter of submission to the Editor-in-Chief
- Title page
- Summary and Keywords
- Text
- References
- Tables – Illustrations
- Captions to illustrations
- Permission to publish the paper by all its authors

Title page should include the following information in English:
a) A page mentioning the title of the article only for the Reviewers
b) A page giving all the information about the paper: title of the article, full name and academic degrees of each author, name of the originating institution, contact details of the author responsible for correspondence (name, address, telephone, fax number and e-mail address), as well as any sources used to support the study presented and acknowledgements.

The sections Summary and Keywords should include:
A short presentation of the paper (up to 200 words). In Literature Reviews, the summary should summarise the contents of the review. In Research Papers, the summary should be structured in the following way: introduction, aim, material and methods, results and conclusions. In Case Reports, the summary should include a short introduction and the description of the case.
Key words should be given at the end of the summary.

Depending on the type of the paper, the text should include the following:
A) Literature Reviews: the paper should be divided into chapters bearing titles related to their topic, as the authors desire. Finally, the paper should present their conclusions.
B) Research Papers: the paper should include the following parts: introduction, aim, material and methods, results, discussion and conclusions.
C) Case Reports: the paper should include the following parts: introduction, presentation of the case and discussion - conclusions.
The text should not provide information about the origin of the paper, so that the authors will remain anonymous to the reviewers.
As far as references are concerned, up to 2 authors will be named in full every time they are cited, followed by the year of the respective publication in parentheses, e.g. (Pogrel, 2003 or Taylor and Smith, 1995). When there are more than

(Pogrel, 2003 ή Taylor και Smith, 1995). Όταν οι συγγραφείς είναι περισσότεροι από δύο τότε αναφέρεται μόνο ο πρώτος ακολουθούμενος από τις λέξεις «και συν.» και την αντίστοιχη χρονολογία, π.χ. (Taylor και συν. 1995).
Εάν ο ίδιος συγγραφέας αναφέρεται σε διαφορετικές εργασίες με τον ίδιο χρόνο δημοσίευσης τότε μετά τη χρονολογία προστίθεται το γράμμα α, β, γ κλπ. π.χ. (Taylor 1995α, 1995β). Η ίδια διαδικασία ακολουθείται και κατά τη διαμόρφωση της λίστας της βιβλιογραφίας.
Οι βιβλιογραφικές παραπομπές Ελληνικών ονομάτων από ελληνικά περιοδικά αναφέρονται στα Αγγλικά, ενώ οι παραπομπές από Ελληνικά συγγράμματα στα Ελληνικά.
Όταν στο κείμενο γίνεται αναφορά πολλών συνεχόμενων παραπομπών, αυτές παρατίθενται με χρονολογική σειρά, π.χ. (Hansson και συν. 1983, Ishibashi και συν. 1995, Widmalm και συν. 1994, Wiberg και Wanman, 1998, Emshoff και συν. 2002, Toure και συν. 2005, Alexiou και συν. 2009).

Η αγγλική σελίδα
Περιλαμβάνει την περίληψη που αποτελεί μετάφραση της Ελληνικής Περίληψης και τις λέξεις κλειδιά στα Αγγλικά.

Η Βιβλιογραφία
Όλοι οι συγγραφείς που αναφέρονται στο κείμενο περιλαμβάνονται στη βιβλιογραφία και αντίστροφα. Η αναφορά γίνεται με αλφαβητική ταξινόμηση και ακολουθεί τον εξής τύπο: Taylor JP, Morgan PH, Smith TY: Oral focal mucinosis. Science 189:503-506, 1998
Όταν γίνεται αναφορά σε σύγγραμμα, εγχειρίδιο κλπ. τότε ακολουθείται ο εξής τύπος: Taylor JP: Oral focal mucinosis, In: Morgan and Smith: Oral Pathology. Mosby 1989, pp. 509-512
Οι αναφορές σε Ελληνικά περιοδικά, γίνονταιι στα Αγγλικά, όπως αναγράφονται στην Αγγλική σελίδα του περιοδικού: π.χ.: Nicomidis CG, Papadopoulos LK: Acanthosis. Hellenic Arch Oral Maxillofac Surg 12: 234-245, 2010
Οι αναφορές σε Ελληνικά συγγράμματα γίνονται στα Ελληνικά, όταν δεν υπάρχει ταυτότητα του βιβλίου στα Αγγλικά και συσσωματώνονται στην υπάρχουσα αλφαβητική Αγγλική βιβλιογραφία: π.χ.: Παπαδοπουλος ΜΝ: Χειρουργική. Ιατρικές εκδόσεις 2008, σελ. 345-346

Οι Πίνακες
Αναφέρονται όλοι στο κείμενο και είναι δακτυλογραφημένοι στην πινακογραφία των προγραμμάτων Word ή Excel. Ο τίτλος τους δακτυλογραφείται πάνω από τον πίνακα, ενώ επεξηγήσεις παρατίθενται κάτω από τον πίνακα.

Οι Εικόνες
Οι φωτογραφίες, τα σχήματα, τα διαγράμματα και τα ιστογράμματα αναφέρονται στο κείμενο ως εικόνες και αριθμούνται ενιαία. **Οι έγχρωμες εικόνες εκτυπώνονται χωρίς επιβάρυνση του συγγραφέα.** Όλα τα ανωτέρω κατατίθενται σε ηλεκτρονική μορφή. Οι ψηφιακές απεικονήσεις θα πρέπει να έχουν ανάλυση τουλάχιστον 300 dpi και διάσταση μιας πλευράς τουλάχιστον 7 cm. Η αποθήκευση να είναι σε μορφή JPG.
Χρήση ήδη δημοσιευμένου φωτογραφικού υλικού επιβάλλεται να επισημαίνεται με σαφή αναφορά της πηγής προέλευσης στη λεζάντα, και όχι με δείκτη, ενώ παράλληλα θα πρέπει να υπάρχει η σχετική έγγραφη άδεια.

Οι Λεζάντες των εικόνων
Όλες οι εικόνες συνοδεύονται από λεζάντες που περιέχουν τις απαραίτητες επεξηγήσεις. Οι λεζάντες γράφονται με τον αύξοντα αριθμό τους σε ξεχωριστή σελίδα.

two authors, then only the name of the first is cited, followed by the phrase "et al." and the year of publication, e.g. (Taylor et al. 1995).
If the same author is cited in the text with different papers in the same year, a small letter should be added to the year: a, b, c etc., e.g. (Taylor 1995a, 1995b). The same letters should also be mentioned in the reference list.
When several publications are cited one after the other, begin with the oldest and end with the most recent, e.g. (Hansson et all. 1983, Ishibashi et all. 1995, Widmalm et all. 1994, Wiberg and Wanman, 1998, Emshoff et all. 2002, Toure et all . 2005, Alexiou et all. 2009).

References
All authors cited in the text must be included in the reference list and vice versa. The reference list must appear in alphabetical order and in the following style: Taylor JP, Morgan PH, Smith TY: Oral focal mucinosis. Science 189:503-506, 1998
When citing from books, text-books etc. use the following style: Taylor JP: Oral focal mucinosis, In: Morgan and Smith: Oral Pathology. Mosby 1989, pp. 509-512

Tables
All tables should be cited in the text. They should be presented either in Word or in Excel. The title of each table should appear above the table, and any explanations at the bottom.

Illustrations
Photographs, figures, diagrams and histograms should be cited in the text as figures, using a single numbering sequence. **Colour illustrations are printed without any charge.** All the above should be submitted electronically.
The resolution of digital illustrations should be at least 300 dpi, while one of their sides should be at least 7cm. They should be saved as JPG files on the CD.
Written permission to use photographic material that has already been published must be obtained, and the sources should be mentioned clearly in the respective captions – not with the use of an index.

Captions to illustrations
All illustrations should be accompanied by descriptive captions. Captions should be mentioned in ascending order, on a separate sheet.

Υποβολή εργασιών μόνο ηλεκτρονικά
στο e-mail: archives@haoms.org

Paper submission electronically only
to the e-mail: archives@haoms.org