Βασικού τύπου (βασαλοειδές) καρκίνωμα από πλακώδες επιθήλιο ιγμορείου άντρου και οφθαλμικού κόγχου Παρουσίαση περίπτωσης

Γεώργιος ΓΚΙΝΗΣ[1], Κωνσταντίνος ΜΟΥΡΟΥΖΗΣ[2], Μιχαήλ ΜΕΖΙΤΗΣ[3], Γεώργιος ΡΑΛΛΗΣ[4]

Κλινική Στοματικής και Γναθοπροσωπικής Χειρουργικής ΓΝΑ-ΚΑΤ, Αθήνα
(Διευθυντής - Συντονιστής: Γ. Ράλλης)

Basaloid squamous cell carcinoma of maxillary sinus and orbit - Case report

George GKINIS, Constantinos MOUROUZIS, Michael MEZITIS, George RALLIS

Department of Oral and Maxillofacial Surgery – KAT General Hospital – Athens – Greece
(Consultant in charge: G. Rallis)

Ενδιαφέρουσα περίπτωση
Case report

ΠΕΡΙΛΗΨΗ: Το βασικού τύπου καρκίνωμα εκ πλακωδών κυττάρων είναι ένας σπάνιος αλλά πολύ επιθετικός τύπος καρκίνου, ο οποίος εμφανίζεται κυρίως στην περιοχή του ανώτερου αναπνευστικού και γαστρεντερικού σωλήνα.
Παρουσιάζουμε μία περίπτωση ασθενούς με αυτόν τον τύπο του καρκινώματος, που εντοπιζόταν στο ιγμόρειο άντρο και επεκτεινόταν στον οφθαλμικό κόγχο, ο οποίος αντιμετωπίστηκε στην κλινική μας. Η σπανιότητα της περίπτωσης αυτής έγκειται στο νεαρό της ηλικίας του ασθενούς, καθώς και στη θέση εντόπισης του όγκου.

ΛΕΞΕΙΣ ΚΛΕΙΔΙΑ: Ιγμόρειο άντρο, οφθαλμικός κόγχος, βασικού τύπου καρκίνωμα εκ πλακωδών κυττάρων.

SUMMARY: Basaloid squamous cell carcinoma is a rare but very aggressive type of carcinoma, whose most common site is the upper respiratory and digestive system.
This study presents a case of basaloid squamous cell carcinoma in the maxillary sinus and orbit that was treated at our department. This is a rare case due to the patient's young age, as well as the uncommon site of occurrence.

KEY WORDS: Maxillary sinus, orbit, basaloid squamous cell carcinoma.

[1]*Ειδικευόμενος ΣΓΠΧ ΓΝΑ-ΚΑΤ*
[2]*Επιμ. Α΄ Κλινικής ΣΓΠΧ ΓΝΑ-ΚΑΤ*
[3]*Διευθυντής Κλινικής ΣΓΠΧ ΓΝΑ-ΚΑΤ*
[4]*Συντονιστής Διευθυντής Κλινικής ΣΓΠΧ ΓΝΑ-ΚΑΤ*

Παρελήφθη: 13/11/2012 - Έγινε δεκτή: 19/03/2013

Paper received: 13/11/2012 - Accepted: 19/03/2013

ΕΙΣΑΓΩΓΗ

Το βασικού τύπου καρκίνωμα εκ πλακωδών κυττάρων είναι ένα σπάνιο αλλά πολύ επιθετικό είδος καρκίνου, το οποίο εμφανίζεται συνήθως στην περιοχή του ανώτερου αναπνευστικού και γαστρεντερικού σωλήνα (Ereno και συν. 2008, Gu και συν. 2011).
Περιγράφηκε για πρώτη φορά από τον Wain και συνεργάτες το 1986, ως μια παραλλαγή του καρκινώματος εκ πλακωδών κυττάρων (Wain και συν. 1986). Οι θέσεις στις οποίες συνήθως ανευρίσκεται είναι η επιγλωττίδα και η βάση της γλώσσας. Άλλες θέσεις λιγότερο συχνής εντόπισης είναι το έδαφος του στόματος, ο στοματικός βλεννογόνος, η υπερώα, τα παρίσθμια, τα ιγμόρεια, ο ρινοφάρυγγας, καθώς επίσης ο οισοφάγος και η τραχεία. Μπορεί όμως να συναντάται σε απομακρυσμένα σημεία όπως οι πνεύμονες, οι ουρητήρες, αλλά και η ουροδόχος κύστη (G-Y Yu και συν. 2008, Gu και συν. 2011).
Παρουσιάζεται περίπτωση ασθενούς με βασικού τύπου Ca εκ πλακωδών κυττάρων με εντόπιση στην περιοχή του ιγμορείου άντρου δεξιά, με επέκταση στο έδαφος του οφθαλμικού κόγχου.

ΠΕΡΙΓΡΑΦΗ ΠΕΡΙΠΤΩΣΗΣ

Άντρας 25 ετών, καταγόμενος από χώρα της ανατολικής Ασίας, προσήλθε στα εξωτερικά ιατρεία της κλινικής λόγω ενός μορφώματος στην περιοχή του υποκογχίου χείλους δεξιά. Αυτό είχε γίνει αντιληπτό από τετραμήνου, με σταδιακή αύξηση μεγέθους, προκαλώντας υπαισθησία του υποκογχίου νεύρου και άλγος στην υποκείμενη περιοχή. Ο ασθενής ανέφερε διαλείπουσα επιφορά δακρύων (Εικ. 1).
Κλινικά το μόρφωμα εμφάνιζε στέρεα υφή, χωρίς σημεία κλυδασμού ή φλεγμονής και ήταν σχεδόν ακίνητο, στερεά συμφυόμενο με τους υποκείμενους ιστούς. Το υπερκείμενο δέρμα δεν εμφάνιζε καμιά αλλοίωση, εκτός από υπέγερση.
Στα πλαίσια της συμπληρωματικής κλινικής εξέτασης πραγματοποιήθηκε οφθαλμολογική εκτίμηση, η οποία επιβεβαίωσε την επιφορά δακρύων, ενώ δεν υπήρχε διαταραχή της οπτικής οξύτητας και της οφθαλμοκινητικότητας του πάσχοντος οφθαλμού.
Πραγματοποιήθηκε πλήρης εργαστηριακός και ακτινολογικός έλεγχος, συμπεριλαμβανομένης αξονικής τομογραφίας σπλαγχνικού κρανίου και τραχήλου, στην οποία επιβεβαιώθηκε η ύπαρξη του μορφώματος και τα όρια του. Στην περιγραφή του μορφώματος, υπήρχε αναφορά για διάβρωση του προσθίου τοιχώματος του ιγμορείου άντρου δεξιά, καθώς και του εδάφους του οφθαλμικού κόγχου (Εικ. 2, 3). Από τον τράχηλο δεν υπήρχαν παθολογικά ευρήματα.
Προγραμματίστηκε ανοικτή τμηματική βιοψία του μορφώματος, η οποία πραγματοποιήθηκε υπό γενική αναισθησία και το αποτέλεσμα της παθολογοανατομικής

INTRODUCTION

Basaloid squamous cell carcinoma is a rare but very aggressive type of carcinoma, whose most common site is the upper respiratory and digestive system (Ereno et al. 2008, Gu et al. 2011).
It was first described by Wain et al in 1986, as a variant of squamous cell carcinoma (Wain et al. 1986). Its most common sites of occurrence include the epiglottis and posterior tongue. Less common sites are the floor of the mouth, the oral mucosa, the palate, the fauces, the sinuses, the nasopharynx, as well as the esophagus and trachea. It can also be found at distal sites, such as the lungs, ureters, and even the bladder (G-Y Yu et al. 2008, Gu et al. 2011).
In the case presented here, the basaloid squamous cell carcinoma had developed in the right maxillary sinus and expanded into the orbital floor.

CASE REPORT

A 25-year-old man of East Asian background presented to the outpatient unit of our clinic with a mass in the area of the infraorbital rim, on the right. That mass had first been noticed four months earlier, and had been growing steadily since then, leading to hyposensitivity of the infraorbital nerve and pain in the underlying area. The patient also reported intermittent tear overflow (epiphora) (Fig. 1).
Clinically, the mass had a solid texture, with no signs of fluctuation or inflammation, and was almost immobile and closely intertwined with the underlying tissues. Besides elevation, the overlying skin did not display any pathology.
The ophthalmologic assessment, performed as part of the supplementary clinical examination, confirmed the presence of epiphora, while there were no visual acuity and motility disorders in the affected eye.
Complete laboratory and radiographic tests were carried out, including a head and neck CT scan, which con-

Εικ. 1: Προεγχειρητική κλινική εικόνα του ασθενούς
Fig. 1: The patient's preoperative condition

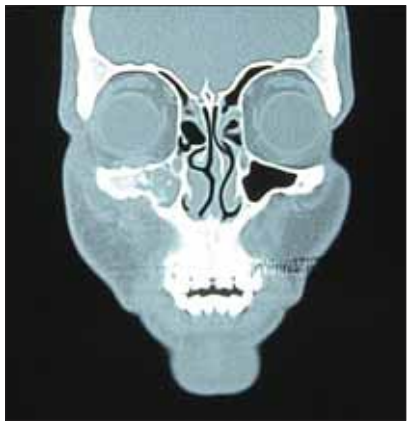

Εικ. 2: Προεγχειρητική αξονική τομογραφία α
Fig. 2: Preoperative CT scan (a)

Εικ. 3: Προεγχειρητική αξονική τομογραφία β
Fig. 3: Preoperative CT scan (b)

εξέτασης ήταν βασικού τύπου καρκίνωμα εκ πλακωδών κυττάρων, καλής έως μέτριας διαφοροποίησης με θηλωματώδη διαμόρφωση.

Στην συνέχεια πραγματοποιήθηκε πλήρης απεικονιστικός έλεγχος με αξονική τομογραφία θώρακος και υπερηχογραφικό έλεγχο άνω και κάτω κοιλίας, με σκοπό τη σταδιοποίηση της νόσου, στις οποίες δεν παρατηρήθηκαν παθολογικά ευρήματα.

Στο Ογκολογικό Συμβούλιο που ακολούθησε, αποφασίστηκε η χειρουργική αντιμετώπιση του ασθενούς, με στόχο την ολική αφαίρεση του όγκου, σε συνδυασμό με οστεοτομία του προσθίου τοιχώματος του ιγμορείου άντρου και του εδάφους του οφθαλμικού κόγχου, λόγω διάβρωσης αυτών, γεγονός που επιβεβαιωνόταν από την αξονική τομογραφία.

Η προσπέλαση που χρησιμοποιήθηκε ήταν η Weber–Ferguson με Lynch επέκταση για την πλήρη αποκάλυψη του πρόσθιου τοιχώματος του δεξιού ιγμορείου άντρου καθώς και του εδάφους του οφθαλμικού κόγχου (Εικ. 4). Πραγματοποιήθηκε en block αφαίρεση του όγκου με οστεοτομία του προσθίου τοιχώματος του ιγμορείου άντρου και συναφαίρεση του εδάφους του οφθαλμικού κόγχου. Κατά τη διάρκεια της επέμβασης αναγνωρίστηκαν και απολινώθηκαν τόσο το υποκόγχιο νεύρο όσο και ο ρινοδακρυϊκός πόρος, χωρίς κάποια προσπάθεια αποκατάστασης της αποχετευτικής μοίρας της δακρυϊκής συσκευής.

Εικ. 4: Προσπέλαση - οστεοτομία - αφαίρεση όγκου.
Fig. 4: Accessing the area – osteotomy – tumour resection.

firmed the presence of a mass and established its margins. In the radiologic report there was a reference to erosion of the anterior wall of the right maxillary sinus, as well as of the orbital floor (Fig. 2, 3). There were no pathological findings in the neck.

An open partial biopsy of the mass was scheduled and carried out under general anaesthesia, and the histopathology examination revealed a well to moderately differentiated basaloid squamous cell carcinoma of papillomatous composition.

Complete imaging examination was then carried out to help staging the disease, including thorax CT scanning and upper and lower abdominal ultrasound, which did not reveal any pathological findings.

Subsequently, the Oncology Council decided that the patent would be treated by complete tumour resection in combination with an osteotomy of the anterior wall of the maxillary sinus and the orbital floor due to their erosion, which had been confirmed by the CT scan.

Access was gained using the Weber–Ferguson incision with Lynch extension in order to fully reveal the anterior wall of the right maxillary sinus and the orbital floor (Fig. 4). The tumour was resected en-block, with an osteotomy of the anterior wall of the maxillary sinus and a concurrent removal of the orbital floor. Intraoperatively, the infraorbital nerve and the nasolacrimal duct were identified and ligated, while there was no attempt to restore the drainage structure of the lacrimal apparatus.

Titanium materials were used for the reconstruction of the defect, for both the orbital floor and the anterior wall of the maxillary sinus (Fig. 5).

The patient tolerated the operation well, while his postoperative course was uneventful (Fig. 6). The histopathology examination confirmed the result of the initial one, as well as the healthy surgical margins. Following the final findings of pathologoanatomic examination, the patient was re-evaluated by the Oncology scientific meeting, where it was decided that radiother-

Όσον αφορά την αποκατάσταση του ελλείμματος, χρησιμοποιήθηκαν υλικά τιτανίου, τόσο για το έδαφος του οφθαλμικού κόγχου όσο και για το πρόσθιο τοίχωμα του ιγμορείου άντρου (Εικ. 5).

Ο ασθενής ανέχθηκε την επέμβαση καλώς και η μετεγχειρητική του πορεία ήταν ομαλή (Εικ. 6). Το αποτέλεσμα της παθολογοανατομικής εξέτασης επιβεβαίωσε την αρχική διάγνωση, καθώς και τα υγιή εγχειρητικά όρια. Μετά το τελικό πόρισμα της παθολογοανατομικής εξέτασης, έγινε επανεκτίμηση του ασθενούς από Ογκολογικό συμβούλιο, όπου και κρίθηκε αναγκαία η χρήση ακτινοθεραπείας ως το μόνο, αλλά αναγκαίο συμπληρωματικό μέσο, με σκοπό την οριστική αντιμετώπισή του. Ασφαλές κριτήριο αποτέλεσε η επιθετική συμπεριφορά του όγκου, ενώ θετικά κρίθηκε η en block αφαίρεση του σε υγιή όρια, εξασφαλίζοντας έτσι την περίπτωση μη ύπαρξης υπολειμματικής νόσου.

Λόγω μετανάστευσης του ασθενούς στη χώρα καταγωγής του, δεν υπάρχουν στοιχεία στην κλινική μας μετεγχειρητικής παρακολούθησης για μεγαλύτερο χρονικό διάστημα των εννέα μηνών, όπου ο ασθενής παρέμενε ελεύθερος νόσου, έχοντας ολοκληρώσει τον κύκλο ακτινοθεραπείας που του είχε οριστεί μετεγχειρητικά. Θα πρέπει να σημειωθεί πως το μόνο κλινικό σημείο από τον οφθαλμό, ήταν η μόνιμη πλέον επιφορά δακρύων, χωρίς προβλήματα όμως τόσο από την οφθαλμοκινητικότητα όσο και από την οπτική του οξύτητα, παρά την μετεγχειρητική ακτινοθεραπεία.

ΣΥΖΗΤΗΣΗ - ΣΥΜΠΕΡΑΣΜΑΤΑ

Το βασικού τύπου καρκίνωμα εν πλακωδών κυττάρων, (BSCC), περιγράφηκε για πρώτη φορά το 1986 με μια αναφορά 10 περιπτώσεων (Wain και συν. 1986). Προσδιορίστηκε το 2005 από τον Παγκόσμιο Οργανισμό Υγείας (WHO), ως ένας ιδιαίτερα επιθετικός τύπος καρκινώματος εκ πλακωδών κυττάρων, ο οποίος έχει πλακώδη και βασικού τύπου στοιχεία στη σύσταση του (Cardesa και συν. 2005). Η ιστογένεση του όγκου έχει πολλές αντικρουόμενες απόψεις. Κυριαρχεί η άποψη ότι προέρχεται από τα κύτταρα της βασικής στοιβάδας των πλακωδών επιθηλίων.

Εμφανίζεται κυρίως σε άνδρες ηλικίας 60 έως 80 ετών. Η χρήση αλκοόλ καθώς και καπνού στους ασθενείς αυτούς είναι πάντα συχνή στο ιστορικό τους (Ide και συν. 2002).

Τα κλινικά σημεία και συμπτώματα εξαρτώνται από την περιοχή της εντόπισης του όγκου. Κυρίαρχο κλινικό σημείο είναι ο πόνος στην περιοχή του όγκου. Ταχύς επίσης είναι και ο ρυθμός ανάπτυξης του όγκου ο οποίος γίνεται για τους περισσότερους ασθενείς αντιληπτός σε τρεις περίπου μήνες. Οι θέσεις στις οποίες συνήθως εμφανίζεται είναι η επιγλωττίδα και η βάση της γλώσσας. Άλλες θέσεις λιγότερο συχνής εντόπισης είναι το έδαφος του στόματος, ο στοματικός βλεννο-

Εικ. 5: Μετεγχειρητική 3D αξονική τομογραφία του ασθενούς.
Fig. 5: Postoperative 3D tomography of the patient.

Εικ. 6: Κλινική εικόνα ασθενούς - 10 ημέρες μετεγχειρητικά
Fig. 6: The patient's clinical appearance 10 days postoperatively

apy would be the only necessary adjuvant treatment for the successful management of the disease. The tumour's aggressive behaviour was a determining factor in this decision, while its en-block excision within healthy margins was positively evaluated, as it ensured the absence of residual disease.

Due to the patient migrating back to his country of origin, the follow-up data available at our clinic covers only the first nine postoperative months, during which the patient was disease-free, having completed the radiotherapy course that had been prescribed to him after the operation. It should be pointed out that the only clinical sign in the eye was the now permanent tear epiphora, however there were no problems in terms of eye motility or visual acuity, despite the postoperative radiotherapy.

DISCUSSION – CONCLUSIONS

Basaloid squamous cell carcinoma (BSCC) was first described in 1986, when 10 cases were reported (Wain et al. 1986). In 2005, the World Health Organization (WHO) described it as a highly aggressive type of squamous cell carcinoma, consisting of squamous

γόνος, η υπερώα, τα παρίσθμια, τα ιγμόρεια, ο ρινοφάρυγγας, καθώς επίσης ο οισοφάγος και η τραχεία (Bahar και συν. 2003, Ereno και συν. 2008, Joong και συν. 2009).

Σύμφωνα με το σύστημα σταδιοποίησης TNM, το 65% των γνωστών περιπτώσεων εμφανίζονται σε στάδιο III ή IV. Η περίπτωση που αναφέρουμε ήταν T4N0M0. Όσον αφορά τους επηρεασμένους λεμφαδένες, αυτοί εμφανίζονται σε ένα ποσοστό 40-70% των περιπτώσεων που έχουν ανακοινωθεί. Οι απομακρυσμένες μεταστάσεις είναι πολύ σπάνιες και αγγίζουν ένα ποσοστό που βρίσκεται περίπου στο 2%, με συνήθη θέση τον πνεύμονα, ή τα οστά και σπανιότερα το ήπαρ (Ereno και συν. 2008).

Δεν υπάρχουν κλινικά σημεία που να διαφοροποιούν ένα καρκίνωμα εκ πλακωδών κυττάρων από ένα βασικού τύπου καρκίνωμα εκ πλακωδών κυττάρων.

Ο ανοσοϊστοχημικός έλεγχος δίνει θετική απάντηση στην κυττοκερατίνη AE1/AE3, υποδηλώνοντας την επιθηλιακή προέλευση του όγκου. Είναι συνήθως αρνητικός στο δείκτη CD56, ενώ στην πρωτεΐνη S-100 έχει κάποιες φορές ασθενή απάντηση. Έντονα θετική είναι η απάντηση στο δείκτη p63, η οποία αποτελεί και ιδιαίτερο χαρακτηριστικό του όγκου (Ide και συν. 2002, Ereno και συν. 2008).

Υπάρχουν μελέτες οι οποίες δίνουν πολύ έντονη σχέση του καρκινώματος αυτού με τον ιό των ανθρωπίνων θηλωμάτων (HPV), κυρίως στις περιπτώσεις της εμφάνισης αυτού του τύπου στον στοματοφάρυγγα (Ide και συν. 2002).

Στην περίπτωση που παρουσιάζεται διαφοροποιείται η συνήθης ηλικία εμφάνισης του όγκου αυτού, ενώ τα κλινικά του χαρακτηριστικά καθώς και η επιθετική του συμπεριφορά είναι εμφανή και εδώ. Ο ασθενής δεν εμφάνιζε λεμφαδενικές ή απομακρυσμένες μεταστάσεις ενώ σε διάστημα εννέα μηνών μετεγχειρητικά ήταν ελεύθερος νόσου. Η ακτινοθεραπεία χρησιμοποιήθηκε ως συμπληρωματική θεραπεία.

Η σπανιότητα του καρκινώματος αυτού καθώς και η επιθετική του συμπεριφορά καθιστά αναγκαία την άμεση αντιμετώπισή του, καθώς και επιβεβλημένη τη συμπληρωματική θεραπεία, στο πλαίσιο χημειοθεραπείας ή ακτινοθεραπείας, ή, συνδυασμό και των δύο.

and basaloid elements (Cardesa et al. 2005). There are many conflicting theories of the histogenesis of this tumour. According to the most prevalent one, it originates from the basal cell layer of the squamous epithelium. It develops mostly in men between 60 and 80 years of age. The use of alcohol and smoke is a frequent finding in the medical history of these patients (Ide et al. 2002).

The clinical signs and symptoms depend on the site were the tumour is located. The main clinical sign is pain in the tumour's site. The tumour's growth rate is high, with most patients noticing it after approximately three months. Its most common sites of occurrence include the epiglottis and posterior tongue. Less common sites include the floor of the mouth, oral mucosa, palate, fauces, sinuses, nasopharynx, as well as the esophagus and trachea (Bahar et al. 2003, Ereno et al. 2008, Joong et al. 2009).

According to the TNM staging system, 56% of all known cases are stage III or IV. The case reported here was T4N0M0. Moreover, affected lymph nodes are reported in 40-70% of all published cases. Distal metastases are very rare, in around 2% of cases, with the lung or bones being the most common sites and the liver the less common one (Ereno et al. 2008).

There are no clinical signs to differentiate squamous cell carcinomas from basaloid squamous cell carcinomas.

Immunohistochemically, there is a strong positive expression of AE1/AE3 cytokeratin, which confirms the tumour's epithelial origin. CD56 expression is usually negative, while the expression of the S-100 protein is sometimes weakly positive. Finally, there is a strong positive expression of the p63 index, which is typical of this tumour (Ide et al. 2002, Ereno et al. 2008).

A number of studies emphasise the strong correlation between this type of carcinoma and Human Papilloma Virus (HPV), particularly in cases where the stomatopharynx is affected (Ide et al. 2002).

In the case presented here, the patient's age deviates from the typical age of onset for this tumour, however its clinical features and aggressive behaviour are present. The patient did not have any lymph node or distal metastases, while nine months postoperatively he was disease-free. Radiotherapy was used as adjuvant treatment.

The rarity and aggressive behaviour of this carcinoma necessitate its immediate management, as well as the prescription of adjuvant treatment within the framework of chemo or radiotherapy, or a combination of both.

ΒΙΒΛΙΟΓΡΑΦΙΑ/REFERENCES

Bahar G, Feinmesser R, Popovtzer A, et al.: Basaloid squamous carcinoma of the larynx. Am J Otolaryngol. 24:204–8, 2003

Cardesa A, Zidar N, Ereno C.: Basaloid squamous cell carcinoma. In: Barnes L, Eveson JW, Reichart P, Sidrasky D, editors. Pathology and genetics of head and neck tumours. Kleihues P, Sobon LH, series editors. World Health Organization classification of tumours. Lyon, France: IARC Press; 2005. p. 124–5.

Ereno C, Gaafar A, Garmendia M, Etxezarraga C, Bilbao F, Lopez J.: Basaloid Squamous Cell Carcinoma of the Head and Neck –A Clinicopathological and Follow up Study of 40 cases and Review of the Literature. Head and Neck Pathol 2:83-91, 2008

Gu X, Eskandari F, Fowler M.: Sphenoid Sinus Basaloid Squamous Cell Carcinoma Presenting as a Sellar Mass: Report a Case with Review of the Literature. Head and Neck Pathol 5:81-85, 2011

G.-Y Yu, Y. Gao, X. Peng, Y. Chen, F.-Y. Zhao, M.-J. Wu. A Clinicopathologic Study on Basaloid Squamous Cell Carcinoma in the Oral and Maxillofacial Region. International J Oral and Maxillofac Surg 37:1003-1008, 2008

Ide F, Shimoyama T, Horie N, et al. : Basaloid squamous cell carcinoma of the oral mucosa: a new case and review of 45 cases in the literature. Oral Oncol. 38:120–4, 2002

Joong Seob Lee, Il Ju Ko, Sun-Young Jun, Jin Young Kim.: Basaloid Squamous Cell Carcinoma in Nasal Cavity. Clinical and Experimental Otorhinolaryncology 2(4): 207-210, 2009

Wain SL, Kier R, Wollmer RT, et al.: Basaloid-squamous carcinoma of the tongue, hypo pharynx, and larynx: report of 10 cases. Hum Pathol. 17:1158–66, 1986

Διεύθυνση επικοινωνίας:
Γεώργιος Γκίνης
Αλκιβιάδου 9,
153 43 Αγία Παρασκευή
Τηλ.: 6983 513529
e-mail: ggkinis@on.gr

Address:
George Gkinis
Alkiviadou 9,
153 43 Agia Paraskevi
Tel.: 6983 513529
e-mail: ggkinis@on.gr