Άτυπη φυματίωση κεφαλής και τραχήλου. Είναι η βιοψία το κλειδί για τη λύση του γρίφου;

Δημοσθένης ΗΓΟΥΜΕΝΑΚΗΣ[1], Αναστάσιος ΣΑΚΕΛΛΑΡΙΟΥ[2], Γιαννούλης ΠΙΑΓΚΟΣ[3], Κωνσταντίνος ΜΟΥΡΟΥΖΗΣ[4], Μιχάλης ΜΕΖΙΤΗΣ[5], Γεώργιος ΡΑΛΛΗΣ[6]

Τμήμα Στοματικής και Γναθοπροσωπικής Χειρουργικής, Γενικό Νοσοκομείο Αττικής «ΚΑΤ» (Διευθυντής/Συντονιστής: Γ. Ράλλης)

Atypical Head and Neck Tuberculosis. Is Biopsy the Key to Solve the Riddle?

Dimosthenis IGOUMENAKIS, Anastasios SAKELLARIOU, Giannoulis PIAGKOS, Constantinos MOUROUZIS, Michael MEZITIS, George RALLIS

Department of Oral and Maxillofacial Surgery, General Hospital "KAT" Athens, Greece (Consultant in charge: G. Rallis)

Κλινική μελέτη
Clinical study

ΠΕΡΙΛΗΨΗ: *Σκοπός:* Η παρουσίαση μιας σειράς περιπτώσεων άτυπης φυματίωσης κεφαλής και τραχήλου, οι οποίες χαρακτηρίστηκαν από διαγνωστικές δυσκολίες.
Ασθενείς και μέθοδος: Έγινε αναδρομική μελέτη των φακέλων 4 ασθενών με φυματίωση κεφαλής και τραχήλου.
Αποτελέσματα: Για επιβεβαίωση της κλινικής υποψίας φυματίωσης, σε όλες τις περιπτώσεις διενεργήθηκαν οι εξής εξετάσεις: δερμοαντίδραση φυματίνης, χρώση Ziehl-Neelsen, καλλιέργεια για μυκοβακτηρίδια και βιοψία. Τα παραπάνω συνδυάστηκαν με απεικονιστικές εξετάσεις. Η βιοψία αποδείχθηκε η μόνη μέθοδος, που ανεξαιρέτως οδήγησε σε οριστική διάγνωση.
Συμπεράσματα: σε υποψία φυματίωσης κεφαλής και τραχήλου, η βιοψία είναι μια πολύτιμη διαγνωστική προσέγγιση.

ΛΕΞΕΙΣ ΚΛΕΙΔΙΑ: Εξωπνευμονική φυματίωση, υπογνάθια διόγκωση, συρίγγιο, ιστοπαθολογική εξέταση.

SUMMARY: *Aim:* The presentation of a series of cases with atypical head and neck tuberculosis that were characterized by diagnostic difficulties.
Patients and Methods: Retrospective study of the files of four patients with head and neck tuberculosis was conducted.
Results: In order to verify clinical suspicion of tuberculosis, the following tests were undertaken in all cases: tuberculin skin test, Ziehl-Neelsen stain, cultures for mycobacteria and biopsy. These were combined with imaging studies. Biopsy turned out to be the only method, which invariably led to a definitive diagnosis.
Conclusions: When there is suspicion for head and neck tuberculosis, biopsy is a valuable diagnostic procedure.

KEY WORDS: Extrapulmonary tuberculosis, submandibular swelling, fistula, histopathological examination.

[1,2]Ειδικευόμενος ΣΓΠΧ ΓΝΑ «ΚΑΤ»
[3]Ειδικευόμενος Παθολογικής Ανατομικής ΓΝΑ «ΚΑΤ»
[4]Επιμελητής Α΄ Τμήματος ΣΓΠΧ, ΓΝΑ «ΚΑΤ»
[5]Διευθυντής ΣΓΠΧ, ΓΝΑ «ΚΑΤ»
[6]Συντονιστής Διευθυντής ΣΓΠΧ, ΓΝΑ «ΚΑΤ»

Παρελήφθη: 27/02/2013 - Έγινε δεκτή: 28/03/2013

Paper received: 27/02/2013 - Accepted: 28/03/2013

ΕΙΣΑΓΩΓΗ

Η φυματίωση είναι κοκκιωματώδης, λοιμώδης, νόσος, οφειλόμενη συνηθέστερα στο ομώνυμο μυκοβακτηρίδιο (Mycobacterium tuberculosis). Τα τελευταία χρόνια, παρατηρείται αύξηση της επίπτωσης της νόσου στο δυτικό κόσμο και βέβαια και στην Ελλάδα. Το γεγονός αυτό αποδίδεται στην αθρόα είσοδο μεταναστών από χώρες του τρίτου κόσμου, όπου η φυματίωση ενδημεί. Επιπλέον, αυξημένη επίπτωση φυματίωσης έχει συσχετιστεί με κοινωνικοοικονομικά προβλήματα, καθώς και με το χαμηλό βιοτικό επίπεδο (Ploubidis και συν. 2012). Η μετάδοση γίνεται κυρίως αερογενώς, από άνθρωπο σε άνθρωπο, μέσω σταγονιδίων (Chigurupati και συν. 2010). Το όργανο, που προσβάλλεται συχνότερα είναι ο πνεύμονας, ωστόσο οποιοδήποτε όργανο μπορεί πρακτικά να προσβληθεί (Haas 2000, Rapidis και συν. 2005). Στην περιοχή της κεφαλής και του τραχήλου, η φυματίωση εμφανίζεται συνήθως ως φυματιώδης λεμφαδενίτιδα ή χοιράδωση, η οποία μάλιστα αποτελεί και τη συχνότερη εξωπνευμονική εκδήλωση (Kanlikama και συν. 2000, Neville και συν. 2002, Rubinstein και συν. 2010). Σε τέτοιες περιπτώσεις, επομένως, ο γναθοπροσωπικός χειρουργός οφείλει να συμπεριλαμβάνει τη φυματίωση στη λίστα της διαφορικής διάγνωσης. Το ιστορικό και οι κλινικές εκδηλώσεις ενός ασθενούς μπορεί να είναι ενδεικτικά φυματίωσης, θέτοντας έτσι την υποψία της νόσου. Εντούτοις, για την οριστικοποίηση της διάγνωσης απαιτείται η απομόνωση μυκοβακτηριδίων φυματίωσης από κάποιο βιολογικό δείγμα. Για το σκοπό αυτό, έχουν χρησιμοποιηθεί ποικίλες διαγνωστικές μέθοδοι όπως: καλλιέργειες, ειδική χρώση (Ziehl-Neelsen), η αλυσιδωτή αντίδραση πολυμεράσης (PCR) και η κουαντιφερόνη (Alleva και συν. 1988, Manolidis και συν. 1993, Grzybowski και Allen, 1995, Penfold και Revington, 1996, Prasad και συν. 2007, Raviglione και O'Brien, 2008, Agarwal και συν. 2009, Pandwarthan και συν. 2011). Ενίοτε, όλες οι παραπάνω εξετάσεις είναι αρνητικές, ενώ η βιοψία αναδεικνύει τυπικές ιστολογικές αλλοιώσεις φυματίωσης, θέτοντας έτσι τη διάγνωση.

Σκοπός: Ο σκοπός της παρούσας εργασίας είναι η αναδρομική παρουσίαση μιας σειράς περιπτώσεων ασθενών με άτυπη, εξωπνευμονική φυματίωση, με εκδηλώσεις από την κεφαλή και τον τράχηλο.

ΠΕΡΙΓΡΑΦΗ ΠΕΡΙΠΤΩΣΕΩΝ

Έγινε αναδρομική μελέτη των φακέλων 4 ασθενών με φυματίωση κεφαλής και τραχήλου και καταγράφηκαν τα κυριότερα κλινικά και εργαστηριακά δεδομένα κάθε περίπτωσης.
Ακολουθεί συνοπτική παρουσίαση των τεσσάρων περιπτώσεων:

INTRODUCTION

Tuberculosis is a granulomatous infectious disease caused primarily by Mycobacterium Tuberculosis. A rise of the incidence of the disease in the western world has been observed recently. This fact has been attributed to the entrée of immigrants from the third world, where tuberculosis is endemic. Furthermore, the increased incidence of tuberculosis has been associated with social and financial problems, as well as low living standards (Ploubidis et al. 2012). Transmission is mainly performed by aerosolized droplets from person to person (Chigurupati et al. 2010). The organ mostly involved is the lung, however any organ may virtually be affected (Haas 2000, Rapidis et al. 2005). In the head and neck region tuberculosis usually presents as tuberculous lymphadenitis or scrofula, which actually represents the most common extrapulmonary manifestation (Kanlikama et al. 2000, Neville et al. 2002, Rubinstein et al. 2010). In such cases, a maxillofacial surgeon should always include tuberculosis into the differential diagnosis list. The history and clinical manifestations of a patient may be indicative of tuberculosis and raise the suspicion for the disease. In establishing the diagnosis though, the isolation of mycobacteria from a biological sample is required. In order to achieve this goal, various diagnostic procedures have been introduced, including: cultures, specific stain (Ziehl-Neelsen), polymerase chain reaction (PCR) and quantiferon (Alleva et al. 1988, Manolidis et al. 1993, Grzybowski and Allen, 1995, Penfold and Revington, 1996, Prasad et al. 2007, Raviglione and O'Brien, 2008, Agarwal et al. 2009, Pantwardhan et al. 2011). Occasionally, all of them are negative and nevertheless a tissue biopsy reveals typical lesions of tuberculosis, leading to the diagnosis.

Aim of the current study is the retrospective presentation of a case series of patients with atypical, extrapulmonary tuberculosis, with manifestations from the head and neck.

REPORT OF CASES

A retrospective study of the files of four patients with head and neck tuberculosis was conducted and the main clinical and laboratory data of each case were collected.
A brief presentation of the four cases follows:

Case 1

A 32 year-old male from Pakistan attended our outpatient clinic with an enlarged submental lymph node and multiple draining sinuses in the right submandibular area (Fig. 1). The patient reported that 3 weeks before, a swelling had appeared at the same area and it had

Περίπτωση 1

Ασθενής 32 ετών από το Πακιστάν προσήλθε στα εξωτερικά ιατρεία του τμήματός μας, λόγω ενός διογκωμένου υπογενείδιου λεμφαδένα και πολυάριθμων συριγγίων στη δεξιά υπογνάθια χώρα (Εικ. 1). Ο ασθενής ανέφερε ότι τρεις εβδομάδες νωρίτερα είχε εμφανιστεί διόγκωση στην ίδια περιοχή, η οποία είχε υποβληθεί σε διάνοιξη και παροχέτευση αλλού. Έκτοτε, υπήρχε μόνιμη εκροή πύου. Ο ασθενής δεν ανέφερε άλλα συμπτώματα και το λοιπό ιστορικό του ήταν ελεύθερο. Η αρχική προσέγγιση με εργαστηριακό έλεγχο ρουτίνας, ακτινογραφία θώρακα, καθώς και δερμοαντίδραση φυματίνης δεν απέδωσε κάτι παθολογικό. Υπολογιστική τομογραφία σπλαγχνικού κρανίου και τραχήλου δεν ανέδειξε παθολογικά ευρήματα, πλην του ήδη κλινικά εμφανούς υπογενείδιου λεμφαδένα. Έπειτα απ' αυτά στάλθηκε καλλιέργεια πύου από συρίγγιο (κοινή και για μυκοβακτηρίδια), χρώση Ziehl-Neelsen και τέλος PCR, με αρνητικά όμως αποτελέσματα. Τελικά, αποφασίστηκε η λήψη βιοψίας· στάλθηκαν ο υπογενείδιος λεμφαδένας και τμήμα ενός συριγγώδους πόρου. Η ιστολογική εξέταση ανέδειξε τυπικές αλλοιώσεις φυματίωσης, δηλαδή κοκκιώματα με τυροειδή νέκρωση και πολυπύρηνα γιγαντοκύτταρα.

Περίπτωση 2

Ασθενής 32 ετών, επίσης από το Πακιστάν, παραπέμφθηκε στο τμήμα μας, λόγω υπογνάθιας διόγκωσης δεξιά. Η διόγκωση ήταν σαφώς περιγεγραμμένη, σκληρή, ακίνητη, ανώδυνη και χωρίς κλυδασμό, με φυσιολογικό υπερκείμενο δέρμα. Η διάμετρός της ήταν περίπου 4 cm. Ο ασθενής ανέφερε, ότι την είχε διαπιστώσει ένα μήνα πριν. Παρουσίαζε δεκατική πυρετική κίνηση, ενώ δεν είχε άλλα συμπτώματα, ούτε άλλα προβλήματα υγείας. Ο συνήθης εργαστηριακός και ακτινογραφικός έλεγχος εισαγωγής στο νοσοκομείο ήταν φυσιολογικός. Έλεγχος της βλάβης με υπολογιστική τομογραφία έδειξε ότι επρόκειτο για δύο διογκωμένους λεμφαδένες με κεντρική τήξη (Εικ. 2). Προχωρήσαμε σε εκτομή του ενός απ' αυτούς, ο οποίος στάλθηκε για ιστολογική εξέταση και επιπλέον για έλεγχο με PCR, χρώση Ziehl-Neelsen και καλλιέργεια. Οι δύο τελευταίες ήταν αρνητικές. Αντίθετα, η PCR ήταν θετική για μυκοβακτηρίδια φυματίωσης και η ιστολογική εξέταση έδειξε τυπικά φυματιώδη κοκκιώματα.

Περίπτωση 3

Πακιστανός ασθενής, 19 ετών, παραπέμφθηκε στο τμήμα μας, εξαιτίας μίας προωτιαίας διόγκωσης δεξιά. Ο ασθενής είχε αρνητικό ιατρικό ιστορικό και δεν ανέφερε άλλα συμπτώματα. Από την κλινική εξέταση διαπιστώθηκε μία μαλακή, ανώδυνη και κλυδάζουσα διόγκωση, καθώς και φυσιολογική λειτουργικότητα του προσωπικού νεύρου. Οι συνήθεις εργαστηριακές εξετάσεις και ακτινογραφίες ήταν αρνητικές. Περαιτέρω διερεύνηση με υπολογιστική τομογραφία ανέδειξε μία

Εικ. 1: Φωτογραφία του ασθενούς της περίπτωσης 1
Fig. 1: Photograph of the case 1 patient

been incised and drained elsewhere. Since then, a constant purulent discharge had been present. The patient had no other symptoms and his medical history was free. An initial evaluation with laboratory tests, chest and panoramic x-rays as well as tuberculin skin test revealed no pathology. A CT scan of head, neck and thorax was also noncontributory, except for the clinically obvious submental node. Pus from the sinus was sent for: cultures, including mycobacterial ones, Ziehl-Neelsen stain and PCR, with negative results though. Therefore, a biopsy was decided. The enlarged submental node and a sample of sinus tract were sent for histopathological examination, which showed typical lesions of Tb, namely granulomas with caseating necrosis and multinuclear giant-cells.

Case 2

A 32 year-old male of Pakistani origin, as well, was referred to our department, due to a right submandibular swelling. The swelling was, hard, fixed, nontender and without fluctuation. It measured approxi-

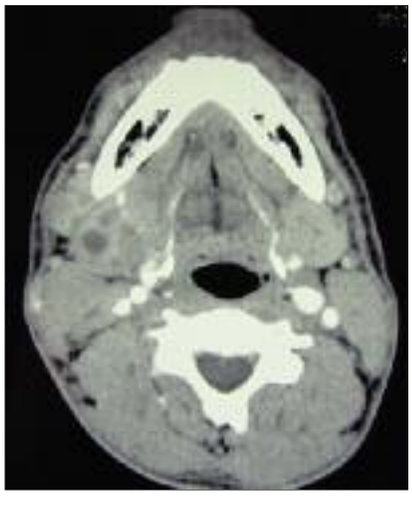

Εικ. 2: Υπολογιστική τομογραφία της περίπτωσης 2
Fig. 2: CT image of the case 2 patient

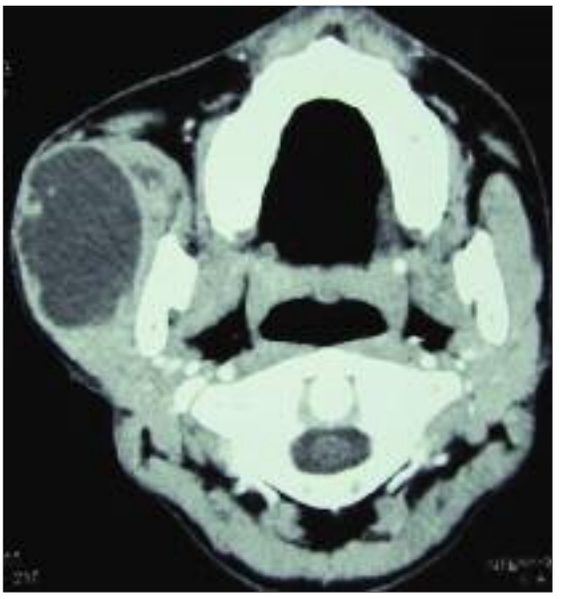

Εικ. 3: Υπολογιστική τομογραφία της περίπτωσης 3
Fig. 3: CT image of the case 3 patient

Εικ. 4: Φωτογραφία του ασθενούς της περίπτωσης 4. Διακρίνονται υπογνάθια διόγκωση και το συρίγγιο στη σφαγιτιδική εντομή.
Fig. 4: Photograph of the patient of case 4, depicting a submandibular swelling alongside a jugular notch fistula

κυστόμορφη αλλοίωση, το τοίχωμα της οποίας εμπλουτιζόταν με ενδοφλέβιο σκιαγραφικό, ενώ το περιεχόμενό της ήταν υπόπυκνο υγρό (Εικ. 3). Στη συνέχεια, έγινε παρακέντηση της βλάβης, αναρρόφηση υγρού και εξέτασή του με καλλιέργεια, χρώση Ziehl-Neelsen και PCR. Τα αποτελέσματα, ωστόσο, ήταν αρνητικά. Έτσι, αποφασίστηκε μερική βιοψία της βλάβης, που τελικά, για ακόμη μια φορά, αποκάλυψε τυπικά κοκκιώματα φυματίωσης.

Περίπτωση 4

Ασθενής 25 ετών, από το Πακιστάν, προσήλθε στα εξωτερικά μας ιατρεία, παραπονούμενος για μία υπογνάθια διόγκωση αριστερά, ένα συρίγγιο στη σφαγιτιδική εντομή (Εικ. 4), δεκατική πυρετική κίνηση και απώλεια βάρους, περίπου 10 κιλών σε 3 μήνες. Το ιστορικό του ήταν, κατά τα λοιπά, ελεύθερο. Η κλινική εξέταση του ασθενούς απέδωσε τα εξής: Α) Συρίγγιο με εκροή πυώδους υγρού στη μέση γραμμή του τραχήλου, 2 cm ψηλότερα από τη σφαγιτιδική εντομή. Β) Κλυδάζουσα και επώδυνη διόγκωση στην αριστερή υπογνάθια χώρα, διαμέτρου περίπου 3,5 cm. Ο συνήθης εργαστηριακός και ακτινογραφικός έλεγχος δεν ανέδειξε παθολογικά ευρήματα. Αντίθετα, η εξέταση με ολόσωμη υπολογιστική τομογραφία αποκάλυψε διάσπαρτες αλλοιώσεις. Συγκεκριμένα βρέθηκαν: Α) Δύο κυστικές αλλοιώσεις με υπόπυκνο περιεχόμενο και τοίχωμα, εμπλουτιζόμενο από ενδοφλέβια σκιαγραφική ουσία· η πρώτη στην αριστερή υπογνάθια χώρα και η δεύτερη στην πύελο, στην περιοχή του προστάτη. Β) Πολυάριθμες υπόπυκνες αλλοιώσεις στον εγκέφαλο και στο σπλήνα. Γ) Ηπατοσπληνομεγαλία. Η διερεύνηση συνεχίστηκε με λήψη δείγματος υγρού από το συρίγγιο και αποστολή του για καλλιέργεια, χρώση Ziehl-Neelsen

mately 4 cm in maximum diameter. The overlying skin was normal. The patient had noticed the lesion a month earlier and also reported low grade fever, without any other symptoms. The medical history of the patient was negative. The routine laboratory and radiographic control were normal. A CT scan of the lesion revealed two enlarged lymph nodes with central necrosis in the right submandibular area (Fig. 2). One of them was excised and sent for histopathological examination. A sample of the specimen was additionally examined with PCR, Ziehl-Neelsen stain and mycobacterial cultures. The latter two were negative, whereas the PCR was positive for Mycobacterium tuberculosis and the histology showed typical tuberculous granulomas.

Case 3

A 19 year-old male from Pakistan was referred to our clinic, because of a right preauricular swelling. The patient was otherwise healthy and reported no other symptoms. Physical examination revealed a soft, fluctuating and indolent swelling. The function of the facial nerve was intact. Usual blood tests and x-rays showed no pathology. On CT scan the lesion was of cystic form, had wall exhibiting enhancement by intravenous contrast material and contained hypodense fluid (Fig. 3). Fluid from the lesion was aspired and investigated with cultures, Ziehl-Neelsen and PCR. All the results were negative though. So, we proceeded with an incisional biopsy of the lesion. The histology revealed once again the typical granulomas of tuberculosis.

Case 4

A 25 year-old Pakistani male presented at our outpatient department, complaining of a left submandibular lump, a

και έλεγχο με PCR, με αρνητικό τελικά αποτέλεσμα. Οι ίδιες εξετάσεις διενεργήθηκαν σε υγρό από παρακέντηση της υπογνάθιας κυστικής αλλοίωσης, με επίσης αρνητικά αποτελέσματα. Και σε αυτή την περίπτωση, το επόμενο βήμα ήταν η λήψη βιοψίας, που περιέλαβε μέρος του συριγγώδους πόρου του τραχήλου. Το πόρισμα της παθολογοανατομικής εξέτασης ήταν το τυπικό ιστολογικό πρότυπο της φυματίωσης.

Μετά την οριστικοποίηση της διάγνωσης, όλοι οι παραπάνω ασθενείς παραπέμφθηκαν στο παθολογικό τμήμα του νοσοκομείου μας, όπου υποβλήθηκαν σε αντιφυματική αγωγή, με αποτέλεσμα την ίαση, σ' όλες τις περιπτώσεις.
Τα κυριότερα δεδομένα από τη διερεύνηση της κάθε περίπτωσης συνοψίζονται στον Πίνακα 1.

ΣΥΖΗΤΗΣΗ

Η φυματίωση συνιστά απειλή για την παγκόσμια υγεία, προσβάλλοντας το ένα τρίτο του πληθυσμού της γης (Gordin και Masur, 2012). Το 2008, η επίπτωση της νόσου στην Ελλάδα ήταν 6 νέες περιπτώσεις ανά 100.000 κατοίκους (Papaventsis και συν. 2010). Στη γναθοπροσωπική χώρα, η φυματίωση μπορεί να παρουσιαστεί με πληθώρα κλινικών εκδηλώσεων. Γι αυτό το λόγο, μάλιστα, έχει χαρακτηριστεί ως «ο μεγάλος μίμος». Για παράδειγμα, στοματικά έλκη, υπομασητήριο απόστημα, παρωτίτιδα, οστεομυελίτιδα κονδύλου και ζυγωματικού οστού και όγκος σιαλογόνου αδένα έχουν αναφερθεί ως εκδηλώσεις φυματίωσης (el-Hakim και Langdon 1989, Lype και συν. 2001, Suleiman 2001, Baldwin και Foster 2002, Sethi και συν. 2006, Mascarenhas και συν. 2009, Helbling και συν. 2010). Επίσης, έχει

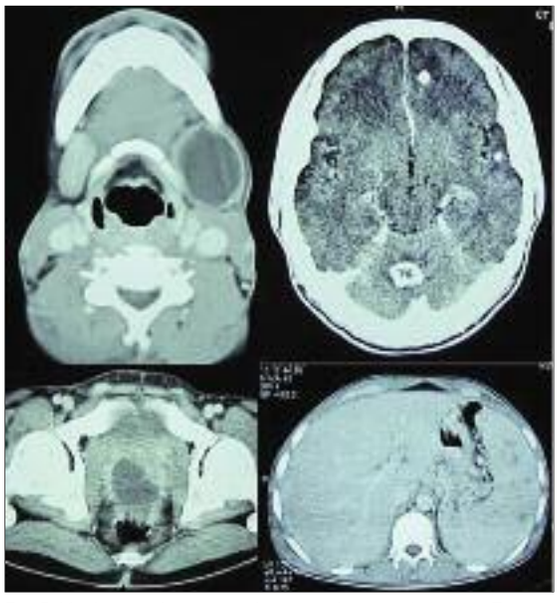

Εικ. 5: Υπολογιστική τομογραφία της περίπτωσης 4. Απεικονίζονται βλάβες στον εγκέφαλο, τον τράχηλο, το σπλήνα και την πύελο.
Fig. 5: Four images of the CT scan of the case 4 patient, depicting lesions in multiple organs.

draining sinus in the midline of the neck (Fig. 4) and decimal fever along with weight loss of about ten kilograms in 3 months. The patient reported an otherwise free medical history. The clinical examination of the patient showed the following: A) A sinus tract, exsudating purulent fluid was obvious 2 cm superiorly to the jugular notch. B) A fluctuating and tender swelling with diameter of 3.5 cm at the left submandibular area. Routine investigation with laboratory tests and plain radiographs yielded no pathologic findings. The patient was further investigated with a total body CT scan, depicting disseminated

Πίνακας 1
Σύνοψη των αποτελεσμάτων των διαγνωστικών εξετάσεων για κάθε περίπτωση

Περίπτωση	CXR[α]	Mantoux	Ziehl-Neelsen	Καλλιέργεια	PCR[β]	Ιστολογική
1	Αρνητική	Αρνητική	Αρνητική	Αρνητική	Αρνητική	Θετική
2	Αρνητική	Αρνητική	Αρνητική	Αρνητική	Θετική	Θετική
3	Αρνητική	–	Αρνητική	Αρνητική	Αρνητική	Θετική
4	Αρνητική	Αρνητική	Αρνητική	Αρνητική	Αρνητική	Θετική

[α]CXR = ακτινογραφία θώρακα, [β]PCR = αλυσιδωτή αντίδραση πολυμεράσης

Table 1
Summary of the utilized diagnostic examinations for each case

Case	CXR[a]	Mantoux	Ziehl-Neelsen	Culture	PCR[b]	Pathology
1	Negative	Negative	Negative	Negative	Negative	Positive
2	Negative	Negative	Negative	Negative	Positive	Positive
3	Negative	–	Negative	Negative	Negative	Positive
4	Negative	Negative	Negative	Negative	Negative	Positive

[a]CXR = chest X-ray, [β]PCR = polymerase chain reaction

δημοσιευθεί περίπτωση λοίμωξης από άτυπο μυκοβακτηρίδιο (M. bovis), που εμφανίστηκε ως οδοντογενές απόστημα (Maragou και συν. 2010). Μεταξύ των περιπτώσεων περιφερικής φυματιώδους λεμφαδενίτιδας, η συχνότερη εντόπιση είναι στους τραχηλικούς λεμφαδένες (Grzybowski και Allen, 1995). Στην παρούσα εργασία, τραχηλική φυματιώδης λεμφαδενίτιδα παρατηρήθηκε σε 2 από τις 4 περιπτώσεις.

Οι ασθενείς των περιπτώσεων 3 και 4 παρουσίαζαν κυστικές αλλοιώσεις στην προωτιαία και υπογνάθια χώρα αντίστοιχα. Στη βιβλιογραφία καταγράφονται περιπτώσεις φυματίωσης, εμφανιζόμενης ως κυστική βλάβη στα οστά, τον οισοφάγο, τους πνεύμονες, το πάγκρεας, το σπλήνα και τη σάλπιγγα (Cheng και συν. 2008, Tripathy και συν. 2010, Huang και συν. 2011, Sharma και συν. 2011, Kaur και συν. 2012). Παραταύτα, φυματιώδεις κυστικές αλλοιώσεις στην κεφαλή και τον τράχηλο, όπως αυτές που περιγράφηκαν, είναι εξαιρετικά σπάνιες.

Σε καμία από τις περιπτώσεις μας δεν υπήρξε ακτινογραφική ένδειξη πνευμονικής φυματίωσης. Αντίστοιχα, σε μελέτη των Penfold και Revington (1996), αναφέρεται ακτινογραφικά προφανής πνευμονική φυματίωση στο 55% των ασθενών με φυματιώδη λεμφαδενίτιδα. Πάντως, έχουν δημοσιευτεί και ακόμα χαμηλότερα ποσοστά θετικής αντινογραφίας θώρακα (Alleva και συν. 1988, Manolidis και συν. 1993, Agarwal και συν. 2009).

Η φυματίωση συνοδεύεται συχνά από συστηματικά συμπτώματα, όπως πυρετό, κακουχία και απώλεια βάρους (Penfold και Revington 1996, Menon και συν. 2006, Agarwal και συν. 2009). Δύο από τους ασθενείς της παρούσας εργασίας παρουσίαζαν δεκατική πυρετική κίνηση και επίσης ένας απ' αυτούς ανέφερε επιπλέον απώλεια βάρους.

Η δερμοαντίδραση φυματίνης (εξέταση Mantoux) χρησιμοποιήθηκε ευρέως στο παρελθόν και χρησιμοποιείται ακόμη ως ένα διαγνωστικό τεστ της φυματίωσης. Έχει αποδειχθεί όμως, ότι στερείται την απαραίτητη διαγνωστική εγκυρότητα, λόγω χαμηλής ευαισθησίας και ειδικότητας. Πράγματι, σε όλες τις περιπτώσεις μας αποδείχθηκε ψευδώς αρνητική. Πρόσφατα, έχουν γίνει διαθέσιμες δύο εργαστηριακές δοκιμασίες (IGRAs), οι οποίες μετρούν την έκλυση ιντερφερόνης γ από Τ λεμφοκύτταρα, ως απάντηση σε διέγερση με αντιγόνα ειδικά για φυματίωση. Οι συγκεκριμένες δοκιμασίες εκτιμάται, ότι έχουν τουλάχιστον την ίδια ευαισθησία με τη δερμοαντίδραση φυματίνης. Η ειδικότητά τους όμως, κατά τους Raviglione και O' Brien, είναι πολύ μεγαλύτερη (Raviglione και O' Brien, 2008). Παρά ταύτα, η υποδομή για τη διενέργεια αυτών των δοκιμασιών δεν υπάρχει στο νοσοκομείο μας, οπότε αυτές δεν ήταν δυνατόν να χρησιμοποιηθούν.

Η κλασική διαγνωστική προσέγγιση της πνευμονικής φυματίωσης είναι η καλλιέργεια πτυέλων. Σε περιπτώ-

lesions, as follows: A) Two cystic formations with hypodense fluid and wall enhancement by intravenous contrast; the first in the left submandibular area and the second in the pelvis at the region of the prostate gland. B) Multiple hypodense lesions in the brain and the spleen. C) Hepatosplenomegaly. A sample of purulent fluid from the draining sinus was sent for cultures, Ziehl-Neelsen and PCR. The outcome was negative. The same investigation was carried out for fluid, aspired from the submandibular swelling, with also negative results. So, the next step was an incisional biopsy of the neck sinus tract, revealing the typical histological pattern of tuberculosis.

After the diagnosis, all four patients were referred to the Internal Medicine Department of our hospital, where they were treated with antituberculous chemotherapy. The outcome was cure of the disease in all cases.

The main data from the investigation of each case are summarized in Table 1.

DISCUSSION

Tb poses a major threat to global health, infecting a third of the world's population (Gordin and Masur, 2012). In 2008, 6 new cases per 100.000 inhabitants were diagnosed in Greece (Papaventsis et al. 2010).

There is a great variation in the manifestation of Tb in the maxillofacial region. Interestingly, it has been characterized as the "great imitator". Presentations as intraoral ulcer, submasseteric abscess, parotitis, condylar infection, zygomatic osteomyelitis and salivary gland tumor have been described (el-Hakim and Langdon, 1989, Lype et al. 2001, Suleiman 2001, Baldwin and Foster, 2002, Sethi et al. 2006, Mascarenhas et al. 2009, Helbling et al. 2010). A case of infection by an atypical mycobacterium (M. bovis), presenting as tooth abscess, has also been published (Maragou et al. 2010). Cervical lymphadenitis is the most common manifestation of peripheral lymph node involvement in tuberculosis (Grzybowski και Allen, 1995). In the present study, tuberculous cervical lymphadenitis was observed in two out of four cases.

The third of the presented patients exhibited a preauricular cyst and the fourth one a submandibular cyst, both of tuberculous etiology. In the literature there are reports of Tb presenting as a cystic lesion in bones, esophagus, lungs, pancreas, spleen and adnexa (Cheng et al. 2008, Tripathy et al. 2010, Huang et al. 2011, Sharma et al. 2011, Kaur et al. 2012). However, tuberculous cystic lesions of the head and neck, as these of our cases, are extremely rare.

None of the presented patients had radiographic evidence of pulmonary tuberculosis. Likewise, in a previous study by Penfold and Revington (1996), who reported radiographicaly demonstrable lung tuberculosis in 55% of patients with tuberculous lymphadenitis.

σεις, βέβαια, εξωπνευμονικής φυματίωσης το προς καλλιέργεια υλικό θα πρέπει να προέρχεται από προσβεβλημένο ιστό. Στις περιγραφόμενες περιπτώσεις, παρόλο που κατάλληλο δείγμα υποβλήθηκε κάθε φορά σε καλλιέργεια, το αποτέλεσμα ήταν πάντα αρνητικό. Θετικές καλλιέργειες αναμένονται μόνο στο 10-69% των μυκοβακτηριδιακών λεμφδενιτίδων (Chigurupati και συν. 2010). Άρα, ένα αρνητικό αποτέλεσμα καλλιέργειας δεν μπορεί οπωσδήποτε να αποκλείσει μια πιθανή φυματίωση, καθώς οι προσβεβλημένοι λεμφαδένες μπορεί να μην περιέχουν ζώντα μυκοβακτηρίδια. Η καθοριστική σημασία των μοριακών τεχνικών για την επιβεβαίωση της φυματίωσης έχει τονιστεί σε πολλές δημοσιεύσεις. Οι Goel και συν. μελέτησαν 142 ασθενείς με λεμφαδενίτιδα και σε 52 απ' αυτούς διενέργησαν PCR. Τα αποτελέσματα, ως προς την ευαισθησία, την ειδικότητα, τη θετικη προγνωστική αξία και την αρνητική προγνωστική αξία της PCR ήταν αντίστοιχα 94,44%, 38,23%, 44,73% και 92,85% (Goel και συν. 2001). Ύστερα από διερεύνηση με PCR 65 λεμφαδένων, προσβεβλημένων από φυματίωση, οι Patwardhan και συν. κατέληξαν σε ποσοστό ευαισθησίας της μεθόδου 90,1% και ειδικότητας 100% (Patwardhan και συν. 2011). Είναι, αξιοσημείωτο, ότι παρά τα αναφερθέντα υψηλά ποσοστά διαγνωστικής εγκυρότητας της PCR, στην παρούσα μελέτη προέκυψε ψευδώς αρνητική σε 3 από τις 4 περιπτώσεις. Αυτό μπορεί να αποδοθεί στο μικρό δείγμα της μελέτης μας και το συγκεκριμένο αποτέλεσμα να θεωρηθεί ότι εμπίπτει σε τυχαίο στατιστικό σφάλμα. Σημαντικό μειονέκτημα των μοριακών μεθόδων αποτελεί το υψηλό τους κόστος, όπως επίσης και η τεχνικά απαιτητική διενέργειά τους.

Πολυάριθμες εργασίες έχουν καταδείξει το σημαντικό ρόλο της βιοψίας στη διάγνωση της εξωπνευμονικής φυματίωσης. Έπειτα από μελέτη 20 περιπτώσεων φυματιώδους τραχηλικής λεμφαδενίτιδας, οι Manolidis και συν. κατέληξαν στο ότι ο πλέον αξιόπιστος δείκτης μυκοβακτηριδιακής λοίμωξης είναι το δείγμα ιστού (Manolidis και συν. 1993). Επιπρόσθετα, οι Alleva και συν. διεξήγαγαν μία μελέτη 25 περιπτώσεων χοιράδωσης. Το συμπέρασμα και αυτής της μελέτης ήταν, ότι το πλέον αξιόπιστο στοιχείο είναι το δείγμα ιστού (Alleva και συν. 1988). Οι Mc Allister και Mc Gregor υπολόγισαν την ειδικότητα της μερικής και ολικής βιοψίας λεμφαδένα σε περιπτώσεις φυματιώδους τραχηλικής λεμφαδενίτιδας (Mc Allister και Mc Gregor, 2011). Τα αποτελέσματα ήταν αντίστοιχα 95% και 91%. Η μεταξύ τους διαφορά του 4% δεν ήταν στατιστικά σημαντική. Οι παρατηρήσεις μας είναι συμβατές με τα παραπάνω. Η βιοψία ιστού και η ιστολογική εξέταση ήταν η μόνη προσέγγιση, που σε όλες τις περιπτώσεις έδωσε λύση στο διαγνωστικό μας πρόβλημα. Η μεγάλη πιθανότητα σχηματισμού συριγγίου αναφέρεται ως η κυριότερη επιπλοκή της μερικής βιοψίας λεμφαδένα σε περίπτωση φυματίωσης. Αντίθετα, η βιοψία – εκτομή δε συσχετίζεται με

On the other hand, there are studies suggesting even lower percentages of positive chest X-rays (Alleva et al. 1988, Manolidis et al. 1993, Agarwal et al. 2009).

Tuberculosis is frequently accompanied by systemic symptoms, as fever, malaise and weight loss (Penfold and Revington, 1996, Menon et al. 2006, Agarwal et al. 2009). Two of the presented patients exhibited low grade fever, while one of them additionally reported loss of weight.

The tuberculin skin test (Mantoux test) has been undertaken in the past, as a diagnostic test for tuberculosis. Yet, it has been proven, that it lacks adequate diagnostic value, due to low sensitivity and specificity rates. Indeed, in all of our cases it turned out to be false negative. Recently, two in vitro assays (IGRAs), which measure the release of interferon-gamma by T-lymphocytes, in response to stimulation with highly tuberculosis-specific antigens, have become commercially available. The particular assays appear to be at least as sensitive as the tuberculin skin test, while they are more specific than it (Raviglione and O'Brien, 2008). However, the infrastructure for these tests is not available in our hospital and as a result an IGRA examination could not be undertaken.

The classical diagnostic procedure for pulmonary tuberculosis is culture of expectorated sputum. Of course, in extrapulmonary cases a sample to be cultured should originate from the affected tissue. In the present series, although an appropriate sample had been sent, no culture yielded a positive outcome. Positive cultures are expected in 10%-69% of mycobacterial lymphadenitises (Chigurupati et al. 2010). Therefore, a negative culture should not exclude the diagnosis of Tb, since lymph nodes may not contain living mycobacteria.

The paramount importance of molecular methods has been addressed by numerous publications. Goel et al. studied 142 patients with lymphadenopathy and performed PCR in 52 cases. The estimated results for sensitivity, specificity, positive predictive value and negative predictive value of PCR were 94.44%, 38.23%, 44.73% and 92.85%, respectively (Goel et al. 2001). After investigating 65 tubercular lymph nodes with PCR, Patwardhan et al. found 90.1% sensitivity along with 100% spesificity values (Patwardhan et al. 2011). It is noteworthy though, that in the present study, PCR was false negative in three out of four cases. This may be attributed to the small sample of our study and the particular result may be regarded as haphazard statistical error. The drawback of molecular methods is their high cost and technically demanding application.

Multiple studies have indicated the key role of biopsy in diagnosing extrapulmonary tuberculosis. In a study of 20 tuberculous cervical adenitises Manolidis et al. state, that the most reliable indicator of mycobacterial infection was the pathologic specimen (Manolidis et al. 1993).

τη συγκεκριμένη επιπλοκή (Cantrel και συν. 1975, Haas 2000). Σε καμία από τις δικές μας περιπτώσεις, πάντως, δεν παρατηρήθηκε σχηματισμός συριγγίου.

ΣΥΜΠΕΡΑΣΜΑΤΑ

Δύο από τους ασθενείς της παρούσας εργασίας παρουσίαζαν φυματιώδεις κυστικές αλλοιώσεις της κεφαλής και του τραχήλου. Η φυματίωση με άτυπες εκδηλώσεις καθιστά την οριστική διάγνωση πρόκληση, ακόμα και αν η κλινική υποψία είναι ισχυρή. Οι ποικίλες κλινικές, απεικονιστικές και εργαστηριακές εξετάσεις ενίοτε αποτυγχάνουν να θέσουν διάγνωση. Σε περιπτώσεις φυματίωσης της κεφαλής και του τραχήλου οι βλάβες είναι συνήθως επιφανειακές και επομένως εύκολα προσεγγίσιμες. Προτείνεται λοιπόν τη βιοψία ως μία ασφαλής, ταχεία και διαγνωστικά πολύτιμη παρέμβαση.

Furthermore, Alleva et al. have conducted a study including 25 cases of scrofula. They concluded, that the most reliable indicator of mycobacterial infection was the pathologic specimen (Alleva et al. 1988). McAllister and McGregor have calculated the diagnostic sensitivity of core biopsy and excisional biopsy, regarding cases of tuberculous cervical adenitis (Mc Allister and Mc Gregor, 2011). The values were 95% and 91% respectively, with the difference of 4% being non-statisticaly significant. Our findings are compatible with the aforementioned. Tissue biopsy and histological examination was the only procedure, that in all cases solved our diagnostic problem. High risk for draining fistula formation is reported as a major disadvantage of incisional lymphnode biopsy in cases of tuberculosis. On the contrary, the excisional biopsy has not been associated with the particular complication (Cantrel et al. 1975, Haas 2000). Nonetheless, no fistula formation was encountered in our cases.

CONCLUSIONS

Two of the presented patients exhibited tuberculous cystic lesions of the head and neck. Atypical presenation of Tb renders diagnosis challenging, even when the clinical suspicion is high. Multiple clinical, imaging and laboratory diagnostic methods often fail to establish diagnosis. In cases of head and neck tuberculosis the lesions are frequently superficial and thus easily accesible. Hence, biopsy is advocated as a safe, quick and diagnosticaly valuable procedure.

ΒΙΒΛΙΟΓΡΑΦΙΑ/REFERENCES

Agarwal AK, Sethi A, Sethi D, Malhotra V, Singal S.: Tubercular cervical adenitis: clinicopathologic analysis of 180 cases. J Otolaryngol Head Neck Surg 38(5):521-5, 2009

Alleva M, Guida RA, Romo T 3rd, Kimmelman CP: Mycobacterial cervical lymphadenitis: a persistent diagnostic problem. Laryngoscope 98: 855-7, 1988

Baldwin AJ, Foster ME: Tuberculous parotitis. Br J Oral and Maxillofac Surg 40: 444–445, 2002

Cantrell R, Jenson J, Reid D: Diagnosis and management of tuberculous cervical adenitis. Arch Otolaryngol 101: 53-57, 1975

Cheng J, Tadi K, Halpern M, Feurdean M, McNelis J, Brensilver J: Pancreatic tuberculosis in a human immunodeficiency virus positive patient: a case report. World J Gastroenterol 14(6):939-40, 2008

Chigurupati R, Connelly ST, Cox D, Schmidt BL: Rapidly growing neck swelling in the submandibular triangle, Oral Surg Oral Med Oral Pathol Oral Radiol Endod 110: 4-10, 2010

El-Hakim IE, Langdon JD: Unusual presentation of tuberculosis of the head and neck region. Report of three cases. Int J Oral Maxillofac Surg 18(4):194-6, 1989

Goel MM, Ranjan V, Dhole TN, Srivastava AN, Mehrotra A, Kushwaha MR, Jain A: Polymerase chain reaction vs. conventional diagnosis in fine needle aspirates of tuberculous lymph nodes. Acta Cytol 45(3):333-40, 2001

Gordin FM, Masur H: Current approaches to tuberculosis in the United States. JAMA. 18(3):283-9, 2012

Grzybowski S, Allen E: History and importance of scrofula. Lancet 346 :1472, 1995

Haas DW: Mycobacterium tuberculosis, In: Principles and Practice of Infectious Diseases. Churchill Livingston 2000, pp 2576-2063

Helbling CA, Lieger O, Smolka W, Iizuka T, Kuttenberger J: Primary tuberculosis of the TMJ: presentation of a case and literature review. Int J Oral Maxillofac Surg 39: 834-838, 2010

Huang TW, Huang HK, Hsu HH, Lee SC: Cystic pulmonary tuberculoma. Thorac Cardiovasc Surg. 59(4):255-6, 2011

Kanlikama M, Mumbuc S, Bayazit Y, et al: Management strategy of mycobacterial cervical lymphadenitis. J Laryngol Otol 114: 274, 2000

Kaur G, Bakshi P, Verma K, Kumar M: Esophageal tuberculosis: EUS FNA diagnosis of uncommon presentation as a cystic lesion. Diagn Cytopathol 40(4):352-4, 2012

Lype EM, Ramdas K, Pandey M, Jayasree K, Thomas G, Sebastian P,

Nair MK: Primary tuberculosis of the tongue: report of three cases. Br J Oral and Maxillofac Surg 39: 402–403, 2001.
Manolidis S, Frenkiel S, Yoskovitch A, Black M: Mycobacterial infections of the head and neck. Otolaryngol Head Neck Surg 109:427-33, 1993
Maragou C, Theologie-Lygidakis N, Ioannidis P, Stenou A, Kanavaki S, Iatrou I, Tsolia MN: Primary tooth abscess caused by Mycobacterium bovis in an immunocompetent child. Eur J Pediatr. 169(9):1143-5, 2010
Mascarenhas S, Tuffin JR, Hassan I: Tuberculous submasseteric abscess: case report. Br J Oral Maxillofac Surg 47: 566–568, 2009
McAllister KA, MacGregor FB: Diagnosis of tuberculosis in the head and neck. J Laryngol Otol. 125(6):603-7, 2011
Menon K, Bem C, Gouldesbrough D, Strachan DR: A clinical review of 128 cases of head and neck tuberculosis presenting over a 10-year period in Bradford, UK. J Laryngol Otol. 121(4):362-8, 2007
Neville B, Damm D, Allen C, Bouqouot J: Bacterial Infections, In: Oral and Maxillofacial Pathology. Saunders 2002, pp 173-176
Papaventsis D, Nikolaou S, Karabela S, Ioannidis P, Konstantinidou E, Marinou I, Sainti A, Kanavaki S: Tuberculosis in Greece: bacteriologically confirmed cases and anti-tuberculosis drug resistance, 1995-2009. Euro Surveill. 15;15(28), 2010
Patwardhan SA, Bhargava P, Bhide VM, Kelkar DS: A study of tubercular lymphadenitis: a comparison of various laboratory diagnostic modalities with a special reference to tubercular polymerase chain reaction. Indian J Med Microbiol 29(4):389-94, 2011
Penfold CN, Revington PJ: A review of 23 patients with tuberculosis of the head and neck. Br J Oral Maxillofac Surg 34: 508-510, 1996
Ploubidis GB, Palmer MJ, Blackmore C, Lim TA, Manissero D, Sandgren A, Semenza JC: Social determinants of tuberculosis in Europe: a prospective ecological study. Eur Respir J. 40(4):925-30, 2012
Prasad KC, Sreedharan S, Chakravarthy Y, Prasad SC: Tuberculosis in the head and neck: experience in India. J Laryngol Otol. 121(10):979-85, 2007
Rapidis AD, Faratzis G, Lagogiannis G, Koutsoubi K: Large Swelling of the Lateral Neck. J Oral Maxillofac Surg 63:820-828, 2005
Raviglione MC, O'Brien RJ. Tuberculosis, In: Harrison's Principles of Internal Medicine, McGraw-Hil 2008, pp 1015
Rubinstein E, Levi I, Rubinovitch B. Lymphadenopathy, In: Infectious Diseases, Mosby Elsevier 2010, pp 168
Sethi A, Sareen D, Agarwal AK, Bansal R: Primary tuberculous osteomyelitis of zygoma. Int J Oral Maxillofac Surg 35: 376–377, 2006
Sharma JB, Karmakar D, Hari S, Singh N, Singh SP, Kumar S, Roy KK: Magnetic resonance imaging findings among women with tubercular tubo-ovarian masses. Int J Gynaecol Obstet. 113(1):76-80, 2011
Suleiman AM: Tuberculous parotitis: report of 3 cases, Br J Oral Maxillofac Surg 39: 320–323, 2001.
Tripathy SK, Sen RK, Sharma A, Tamuk T: Isolated cystic tuberculosis of scapula; case report and review of literature. J Orthop Surg Res 8(5):72, 2010

Διεύθυνση επικοινωνίας:
Δημοσθένης Ηγουμενάκης
Νίκης 2,
145 61, Κηφισιά.
Τηλ.: 213 2086616, Fax: 213 2086540
e-mail: digoumen@gmail.com

Address:
Dimosthenis Igoumenakis
2 Nikis street,
145 61, Kifisia, Athens, Greece.
Tel.: 213 2086616, Fax: 213 2086540
e-mail: digoumen@gmail.com