Η αγκύλη του κάτω φατνιακού νεύρου έμπροσθεν του γενειακού τρήματος. Ακτινογραφική μελέτη σε πανοραμικές ακτινογραφίες και βιβλιογραφική ανασκόπηση

Παναγιώτα ΠΑΠΑΝΙΚΟΛΑΟΥ[1], Κωνσταντίνος ΒΛΑΣΤΟΣ[2], Δημήτριος ΦΡΑΓΚΙΣΚΟΣ[3], Φραγκίσκος ΦΡΑΓΚΙΣΚΟΣ[4]

Κλινική Στοματικής και Γναθοπροσωπικής Χειρουργικής, Οδοντιατρική Σχολή, ΕΚΠΑ (Διευθυντής: Καθηγητής Κ. Αλεξανδρίδης)

The anterior loop of the inferior alveolar nerve. A radiographic study of panoramic radiographs and review of the literature

Panagiota PAPANICOLAOU, Konstantinos VLASTOS, Dimitris FRAGISKOS, Fragiskos FRAGISKOS

Department of Oral and Maxillofacial Surgery, Dental School, National and Kapodistrian University of Athens, Greece (Head: Professor C. Alexandridis)

Εργαστηριακή μελέτη
Laboratory study

ΠΕΡΙΛΗΨΗ: Ενίοτε ο κάτω φατνιακός πόρος συνεχίζει την πορεία του μπροστά από το γενειακό τρήμα και φέρεται προς τα έξω, πάνω και πίσω «δίκην αγκύλης» για να καταλήξει στο γενειακό τρήμα. Κατά την τοποθέτηση εμφυτευμάτων στην περιοχή αυτή, υπάρχει κίνδυνος τραυματισμού του νεύρου.
Σκοπός της εργασίας είναι να μελετηθεί η απεικόνιση της αγκύλης σε πανοραμικές ακτινογραφίες.
Υλικό και μέθοδος: 100 πανοραμικές ακτινογραφίες αναλύθηκαν πολλαπλώς ως προς την παρουσία της αγκύλης.
Αποτελέσματα: Η απεικόνιση της αγκύλης παρατηρήθηκε στο 34% των ακτινογραφιών. Από τις περιπτώσεις αυτές, η πλειονότητα (70,5%) ήταν άρρενες, η συχνότερη ηλικία τα 40-60 έτη (47%), η εντόπιση της αγκύλης συνηθέστερα αμφίπλευρη (64,7%) και η περιοχή μεταξύ των γενειακών τρημάτων ήταν κυρίως ενόδοντη (64,7%). Το μήκος της αγκύλης κυμαινόταν μεταξύ 0,5-8 mm με μέση τιμή τα 4,37mm.
Συμπεράσματα: Η τοποθέτηση εμφυτευμάτων θα πρέπει να γίνεται σε απόσταση τουλάχιστον 5-8mm εγγύς του γενειακού τρήματος, ενώ, σύμφωνα με την ανασκόπηση της βιβλιογραφίας, για τον προεγχειρητικό έλεγχο οι πανοραμικές ακτινογραφίες είναι ανεπαρκείς και απαιτείται καλύτερη απεικόνιση με αξονική τομογραφία.

ΛΕΞΕΙΣ ΚΛΕΙΔΙΑ: αγκύλη κάτω φατνιακού νεύρου, αγκύλη γενειακού νεύρου

SUMMARY: The inferior alveolar nerve sometimes extends anteriorly beyond the mental foramen and runs outward, upward and backward before it reaches the mental foramen, creating what is known as the anterior loop. Placement of dental implants in this area, has a high risk of injury to the inferior alveolar nerve.
Aim: This study seeks to investigate the visualisation of the anterior loop on panoramic radiographs.
Material and methods: 100 panoramic radiographs were analysed in terms of loop visualisation.
Results: Anterior loop was observed in 34% of the radiographs. Its prevalence was higher in males (70.5%) and in patients between 40-60 years old (47%). In most cases the loop was located bilaterally (64.7%), while the interforaminal area was mostly edentulous (64.7%). The loop length ranged between 0.5-8 mm, with an average length of 4.37 mm.
Conclusions: An analysis of the findings shows that implants should be placed at least 5-8mm anteriorly to the mental foramen. According to a review of the literature, computed tomography is more accurate than panoramic radiography in identifying the anterior loop.

KEY WORDS: anterior loop of the inferior alveolar canal, anterior loop of the mental canal

[1]*Δρ, Επιστημονικός Συνεργάτης Κλινικής ΣΓΠΧ*
[2]*Δρ*
[3]*Περιοδοντολόγος*
[4]*Αναπλ. Καθηγητής Κλινικής ΣΓΠΧ*

Παρελήφθη: 28/5/2013 - Έγινε δεκτή: 31/10/2013

Paper received: 28/5/2013 - Accepted: 31/10/2013

ΕΙΣΑΓΩΓΗ

Τα τελευταία χρόνια, η διαρκώς αυξανόμενη τοποθέτηση οδοντικών εμφυτευμάτων καθιστά επιτακτική την ανάγκη για ενδελεχή μελέτη και γνώση της ανατομικής δομής των γνάθων.

Στην πρόσθια μοίρα της κάτω γνάθου, στην περιοχή μεταξύ των γενειακών τρημάτων, έχει τεκμηριωθεί με ακτινολογικές και ανατομικές μελέτες η ύπαρξη τομικού πόρου και νεύρου, καθώς και αγγειακών τρημάτων στο γλωσσικό πέταλο, διαμέσου των οποίων διέρχονται αρτηριακοί κλάδοι (Mraiwa και συν. 2003a).

Επιπλέον, όμως, ενίοτε και ο κάτω φατνιακός πόρος συνεχίζει την πορεία του μπροστά από το γενειακό τρήμα και φέρεται προς τα έξω, πάνω και πίσω «δίκην αγκύλης» για να καταλήξει στο τρήμα (Bertram και συν. 2006, Benninger και συν. 2011) (Εικ. 1). Κατά την τοποθέτηση εμφυτευμάτων στην πρόσθια μοίρα της κάτω γνάθου, εάν δεν γίνει αντιληπτή η παρουσία της αγκύλης με τον προεγχειρητικό έλεγχο, υπάρχει κίνδυνος μηχανικού τραυματισμού του νεύρου, με την μορφή συμπίεσής του, επιμήκυνσης και διατομής του ή εκτομής του (Ellis και Hawker, 1993). Μελέτες αναφέρουν διαταραχή της αισθητικότητας του κάτω φατνιακού νεύρου (ΚΦ) σε ποσοστό 8,5-37%, 3-16 μήνες μετά την τοποθέτηση εμφυτευμάτων (Ellis, 1992, Wismeijer και συν. 1997, Dao και Mellor, 1998, Bartling και συν. 1999, Walton, 2000), η οποία εκδηλώνεται με παραισθησία, υπαισθησία, υπεραισθησία, δυσαισθησία ή αναισθησία των οδόντων, του κάτω χείλους ή του παρακείμενου δέρματος και βλεννογόνου (Ζωγάκης και συν. 2008).

Σκοπός της εργασίας αυτής είναι να μελετηθεί η απεικόνιση της αγκύλης σε πανοραμικές ακτινογραφίες, να γίνει ανασκόπηση της βιβλιογραφίας σχετικά με την συχνότητα εμφάνισής της και τα χαρακτηριστικά της σε ανατομικές και ακτινολογικές μελέτες, καθώς και σύγκριση μεταξύ πανοραμικών και αξονικών ακτινογραφιών σχετικά με την ακρίβεια προσδιορισμού της αγκύλης.

ΥΛΙΚΟ ΚΑΙ ΜΕΘΟΔΟΣ

Υλικό για την μελέτη αποτέλεσαν 100 πανοραμικές ακτι-

INTRODUCTION

In the recent years, the increasing number of dental implants has highlighted the need for an in-depth study and better understanding of the anatomical structure of the jaws.

It has been radiographically and anatomically documented that the interforaminal area in the anterior mandible includes an incisive canal and nerve, as well as vascular foramina in the lingual plate, which are penetrated by arterial branches (Mraiwa et al. 2003a).

However, the inferior alveolar nerve sometimes extends anteriorly beyond the mental foramen and runs outward, upward and backward before its exit at the foramen, creating what is known as the anterior loop (Bertram et al. 2006, Benninger et al. 2011). If this loop has not been radiographically detected prior to the placement of dental implants in this area, there is a high risk of mechanical injury to the inferior alveolar nerve, in the form of compression, elongation, incision or excision (Ellis and Hawker, 1993). A number of studies report an altered sensation in the alveolar inferior nerve at a rate of 8.5-37%, 3-16 months after the placement of implants (Ellis, 1992, Wismeijer et al. 1997, Dao and Mellor, 1998, Bartling et al. 1999, Walton, 2000), which manifests itself as paraesthesia, hypaesthesia, hyperaesthesia, dysaesthesia or anaesthesia of the teeth, lower lip or adjacent skin and mucosa (Zogakis et al. 2008).

Aim of this study is to investigate the visualisation of the anterior loop on panoramic radiographs; provide a review of the literature on its prevalence and characteristics in anatomical and radiographic studies; and compare panoramic radiography to computed tomography in terms of their accuracy in identifying the anterior loop prior to surgery.

MATERIAL AND METHODS

The material for this study included 100 panoramic radiographs of patients from 3 different age groups (20-39, 40-59, ≥60 years old), taken between 2008 and 2011. They were selected on the basis of the following criteria:

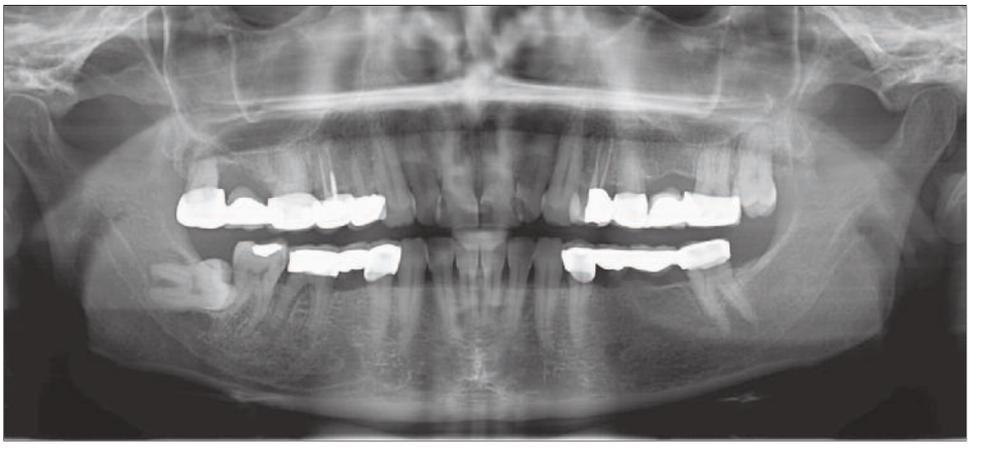

Εικ. 1: Αμφίπλευρη απεικόνιση της αγκύλης σε πανοραμική ακτινογραφία.
Fig. 1: The loop appears bilaterally on a panoramic radiograph.

νογραφίες ασθενών από 3 διαφορετικές ηλικιακές ομάδες (20-39, 40-59, ≥60 ετών), οι οποίες είχαν ληφθεί κατά την χρονική περίοδο 2008-2011.

Η επιλογή των ακτινογραφιών έγινε με βάση τα ακόλουθα κριτήρια:

- Ακτινογραφίες υψηλής ποιότητας χωρίς τεχνικά σφάλματα.
- Απουσία ακτινοσκιάσεων-ακτινοδαυγάσεων ή καταγμάτων στην περιοχή των γενειακών τρημάτων.
- Απουσία εγκλείστων ή υπεράριθμων οδόντων στην πρόσθια μοίρα της κάτω γνάθου.

Οι πανοραμικές ακτινογραφίες προέρχονταν από το ίδιο Ακτινολογικό Εργαστήριο και χρησιμοποιήθηκε το ίδιο μηχάνημα σε όλες ώστε να είναι συγκρίσιμες. Η μελέτη των ακτινογραφιών πραγματοποιήθηκε από 2 ανεξάρτητους παρατηρητές, ενώ σε περίπτωση μεταξύ τους διαφωνίας συμμετείχε και τρίτος παρατηρητής. Προκειμένου να υπάρχει η απόλυτη βεβαιότητα ότι οι τρεις παρατηρητές χρησιμοποιούσαν τα ίδια κριτήρια αξιολόγησης των ακτινογραφιών, χρησιμοποιήθηκαν 10 τυχαίες πανοραμικές ακτινογραφίες, ως ομάδα ελέγχου.

Αρχικά προσδιορίστηκε η θέση του γενειακού τρήματος, σύμφωνα με την περιγραφή των Yosue και Brook (1989), οι οποίοι αναφέρουν 4 τύπους γενειακών τρημάτων:

- Τύπος I: το γεν. τρήμα αποτελεί συνέχεια του πόρου
- Τύπος II: το γεν. τρήμα δεν αποτελεί συνέχεια του πόρου
- Τύπος III: το γεν. τρήμα διακρίνεται αλλά έχει ασαφή όρια
- Τύπος IV: το γεν. τρήμα δεν απεικονίζεται

Κατόπιν κατεγράφη η παρουσία ή απουσία αγκύλης (γενειακό τρήμα Τύπου I κατά Yosue και Brook), το ημιμόριο εντόπισης και το μήκος της αγκύλης. Το τελευταίο υπολογίστηκε, όπως και στην μελέτη των Kuzmanovic και συν. (2003), ως η μικρότερη οριζόντια απόσταση μεταξύ των δύο κάθετων αξόνων που περνούν από το πιο πρόσθιο σημείο του γενειακού τρήματος και το πιο πρόσθιο σημείο της αγκύλης (Εικ. 2).

Επιπλέον, διερευνήθηκε η πιθανή σχέση της παρουσίας

- High-quality radiographs without technical errors.
- Absence of radiopacity-radiolucency or fractures in the area of the mental foramina.
- Absence of impacted or supernumerary teeth in the anterior mandible.

All panoramic radiographs originated from the same Radiology Laboratory, and the same unit was used to ensure comparability. The radiographs were studied by 2 independent observers. A third observer was consulted to aid in the resolution of discrepancies. In order to make sure that all three observers were using the same evaluation criteria, 10 random panoramic radiographs were selected as a control group. First, the position of the mental foramen was determined on the basis of the classification developed by Yosue and Brook (1989), who report 4 types of mental foramina:

- Type I: the mental foramen is continuous with the mandibular canal.
- Type II: the mental foramen is distinctly separated from the canal.
- Type III: the mental foramen is diffuse with a distinct border.
- Type IV: the mental foramen cannot be identified.

Second, the presence or absence of a loop (Type I mental foramen in Yosue and Brook's classification), as well as the side where the loop was located and its extent were registered. Like in the study of Kuzmanovic et al. (2003), the latter was estimated as the shortest horizontal distance between the two vertical axes passing through the most anterior point the mental foramen and the most anterior point of the loop (Fig. 2).

Moreover, the potential relationship between the presence of a loop and the patients' sex and age, as well as between the former and the presence or absence of teeth in the interforaminal region was investigated.

RESULTS

The loop appeared on 34 of the 100 radiographs that were studied (Fig. 3). 24 of these cases (70.5%) involved males and 10 (29.5%) females. (Table 1, Fig. 4). Patients'

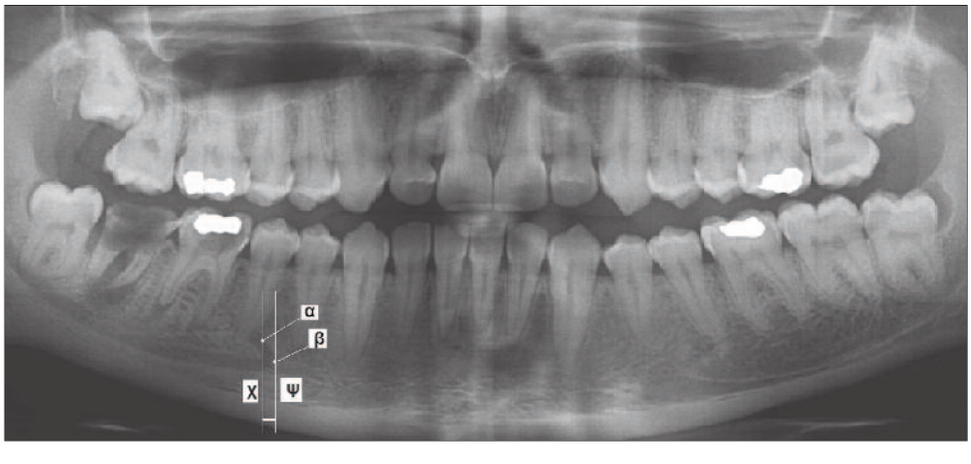

Εικ. 2: Υπολογισμός του μήκους της αγκύλης. α: το πιο πρόσθιο σημείο του γενειακού τρήματος, β: το πιο πρόσθιο σημείο της αγκύλης, χ,ψ: οι κάθετοι άξονες που περνούν από τα σημεία α και β, μήκος αγκύλης: η μικρότερη οριζόντια απόσταση μεταξύ χ-ψ.

Fig. 2:
Measurement of the loop's length.
α: the most anterior point the mental foramen. β: the most anterior point of the loop. χ, ψ: the vertical axes passing through points α and β.
Loop length: the shortest horizontal distance between χ and ψ.

της αγκύλης με το φύλο και την ηλικία των ασθενών, καθώς και με την παρουσία ή όχι οδόντων στην περιοχή μεταξύ των γενειακών τρημάτων.

ΑΠΟΤΕΛΕΣΜΑΤΑ

Η αγκύλη απεικονίσθηκε στις 34 από τις 100 ακτινογραφίες που μελετήθηκαν (Εικ. 3). Οι 24 από τις περιπτώσεις αυτές (70,5%) αφορούσαν σε άρρενες και οι 10 (29,5%) σε θήλεις (Πίνακας 1, Εικ. 4), ενώ η ηλικία των ασθενών κυμαινόταν μεταξύ 22 και 72 ετών, με μέση ηλικία τα 47 έτη. Συγκεκριμένα, οι 10 από τους 34 ασθενείς (29,5%) ήταν 20-39 ετών, οι 16 (47%) 40-59 ετών και οι 8 (23,5%) ήταν ηλικίας ≥ των 60 ετών (Πίνακας 2, Εικ. 5).
Σε 4 περιπτώσεις (11,8%), η περιοχή μεταξύ των γενειακών τρημάτων ήταν νωδή, σε 8 (23,5%) μερικώς ενόδοντη και σε 22 περιπτώσεις (64,7%) ενόδοντη (Πίνακας 3, Εικ. 6).
Η αγκύλη παρουσίαζε δεξιά εντόπιση σε 8 περιπτώσεις (23,5%), αριστερή σε 4 (11,8%) και αμφίπλευρη σε 22 περιπτώσεις (64,7%) (Πίνακας 4, Εικ. 7). Το μήκος της αγκύλης κυμαινόταν μεταξύ 0,8 και 8 mm με μέση τιμή τα 4,37 mm (Εικ. 8).

ΣΥΖΗΤΗΣΗ

Στην παρούσα μελέτη η συχνότητα εμφάνισης της αγκύλης ήταν 34%. Μελέτες σε πανοραμικές ακτινογραφίες αναφέρουν απεικόνιση της αγκύλης σε ποσοστό 12-40,2%, ενώ μελέτες της αγκύλης σε αξονικές τομογραφίες αναφέρουν συχνότητα απεικόνισής της σε ποσοστό 7-48% (Πίνακας 5).
Όπως προαναφέρθηκε, η πλειονότητα των ατόμων με αγκύλη ήταν άρρενες (70,5%), ενώ η συχνότερη ηλικία τα 40-60 έτη (47%). Μετά τα 60 έτη παρατηρήθηκε μείωση στην συχνότητα απεικόνισης. Η εντόπιση της αγκύλης ήταν κυρίως αμφίπλευρη (64,7%) και ακολούθως δεξιά (23,5%), ενώ η περιοχή μεταξύ των γενειακών τρημάτων ήταν συχνότερα ενόδοντη (64,7%).
Σε παρόμοια μελέτη της αγκύλης σε πανοραμικές ακτι-

age ranged between 22 and 72 years, with an average age of 47 years. More precisely, 10 of these 34 patients (29.5%) were 20-39 years old, 16 (47%) were 40-59 years old and 8 (23.5%) were ≥ 60 years old (Table 2, Fig. 5).
The interforaminal region was edentulous in 4 cases (11.8%), partly dentulous in 8 cases (23.5%) and dentulous in 22 cases (64.7%) (Table 3, Fig. 6).
The loop was located on the right side in 8 cases (23.5%), on the left side in 4 cases (11.8%) and bilaterally in 22 cases (64.7%) (Table 4, Fig. 7). The loop's length ranged between 0.8 and 8 mm, with an average length of 4.37 mm (Fig. 8).

Πίνακας 1/Table 1
Ταξινόμηση των περιπτώσεων απεικόνισης της αγκύλης σύμφωνα με το φύλο
Gender distribution of anterior loop

Φύλο/Gender	Αριθμός περιπτώσεων/ Number of cases N	Ποσοστό/ Percentage (%)
Γυναίκα/Female	10	29,5
Άνδρας/Male	24	70,5
Σύνολο/Total	34	100

Πίνακας 2/Table 2
Ταξινόμηση των περιπτώσεων απεικόνισης της αγκύλης σύμφωνα με την ηλικία
Age distribution of anterior loop

Ηλικία/Age	Αριθμός περιπτώσεων/ Number of cases N	Ποσοστό/ Percentage (%)
20-39	10	29,5
40-59	16	47
≥60	8	23,5
Σύνολο/Total	34	100

Εικόνα 3/Figure 3
Συχνότητα απεικόνισης της αγκύλης/Incidence of the loop

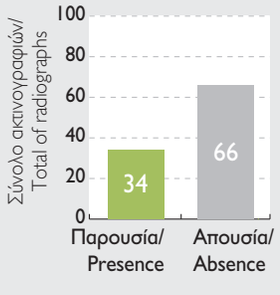

Εικόνα 4/Figure 4
Φύλλο/Gender

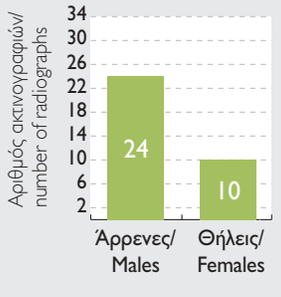

Εικόνα 5/Figure 5
Ηλικία/Age

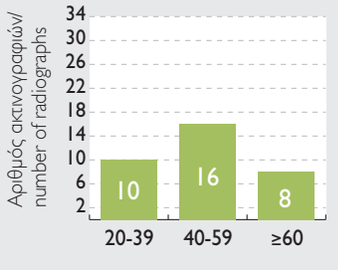

Εικόνα 6/Figure 6
Περιοχή μεταξύ των γενειακών τρημάτων/ interforaminal region

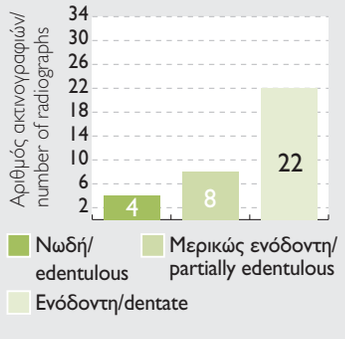

Πίνακας 3
Ταξινόμηση των περιπτώσεων απεικόνισης της αγκύλης σύμφωνα με την παρουσία οδόντων στην περιοχή μεταξύ των γενειακών τρημάτων

Περιοχή μεταξύ των γενειακών τρημάτων	Αριθμός περιπτώσεων N	Ποσοστό (%)
Νωδή	4	11,8
Μερικώς ενόδοντη	8	23,5
Ενόδοντη	22	64,7
Σύνολο	**34**	**100**

Table 3
Distribution of anterior loop radiographically detected cases according to the presence of teeth in the interforaminal region

Interforaminal region	Number of cases N	Percentage (%)
Edentulous	4	11,8
Partially edentulous	8	23,5
Dentate	22	64,7
Total	**34**	**100**

Πίνακας 4
Ταξινόμηση περιπτώσεων σύμφωνα με το ημιμόριο εντόπισης της αγκύλης

Ημιμόριο	Αριθμός περιπτώσεων N	Ποσοστό (%)
Δεξιό	8	23,5
Αριστερό	4	11,8
Αμφίπλευρα	22	64,7
Σύνολο	**34**	**100**

Table 4
Distribution of anterior loop radiographically detected cases according to the location

Location	Number of cases N	Percentage (%)
Right half	8	23,5
Left half	4	11,8
Bilateral	22	64,7
Total	**34**	**100**

νογραφίες, που πραγματοποιήθηκε από τους Ngeow και συν. (2009), παρατηρήθηκε επίσης μεγαλύτερη συχνότητα στους άρρενες (52%), συχνότερη αμφίπλευρη και ακολούθως δεξιά εντόπιση, ενώ ως συχνότερη ηλικιακή ομάδα αναφέρονται τα 20-29 έτη (58,1%), με μείωση μετά τα 60. Μεγαλύτερη συχνότητα στους άρρενες αναφέρεται και από τους Ritter και συν. (2012).
Η μειωμένη συχνότητα μετά τα 60 έτη ενδεχομένως οφείλεται στο ότι με την ηλικία παρατηρείται μείωση της οστικής πυκνότητος και εκφύλιση της μικροαρχιτεκτονικής των οστών οπότε καθίσταται δυσχερέστερη η απεικόνιση της αγκύλης (Kingsmill και Boyde 1998α, 1998β). Οι Ngeow και συν. (2009) επέλεξαν να πραγματοποιήσουν την μελέτη σε ενόδοντες ασθενείς, καθώς θεωρούν ότι η οστική απορρόφηση που παρατηρείται μετά από απώλεια των προσθίων δοντιών μπορεί να οδηγή-

DISCUSSION

In the present study, the loop's prevalence rate was 34%. Studies based on panoramic radiographs report a prevalence rate of 12-40.2%, while studies involving computed tomography report a prevalence rate of 7-48% (Table 5). As mentioned above, the majority of patients who had a loop were males (70.5%), while the most common age was 40-60 years (47%). In the ≥60 age group, a decrease in the prevalence rate was observed. In most cases, the loop was located bilaterally (64.7%) and secondarily on the right side (23.5%), while the interforaminal region was mostly dentulous (64.7%).
A similar study of the loop's visualisation on panoramic radiographs, which was carried out by Ngeow et al. (2009), reported a higher prevalence rate in males too

Εικόνα 7/Figure 7

Ημιμόριο εντόπισης της αγκύλης/ location of the loop

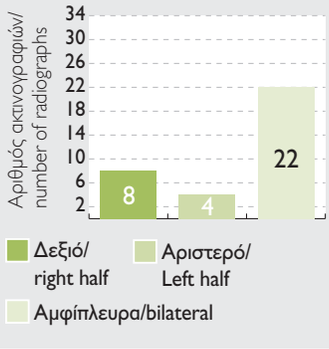

Εικόνα 8/Figure 8

Μήκος αγκύλης/length of the loop

Κατανομή των περιπτώσεων σύμφωνα με το μήκος της αγκύλης.
Distribution of the cases according to the length of the loop.

σει σε απορρόφηση του πόρου του κάτω φατνιακού. Ενδεχομένως έτσι ερμηνεύεται στην παρούσα μελέτη η σημαντικά συχνότερη απεικόνιση της αγκύλης σε περιπτώσεις όπου η περιοχή μεταξύ των γενειακών τρημάτων ήταν ενόδοντη.

Στην παρούσα μελέτη το μήκος αγκύλης κυμαινόταν μεταξύ 0,5-8 mm, με μέση τιμή 4,37 mm. Το μήκος της αγκύλης ποικίλει στις διάφορες μελέτες που έχουν πραγματοποιηθεί σε πανοραμικές ακτινογραφίες (μέση τιμή 1,2– 6,95mm) (Misch και Crawford, 1990, Misch, 1999β, Neiva και συν. 2004, Greenstein και Tarnow, 2006) και σε αξονικές τομογραφίες (μέση τιμή 0,89-4,73mm) (Sahin και συν. 2010, Apostolakis και Brown, 2011, Ritter και συν. 2012), με μέγιστο αναφερόμενο μήκος τα 10mm (Rothman, 1998) και ελάχιστο τα 0,5mm (Rosenquist, 1996). Συνεπώς, δεν πρέπει να θεωρείται ασφαλής η τοποθέτηση εμφυτευμάτων σε απόσταση 4-6mm από το γενειακό τρήμα, όπως προτείνεται από πολλούς συγγραφείς (Babbush, 1998, Kuzmanovic και συν. 2003, Apostolakis και Brown, 2011), γεγονός που υποστηρίζουν και οι Uchida και συν. (2007, 2009).

Ανατομικές μελέτες που πραγματοποιήθηκαν σε πτωματικές γνάθους αναφέρουν εμφάνιση της αγκύλης με συχνότητα 0-96% και μήκος αγκύλης 0,15-11mm (Πίνακας 6). Σε ορισμένες από τις μελέτες αυτές πραγματοποιήθηκε και ακτινογραφικός έλεγχος των γνάθων. Η σύγκριση των ανατομικών και των ακτινογραφικών ευρημάτων έδειξε ότι οι συμβατικές ακτινογραφίες (πανοραμικές, οπισθοφατνιακές) συνοδεύονται από υψηλό ποσοστό ψευδώς θετικών και ψευδώς αρνητικών ευρημάτων, ενώ όσον αφορά στο μήκος της αγκύλης, με τις ακτινογραφικές μετρήσεις γίνεται είτε υπερεκτίμηση είτε υποτίμησή του (Arzouman και συν. 1993, Bavitz και συν. 1993, Mardinger και συν. 2000, Kuzmanovic και συν. 2003).

Οι Uchida και συν. (2009) και οι Santana και συν. (2012) υπολόγισαν το μήκος της αγκύλης σε πτωματικές γνάθους με ανατομικές μετρήσεις και με αξονικές τομογραφίες και δεν βρήκαν μεταξύ των μετρήσεων στατιστικώς σημαντική διαφορά. Παρομοίως, σε μελέτη των Kaya και συν. (2008) συγκρίθηκε η απεικόνιση της αγκύλης μεταξύ πανοραμικών ακτινογραφιών και αξονικών τομογραφιών. Από την μελέτη προέκυψε ότι αφενός οι αξονικές τομογραφίες αποκάλυψαν την παρουσία της αγκύλης συχνότερα από ό,τι οι πανοραμικές ακτινογραφίες (34% και 28% αντίστοιχα), αφετέρου είναι πιο χρήσιμες στην απεικόνιση και την μέτρηση του μήκους της αγκύλης σε οστό φτωχής ποιότητας, όπου οι πανοραμικές υπερεκτιμούν σημαντικά το μήκος, ενώ σε οστό καλής ποιότητας δεν υπάρχει σημαντική διαφορά. Υπέρ της άποψης αυτής συνηγορούν και άλλες μελέτες που εξετάζουν την διαγνωστική ικανότητα της πανοραμικής ακτινογραφίας ως προς τα ευρήματα της αξονικής τομογραφίας και καταλήγουν στο συμπέρασμα ότι η απεικόνιση της αγκύλης με αξονική τομογραφία υπερτερεί έναντι των πανοραμι-

Πίνακας 5

Συχνότητα απεικόνισης της αγκύλης σε μελέτες πανοραμικών ακτινογραφιών και αξονικών τομογραφιών

Μελέτη	Απεικονιστική τεχνική	Συχνότητα (%)
Yosue και Brooks, 1989	Πανοραμική ακτινογραφία	21
Misch και Crawford, 1990	» »	12
Misch, 1999α	» »	12
Jacobs και συν. 2002	Αξονική τομογραφία	7
Kuzmanovic και συν. 2003	Πανοραμική ακτινογραφία	27
Jacobs και συν. 2004	» »	11
Ngeow και συν. 2009	» »	40,2
Sahin και συν. 2010	Αξονική τομογραφία	30
Apostolakis και Brown, 2011	» »	48
Ritter και συν. 2012	» »	31

Πίνακας 6

Ανατομικές μελέτες της παρουσίας της αγκύλης σε πτωματικές γνάθους

Μελέτη	Συχνότητα εμφάνισης της αγκύλης (%)	Μήκος αγκύλης (mm)
Bavitz και συν. 1993	11	1 mm*
Solar και συν. 1994	59	0,5-5, μέση τιμή: 1
Rosenquist, 1996	26	0,5-1, μέση τιμή:0,15
Mardinger και συν. 2000	28	0,4-2,19
Kieser και συν. 2002	0	–
Kuzmanovic και συν. 2003	37	0,11-3,31
Neiva και συν. 2004	88	1-11, μέση τιμή:4,13
Uchida και συν. 2007	–	0-6, μέση τιμή: 1,5 ± 1,4

*το μέγιστο αναφερόμενο μήκος

(52%), located mostly bilaterally, and secondarily on the left side, while the most affected age group was that between 20-29 years (58.1%), with a decrease after 60. Similarly, Ritter et al. (2012) report a higher prevalence rate in males.

This reduction in prevalence rates in the ≥60 age group could be explained as a result of the fact that aging leads to a reduced bone density and degeneration of the bone's microarchitecture, which means that the loop becomes more difficult to visualise (Kingsmill and Boyde 1998a, 1998b).

Ngeow et al. (2009) conducted a study on dentulous patients, as they believe that bone resorption following the loss of anterior teeth can cause a resorption of the inferior alveolar canal. This argument can probably also explain the significantly higher rate of loop visualisation in dentulous interforaminal regions that was observed in the present study.

According to our findings, the loop's length ranged between 0.5-8 mm, with an average length of 4.37 mm. Different loop lengths have been reported in different studies of panoramic radiographs (average value: 1.2-6.95 mm) (Misch and Crawford, 1990, Misch, 1999b, Neiva et

Table 5
Incidence of anterior loop visualization in studies of panoramic radiographs and computed tomographies

Study	Radiographic technique	Incidence (%)
Yosue and Brooks, 1989	Panoramic radiograph	21
Misch and Crawford, 1990	» »	12
Misch, 1999α	» »	12
Jacobs et al. 2002	Computed tomography	7
Kuzmanovic et al. 2003	Panoramic radiograph	27
Jacobs et al. 2004	» »	11
Ngeow et al. 2009	» »	40,2
Sahin et al. 2010	Computed tomography	30
Apostolakis and Brown, 2011	» »	48
Ritter et al. 2012	» »	31

Table 6
Anatomical studies of anterior loop presence in cadaveric mandibles

Study	Incidence of loop presence (%)	Length of the loop (mm)
Bavitz et al. 1993	11	1 mm*
Solar et al. 1994	59	0,5-5, average length: 1
Rosenquist, 1996	26	0,5-1, average length:0,15
Mardinger et al. 2000	28	0,4-2,19
Kieser et al. 2002	0	–
Kuzmanovic et al. 2003	37	0,11-3,31
Neiva et al. 2004	88	1-11, average length:4,13
Uchida et al. 2007	–	0-6, average length:1,5±1,4

*the max length

κών ακτινογραφιών (Klinge και συν. 1989, Lindh και Petersson, 1989, Sonick και συν. 1994, Lindh και συν. 1995, Τρικεριώτης και συν. 2007, Peker και συν. 2008). Ιδιαίτερο ενδιαφέρον παρουσιάζει η μελέτη των Τρικεριώτη και συν. (2007), στην οποία διερευνήθηκε η πρόσθια μοίρα της κάτω γνάθου με πανοραμικές ακτινογραφίες και με αξονικές τομογραφίες σε 30 ασθενείς. Από την τρισδιάστατη ανασύνθεση των τομών, ελήφθη για κάθε ασθενή ένα εικονικό ομοίωμα της κάτω γνάθου. Σύμφωνα με την μελέτη, στις περιπτώσεις απεικόνισης της αγκύλης στις πανοραμικές ακτινογραφίες, τα αντίστοιχα τρισδιάστατα ομοιώματα παρουσίαζαν εικόνα διευρυσμένης διαμέτρου του τομικού πόρου, στοιχείο το οποίο αναφέρεται και σε άλλες μελέτες (Ngeow, 2011, Ngeow και Nambiar, 2011) .

Συνεπώς κατά την τοποθέτηση εμφυτευμάτων στην πρόσθια μοίρα της κάτω γνάθου οι πανοραμικές ακτινογραφίες είναι ανεπαρκείς για τον προεγχειρητικό έλεγχο και απαιτείται καλύτερη απεικόνιση με αξονική τομογραφία (Βου και συν. 2002, Greenstein και Tarnow, 2006). Το βασικό μειονέκτημα των πανοραμικών ακτινογραφιών είναι η παραμόρφωση σε οριζόντιο και κάθετο επίπεδο των ανατομικών μορίων, πρωτίστως στην πρόσθια μοίρα,

al. 2004, Greenstein and Tarnow, 2006) and computed tomography scans (average value: 0.89-4.73 mm) (Sahin et al. 2010, Apostolakis and Brown, 2011, Ritter et al. 2012). The maximum reported length is 10 mm (Rothman, 1998), while the minimum one is 0.5 mm (Rosenquist, 1996). Therefore, the placement of implants within a distance of 4-6 mm from the mental foramen – as proposed by many authors (Babbush, 1998, Kuzmanovic et al. 2003, Apostolakis and Brown, 2011), including Uchida et al. (2007, 2009), should not be considered safe.

Anatomical studies on cadaveric mandibles report a loop prevalence rate of 0-96% and a loop length of 0.15-11 mm (Table 6). Some of these studies also involved a radiographic examination of the mandibles. A comparison between anatomical findings and radiography findings showed that conventional radiography (panoramic radiographs, periapical x-ray) involves a high rate of falsely positive or falsely negative findings, while radiography can either lead to an overestimation or underestimation of the loop's length (Arzouman et al. 1993, Bavitz et al. 1993, Mardinger et al. 2000, Kuzmanovic et al. 2003).

Uchida et al. (2009) and Santana et al. (2012) used anatomical measurements and computed tomography measurements to assess the length of the loop, however they did not find any statistically significant difference between these two types of measurements. Similarly, a study by Kaya et al. (2008) compared the visualisation of the loop on panoramic radiographs and computed tomography scans. It was concluded that computed tomography revealed the presence of a loop more frequently than panoramic radiographs (34% and 28% respectively). Moreover, it was concluded that computed tomography is more useful in the visualisation and measurement of the loop's length in poor quality bone, for which panoramic radiographs provide an overestimation; in good quality bone there is no significant difference. This view is also supported by other studies, in which the diagnostic value of panoramic radiography is compared to that of computed tomography. These studies conclude that the loop can be visualised better when using computed tomography as opposed to panoramic radiography (Klinge et al. 1989, Lindh and Petersson, 1989, Sonick et al. 1994, Lindh et al. 1995, Trikeriotis et al. 2007, Peker et al. 2008). The work by Trikeriotis et al. (2007) should be pointed out here. In that study, the anterior mandibles of 30 patients were examined by means of panoramic radiography and computed tomography scans. Based on the 3D reconstruction of these sections, a visual representation of each patient's mandible was created. According to this study, in those cases where the loop was visualised on the panoramic radiographs, the 3D representations showed a broader diameter of the incisive canal. This finding is also reported in other studies (Ngeow, 2011, Ngeow and Nambiar, 2011).

Therefore, when placing implants in the anterior

η οποία κυρίως οφείλεται στην αλληλεπίθεση ανατομικών στοιχείων στην περιοχή, σε τεχνικά σφάλματα αλλά και στην εσφαλμένη τοποθέτηση του ασθενούς κατά την λήψη της ακτινογραφίας (Truhlar και συν. 1993). Επιπλέον, το σχετικά μεγάλο πάχος των συμπαγών οστικών πετάλων στην περιοχή δυσχεραίνει την σαφή απεικόνιση της αγκύλης (Arzouman και συν. 1993). Αντιθέτως, η αξονική τομογραφία, με την βελτίωση της διακριτικής ικανότητας και τα ειδικά λογισμικά για την επεξεργασία και την ανασύνθεση των εικόνων σε δύο και τρία επίπεδα, αποτελεί αξιόπιστη τεχνική για την λεπτομερή αναπαραγωγή και μελέτη της ανατομικής της πρόσθιας κάτω γνάθου (Cavalcanti και συν. 1999, Liang και συν. 2004). Εκτός από τις πληροφορίες για τις διαστάσεις και την υφή του οστού, επιπλέον εντοπίζει και απεικονίζει με ικανοποιητική ευκρίνεια τους οστικούς πόρους μέσα στους οποίους πορεύονται και επικοινωνούν τελικοί νευρικοί και αγγειακοί κλάδοι στην περιοχή (Τρικεριώτης και συν. 2007).

Παρόλα αυτά, δεν εξασφαλίζεται με απόλυτη βεβαιότητα ο μη τραυματισμός του κάτω φατνιακού νεύρου, κυρίως κατά την τοποθέτηση εμφυτευμάτων στην περιοχή του γενειακού τρήματος. Το εν λόγω σύμβαμα όταν είναι ιατρογενούς αιτιολογίας αποτελεί μία από τις πλέον δυσάρεστες στιγμές στην άσκηση της οδοντιατρικής επιστήμης.

Καθώς η τοποθέτηση εμφυτευμάτων αποτελεί μία σχετικά σύγχρονη μέθοδο αποκατάστασης, δεν υπάρχουν πολλές βιβλιογραφικές αναφορές όσον αφορά στην πρόκληση μηχανικού τραυματισμού του ΚΦ νεύρου. Ο Ellis (1992) αναφέρει προσωρινή υπαισθησία του νεύρου σε ποσοστό 37% μετά από τοποθέτηση εμφυτευμάτων και τονίζει ότι οι διαταραχές της αισθητικότητας είναι αυξημένες στο γυναικείο φύλο και στους διαβητικούς ασθενείς. Σε ανάλογη μελέτη, οι Bartling και συν. (1999) αναφέρουν ποσοστό προσωρινής υπαισθησίας 8,5% και πλήρη αποκατάσταση της αίσθησης σε διάστημα 2-4 μηνών, ενώ σύμφωνα με τους van Steenberghe και συν. (1990) προκλήθηκε από την τοποθέτηση εμφυτευμάτων μόνιμη υπαισθησία λόγω τραυματισμού στο 6,5% των ασθενών. Η αφαίρεση του εμφυτεύματος συνήθως οδηγεί σε προοδευτική βελτίωση της αισθητικότητας (Ellian και συν. 2005). Εάν όμως σε διάστημα 4 μηνών δεν επανέλθει πλήρως η αίσθηση, ο ασθενής θα πρέπει να παραπεμφθεί σε ειδικό μικρο-νευροχειρουργό (Kraut και Chanal, 2002).

Η εμπειρία του επεμβαίνοντος, ο σωστός προεγχειρητικός έλεγχος και σχεδιασμός, η σωστή εκτίμηση των ανατομικών σχέσεων της περιοχής, η προσεκτική τέλεση τόσο της αναισθησίας όσο και της παρασκευής του βλεννογονοπεριοστικού κρημνού, καθώς και η αυστηρή τήρηση του πρωτόκολλου επέμβασης είναι κρίσιμης σημασίας για την αποφυγή του συμβάματος. Σε κάθε περίπτωση, είναι απαραίτητη η ενημέρωση και η συγκατάθεση του ασθενούς, ώστε να υπάρξει συνεργασία για το καλύτερο θεραπευτικό αποτέλεσμα (Ζωγάκης και συν. 2008).

mandible, panoramic radiographs are inadequate pre-operative assessment tools, while computed tomography produces better imaging results to meet our needs (Bou et al. 2002, Greenstein and Tarnow, 2006). The main disadvantage of panoramic radiographs is their distortion of anatomical tissues on the horizontal and vertical planes, mostly in the anterior portion of the mandible, which is mainly due to the overlapping of anatomical elements in this area or technical errors or even the patient's wrong positioning at the time the radiograph was taken (Truhlar et al. 1993). Moreover, the relatively high thickness of the cortical bone plates in this area prevents a detailed visualisation of the loop (Arzouman et al. 1993). In contrast, computed tomography is a reliable tool for the detailed reconstruction and study of the anterior mandible anatomy due to its improved resolution capacity and the special software that is used to process and reconstruct images in two or three dimensions (Cavalcanti et al. 1999, Liang et al. 2004). In addition to providing information on the bone's dimensions and texture, computed tomography can also identify and visualise the bone's pores, through with the terminal branches of nerves and vessels pass and communicate in this area, ensuring a satisfactory level of clarity (Trikeriotis et al. 2007).

However, the non-injury of the lower alveolar nerve cannot be fully guaranteed, mainly when the implants are placed in the area of the mental foramen. When iatrogenic, this injury can be one of the most unpleasant events in the field of dental science.

As the placement of dental implants is a fairly new rehabilitation technique, there are very few references to mechanical injury of the inferior alveolar nerve. Ellis (1992) reports temporary hypaesthesia of the nerve at a rate of 37% after implant placement, pointing out that sensation disorders are more common in female and diabetic patients. In a similar study, Bartling et al. (1999) report an 8.5% rate of temporary hypaesthesia and a complete recovery of sensation within 2-4 months. According to van Steenberghe et al. (1990), 6.5% of patients suffered permanent injury-induced hypaesthesia after implant placement. Implant removal normally leads to a gradual improvement of sensitivity (Ellian et al. 2005). However, if sensitivity is not fully recovered within 4 months, the patient should be referred to a specialist micro-neurosurgeon (Kraut and Chanal, 2002).

The surgeon's experience, the proper pre-operative assessment and planning, the correct evaluation of the anatomical relations of the area, the careful administration of anaesthesia and reflection of the mucoperiosteal flap, as well as the rigorous implementation of the surgical protocol, are all essential in preventing injuries. In any case, patient awareness and consent are necessary in order to ensure cooperation and achieve the best possible therapeutic results (Zogakis et al. 2008)

ΣΥΜΠΕΡΑΣΜΑΤΑ

Από την ανάλυση των ευρημάτων της παρούσας μελέτης προέκυψαν τα εξής:

- Απεικόνιση της αγκύλης παρατηρήθηκε στο 34% των ακτινογραφιών.
- Η πλειονότητα των περιπτώσεων απεικόνισης της αγκύλης ήταν άρρενες.
- Η συχνότερη ηλικία εμφάνισης της αγκύλης ήταν τα 40-60 έτη, με μέση ηλικία τα 47 έτη.
- Η αγκύλη παρουσίαζε κυρίως αμφίπλευρη εντόπιση.
- Στις περισσότερες περιπτώσεις απεικόνισης της αγκύλης, η περιοχή μεταξύ των γενειακών τρημάτων ήταν ενόδοντη.
- Το μήκος της αγκύλης κυμαινόταν μεταξύ 0,5-8 mm, με μέση τιμή τα 4,37 mm.

Λόγω του μεγάλου ποσοστού παρουσίας της αγκύλης, η τοποθέτηση εμφυτευμάτων θα πρέπει να γίνεται σε απόσταση τουλάχιστον 5-8mm εγγύς του γενειακού τρήματος, προκειμένου να αποφεύγεται η πιθανότητα τραυματισμού του νεύρου.

Εξ άλλου από την ανασκόπηση της βιβλιογραφίας, προκύπτει ότι κατά την τοποθέτηση εμφυτευμάτων στην πρόσθια μοίρα της κάτω γνάθου οι πανοραμικές ακτινογραφίες δεν είναι επαρκείς για τον προεγχειρητικό έλεγχο, καθώς, σε σχέση με τα ευρήματα των αξονικών τομογραφιών, παρουσιάζουν περιορισμένη ευαισθησία και ειδικότητα.

CONCLUSIONS

Findings of the present study were as follows:

- The loop was visualised on 34% of the radiographs.
- The majority of loops were observed in male patients.
- The loop was more frequent in patients between 40-60 years old, with a mean age of 47 years.
- The loop normally appears bilaterally.
- In most cases of loop visualisation, the interforaminal region was edentulous.
- The loop's length was 0.5-8 mm, with an average length of 4.37 mm.
- Due to the high loop prevalence rate, implants should be placed at least 5-8 mm anterior to the mental foramen, in order to reduce the risk of nerve injury.

Besides, a review of the literature reveals that panoramic radiographs are inadequate preoperative assessment tools when placing implants in the anterior portion of the mandible, as their findings are found to be less sensitive and specialised that those of computed tomography.

ΒΙΒΛΙΟΓΡΑΦΙΑ/REFERENCES

Apostolakis D, Brown JE: The anterior loop of the inferior alveolar nerve: prevalence, measurement of its length and a recommendation for interforaminal implant installation based on cone beam CT imaging. Clin Oral Implants Res 23:1022-1030, 2012.

Arzouman MJ, Otis L, Kipnis V, Levine D: Observations of the anterior loop of the inferior alveolar canal. Int J Oral Maxillofac Implants 8:295-300, 1993.

Babbush CA: Transpositioning and repositioning the inferior alveolar and mental nerves in conjunction with endosteal implant reconstruction. Periodontol 2000 17: 183-190, 1998.

Bartling R, Freeman K, Kraut RA: The incidence of altered sensation of the mental nerve after mandibular implant placement. J Oral Maxillofac Surg 57: 1408-1412, 1999.

Bavitz JB, Ham SD, Hansen CA, Lang M: An anatomical study of mental neurovascular bundle-implant relationships. In J Oral Maxillofac Implants 8:563-567, 1993.

Benninger B, Miller D, Maharathi A, Carter W: Dental implant placement investigation: is the anterior loop of the mental nerve clinically relevant? J Oral Maxillofac Surg 69:182-185, 2011.

Bertram KA, Bertram SR, Emshoff R: Use of high-resolution ultrasonograhy for analysis of the anterior mental loop. Oral Surg Oral Med Oral Pathol Oral Radiol Endod 101:E6, 2006.

Bou Serhal C, Jacobs R, Flygare L, Quirynen M, van Steenberghe D: Perioperative validation of localization of the mental foramen. Dentomaxillofac Radiol 31:39-43, 2002.

Cavalcanti MG, Yang J, Ruprecht A, Vannier MW: Accurate linear measurements in the anterior maxilla using orthoradially reformatted spiral computed tomography. Dentomaxillofac Radiol 28:137-140, 1999.

Dao TT, Mellor A: Sensory disturbances associated with implant surgery. Int J Prosthodont 11:462-469, 1998.

Elian N, Mitsias M, Eskow R, Jalbout ZN, Cho SC, Froum S, Tarnow DP: Unexpected return of sensation following 4.5 years of paresthesia: case report. Implant Dent 14:364-370, 2005.

Ellies LG, Hawker PB: The prevalence of altered sensation associated with implant surgery. Int J Oral Maxillofac Implants 8:674-679, 1993.

Ellies LG: Altered sensation following mandibular implant surgery: a retrospective study. J Prosthet Dent 68:664-671, 1992.

Greenstein G, Tarnow D: The mental foramen and nerve: clinical and anatomical factors related to dental implant placement: a literature review. J Periodontol 77:1933-1943, 2006.

Jacobs R, Mraiwa N, van Steenberghe D, Gijbels F, Quirynen M: Appearance, location, course, and morphology of the mandibular incisive canal: An assessment on spiral CT scan. Dentomaxillofac Radiol 31:322-327, 2002.

Jacobs R, Mraiwa N, van Steenberghe D, Sanderink G, Quirynen M: Appearance of the mandibular incisive canal on panoramic radiographs. Surg Radiol Anat 26:329-333, 2004.

Kaya Y, Sencimen M, Sahin S, Okcu KM, Doğan N, Bahcecitapar M: Retrospective radiographic evaluation of the anterior loop of the mental nerve:comparison between panoramic radiography and spiral computerized tomography. Int J Oral Maxillofac Implants 23: 919-925, 2008.

Kieser J, Kuzmanovic D, Payne A, Dennison J, Herbison P: Patterns of emergence of the human mental nerve. Arch Oral Biol 47:743-747, 2002.

Kingsmill VJ, Boyde A: Mineralisation density of human mandibular bone: Quantitative backscattered electron image analysis. J Anat 192:245-256, 1998.

Kingsmill VJ, Boyde A: Variation in the apparent density of human mandibular bone with age and dental status. J Anat 192:233-244, 1998.
Klinge B, Petersson A, Maly P: Location of the mandibular canal: Comparison of macroscopic findings, conventional radiography, and computed tomography. In J Oral Maxillofac Implants 4:327-332, 1989.
Kraut RA, Chahal O: Management of patients with trigeminal nerve injuries after mandibular implant placement. J Am Dent Assoc 133:1351-1354, 2002.
Kuzmanovic DV , Payne AG , Kieser JA , Dias GJ: Anterior loop of the mental nerve: A morphological and radiographic study. Clin Oral Implants Res 14:464-471, 2003.
Liang H, Frederiksen NL, Benson BW: Lingual vascular canals of the interforaminal region of the mandible: evaluation with conventional tomography. Dentomaxillofac Radiol 33:340-341, 2004.
Lindh C, Petersson A, Klinge B: Measurements of distances related to the mandibular canal in radiographs. Clin Oral Implants Res 6:96-103, 1995.
Lindh C, Petersson A: Radiologic examination for location of the mandibular canal: A comparison between panoramic radiography and conventional tomography. Int J Oral Maxillofac Implants 4:249-253, 1989.
Mardinger O, Chaushu G, Arensburg B, Taicher S, Kaffe I: Anatomic and radiologic course of the mandibular incisive canal. Surg Radiol Anat 22:157-161, 2000.
Misch CE, Crawford EA: Predictable mandibular nerve location-a clinical zone of safety. Int J Oral Implantol 7:37-40, 1990.
Misch CE: Contemporary implant dentistry, In: Misch CE:. Implant Dentistry. Mosby 1999α, 2nd ed, pp: 349-350.
Misch CE: Root form surgery in the edentulous mandible: Stage I implant insertion, In: Misch CE, Implant Dentistry. Mosby 1999β, 2nd ed, pp: 347-370.
Mraiwa N, Jacobs R, van Steenberghe D, Quirynen M: Clinical Assessment and Surgical Implications of Anatomic Challenges in the Anterior Mandible. Clin Implant Dent R 5:219-225, 2006.
Neiva RF, Gapski R, Wang HL: Morphometric analysis of implant-related anatomy in caucasian skulls. J Periodontol 75:1061-1067, 2004.
Ngeow WC, Dionysius DD, Ishak H, Nambiar P: A radiographic study on the visualization of the anterior loop in dentate subjects of different age groups. J Oral Sci 51:231-237, 2009.
Ngeow WC, Nambiar P: Assessment of the anterior loop should include the mandibular incisive canal. J Oral Maxillofac Surg 69:2688, 2011.
Ngeow WC: The "Missing" Anterior Loop. J Oral Maxillofac Surg 69:2076-2077, 2011.
Peker I, Alkurt MT, Michcioglu T: The use of 3 different imaging methods for the localization of the mandibular canal in dental implant planning. Int J Oral Maxillofac Implants 23:463-470, 2008.
Ritter L, Neugebauer J, Mischkowski RA, Dreiseidler T, Rothamel D, Richter U, Zinser MJ, Zoller JE: Evaluation of the course of the inferior alveolar nerve in the mental foramen by cone beam computed tomography. Int J Oral Maxillofac Implants 27:1014-1021, 2012.
Rosenquist B: Is there an anterior loop of the inferior alveolar nerve? Int J Periodontics Restorative Dent 16:40-45, 1996.
1. Rothman SLG: Dental applications of computerized tomography: surgical planning for implant placement, In: Rothman SLG: Computerized Tomography of the Mandible. Quintessence 1998, pp: 39-64.
Şahin S, Kaya Y, Şençimen M, Saygun I, Altuğ H: Retrospective radiographic evaluation of the interforaminal region with spiral computerized tomography: adequacy for dental implant placement related to age and dental status. Gülhane Tıp Dergisi 52:69-75, 2010.
Santana RR, Lozada J, Kleinman A, Al-Ardah A, Herford A, Chen JW: Accuracy of cone beam computerized tomography and a three-dimensional stereolithographic model in identifying the anterior loop of the mental nerve: a study on cadavers. J Oral Implantol 38:668-676, 2012.
Solar P, Ulm C, Frey G, Matejka M: A classification of the intraosseous paths of the mental nerve. Int J Oral Maxillofac Implants 9:339-344, 1994.
Sonick M, Abrahams J, Faiella RA: A comparison of the accuracy of periapical panoramic, and computerized tomographic radiographs in locating the mandibular canal. Int J Oral Maxillofac Implants 9:455-460, 1994.
Trikeriotis D, Paravalou I, Diamantopoulos P: Computed tomographic evaluation of the anterior mandible: incisive and lingual canals. Hellenic Arch Oral Maxillofac Surg 8:120-127, 2007.
Truhlar RS, Morris HF, Ochi S: A review of panoramic radiography and its potential use in implant dentistry. Implant Dent 2:122-130, 1993.
Uchida Y, Noguchi N, Goto M, Yamashita Y, Hanihara T, Takamori H, Sato I, Kawai T, Yosue T: measurement of anterior loop length for the mandibular canal and diameter of the mandibular incisive canal to avoid nerve damage when installing endosseous implants in the interforaminal region: A Second Attempt Introducing Cone Beam Computed Tomography. J Oral Maxillofac Surg 67:744-750, 2009.
Uchida Y, Yamashita Y, Goto M, Hanihara T: Measurement of anterior loop length for the mandibular canal and diameter of the mandibular incisive canal to avoid nerve damage when installing endosseous implants in the interforaminal region. J Oral Maxillofac Surg 65:1772-1779, 2007.
van Steenberghe D, Lekholm U, Bolender C, Folmer T, Henry P, Harmann I, Higuchi K, Laney W, Linden: Applicability of osseointegrated oral implants in the rehabilitation of partial edentulism: a prospective multicenter study on 558 fixtures. Int J Oral Maxillofac Implants 5:272-281, 1990.
Walton JN: Altered sensation associated with implants in the anterior mandible: a prospective study. J Prosthet Dent 83:443-449, 2000.
Wismeijer D, van Waas MA, Vermeeren JI, Kalk W: Patients' perception of sensory disturbances of the mental nerve before and after implant surgery: a prospective study of 110 patients. Br J Oral Maxillofac Surg 35:254-259, 1997.
Yosue T, Brooks LS. The appearance of mental foramina on panoramic radiographs. I-Evaluation of patients. Oral Surg Oral Med Oral Pathol 68:360-364, 1989.
Zogakis A, Marinis G, Papadeli C, Tezapsidis G, Natsinas N, Tsitouridis I: Paresthesia of the inferior alveolar nerve. Stoma 37:47-59, 2009.

Διεύθυνση επικοινωνίας:
Παναγιώτα Παπανικολάου
Λασκάρεως 55,
11473, Αθήνα, Ελλάδα
Τηλ.: 210 6465009
e-mail: peppyppncl@yahoo.gr

Address:
Panagiota Papanicolaou
55 Laskareos str.,
11473, Athens, Greece
Tel.: 0030 210 6465009
e-mail: peppyppncl@yahoo.gr