Η μαρσιποποίηση ως μέθοδος αντιμετώπισης των κυστικών όγκων των γνάθων. Βιβλιογραφική ανασκόπηση

Βάγια ΓΚΑΛΙΤΣΙΟΥ[1], Μαρία ΛΑΖΑΡΙΔΟΥ[2], Αντώνης ΒΟΛΙΤΑΚΗΣ[3]

Ιδιωτικό Ιατρείο, Θεσσαλονίκη

The masrupialization as a confrontation method of the cystic tumors of the jawbones. A review of the literature

Vagia GKALITSIOU, Maria LAZARIDOU, Antonis VOLITAKIS

Private Clinic, Thessaloniki, Greece

Βιβλιογραφική ανασκόπηση
Literature review

ΠΕΡΙΛΗΨΗ: Η μαρσιποποίηση υπήρξε μία από τις πρώτες μεθόδους που εφαρμόστηκαν για την αντιμετώπιση των κυστικών αλλοιώσεων των γνάθων ήδη από το 1882. Αποτελεί μία από τις λιγότερο επεμβατικές μεθόδους και με την μικρότερη απώλεια ιστών. Επίσης, είναι η ασφαλέστερη μέθοδος αντιμετώπισης μεγάλων κυστικών αλλοιώσεων των γνάθων διότι δεν επηρεάζει και δεν θέτει σε κίνδυνο παρακείμενες ανατομικές δομές όπως το κάτω φατνιακό νεύρο. Ακόμα προστατεύει από πιθανό κάταγμα της κάτω γνάθου, το οποίο είναι πιθανό όταν επιχειρείται εκπυρήνιση μεγάλης κυστικής αλλοίωσης που έχει καταλάβει μεγάλο μέρος του σώματος ή του κλάδου της κάτω γνάθου.

Οι κερατινοκύστεις και το κυστικού τύπου αδαμαντινοβλάστωμα αποτελούν χαρακτηριστικές παθολογικές οντότητες στις οποίες έχει εφαρμοστεί η τεχνική της μαρσιποποίησης με ποικίλα αποτελέσματα. Η μαρσιποποίηση μπορεί να εφαρμοστεί σε συνδυασμό με εκπυρήνιση και απόξεση σε δεύτερο χρόνο εάν η κύστη δεν υποχωρήσει εντελώς μόνο με την μαρσιποποίηση.

Σκοπός αυτής της εργασίας είναι να μελετήσει μέσα από τη βιβλιογραφία τα πλεονεκτήματα, τα μειονεκτήματα και τα αποτελέσματα της μεθόδου της μαρσιποποίησης και να διερευνήσει την αποτελεσματικότητα της μεθόδου ως θεραπεία εκλογής κυστικών όγκων των γνάθων όπως ο κερατινοποιούμενος οδοντογενής όγκος και ο κυστικός τύπος αδαμαντινοβλαστώματος.

ΛΕΞΕΙΣ ΚΛΕΙΔΙΑ: Μαρσιποποίηση, κερατινοκύστεις, αδαμαντινοβλάστωμα

[1]*Οδοντίατρος*
[2]*ΣΓΠΧ*
[3]*Φοιτητής Οδοντιατρικής Α.Π.Θ.*

Παρελήφθη: 25/3/2013 - Έγινε δεκτή: 10/12/2014

SUMMARY: Marsupialization had been one of the first methods that were applied for the treatment of cystic alterations of jawbones already since 1882. It is considered to be one of the most non traumatic methods which cause minor tissue loss. Also, it is the most secure method of confrontation of big cystic alterations of jawbones because it does not affect or put in danger the adjacent anatomic structures, as the inferior alveolar nerve. It also protects the mandibular fracture, which is likely to happen when enucleation of big cystic lesions is attempted.

Keratinocyst and cystic ameloblastoma are the most characteristic pathological entities, for the treatment of which the technique of marsupialization has been applied with various results.

The marsupialization can be applied in combination with enucleation and cuterage, whenever the cyst can not be eliminated completely with the marsupialization alone.

Aim: This literature review aims to analyze the advantages, the disadvantages and the results of the marsupialization technique and present its effectiveness for the treatment of cystic tumors of the jaws such as the cystic ameloblastoma and the keratinocyst.

KEY WORDS: marsupialization, keratinocysts, ameloblastoma

Paper received: 25/3/2013 - Accepted: 10/12/2014

ΕΙΣΑΓΩΓΗ

Η μαρσιποποίηση για την αντιμετώπιση των κυστικών αλλοιώσεων των γνάθων περιγράφηκε για πρώτη φορά από τον Partsch το 1882 (Partsch 1882, 1910). Με την επέμβαση αφαιρείται τμήμα του βλεννογονοπεριοστέου και του οστού που καλύπτουν την κύστη, καθώς και το αντίστοιχο τμήμα του κυστικού τοιχώματος και η κυστική κοιλότητα διανοίγεται προς το στόμα. Εκτός από την άμεση μείωση της ενδοκυστικής πίεσης, σταδιακά το κυστικό τοίχωμα αποκτά την υφή του στοματικού βλεννογόνου, ενώ κάτω από το κυστικό τοίχωμα υπάρχει αύξηση της οστεοβλαστικής δραστηριότητας και της οστικής πυκνότητας (Yi Zhao και συν. 2011), γεγονός που συντελεί στην μείωση του όγκου της κυστικής κοιλότητας και στην βαθμιαία εξάλειψή της. Η διαδικασία συρρίκνωσης της βλάβης είναι μακροχρόνια και σε μεγάλες κύστεις μπορεί να απαιτηθούν μέχρι και 2 χρόνια για την πλήρη αποκατάσταση του σχήματος των γνάθων. Σε ορισμένες περιπτώσεις παραμένει κάποια υπολειμματική κοιλότητα συνηθέστερα σε κύστεις που έχουν διαβρώσει το οστό μέχρι και την υπερώια επιφάνεια της άνω γνάθου ή τον συμπαγή γλωσσικό φλοιό της κάτω γνάθου (Λαζαρίδης και συν. 2009).

Πλεονεκτήματα της μαρσιποποίησης αποτελούν η εύκολη εγχειρητική τεχνική, η ελάχιστη κάκωση, η αποφυγή κατάγματος της κάτω γνάθου αλλά και τραυματισμού ευγενών ανατομικών δομών. Στα μειονεκτήματα της περιλαμβάνονται το γεγονός ότι δεν διενεργείται ιστολογική εξέταση στο σύνολο της κυστικής αλλοίωσης, το ότι παραμένει στο χειρουργικό πεδίο παθολογικός ιστός, η ανάγκη μακρόχρονης μετεγχειρητικής φροντίδας και τέλος η πιθανότητα υποτροπής της κύστης λόγω πιθανής σμίκρυνσης του στομίου της κυστικής κοιλότητας και σύγκλεισής του (Λαζαρίδης και συν. 2009).

Η μαρσιποποίηση ως τεχνική έχει τις ακόλουθες ενδείξεις: 1) σε νέους ηλικιακά ασθενείς για διατήρηση τυχόν σχετιζόμενου με την κύστη δοντιού, καθώς από την βιβλιογραφία έχει αναφερθεί ότι ένα μόνιμο δόντι σε προεφήβους μπορεί να ανατείλει επιτυχώς έπειτα από μαρσιποποίηση της κυστικής αλλοίωσης που το περιβάλλει (Kirtaniya και συν. 2010, Lizio και συν. 2011) και 2) σε πολύ μεγάλες κυστικές αλλοιώσεις της κάτω γνάθου για την μείωση της πιθανότητας κατάγματος ή τραυματισμού του αγγειονευρώδους δεματίου.

Οι μεγάλες οδοντογενείς κερατινοκύστεις ή τα κυστικά αδαμαντινοβλαστώματα μπορούν αρχικά να αντιμετωπιστούν με μαρσιποποίηση και εκπυρήνιση σε δεύτερο χρόνο, αφού επιτευχθεί σμίκρυνση της κυστικής κοιλότητας και επαρκές οστό για ασφαλή εκπυρήνιση (Zhao και συν. 2005). Όσον αφορά στην οστική αναγέννηση και το ρυθμό με τον οποίο επιτυγχάνεται στις περιπτώσεις αυτές, δεν έχουν υπάρξει αρκετές μελέτες και αναφορές (Bodner και συν. 1998).

Προϋπόθεση για την επιλογή του ανωτέρω τρόπου θε-

INTRODUCTION

Marsupialization was described for the first time by Partsch in 1882 in order to treat cystic alterations of jawbones (Partsch, 1882, 1910). Part of the mucoperiosteum and the jaw bone that cover the cyst are removed, as well as a part of the cystic wall and the cystic cavity is opened up to the mouth. Following the direct reduction of intracystic pressure, the cystic wall progressively acquires the texture of intraoral mucosa, under it osteoblastic activity increases resulting to bone density increase (Yi Zhao et al. 2011) finally contributing to the reduction of the size of the cystic cavity and to its gradual obliteration. The process of shrinkage is long-lasting and in big sized cysts may require up to 2 years for their complete resolution. In certain cases a small residual cavity remains (Lazaridis et al. 2009), especially when cysts have eroded both the buccal and the lingual/ palatal plate of the jawbones.

Some of the advantages of this method are the easy surgical procedure and the minimal surgical trauma, the avoidance of mandibular fracture or the injury of the nerve bundle. Some of the disadvantages are that only a small part of the lesion can be examined histologically, pathological tissue remains in the bone, a long-lasting follow up is required and finally there is possibility of relapse of the cysts because of diminution of the "window" of the cystic cavity will lead to its obliteration (Lazaridis et al. 2009).

The marsupialization as a technique has the following indications: 1) in cases of young patients in order to preserve the teeth that are related to the cyst; it has been reported that a permanent tooth in preadolescents can erupt successfully following marsupialization of the cyst surrounding it (Kirtaniya et al. 2010, Lizio et al. 2011), and 2) in cases of large cystic lesions to avoid a pathological fracture or neurological complications.

Large odontogenic keratinocysts or cystic ameloblastomas can initially be treated with marsupialization followed by enucleation at a second- stage, decreasing thus the risk of pathological fracture of the mandible and eliminating the need for segmental resection (Zhao et al. 2005). The above is possible only when, following marsupialization, sufficient bone has been formed rendering enucleation safe (Zhao et al. 2005); nevertheless there are not many studies and reports related to the degree and speed of bone regeneration (Bodner et al. 1998).

A prerequisite in order to perform marsupialization technique, is the absolute collaboration of the patient, who should maintain the residual cavity clean during the whole time of treatment and visit the clinician in a regular basis. Also, this particular technique is not indicated in nasopalatine or linear cysts of the palate, because in this place the remaining cavities do not fully repair (Kolomvos et al. 2005).

ραπείας είναι η απόλυτη συνεργασία από την πλευρά του ασθενούς, ο οποίος θα πρέπει να διατηρεί καθαρή την υπολειμματική κοιλότητα σε όλη τη διάρκεια της θεραπείας και να παρακολουθείται σε τακτική βάση. Επίσης η μαρσιποποίηση αντενδείκνυται στις περιπτώσεις των ρινοϋπερώιων και σχισμοειδών κύστεων της υπερώας, καθώς στις θέσεις αυτές οι καταλειπόμενες οστικές κοιλότητες δεν αποκαθίστανται (Κολόμβος και συν. 2005).

Η τελική διάγνωση της βλάβης συχνά τίθεται μετά την ιστολογική εξέταση του ιστοτεμαχίου που απομακρύνεται από το «παράθυρο» της μαρσιποποίησης.

Σκοπός αυτής της ανασκόπησης είναι να μελετήσει τα πλεονεκτήματα, τα μειονεκτήματα και τα αποτελέσματα της μαρσιποποίησης και να διερευνήσει την αποτελεσματικότητα της μεθόδου ως θεραπεία εκλογής κυστικών όγκων των γνάθων όπως ο κερατινοποιούμενος οδοντογενής όγκος και ο κυστικός τύπος αδαμαντινοβλαστώματος.

Κερατινοκύστεις και μαρσιποποίηση

Η οδοντογενής κερατινοκύστη περιγράφηκε για πρώτη φορά από τον Philipsen το 1956, ο οποίος διαπίστωσε κερατινοποίηση στις επιθηλιακές επενδύσεις κύστεων των γνάθων (Phillipsen, 1956). Χαρακτηρίζεται από επιθετική βιολογική συμπεριφορά και αυξημένη τάση υποτροπής, πιθανόν λόγω προέλευσης του επιθηλίου της από το αρχέγονο επιθήλιο της οδοντικής ταινίας, που έχει την ικανότητα να κερατινοποιείται, να πολλαπλασιάζεται και να διηθεί τον συνδετικό ιστό (Marx και συν. 2012).

Λόγω των ανωτέρω χαρακτηριστικών που παραπέμπουν τόσο σε κύστη όσο και σε καλοήθη όγκο, μετονομάστηκε από τον Παγκόσμιο Οργανισμό Υγείας (WHO) σε κερατινοποιούμενο οδοντογενή όγκο (Marx και συν. 2012). Οι οδοντογενείς κερατινοκύστεις που συνιστούν το 11% του συνόλου των κύστεων των γνάθων (Stoelinga, 2001), εμφανίζονται συνήθως στην δεύτερη, τρίτη και τέταρτη 10ετία της ζωής (54.2%), με συχνότερη εντόπιση την οπίσθια περιοχή της κάτω γνάθου και προτίμηση στο αντρικό φύλο με αναλογία 2:1 (Marx και συν. 2012). Αρχικά είναι ασυμπτωματικές ενώ αναπτύσσονται γρήγορα προκαλώντας διόγκωση της γνάθου (Morgan και συν. 2005), πόνο ή υπαισθησία του κάτω φατνιακού νεύρου. Ακτινογραφικά είναι μονόχωρες ή πολύχωρες διαυγαστικές βλάβες που μοιάζουν με οδοντοφόρες, υπολειμματικές ή πλάγιες περιοδοντικές κύστεις. Τα κλινικά και ακτινογραφικά χαρακτηριστικά των οδοντογενών κερατινοκύστεων δεν επαρκούν για να τεκμηριώσουν τη διάγνωση, η οποία τίθεται μόνο κατόπιν ιστολογικής εξέτασης του κυστικού τοιχώματος (Stoelinga, 2001).

Η θεραπευτική αντιμετώπιση ποικίλλει και περιλαμβάνει πλην της απλής εκπυρήνισης (δεδομένου ότι δεν διακρί-

It has to be clear that most often marsupialization is applied, according to its indications, to large cystic lesions, prior to the pathological diagnosis of the lesion. In most cases the latter occurs when the specimen of the 'window'' is examined.

Aim: This literature review aims to analyze the advantages and disadvantages of the marsupialization technique and present its effectiveness for the treatment of cystic tumors of the jaws such as the cystic ameloblastoma and the keratinocyst.

Keratinocysts and marsupialization

Odontogenic keratinocyst was described first in 1956 by Philipsen, who used the term to describe cysts in the jawbones that presented cornification in their epithelial investments (Phillipsen, 1956). It is characterized by aggressive behavior and its increased tendency to recur; it shows characteristics resembling to both a cyst and a tumor and for this reason the World Health Organization (WHO) has renamed it to "odontogenic keratocystic tumor"(Marx et al. 2012).

Odontogenic keratinocysts comprising the 11% of all the cysts of jawbones (Stoelinga 2001), usually present in the second, third and fourth decade of life (54.2%), although cases have been reported in the first and ninth decade. They are more often located in the posterior mandible, and especially in the third molar region, and also in the maxilla in the third molar and canine region (Marx et al. 2012), while they show male predilection (proportion of men/women 2:1). In the beginning they are asymptomatic while later they grow and the patient complains for swelling, pain, and hypoesthesia of the lower lip (Morgan et al. 2005). Radiographically they appear as monolocular or multilocular radiolucent lesions which resemble to follicular, residual or lateral periodontal cysts. Consequently, clinical and radiographical characteristics of the odontogenic keratinocysts are not sufficient in order to establish the diagnosis, which can only be determined after the histological examination of the cystic wall (Stoelinga, 2001).

Treatment ranges from enucleation (as it cannot be distinguished from other cysts), or combination of enucleation and cryotherapy, enucleation and curettage, enucleation and application of Carnoy's solution, to peripheral or partial resection of the jawbones (Morgan et al. 2005).

According to clinical studies, marsupialization can be applied as the only treatment of odontogenic keratinocysts (Pogrel et al. 2004). Pogrel at al. applied it in 10 patients, aged between 11 and 64 years old and all were completely cured. The treatment's duration ranged from 7 to 19 months. In all cases the histological examination of specimen taken by the orifice of the cavity following definitive treatment with marsupialization, showed normal

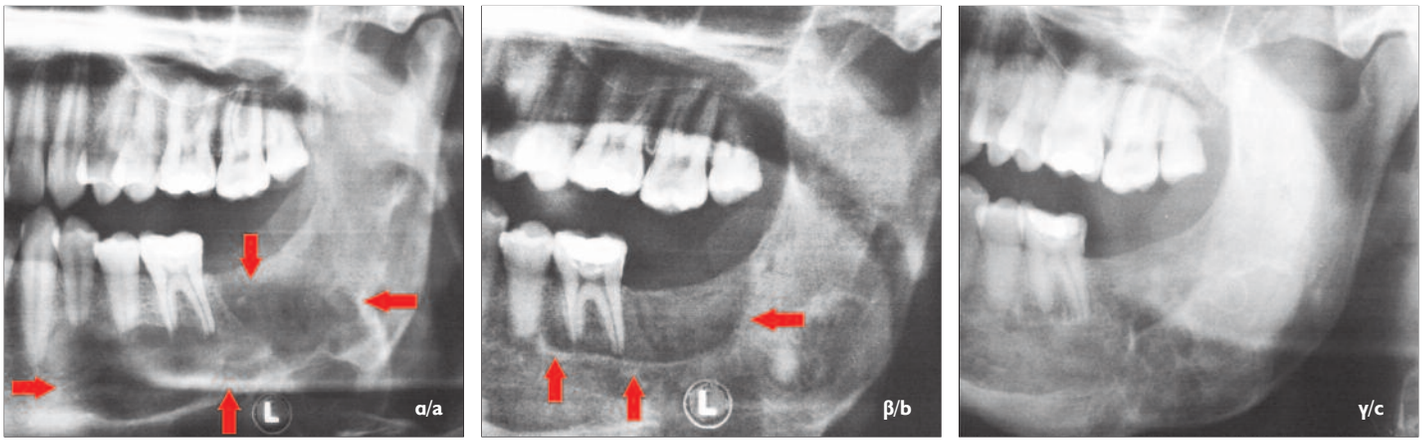

Εικ. 1: Πανοραμικές ακτινογραφίες ασθενούς με κερατινοποιούμενο οδοντογενή όγκο: α) αρχική, β) μετά την παρέλευση 9 μηνών από την μαρσιποποίηση και γ) 2,5 χρόνια μετά την μαρσιποποίηση.
Fig. 1: Panoramic x-rays of patient with keratinocystic odontogenic tumor: a) initial x-ray, b) 9 months following marsupialization, c) 2.5 years post-treatment.

νεται από τις υπόλοιπες κύστεις), συνδυασμό αυτής με κρυοθεραπεία, ή με απόξεση, ή με εφαρμογή διαλύματος Carnoy's ενώ προτείνονται επίσης περιφερική ή τμηματική γναθεκτομή (Morgan και συν. 2005).

Η μαρσιποποίηση αναφέρεται ότι μπορεί να εφαρμοστεί ως οριστική μέθοδος αντιμετώπισης των οδοντογενών κερατινοκύστεων (Pogrel και συν. 2004). Σε μελέτη στην οποία αντιμετωπίστηκαν με μαρσιποποίηση κερατινοκύστεις σε 10 ασθενείς από 11 μέχρι 64 ετών, επήλθε πλήρης ίαση σε όλους, με διάρκεια θεραπείας από 7-19 μήνες, ενώ η ιστολογική εξέταση ιστού από το στόμιο της μαρσιποποίησης που λήφθηκε μετά την ολοκλήρωση της θεραπείας, έδειξε μόνο φυσιολογικό επιθήλιο στοματικού βλεννογόνου και καθόλου υπολείμματα κυστικής αλλοίωσης ενώ τα περιφερικά στην κύστη δόντια ανέτειλαν κανονικά (Pogrel και συν. 2004). Αναφέρεται ότι οι κερατινοκύστεις της άνω γνάθου μπορούν να μαρσιποποιηθούν τόσο προς τη στοματική κοιλότητα όσο και προς το ιγμόρειο ή και στις ρινικές κοιλότητες (Seward και συν. 1969, Pogrel, 2005).

Σύμφωνα με τους Tabrizi και συν. στη θεραπεία 13 ασθενών, 16-31 ετών, με κερατινοκύστεις, τα αποτελέσματα ήταν εμφανώς ενθαρρυντικά καθώς στους 10 από τους 13 ασθενείς η κυστική αλλοίωση εξαλείφθηκε πλήρως ενώ στους 3 τα κυστικά τοιχώματα συρρικνώθηκαν (Tabrizi και συν. 2012).

Σε άλλη μελέτη τεσσάρων περιπτώσεων ασθενών 27- 48 ετών, με ευμεγέθεις διαυγαστικές εξεργασίες, εκ των οποίων οι 3 ήταν οδοντογενείς κερατινοκύστεις, η θεραπευτική αντιμετώπιση με μαρσιποποίηση ήταν επιτυχής χωρίς επιπλοκές ούτε υποτροπή (Κολόμβος και συν. 2005).

Η τεχνική της μαρσιποποίησης έχει περιγραφεί ως αποτελεσματική στην θεραπεία κερατινοκύστεων και μάλιστα χωρίς ανάγκη για περαιτέρω χειρουργική παρέμβαση και από άλλους συγγραφείς (Hopper 1982, Eyre και συν. 1985, Cranin και συν. 1994) (Εικ.1,2).

Συμπερασματικά η μέθοδος της μαρσιποποίησης έχει εφαρμογή στην θεραπευτική αντιμετώπιση των οδοντογενών κερατινοποιούμενων όγκων με σημαντικά ποσοστά επιτυχίας.

epithelium of oral mucosa without cystic remnants. In addition, the teeth adjacent to the cyst erupted in their normal position (Pogrel et al. 2004). It has been reported that keratinocysts of the maxilla may be additionally marsupialised towards the antrum or the nasal cavity (Seward και συν. 1969, Pogrel, 2005).

According to Tabrizi et al. who treated 13 patients, aged from 16 to 31 years old, the results were obviously encouraging as in 10 out of 13 patients the cystic alteration was eliminated completely and in 3 patients the cystic walls shrank (Tabrizi et al. 2012).

Kolomvos et al. in their study, treated with marsupialization four patients, 27 to 48 years old, diagnosed with big-sized lesions in the mandible. Three of the four cases were finally diagnosed as odontogenic keratinocyst after biopsy. The writers report that all four cases were treated successfully without complication or relapse (Kolomvos et al. 2005).

Furthermore, other studies showed that with the technique of marsupialization a lot of cystic alterations were also eliminated and cured completely with no need for further surgical procedures (Hopper 1982, Eyre et al. 1985, Cranin et al. 1994) (Fig.1,2).

Finally, given the promising results, we conclude that marsupialization could be included in the methods of treatment approaches of the keratinocysts.

Cystic type of ameloblastoma and marsupialization

Ameloblastoma is a non-malignant odontogenic tumor that often presents aggressive behavior and a high recurrence rate (3.6 to 30.5%) (Dolanmaz et al. 2011) when treated with conservative surgical methods such as enucleation or enucleation and curettage (Lucas, 1984). However the monocystic type of ameloblastoma is less aggressive and shows a considerably lower recurrence rate (Gardner et al. 1984, Robinson et al. 1977). Marsupialization can be applied as the initial step in its treatment and at the same time it also constitutes a diagnostic

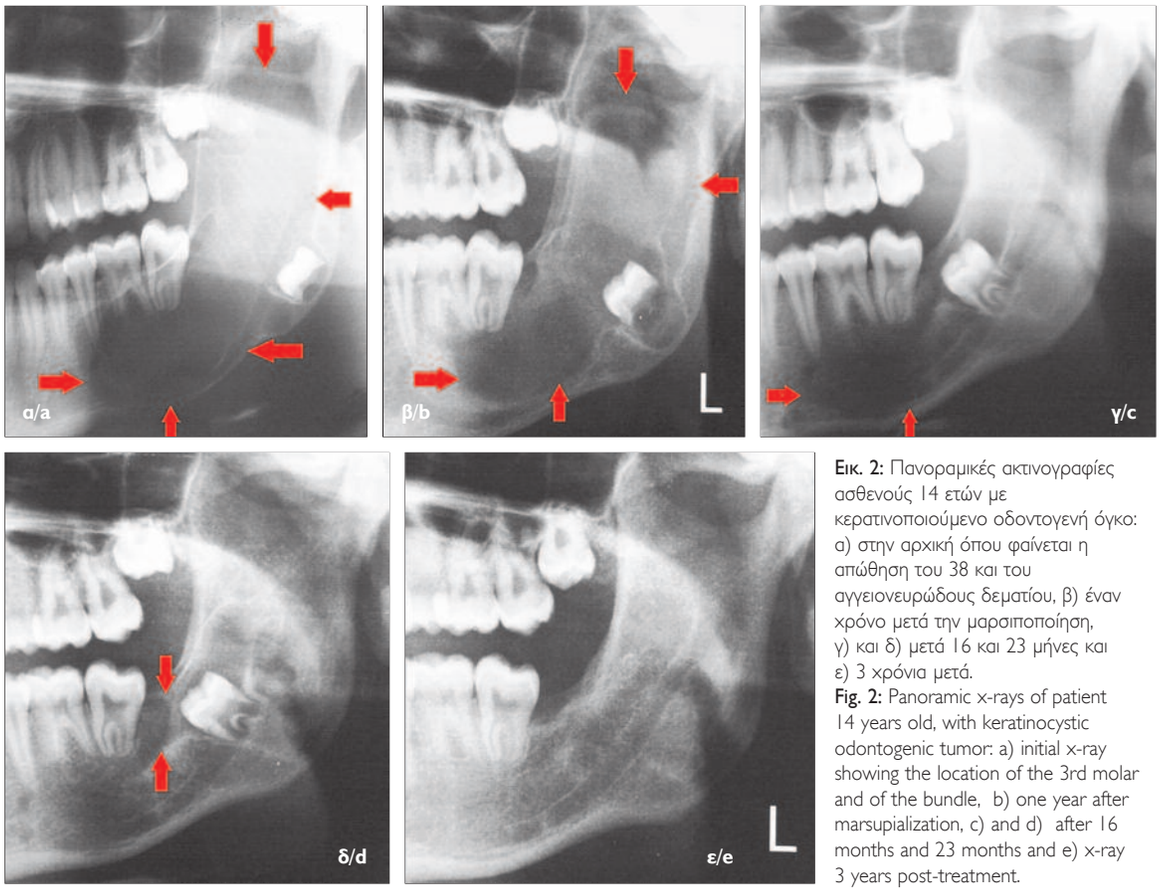

Εικ. 2: Πανοραμικές ακτινογραφίες ασθενούς 14 ετών με κερατινοποιούμενο οδοντογενή όγκο: α) στην αρχική όπου φαίνεται η απώθηση του 38 και του αγγειονευρώδους δεματίου, β) έναν χρόνο μετά την μαρσιποποίηση, γ) και δ) μετά 16 και 23 μήνες και ε) 3 χρόνια μετά.
Fig. 2: Panoramic x-rays of patient 14 years old, with keratinocystic odontogenic tumor: a) initial x-ray showing the location of the 3rd molar and of the bundle, b) one year after marsupialization, c) and d) after 16 months and 23 months and e) x-ray 3 years post-treatment.

Αδαμαντινοβλάστωμα κυστικού τύπου και μαρσιποποίηση

Το αδαμαντινοβλάστωμα είναι καλοήθης οδοντογενής όγκος που όμως μπορεί να εμφανίζει επιθετική αύξηση και υψηλά ποσοστά υποτροπών (3,6- 30,5%) (Dolanmaz και συν. 2011), συνήθως μετά από συντηρητικές χειρουργικές μεθόδους όπως εκπυρήνιση ή εκπυρήνιση και απόξεση (Lucas, 1984). Παρ' όλα αυτά το κυστικό αδαμαντινοβλάστωμα και μάλιστα ο μονοκυστικός τύπος είναι λιγότερο επιθετικός και με μικρότερα ποσοστά υποτροπής (Gardner και συν.1984, Robinson και συν. 1977). Η μαρσιποποίηση μπορεί να εφαρμοστεί ως το αρχικό και ταυτόχρονα διαγνωστικό βήμα στην θεραπεία του μονοκυστικού αδαμαντινοβλαστώματος (Yokoyabashi και συν. 1983). Μετά την επαρκή σμίκρυνση του όγκου, διενεργείται εκπυρήνιση σε δεύτερο χρόνο ή και εκπυρήνιση σε συνδυασμό με περιφερική οστεκτομή. Αποφεύγονται έτσι οι εξ αρχής ριζικές χειρουργικές μέθοδοι αντιμετώπισης και οι πιθανές συνοδές τους επιπλοκές. Αναφέρεται όμως ότι έπειτα από την μαρσιποποίηση οι αλλοιώσεις μπορεί να γίνουν περισσότερο διηθητικές, αν και οι αναφορές στην βιβλιογραφία για αυτή την εξέλιξη είναι λίγες (Yokoyabashi και συν. 1983).
Μετά την σμίκρυνση του όγκου και κατά την εκπυρήνισή του χρειάζεται ιδιαίτερη προσοχή ώστε να συμπεριληtool (Yokoyabashi et al. 1983). On a second stage after sufficient shrinkage of the tumor is achieved, enucleation or even enucleation combined with more aggressive methods such as peripheral ostectomy can be performed. Nevertheless, it should be pointed out that sometimes following marsupialization the tumor can become more invasive, even if there are a few reports in the literature to prove that (Yokoyabashi et al. 1983).
It should also be mentioned that following the marsupialization the shrinkage of the tumor is not always symmetrical; therefore the surgeons have to be very careful during the enucleation of the entire lesion and its extensions (Dolanmaz et al. 2011).
Norifumi et al. conducted a clinical study in 24 patients with cystic ameloblastomas that were treated with marsupialization followed by enucleation (Nomifuri et al. 1995). From the 24 patients, 15 were men and 9 women between 11 and 63 years old. Also, 15 patients suffered from monocystic type of ameloblastoma and 9 from solid ameloblastoma. In the beginning of treatment marsupialization and biopsy was performed. If the tumor did not decrease in size or had the tendency to grow, resection of the tumor followed. The results of the study showed that marsupialization was exceptionally effective in 5 cases, effective in 11 and not effective in 8 cases. The highest rates of success were marked in ameloblastomas

φθεί όλη η βλάβη και οι τυχόν προσεκβολές της (Dolanmaz και συν. 2011).
Ο Norifumi και συν. που αντιμετώπισαν με μαρσιποποίηση ακολουθούμενη από εκπυρήνιση 24 ασθενείς με κυστικό αδαμαντινοβλάστωμα, 15 άντρες και 9 γυναίκες, ηλικίας 11- 63 ετών, βρήκαν ότι η μαρσιποποίηση ήταν εξαιρετικά αποτελεσματική σε 5 περιπτώσεις, αποτελεσματική σε 11 και μη αποτελεσματική σε 8 περιπτώσεις. Τα μεγαλύτερα ποσοστά επιτυχίας σημειώθηκαν στα αδαμαντινοβλαστώματα που εντοπιζόταν στους γομφίους στην περιοχή του κλάδου. Επίσης διαπίστωσαν ότι τα αποτελέσματα της μαρσιποποίησης στο αδαμαντινοβλάστωμα επηρεάζονται σε μεγάλο βαθμό από τα ιστολογικά χαρακτηριστικά του όγκου (Nomifuri και συν. 1995).
Σε άλλη μελέτη με 78 περιπτώσεις ασθενών με αδαμαντινοβλάστωμα εφαρμόστηκε μαρσιποποίηση σε 31 μονοκυστικά αδαμαντινοβλαστώματα πριν την εκπυρήνιση, με ποσοστό επιτυχούς θεραπείας 74,2% (Nakamura και συν. 2002).
Σε παλαιότερη μελέτη αναφέρεται ότι η μαρσιποποίηση στο κυστικό αδαμαντινοβλάστωμα λειτουργεί διαφορετικά από ότι στις οδοντογενείς κύστεις, με τον όγκο να παρουσιάζει συχνά εξωφυτική ανάπτυξη τόσο προς τον κυστικό χώρο όσο και προς την στοματική κοιλότητα. Η αύξηση του όγκου δεν σχετίζεται αρχικά με οστική καταστροφή αλλά αυτή μπορεί να συμβεί στην συνέχεια αν ο όγκος δεν αντιμετωπιστεί με χειρουργική εκτομή (Yokoyabashi και συν. 1983).
Συμπεραίνεται ότι η μαρσιποποίηση στον μονοκυστικό τύπο αδαμαντινοβλαστώματος αποτελεί ένα πρώτο μέσο διαγνωστικής και θεραπευτικής προσέγγισης ακολουθούμενη από εκπυρήνιση του όγκου, με σημαντικά ποσοστά επιτυχίας και με αποφυγή μιας εκτεταμένης γναθεκτομής ως μόνη θεραπεία.

ΣΥΜΠΕΡΑΣΜΑΤΑ

Στην παρούσα βιβλιογραφική ανασκόπηση έγινε αναφορά στην μαρσιποποίηση ως ηπιότερο επεμβατικό τρόπο θεραπείας εκτεταμένων οδοντογενών κερατινοκύστεων και μονοκυστικού αδαμαντινοβλαστώματος ακολουθούμενη από εκπυρήνιση, ή και ως οριστική και μόνη μέθοδος θεραπείας.
Μεγάλο πλεονέκτημα της μεθόδου είναι η ασφάλεια των παρακείμενων ανατομικών δομών και η αποφυγή κατάγματος της γνάθου. Τα ποσοστά επιτυχίας είναι ενθαρρυντικά ενώ σε ορισμένες περιπτώσεις είναι η μοναδική επιλογή του χειρουργού.
Στην παρούσα μελέτη συγκριτικά τα ποσοστά επιτυχίας στους δύο επιλεγμένους τύπους καλοήθων όγκων δεν αποκλίνουν ιδιαίτερα μεταξύ τους, με το χαρακτηριστικό ίσως μιας ευνοϊκότερης θεραπευτικής πρόγνωσης στον κερατινοποιούμενο οδοντογενή όγκο. Τούτο οφείλεται στην επιθετική συμπεριφορά τον κυστικού αδαμαντινοβλαστώματος που απαιτεί συνδυαστική θεραπευτική προσέγγιση.

located in the molars region or the ramus. They also concluded that the results of marsupialization in ameloblastoma are influenced to a great degree by the histological characteristics of the tumor (Norifumi et al. 1995).
Another study of Nakamura et al. included 78 cases of patients with ameloblastoma that were treated with radical surgical procedures or with conservative methods (Nakamura et al. 2002). Marsupialization was applied in 31 monocystic type ameloblastomas before surgery and the rate of effectiveness was 74.2%.
In an older study it was found that marsupialization in ameloblastomas works differently from that in odontogenic cysts. In ameloblastomas the tumor often presents exophytic proliferation, through the "window" to the oral cavity, while it initially it tends to extent in the cystic space. Although the growth of the tumor is not related to bone destruction, resection of the tumor with healthy margins should follow to avoid further invasion to the surrounding bony structures (Yokoyabashi et al. 1983).
The marsupialization in the monocystic type of ameloblastoma could constitute a first mean of diagnostic and treatment approach followed by enucleation of the tumor with important rates of success and can be considered as an alternative solution to radical resection of the jawbones.

CONCLUSIONS

In this literature review we report the use of marsupialization as a non-invasive method of treatment of the odontogenic keratinocysts and of the cystic ameloblastomas.
Marsupialization can be applied in most cases of large keratinocysts and in certain cases of large monocystic ameloblastomas, either as a single treatment method or followed by enucleation.
An important advantage of this method is the preservation of adjacent anatomic structures, and the elimination of the risk of pathological fracture of the mandible and in some cases is the surgeon's only choice.
In this study comparatively the rates of successful treatment of the two selected types of odontogenic tumors don't diverge, with the keratinocyst to present a better prognosis than the ameloblastoma. This is due to the aggressive behavior of the cystic ameloblastoma that requires a combined therapeutic approach.
In conclusion, the marsupialization constitutes an important diagnostic and treatment tool that gives treatment solutions instead of radical invasive treatment.

Συμπερασματικά η μαρσιποποίηση αποτελεί ένα σημαντικό διαγνωστικό και θεραπευτικό εργαλείο που προσφέρει ήπια λύση αντί για εκτεταμένη χειρουργική θεραπευτική παρέμβαση.

ΒΙΒΛΙΟΓΡΑΦΙΑ/REFERENCES

Bodner L, Bar-Ziv J: Characteristics of bone formation following marsupialization of jaw cysts. Dentomaxillofac Radiol 27:166, 1998

Cranin AN, Madan S, Fayans E: Novel method of treating large cysts of jaws in children. NY State Dent J 60:41, 1994

Dolanmaz Dogan, Etoz Osman A, Pampu Alper, Kalayci Abdullah, Gunhan Omer: Marsupialization of unicystic ameloblastoma: A conservative approach for aggressive odontogenic tumors. Indian Journal of Dental Research 22(5):709-712, 2011

Eyre J, Zakrzewska JM: The conservative management of large odontogenic keratocysts. Br J Oral Maxillofac Surg 23:195, 1985

Gardner DG, Corio RL: Plexiform unicystic ameloblastoma: a variant of ameloblastoma with a low recurrence rate after enucleation. Cancer 53:1730, 1984

Hopper FE: Bilateral cysts of the mandible. A unique opportunity. Br Dent J 153:306, 1982

Kirtaniya BC, V Sachdev, A Singla, AK Sharma: Marsupialization: a conservative approach for treating dentigerous cyst in children in the mixed dentition. J of Indian Society of Pedodontists and Preventive Dentistry 28(3):203-208, 2010

Κολόμβος Ν, Καραμπά-Στυλογιάννη Ε, Σκλαβούνος Α, Αρσενόπουλος Α: Ευμεγέθεις οδοντογενείς κύστεις της κάτω γνάθου. Εκπυρήνιση ή μαρσιποποίηση; Στοματολογία 62(2): 87-94, 2005

Λαζαρίδης Ν, Καρακάσης Δ.: Στοματική και Γναθοπροσωπική Χειρουργική. Θεσσαλονίκη. Εκδ. Α. Αλτιντζή. 2009: 73, 1ος τόμος. σελ: 73-74

Lizio G, Corinaldesi G, Bianchi A, Marchetti C: Successful resolution of juvenile paradental cysts after marsupialization in five consecutive patients. Aust Dent J 56(4): 427-32, 2011

Lucas RB: Pathology of Tumors of the Oral Tissues. Churchill Livingstone (ed 4), Edinburgh, Scotland, 1984, pp 31-60

Marx R, Stern D: Oral and Maxillofacial Pathology. A Rationale for diagnosis and treatment. Leaf Hauffman 2nd ed. Miami Florida, 2012, pp 612

Morgan TA, Burton CC, Qian F: A Retrospective Review of Treatment of the Odontogenic Keratocyst. J Oral and Maxillofac Surg 63(5): 635-9, 2005

Nakamura N, Higuchi Y, Mitsuyasu T, Sandra F, Ohishi M: Comparison of long -term results between different approaches to ameloblastoma. Oral Surg Oral Med Oral Pathol Oral Radiol Endod 93(1): 13-20, 2002

Nomifuri N, Yoshinori H, Hideo T, Masamichi O: Marsupialization of cystic ameloblastoma: a clinical and histopathologic study of the growth characteristics before and after marsupialization. J Oral Maxillofac Surg 53:748-754, 1995

Partsch C: Uber Kiefercysten. Dtsch Mschr Zahnheilkd 10:271, 1892

Partsch C: Zur Behandlung der Kieferzysten. Dtsch Mschr Zahnheilkd 28:252, 1910

Phillipsen H: On keratocysts in the jaws. Tandleagebladet 60:963, 1956

Pogrel MA, Jordan RC: Marsupialization as a definitive treatment for the odontogenic keratinocyst. J Oral and Maxillofac Surg 62(6):651-5, 2004

Pogrel MA: Treatment of keratinocysts: the case for decompression and marsupialization. J Oral and Maxillofac Surg 63:1667-1673, 2005

Robinson L, Martinez MG: Unicystic ameloblastoma:A prognostically distinct identity. Cancer 40:2278, 1977

Seward MH, Seward GR: Observations on Snawdon's technique for the treatment of cysts in the maxilla. Br J Oral Surg 6:149, 1969

Stoelinga PJ: Long-term follow up on keratinocysts treated according to a defined protocol. Int J Oral Maxillofac Surg 30:14, 2001

Tabrizi R, Ozkan BT, Dehgani A, Langner Nj: Marsupialization as a treatment option for the odontogenic keratocyst. J Craniofac Surg 23(5):459-61, 2012

Yi Zhao, Bing Liu, Qi-Bing Han, Shi-Ping Wang, Yi-Ning Wang: Changes in bone density and cyst volume after marsupialization of mandibular odontogenic keratinocysts (Keratocystic odontogenic tumors). J Oral Maxillofac Surg 69:1361-136, 2011

Yokoyabashi Y, Yokoyabashi T, Nakajima T, et al: Marsupialization as a possible diagnostic aid in cystic ameloblastoma. Case report. J Maxillofac Surg 11:137, 1983

Zhao YF, Liu B, Jiang ZQ: Marsupialization or decompression of the cystic lesions of the jaws. Sanghai Kou Qiang Yi Xue 14(4):325-9, 2005

Διεύθυνση επικοινωνίας:
Βάγια Γκαλίτσιου
Ιουστινιανού 2,
41222, Λάρισα, Ελλάδα
Τηλ.: 2410 620410
e-mail: vagiagkal@gmail.com

Address:
Vagia Gkalitsiou
2 Ioustinianou str.,
41222, Larisa, Greece
Tel.: 0030 2410 620410
e-mail: vagiagkal@gmail.com