Οφθαλμοκαρδιακό αντανακλαστικό σε παιδιατρικό κάταγμα εδάφους οφθαλμικού κόγχου: Αναφορά περίπτωσης

Abhay Taranath KAMATH[1], Srikanth GADICHERLA[2], Neha SHARMA[3], Anand Deep SHUKLA[4], Satpal Singh GILL[5]

Τμήμα ΣΓΠΧ, Κολλέγιο Οδοντιατρικών Επιστημών Πανεπιστημίου Manipal, Karnataka, Ινδία
(Δ/ντής: Καθηγητής Abhay Taranath Kamath)

Oculocardiac reflex in a pediatric orbital floor fracture: A case report

Abhay Taranath KAMATH, Srikanth GADICHERLA, Neha SHARMA, Anand Deep SHUKLA, Satpal Singh GILL

Department of Oral and Maxillofacial Surgery, Manipal College of Dental Sciencies, Manipal University, Karnataka, India
(Head: Professor Abhay Taranath Kamath)

Ενδιαφέρουσα περίπτωση
Case report

ΠΕΡΙΛΗΨΗ: Οι γναθοπροσωπικοί χειρουργοί σπάνια συναντούν καταστάσεις που δικαιολογούν επείγουσα θεραπεία των προσωπικών καταγμάτων. Ειδικά στα κατάγματα του εδάφους του οφθαλμικού κόγχου μία τέτοια ένδειξη για άμεση αντιμετώπιση είναι η βραδυκαρδία η οποία συσχετίζεται με το οφθαλμοκαρδιακό αντανακλαστικό (ΟΚΑ). Πρόκειται για κατάσταση που εκδηλώνεται κλινικά με κεφαλαλγία, ναυτία, έμετο, βραδυκαρδία και δυνητικά συγκοπή. Στην παρούσα περίπτωση περιγράφεται η αντιμετώπιση παιδιού ηλικίας 5 ετών με κάταγμα blowout και βραδυκαρδία, ύστερα από κτύπημα με μπάλα στην δεξιά πλευρά του προσώπου του προ 24ώρου. Η βραδυκαρδία αποδόθηκε στην παγίδευση του κάτω ορθού μυός καθόσον δεν υπήρχε κάποια άλλη εμφανής αιτιολογία. Ο ασθενής οδηγήθηκε στο χειρουργείο για διερεύνηση του εδάφους του δεξιού οφθαλμικού κόγχου και αποκατάσταση χωρίς περαιτέρω καθυστέρηση. Διαπιστώθηκε κάταγμα εδάφους οφθαλμικού κόγχου τύπου καταπακτής, που αντιμετωπίστηκε με απελευθέρωση των εγκλωβισμένων περιβολβικών ιστών και του κάτω ορθού μυ που προέβαλαν στο σύστοιχο ιγμόρειο και αποκατάσταση του κογχικού εδάφους με παιδιατρικό κογχικό πλέγμα τιτανίου AO Synthes. Την τρίτη μετεγχειρητική ημέρα υπήρξε πλήρης υποχώρηση των οφθαλμικών διαταραχών του ασθενούς, καθώς επίσης της ναυτίας, του εμέτου και της εμμένουσας αιμοδυναμικής αστάθειας που σχετίζονται με το οφθαλμοκαρδιακό αντανακλαστικό.

ΛΕΞΕΙΣ ΚΛΕΙΔΙΑ: κάταγμα εδάφους κόγχου, κάταγμα blow-out, παιδιά, εγκλωβισμός μυός, βραδυκαρδία.

SUMMARY: Maxillofacial surgeons seldom encounter facial fractures that warrant urgent treatment. Such an indication is related to orbital floor fracture when it induces the oculocardiac reflex (OCR), a condition which clinically manifests as headache, nausea, vomiting, bradycardia and potential syncope. In the reported case, the management of bradycardia in a 5-year-old pediatric patient with an orbital blow out fracture, after a hit by a ball on the right side of his face 24 hours before, is described. Bradycardia was attributed to inferior rectus muscle entrapment, as there was no other known etiology. The patient was taken to the operating room for right orbital floor exploration and repair without any further delay. A trapdoor fracture of the right orbital floor was evident, which was treated by release of the herniated orbital contents and the entrapped inferior rectus into the correspondent maxillary sinus, followed by reconstruction of the orbital floor with AO Synthes pediatric orbital titanium mesh. On the third postoperative day there was complete resolution of the patient's ocular disturbances, as well as of nausea, vomiting and the persistent hemodynamic instability associated with oculocardiac reflex.

KEY WORDS: orbital floor fracture, blow-out fracture, children, muscle entrapment, bradycardia.

[1]*Καθηγητής ΣΓΠΧ, Professor of Oral and Maxillofacial Surgery (OMFS)*
[2,4] *Επικ. Καθηγητής ΣΓΠΧ, Assistant Professor OMFS*
[3, 5]*Μεταπτυχιακός φοιτητής τμήματος ΣΓΠΧ, Post-Graduate Student*

Παρελήφθη: 10/3/2014 - Έγινε δεκτή: 14/7/2014

Paper received: 10/3/2014 - Accepted: 14/7/2014

ΕΙΣΑΓΩΓΗ

Οι γναθοπροσωπικοί χειρουργοί σπάνια συναντούν καταστάσεις που δικαιολογούν επείγουσα θεραπεία των προσωπικών καταγμάτων. Ειδικά στα κατάγματα του εδάφους του οφθαλμικού κόγχου, μία τέτοια ένδειξη αποτελεί η παγίδευση ενός οφθαλμικού μυός ή όταν παρουσιάζεται βραδυκαρδία που συσχετίζεται με το οφθαλμοκαρδιακό αντανακλαστικό (ΟΚΑ) (Kim και συν. 2012). Τα blowout κατάγματα του εδάφους του οφθαλμικού κόγχου τύπου καταπακτής επιτρέπουν την πρόπτωση και την παγίδευση των περιεχομένων του οφθαλμικού κόγχου, που οδηγούν σε περιορισμένη κίνηση του οφθαλμού και διπλωπία. Η αυξημένη ελαστικότητα των οστών του προσώπου στα παιδιά εξηγεί την μεγαλύτερη επίπτωση των καταγμάτων αυτών στον παιδιατρικό πληθυσμό (De Man και συν. 1991, Theologie-Lygidakis και συν. 2007, Gerbino και συν. 2010). Οι κακώσεις του εδάφους του οφθαλμικού κόγχου μπορούν να προκαλέσουν το οφθαλμοκαρδιακό αντανακλαστικό, το οποίο κλινικά εκδηλώνεται ως κεφαλαλγία, ναυτία, έμετος, βραδυκαρδία, και δυνητική συγκοπή (Sires και συν. 1998; Gerber και συν. 2013).
Η παρούσα εργασία περιγράφει την αντιμετώπιση βραδυκαρδίας σε έναν ασθενή ηλικίας 5 ετών με blowout κάταγμα κόγχου.

ΠΕΡΙΓΡΑΦΗ ΠΕΡΙΠΤΩΣΗΣ

Ένα αγόρι ηλικίας 5 ετών παραπέμφθηκε στη Κλινική μας λόγω περιορισμού των οφθαλμικών κινήσεων και διπλωπία στην προς τα άνω βλεμματική θέση του δεξιού οφθαλμού από 24ώρου. Επίσης ανέφερε τέσσερα με πέντε επεισόδια ναυτίας και εμέτου στο ίδιο διάστημα. Το παιδί παρουσίασε τα αναφερθέντα μετά τον τραυματισμό του από μπάλα στην δεξιά πλευρά του προσώπου. Ζητήθηκε νευροχειρουργική εκτίμηση και αποκλείσθηκε εγκεφαλική κάκωση. Παρά ταύτα ο ασθενής βρέθηκε να έχει βραδυκαρδία με μία καρδιακή συχνότητα 38 παλμών το λεπτό (Εικ. 1).
Κλινικά ο ασθενής είχε εκχύμωση στην δεξιά υποκόγχια χώρα. Η εξέταση έδειξε φυσιολογικές οφθαλμικές κινήσεις σε όλες τις βλεμματικές θέσεις εκτός από τη δεξιά άνω βλεμματική θέση η οποία ήταν περιορισμένη μαζί με διπλωπία, δηλωτική κογχικής παγίδευσης (Εικ. 2). Η απουσία μιάς υποεπιπεφυκίας αιμορραγίας, του έδωσε την εμφάνιση ενός τυπικού "blowout με λευκό οφθαλμό". Στην ψηλάφηση υπήρχε μία ήπια ευαισθησία στην δεξιά υποκόγχια χώρα.
Τα κλινικά ευρήματα υποδήλωναν κάταγμα εδάφους οφθαλμικού κόγχου, που επιβεβαιώθηκε με την αξονική τομογραφία (CT) του κόγχου με τρισδιάστατη ανασύνθεση που αποκάλυψε ένα καθαρό blow out κάταγμα τύπου καταπακτής (Εικ. 3). Υπήρχε πρόπτωση και εγκλωβισμός του κάτω ορθού μυός διαμέσου του κατάγματος και η βραδυκαρδία αποδόθηκε στην παγίδευσή του καθόσον δεν υπήρχε κάποια άλλη γνωστή αιτιολογία. Ζητήθηκε οφθαλμολογική εκτίμηση και η περιμετρία Gold-

INTRODUCTION

Maxillofacial surgeons seldom encounter facial fractures that warrant urgent treatment. In orbital floor fractures in particular, indications for urgent surgical intervention may rise when entrapment of an extra ocular muscle occurs or when the oculocardiac reflex (OCR) is induced (Kim et al. 2012). Trapdoor type of orbital floor blowout fractures is associated with herniation and entrapment of the orbital contents, leading to restricted eye movement and diplopia. Increased elasticity of the facial bones in children explains the higher incidence of these fractures in the pediatric population (De Man et al. 1991, Theologie-Lygidakis et al. 2007, Gerbino et al. 2010). The OCR is a rare condition which may be attributed to orbital trauma and clinically manifest with headache, nausea, vomiting, bradycardia and potential syncope (Sires et al. 1998; Gerber et al. 2013).
The present report describes the management of a case of bradycardia in a 5-year-old patient with an orbital blow out fracture.

CASE REPORT

A 5 year old male child was referred to our unit with complains of restricted eye movements and double vision in the upward gaze for the past 24 hours. He also reported four to five episodes of nausea and vomiting during the same period. The child apparently presented the findings after being hit by a ball on the right side of his face one day before. Neurosurgery consultation was sought and head injury was ruled out. However, the patient was found to be having bradycardia with a heart rate of 38 beats per minute (Fig. 1).
Clinically, the patient had ecchymosis in the right infraorbital region. Examination showed normal eye movements in all the gazes except right upward gaze which

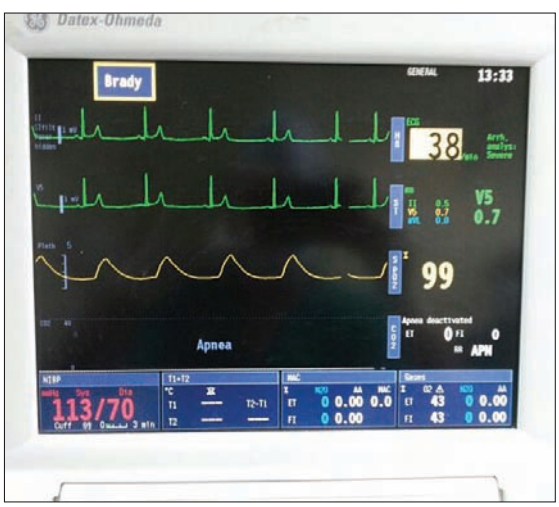

Εικ. 1: Βραδυκαρδία με μία καρδιακή συχνότητα 38 κτύπων το λεπτό.
Fig. 1: Bradycardia with a heart rate of 38 beats per minute.

Εικ. 2: Προεγχειρητική φωτογραφία που δείχνει περιορισμό των κινήσεων του δεξιού οφθαλμού στην άνω βλεμματική θέση.
Fig. 2: Pre-operative photograph showing restriction of the right eye movements in the upward gaze.

Εικ. 4: Έκθεση του ελλείμματος του εδάφους του οφθαλμικού κόγχου και απελευθέρωση των παγιδευθέντων περιεχομένων του κόγχου.
Fig. 4: Exposure of orbital floor defect and release of entrapped orbital contents.

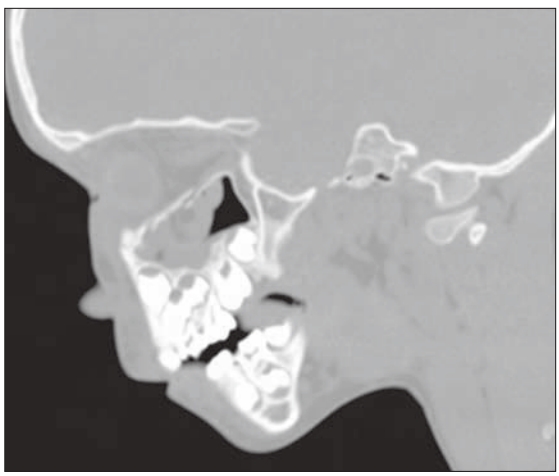

Εικ. 3: Υπολογιστική αξονική τομογραφία-οβελιαία τομή που δείχνει blow out κογχικό κάταγμα με πρόπτωση των περιεχομένων του κόγχου μέσα στο γναθιαίο κόλπο.
Fig. 3: Computed tomography –sagittal section showing orbital blow out fracture with herniation of orbital contents into maxillary sinus.

Εικ. 5: Αποκατάσταση του εδάφους του οφθαλμικού κόγχου.
Fig. 5: Reconstruction of the orbital floor.

mann αποκάλυψε περιφερική στένωση του πεδίου στον δεξιό οφθαλμό (Dersu και συν. 2006). Λόγω της εμμένουσας βραδυκαρδίας χορηγήθηκε το αντιχολινεργικό φάρμακο ατροπίνη (0.02mg/kg). Ο ασθενής χωρίς περαιτέρω καθυστέρηση οδηγήθηκε στο χειρουργείο για διερεύνηση του εδάφους του οφθαλμικού κόγχου και αποκατάσταση.

Χρησιμοποιήθηκε υποκόγχια τομή για την προσπέλαση του εδάφους του οφθαλμικού κόγχου και αναγνωρίστηκε κάταγμα εδάφους τύπου καταπακτής με εγκλωβισμό των

was restricted along with diplopia, suggestive of orbital entrapment (Fig. 2). Absence of a subconjunctival haemorrhage, gave it an appearance of the typical "white eyed blowout". On palpation there was mild tenderness in the right infraorbital region.

The clinical findings were suggestive of orbital floor fracture which was confirmed by computed tomography scan (CT) of the orbit with 3D reconstruction; a pure blow out fracture of the orbit of the trapdoor variety was reveled (Fig. 3). There was herniation of the inferior

περιβολβικών ιστών και του κάτω ορθού μυ. Οι μαλακοί ιστοί απελευθερώθηκαν (Εικ. 4) και στη συνέχεια το έδαφος αποκαταστάθηκε με παιδιατρικό κογχικό πλέγμα τιτανίου (AO Synthes) (Εικ. 5). Στο χειρουργικό τραπέζι διενεργήθηκε η δοκιμασία αναγκαστικής έλξης του βολβού (forced traction test) πριν και μετά την αποκατάσταση για να επιβεβαιώσει τις οφθαλμικές κινήσεις οι οποίες αρχικά ήσαν περιορισμένες. Διενεργήθηκαν επίσης βυθοσκόπηση και αμφιβληστροειδοσκόπηση για τον αποκλεισμό κάκωσης του βολβού ή του οπτικού νεύρου.
Μετεγχειρητικά η βραδυκαρδία υποχώρησε και ο ασθενής δεν παραπονέθηκε για ναυτία και έμετο. Όμως παρέμενε η διπλωπία η οποία αποδόθηκε σε μετεγχειρητικό οίδημα. Την τρίτη ημέρα μετεγχειρητικά, υπήρξε πλήρης υποχώρηση των οφθαλμικών διαταραχών του ασθενούς (Εικ. 6).

Εικ. 6: Μετεγχειρητική εικόνα του ασθενή παρουσιάζουσα λύση (αποκατάσταση) των περιορισμένων οφθαλμικών κινήσεων.
Fig. 6: Postoperative view of the patient showing resolution of the restricted eye movements.

ΣΥΖΗΤΗΣΗ

Τα blowout κατάγματα του οφθαλμικού κόγχου είναι μεμονωμένα κατάγματα του εδάφους χωρίς συμμετοχή του υποκόγχιου χείλους (Theologie-Lygidakis και συν. 2007). Ο τύπος καταπακτής σε αυτά, απαντάται πιο συχνά σε παιδιά εξ αιτίας της λιγότερο ενασβεστιωμένης και ως εκ τούτου περισσότερο ελαστικής φύσης του οστού και προκαλείται λόγω αμβλέων κακώσεων στον κόγχο από μεγάλα αντικείμενα. Το οφθαλμοκαρδιακό αντανακλαστικό ύστερα από κογχικό τραύμα είναι πιο συχνό σε παιδιατρικούς ασθενείς εξ αιτίας της προαναφερθείσας ελαστικής φύσης του οστικού κογχικού χείλους και του εδάφους που οδηγεί σε αυξημένη συχνότητα του κατάγματος τύπου καταπακτής (Grant και συν. 2002, Kim και συν. 2012). Μία αναδρομική μελέτη από τους Gerbino και συν. (2010) ταξινόμησε τα κατάγματα τύπου καταπακτής σε γραμμικά (τύπος 1α) και αρθρωτά (τύπος 1β). Τα γραμμικά κατάγματα χαρακτηρίζονται από ελάχιστη παρεκτόπιση του εδάφους του οφθαλμικού κόγχου και πρόπτωση των μαλθακών ιστών. Αυτά τα κατάγματα διατρέχουν κατά μήκος του πόρου του υποκόγχιου νεύρου σε μία οπισθοπλάγια κατεύθυνση μέχρι την οπισθοβολβική περιοχή. Τα αρθρωτά κατάγματα αντίθετα συνδυάζονται με πρόπτωση των μαλθακών ιστών του κόγχου δια μέσου ενός οστικού ελλείμματος στο οπίσθιο τμήμα του εδάφους (Gerbino και συν. 2010).
Αυτοί οι ασθενείς παρουσιάζουν λίγα κλινικά σημεία, συνηθέστερα διπλωπία και περιορισμό των οφθαλμικών κινήσεων. Αυτά τα σημεία και συμπτώματα αναφέρονται ως «κογχικό blowout του λευκού οφθαλμού» (Worthington 2010, Gerber και συν. 2013). Μερικοί ασθενείς μπορεί να εμφανισθούν με συμπτώματα ενεργοποίησης του οφθαλμοκαρδιακού αντανακλαστικού (Sires και συν. 1998, Gerber και συν. 2013). Το οφθαλμοκαρδιακό αντανακλαστικό στα κατάγματα του εδάφους του οφθαλμικού κόγχου μπορεί να ορισθεί ως μία ξαφνική ελάττωση του καρδιακού ρυθμού περισσότερο από 30% της αναμενόμενης τιμής, με δυσρρυθμίες που συνδυάζονται με ναυτία και έμε-

rectus muscle through the trapdoor and bradycardia was attributed to this entrapment as there was no other known etiology. Ophthalmologist opinion was sought and the Goldmann perimetry revealed peripheral constriction of field in the right eye (Dersu et al. 2006). In view of persistent bradycardia, anticholinergic drug was administered (atropine 0.02mg/kg). The patient was taken to the operating room for orbital floor exploration and repair without any further delay.
Infraorbital incision was used to access the orbital floor; a trapdoor type of fracture and the entrapment of periorbital tissues and muscle were verified. All herniated and entrapped contents were subsequently released (Fig. 4) and the floor was reconstructed with titanium orbital mesh (AO Synthes) (Fig. 5). On the table, forced traction test was done before and after reconstruction to confirm the release of the initially restricted eye movements. Fundoscopy and retinoscopy were carried out to rule out globe or optic nerve injury.
Postoperatively, bradycardia subsided and the patient did not complain of nausea and vomiting. Persistent diplopia was attributed to postsurgical edema. On the third day postoperatively, there was complete resolution of the patient's ocular disturbance (Fig. 6).

DISCUSSION

Orbital blow out fractures are isolated fractures of the orbital floor without involvement of the infraorbital rim (Theologie-Lygidakis et al. 2007). The trapdoor type of orbital floor fracture is more commonly seen in children owing to the less mineralized, hence, more elastic nature of the bone caused due to blunt injuries of the orbit by large objects. OCR secondary to orbital trauma is more common in pediatric patients owing to the afore mentioned elastic nature of the bony orbital rim and floor resulting in a higher prevalence of a trapdoor-type fracture

το. Ο οφθαλμικός κλάδος του τριδύμου νεύρου είναι ο προσαγωγός κλάδος. Τα ερεθίσματα διέρχονται δια μέσου του δικτυωτού σχηματισμού προς τους σπλαγχνικούς κινητικούς πυρήνες του πνευμονογαστρικού νεύρου. Το μήνυμα του απαγωγού κλάδου μεταφέρεται από το πνευμονογαστρικό νεύρο στην καρδιά και τον στόμαχο (Sires και συν. 1998). Το οφθαλμοκαρδιακό αντανακλαστικό είναι ένα φαινόμενο που συχνά απαντάται κατά την διάρκεια οφθαλμολογικών και νευροχειρουργικών επεμβάσεων (π.χ. διόρθωση στραβισμού, επιδιόρθωση αποκολληθέντος αμφιβληστροειδούς, εξόρυξη οφθαλμού, αποσυμπίεση του γασσέρειου γαγγλίου, κ.λπ.) (Kim και συν. 2012). Το οφθαλμοκαρδιακό αντανακλαστικό μπορεί επίσης να απαντηθεί σε κατάγματα του εδάφους του οφθαλμικού κόγχου με πιθανό μηχανισμό της επαγωγής του αντανακλαστικού στην περίπτωση αυτή την παγίδευση των περιεχομένων του κόγχου, συγκεκριμένα του κάτω ορθού μυός (Cohen και Garret 2003, Lubbers και συν. 2012).
Στην περίπτωση που παρουσιάζεται, το οφθαλμοκαρδιακό αντανακλαστικό εκδηλώθηκε ως εμμένουσα βραδυκαρδία με πολλαπλά επεισόδια μετατραυματικού εμέτου και χρειάσθηκε επείγουσα αντιμετώπιση.
Ενώ δεν απαιτείται χειρουργική παρέμβαση σε όλα τα τύπου καταπακτής κογχικά κατάγματα (Grant και συν. 2002), οι ενδείξεις για παρέμβαση σε blow out κογχικά κατάγματα περιλαμβάνουν την παρουσία διπλωπίας και τον περιορισμό των οφθαλμικών κινήσεων (Worthington και συν. 2010) και σύμφωνα και με την παρούσα περίπτωση και την παρουσία οφθαλμοκαρδιακού αντανακλαστικού που δεν υποχωρεί.

ΣΥΜΠΕΡΑΣΜΑ

Τα παιδιατρικά κατάγματα του εδάφους του οφθαλμικού κόγχου συνιστούν μία πρόκληση για τον γναθοπροσωπικό χειρουργό. Ναυτία και έμετος με απουσία κρανιακής κάκωσης στους ασθενείς αυτούς είναι συνήθως σημεία του οφθαλμοκαρδιακού αντανακλαστικού. Απαιτείται κατάλληλη διάγνωση και θεραπεία για να ελεγχθεί η εμμένουσα αιμοδυναμική αστάθεια που σχετίζεται με το οφθαλμοκαρδιακό αντανακλαστικό και να αποφευχθεί η μη αντιστρεπτή μυική ισχαιμία και ίνωση που μπορούν να οδηγήσουν σε μόνιμη οφθαλμική δυσλειτουργία.

(Grant et al. 2002, Kim et al. 2012). A retrospective study by Gerbino et al. (2010) classified the trapdoor fractures into linear (type 1a) and hinged (type 1b). The linear fractures are characterized by minimal orbital floor displacement and soft tissue herniation. These fractures run along the canal of the infraorbital nerve in a posterolateral direction till the retrobulbar area. The hinged fractures in the contrary are associated with orbital soft tissue herniation through a bony defect in the rear portion of the floor (Gerbino et al. 2010).
These patients present with few clinical signs, usually diplopia and restriction of eye movements being the common complains. These signs and symptoms conform to "white eye orbital blow out" phenomenon (Worthington 2010, Gerber et al. 2013). Some patients might present with symptoms of activation of the oculocardiac reflex (Sires et al. 1998, Gerber et al 2013). OCR in orbital floor fractures can be defined as a sudden decrease in the heart rate of more than 30% of the baseline value, dysrhythmias associated with nausea and vomiting. The ophthalmic division of the trigeminal nerve is the afferent limb. The impulses pass through the reticular formation to the vagus nerve's visceral motor nuclei. The efferent limb message is carried by the vagus nerve to the heart and stomach (Sires et al. 1998). The OCR is a phenomenon most commonly seen during ophthalmologic and neurosurgical procedures (correction of strabismus, repair of a detached retina, orbital exenteration, decompression of gasserian ganglion, etc) (Kim et al. 2012). OCR might also be encountered in fractures of the orbital floor; the probable mechanism of induction of the reflex in this case could be the entrapment of the orbital contents, in particular of the inferior rectus muscle (Cohen and Garret, 2003, Lubbers et al. 2012). In this case, OCR manifested as persistent bradycardia with multiple episodes of post trauma vomiting, and required urgent management.
Although not all trapdoor type orbital fractures need surgical intervention (Grant et al. 2002), indications for this involve presence of diplopia and eye movements' restriction (Worthington et al. 2010) and according to the findings of the present study, in non-resolving OCR.

CONCLUSION

Pediatric orbital floor fractures pose a challenge for the maxillofacial surgeon. Nausea and vomiting in the absence of head injury in these patients are usually signs of oculocardiac reflex. A prompt diagnosis and treatment is required to combat the persistent hemodynamic instability associated with OCR and to prevent irreversible muscle ischemia and fibrosis that can lead to permanent ocular dysfunction.

ΒΙΒΛΙΟΓΡΑΦΙΑ/REFERENCES

Cohen SM, Garret CG: Pediatric orbital floor fractures: Nausea/ vomiting as signs of entrapment. Otolaryngol Head Neck Surg 129:43-47, 2003

De Man K, Wijngaarde R, Hes J, et al.: Influence of age on the management of blow-out fractures of the orbital floor. Int J Oral Maxillofac Surg 20:330–336, 1991

Dersu I, Wiggins MN, Luther A, Harper R, Chacko J.: Understanding Visual Fields Part I: Goldmann Visual Fields. J Opthalmic Med Tech 2:1, 2006.

Gerber B, Kiwanuka P, Dhariwal D.: Orbital fractures in children: A review of outcomes. Br J Oral Maxillofac Surg. 51:789-93, 2013

Gerbino G, Roccia F, Bianchi F.A, Zavattero E.: Surgical Management of Orbital Trapdoor Fracture in a Pediatric Population. J Oral Maxillofac Surg 68:1310-1316, 2010

Grant JH, Patrinely JR, Weiss AH, et al.: Trapdoor fracture of the orbit in a pediatric population. Plast Reconstr Surg. 109:482-489, 2002

Kim BB, Qaqish C, Frangos J, John F, Caccamese JF.: Oculocardiac Reflex Induced by an Orbital Floor Fracture: Report of a Case and Review of the Literature. J Oral Maxillofac Surg 70:2614-2619, 2012

Lübbers HT, Zweifel D, Grätz KW, et al.: Classification of potential risk factors for trigeminocardiac reflex in craniomaxillofacial surgery. J Oral Maxillofac Surg. 68:1317-1321, 2010

Sires BS, Stanley RB, Jr, Levine LM: Oculocardiac reflex caused by orbital floor trapdoor fracture: an indication for urgent repair. Arch Ophthalmol. 116:955–956, 1998

Thelogie-Lygidakis.N, Iatrou I, Alexandridis C.: Blow out fractures in children: six years experience. Oral Surg Oral Med Oral Pathl Oral Radiol Endod 103:757-63, 2007

Worthington JP.: Isolated posterior orbital fractures, diplopia and oculocardiac reflexes: a 10- year review. Br J Oral Maxillofac Surg. 48:127-130, 2010

Διεύθυνση επικοινωνίας:
Dr. Srikanth Gadicherla
Κολλέγιο Οδοντιατρικών Επιστημών Manipal, Τμήμα ΣΓΠΧ
576104, Manipal, India
Τηλ.: +91 99864552, +91 8202922215, Fax: +91-820 2571966
e-mail: gadi_mds@rediffmail.com

Address:
Dr. Srikanth Gadicherla
Manipal College of Dental Sciences, Department of OMFS
576104, Manipal, India
Tel.: +91 99864552, +91 8202922215, Fax: +91-820 2571966
e-mail: gadi_mds@rediffmail.com