Μετατόπιση των στομίων των υπογνάθιων αδένων για την αντιμετώπιση σιελόρροιας σε ασθενή 14 ετών Παρουσίαση περίπτωσης και βιβλιογραφική ανασκόπηση

Σάββας ΤΙΤΣΙΝΙΔΗΣ[1], Γεώργιος ΜΑΡΚΟΠΟΥΛΟΣ[2], Νάντια ΘΕΟΛΟΓΗ-ΛΥΓΙΔΑΚΗ[3], Ιωάννης ΙΑΤΡΟΥ[4]

Κλινική Στοματικής και Γναθοπροσωπικής Χειρουργικής στο Νοσοκομείο Παίδων «Π. και Α. Κυριακού», Οδοντιατρική Σχολή, ΕΚΠΑ (Διευθυντής: Καθηγητής Ι. Ιατρού)

Submandibular duct orifices relocation as a drooling treatment in a 14 years old patient A case report and review of the literature

Savvas TITSINIDES, George MARKOPOULOS, Nadia THEOLOGIE-LYGIDAKIS, Ioannis IATROU

Department of Oral and Maxillofacial Surgery at the Children's Hospital "P. and A. Kyriakou", Dental School, University of Athens, Greece (Head: Professor I. Iatrou)

Ενδιαφέρουσα περίπτωση
Case report

ΠΕΡΙΛΗΨΗ: Η εξεσημασμένη σιελόρροια που παρατηρείται στους ασθενείς με εγκεφαλική παράλυση είναι μία δυσάρεστη κατάσταση, ιδιαίτερα όταν πρόκειται για παιδιά. Για την αντιμετώπισή της απαιτείται αξιολόγηση της βαρύτητας του προβλήματος και επιλογή της κατάλληλης θεραπευτικής προσέγγισης.
Η θεραπεία, που αφορά είτε στην προσπάθεια μείωσης του παραγομένου σιέλου είτε στην εκτροπή των στομίων έκχυσης σιέλου στη στοματική κοιλότητα, επιτυγχάνεται με συντηρητικές, επεμβατικές ή εναλλακτικές τεχνικές.
Στην εργασία παρουσιάζεται περίπτωση ασθενούς 14 ετών με εγκεφαλική παράλυση, ήπια νοητική καθυστέρηση και έντονη σιελόρροια. Θεραπευτικά επιλέχθηκε η χειρουργική μετατόπιση των στομίων των υπογνάθιων πόρων σε οπισθιέστερη θέση. Κλινικά υπήρξε βελτίωση του προβλήματος της σιελόρροιας και απαλλαγή της νεαρής ασθενούς από ένα από τα δύσκολα καθημερινά της προβλήματα.

ΛΕΞΕΙΣ ΚΛΕΙΔΙΑ: Σιελόρροια, μετατόπιση στομίων υπογνάθιων πόρων.

SUMMARY: Excessive drooling noticed in patients with cerebral palsy is an unpleasant situation, especially in the case of children. For a successful outcome a thorough assessment of its severity and selection of the proper therapeutic modality is demanding.
Treatment concerning either reduction of produced saliva or repositioning of salivary duct orifices is accomplished via conservative, invasive or alternative methods.
A case of a 14 years old female patient with cerebral palsy, mild mental retardation and intense drooling is presented. Therapeutically, surgical repositioning of submandibular ducts orifices posteriorly at the floor of the mouth was selected. Clinically, drooling was reduced, relieving this young patient from one of her daily severe problems.

KEY WORDS: Drooling, relocation of submandibular duct orifices.

[1]*Οδοντίατρος, MSc Οδοντιατρική ΕΚΠΑ*
[2]*Οδοντίατρος*
[3]*Επίκουρη Καθηγήτρια ΣΓΠΧ, ΕΚΠΑ*
[4]*Καθηγητής ΣΓΠΧ, ΕΚΠΑ*

Παρελήφθη: 21/4/2014 - Έγινε δεκτή: 17/10/2014

Paper received: 21/4/2014 - Accepted: 17/10/2014

ΕΙΣΑΓΩΓΗ

Ο όρος «εγκεφαλική παράλυση» αναφέρεται σε μια ομάδα διαταραχών που χαρακτηρίζεται από ετερογένεια αιτιολογικών παραγόντων δρώντων κατά την ενδομήτριο ζωή, τον τοκετό ή μέχρι την ωρίμανση του ΚΝΣ σε ηλικία 2-3 ετών, που επηρεάζουν τον εγκέφαλο και προκαλούν κινητική δυσχέρεια και άλλα αναπτυξιακά προβλήματα (Liptak, 2005).

Η εγκεφαλική παράλυση στα παιδιά έχει διάφορους βαθμούς βαρύτητας με ποικίλη νοσηρότητα και ανάλογη ψυχολογική επιβάρυνση. Μία από τις λειτουργικές συνέπειες, που οδηγεί σε κοινωνική απομόνωση είναι η εξεσημασμένη σιελόρροια δηλαδή η εκροή σάλιου από την στοματική κοιλότητα, που μετά την ηλικία των 4 ετών θεωρείται παθολογικό χαρακτηριστικό (Crysdale, 1989, Lloyd και συν. 2001, Panarese και συν. 2001).

Διευκρινίζεται ότι η σιελόρροια στην εγκεφαλική παράλυση δεν αποτελεί συνέπεια της αυξημένης παραγωγής σάλιου αλλά αποδίδεται στην συσσώρευσή του εξαιτίας νευρολογικής διαταραχής, επακόλουθης μείωσης της καταποτικής λειτουργίας και/ή της μη αντίληψης διαρροής του από τη στοματική κοιλότητα. Η παθοφυσιολογία του φαινομένου είναι πολυπαραγοντική θεωρώντας ότι αποτελεί πρωταρχικά ελάττωμα της στοματικής φάσης της κατάποσης (Ernster, 2000).

Πιο συγκεκριμένα στους ασθενείς αυτούς, η σιελόρροια αποδίδεται:

α. Σε ατελή σύγκλειση των χειλέων λόγω μυϊκής αδυναμίας, συγκλεισιακών διαταραχών ή/και μακρογλωσσίας (Lev και Clark, 1994, Strauss και συν. 1996).

β. Σε μειωμένη προώθηση του σάλιου κατά την κατάποση (παρουσία αδενοειδών εκβλαστήσεων, υπερτροφία αμυγδαλών) (Lespargot και συν. 1993, Ernster, 2000, Nunn, 2000, Lloyd και συν. 2001).

Η σιελόρροια συνεπάγεται μια πλειάδα δευτερογενών δυσμενών καταστάσεων όπως συγχειλίτιδα, περιστοματικές λοιμώξεις, έντονο βήχα, λοιμώξεις πνευμόνων, εισρόφηση, οισοφαγίτιδα και απώλεια υγρών – ηλεκτρολυτών (Ozgenel και συν. 2000, Greensmith και συν. 2005, Crysdale και συν. 2006).

Η θεραπευτική αντιμετώπιση αφορά είτε στην προσπάθεια μείωσης του παραγόμενου σάλιου είτε στην εκτροπή των σημείων έκχυσης σάλιου στη στοματική κοιλότητα, περιλαμβάνοντας συντηρητικές, επεμβατικές ή εναλλακτικές τεχνικές (O'Dwyer και Conlon, 1997).

Οι συντηρητικές θεραπείες περιλαμβάνουν κινησιοθεραπεία, χρήση ενδοστοματικών συσκευών, προγράμματα τροποποίησης της συμπεριφοράς και σίτισης προκειμένου να ενισχυθεί το αντανακλαστικό της κατάποσης και ο αυτοέλεγχος της στοματικής κοιλότητας, υπνοθεραπεία και φαρμακευτική αγωγή (Lloyd και συν. 2001, Yam και συν. 2006).

Οι επεμβατικές μέθοδοι εμπεριέχουν διάφορους τύπους χειρουργικών επεμβάσεων στους σιελογόνους αδένες ή στους πόρους τους, ακτινοθεραπεία, ενδοϊστική έγχυση

INTRODUCTION

The term "cerebral palsy" refers to a group of disorders characterized by a heterogenity of etiologic factors acting during the womb, delivery or maturation of the CNS till the age of 2-3 years old that affect the brain and induce motor difficulties and other developmental problems (Liptak, 2005).

Cerebral palsy in children possesses several degrees of severity with various morbidity and analogue psychological burden. One of the functional consequences, leading to social isolation, is pronounced drooling, i.e. saliva leakage from the oral cavity, which is considered a pathological feature after the age of 4 years old (Crysdale, 1989, Lloyd et al. 2001, Panarese et al. 2001).

It is necessary to clarify that drooling in cerebral palsy is not a sequelae of extensive saliva production, but is attributed to its accumulation due to a neurological disorder resulting to reduced swallowing function and / or unawareness of leakage from the oral cavity. The pathophysiology of this phenomenon is multifactorial, mainly considered as a primary defect in the oral phase of swallowing (Ernster, 2000).

In these patients, drooling is a consequence of:

a. Incomplete closure of the lips due to muscular weakness, occlusal disorders and / or macroglossia (Lev and Clark, 1994, Strauss et al. 1996).

b. Reduced saliva forwarding during swallowing (presence of adenoids, tonsils hypertrophy) (Lespargot al. 1993, Ernster, 2000, Nunn, 2000, Lloyd et al. 2001).

Drooling implies a plurality of secondary unfavorable conditions such as syncheilitis, perioral infections, severe coughing, lung infections, aspiration, oesophagitis and loss of fluids - electrolytes (Ozgenel al. 2000, Greensmith et al. 2005, Crysdale et al. 2006).

Treatment aims either in reduction of produced saliva or posterior relocation of salivary ducts orifices in the oral cavity, including conservative, invasive or alternative techniques (O'Dwyer and Conlon, 1997).

Conservative methods consist of physiotherapy, use of intraoral devices, behavior modification and feeding programs to strengthen the swallowing reflex and self-monitoring of oral cavity, hypnotherapy and medication (Lloyd et al. 2001, Yam et al. 2006).

Invasive methods involve different types of surgery in the salivary glands or their ducts, radiotherapy, interstitial injection of toxin and laser application (Greensmith et al. 2005).

Among alternative therapies acupuncture technique in various parts of the oral cavity has been applied (Nunn, 2000).

For a thorough evaluation and adequate treatment of these children a cooperation between a group of experts (oral and maxillofacial surgeon, otolaryngologist, neurologist, pediatrician, teacher, speech therapist, occupational therapist and social worker) is considered necessary (Brei,

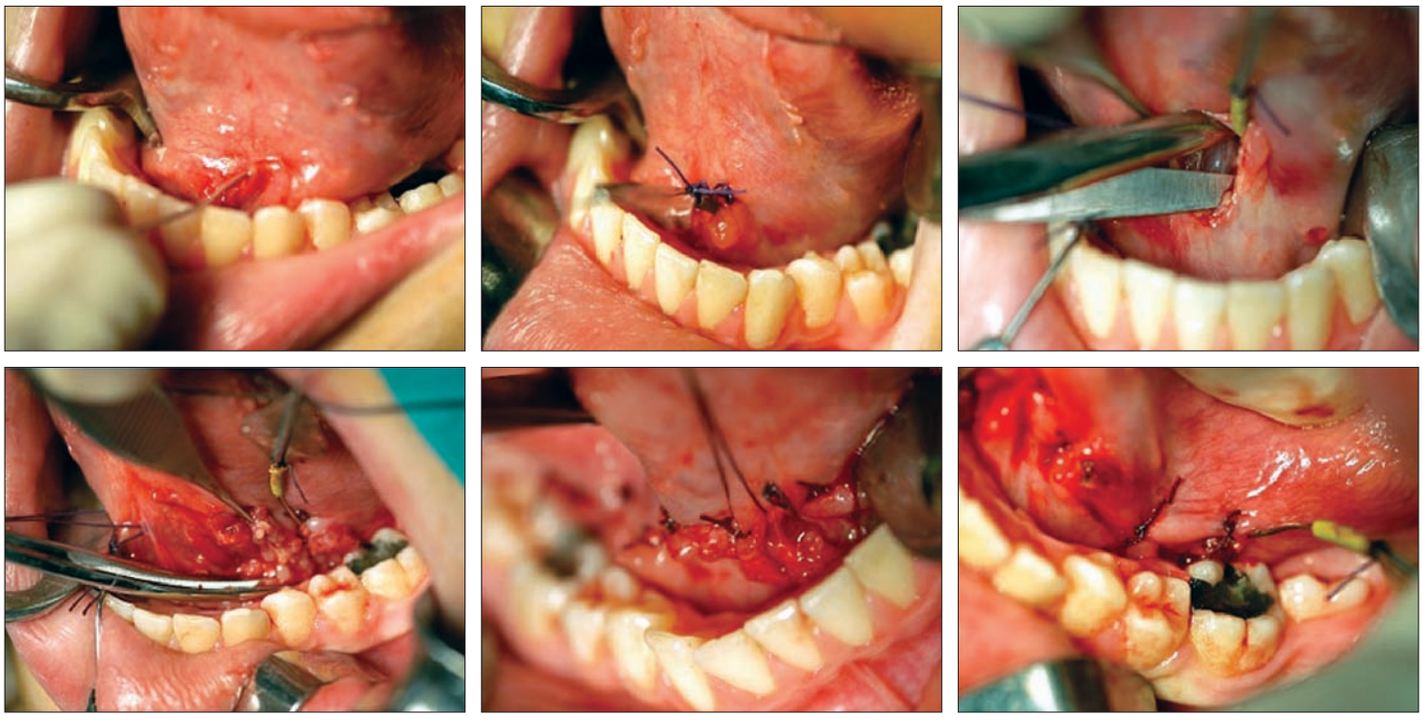

Εικ. 1: Διαδοχικά στάδια κατά τη μετατόπιση των στομίων των υπογναθίων αδένων στην περιοχή του 1ου γομφίου.
Fig. 1: Sequential stages during relocation of submandibular gland orifices in the vicinity of the first molar.

τοξίνης και εφαρμογή laser (Greensmith και συν. 2005). Από τις εναλλακτικές θεραπείες εφαρμόζεται κυρίως η τεχνική του βελονισμού σε διάφορα σημεία της στοματικής κοιλότητας (Nunn, 2000).
Για μια ενδελεχή αξιολόγηση και ικανοποιητική θεραπευτική αντιμετώπιση των παιδιών αυτών, θεωρείται επιβεβλημένη η συνεργασία ομάδας ειδικών (στοματικός γναθοπροσωπικός χειρουργός, ωτορινολαρυγγολόγος, νευρολόγος, παιδίατρος, δάσκαλος, λογοθεραπευτής, εργοθεραπευτής και κοινωνικός λειτουργός) (Brei, 2003, Meningaud και συν. 2006, Yam και συν. 2006).
Σκοπός της παρούσας εργασίας είναι η περιγραφή ασθενούς 14 ετών με νοητική υστέρηση και έντονη σιελόρροια, η οποία αντιμετωπίσθηκε επιτυχώς με χειρουργική μετατόπιση των στομίων των υπογνάθιων πόρων.

ΠΕΡΙΓΡΑΦΗ ΠΕΡΙΠΤΩΣΗΣ

Κορίτσι 14 ετών με εγκεφαλική παράλυση και ήπια πνευματική υστέρηση, παραπέμφθηκε από νευρολόγο για περαιτέρω αξιολόγηση της σιελόρροιας, μετά την αποτυχία των συντηρητικών μεθόδων να ελέγξουν το πρόβλημα.
Κλινικά η ασθενής σε ηρεμία διατηρούσε το στόμα της μισάνοιχτο, με την γλώσσα να προέχει. Ήταν εμφανής η εκροή σιέλου και υπήρχε ερυθρότητα στο κάτω χείλος και τις συγχειλίες οφειλόμενη σε χρόνιο ερεθισμό του δέρματος.
Επιλέχθηκε να γίνει μετατόπιση των στομίων των υπογναθίων σιαλογόνων αδένων σε οπισθιέστερη θέση αμφίπλευρα. Η επέμβαση έγινε υπό γενική αναισθησία, στο νοσοκομείο Παίδων «Α. & Π. Κυριακού», με χρήση μεγεθυντικών φακών. Επιτεύχθηκε καθετηριασμός του πόρου του Wharton με την βοήθεια εύκαμπτου μεταλλικού

2003, Meningaud et al. 2006, Yam et al. 2006).
The aim of this article is to describe a 14 years old girl with mental retardation and intense drooling, successfully treated by surgical displacement of the submandibular ducts orifices.

CASE REPORT

A 14 years old female with cerebral palsy and mild mental retardation, was referred by her neurologist for further assessment of drooling, since conservative methods applied failed to control the problem.
Clinically, while resting the patient was maintaining her mouth half open, with tongue protrusion. Saliva spillage was evident and there was obvious redness on the lower lip and corners of the mouth due to chronic skin irritation.
Posterior bilateral displacement of the submandibular ducts orifices under general anesthesia at the Children's Hospital "A. and P. Kyriakou", was selected. Using magnifying lenses, catheterization of Wharton's duct with a flexible metal driver was accomplished and a rubber catheter was secured with 4-0 silk suture. Starting from the submandibular duct orifice and following the catheter's direction, an anteroposterior 4cm incision including both the mucosa and the upper wall of the duct took place. The duct was further opened and surgically prepared so that its orifice was relocated and grounded posteriorly adjacent to the 1st lower molar, at the floor of the mouth (Fig. 1).
Intraoperatively the lingual nerve was identified and protected. Finally, the wound was sutured with 4-0 Vicryl.
The patient was prescribed a broad-spectrum antibiotic (2nd generation cephalosporin) and was discharged after remission of postoperative edema.

Πίνακας 1
Μελέτες που έχουν δημοσιευθεί διεθνώς αναφορικά με τη μετατόπιση των στομίων των υπογνάθιων αδένων. Παρουσιάζονται οι αναφερόμενες μετεγχειρητικές επιπλοκές και τα ποσοστά επιτυχίας

Συγγραφέας/έτος	Ποσοστό επιτυχίας	Μετεγχειρητικές επιπλοκές
Guerin (1979)	18/18 (100%)	Βατράχιο (2/18), σύνολο 11%
Cotton και Richardson (1981)	24/25 (96%)	Βατράχιο (2/25), μόλυνση εδάφους του στόματος (1/25), οίδημα που χρειάστηκε επέμβαση (1/25), σύνολο 16%
Crysdale και White (1989)	95/107 (89%)	Βατράχιο (15/194), πλάγια τραχηλική κύστη (4/194), σύνολο 10%
O'Dwyer και συν. (1989)	13/16 (82%)	Πνευμονία από εισρόφηση (1/16), σύνολο 6%
Burton και συν. (1991)	17/20 (85%)	Κύστη κατακράτησης που χρειάστηκε επέμβαση (2/20), κύστη κατακράτησης που παρήλθε (2/20), 6μηνο οίδημα (1/20), σύνολο 25%
O' Dwyer και Conlon (1997)	51/54 (94%)	Βατράχιο (4/54), πνευμονία από εισρόφηση (3/54), εξαγωγή δοντιού (3/54), σύνολο 18%
Mankarious και συν. (1999)	47/59 (80%)	Βατράχιο (7/79), λοίμωξη υπογνάθιου αδένα (1/79), παροδικό οίδημα (1/79), σύνολο 10%
Wilson και Henderson (1999)	12/16 (75%)	Βατράχιο (7/71), πρόσκαιρη αναπνευστική απόφραξη (1/71), σύνολο 11%
Panarese και συν. (2001)	47/49 (96%)	Ξηρά χείλη (4/35), περιοδοντική νόσος (2/35), βατράχιο (2/35), επίμονο οίδημα (2/35), πτώση κάτω χείλους (1/35), σύνολο 31%

οδηγού (μύλη) και στερεώθηκε ελαστικός καθετήρας με ράμμα από μετάξι 4-0. Στη συνέχεια και με οδηγό τον καθετήρα, έγινε προσθιοπίσθια τομή μήκους 4cm που περιλάμβανε τόσο τον βλεννογόνο όσο και το άνω τοίχωμα του πόρου αρχίζοντας από το εκφορητικό στόμιο του υπογνάθιου αδένα. Ο πόρος διανοίχθηκε περαιτέρω και παρασκευάσθηκε χειρουργικά ώστε το εκφορητικό του στόμιο να βρίσκεται πλέον σε οπισθιέστερη θέση στο έδαφος του στόματος, αντίστοιχα προς τον 2ο κάτω γομφίο, όπου και καθηλώθηκε με ράμματα 4-0 Vicryl (Εικ. 1). Κατά τη διάρκεια της διαδικασίας εντοπίσθηκε και προστατεύτηκε το γλωσσικό νεύρο.
Η ασθενής καλύφθηκε με αντιβιοτικό ευρέως φάσματος (κεφαλοσπορίνη 2ης γενιάς) και εξήλθε του νοσοκομείου μετά την παρέλευση του μετεγχειρητικού οιδήματος. Κατά την μετεγχειρητική παρακολούθηση τους επόμενους 6 μήνες, σημειώθηκε εντυπωσιακή ελάττωση της σιελόρροιας.

ΣΥΖΗΤΗΣΗ

Η αντιμετώπιση της σιελόρροιας σε παιδιά με εγκεφαλική παράλυση αποτελεί πολυδιάστατο πρόβλημα που απαιτεί την συνεκτίμηση ποικίλων ανεξάρτητων παραμέτρων προκειμένου να αξιοποιηθούν στο μέγιστο οι δυνατότητες του παιδιού αλλά και να προληφθούν τυχόν επιπλοκές (Nunn, 2000).
Θεραπείες συμπεριφοράς και πρόγραμμα κινησιοθεραπείας συνιστούν πρωταρχικές συντηρητικές παρεμβάσεις. Σε παιδιά με ήπια σιελόρροια οι τεχνικές αυτές πιθανότατα να κριθούν επαρκείς (Lloyd και συν. 2001, Crysdale και συν. 2001, Yam και συν. 2006). Η εφαρμογή τους, όπως αναφέρθηκε από το περιβάλ-

During postoperative follow-up for the next six months, an impressive reduction of drooling was noticed.

DISCUSSION

Drooling treatment in children with cerebral palsy is a multidimensional problem requiring consideration of various independent parameters in order to maximize child's potential and prevent possible complications (Nunn, 2000). Behaviour therapy and rehabilitation programs are primary conservative interventions. In children with mild drooling these techniques are likely to be adequate (Lloyd και συν. 2001, Crysdale et al 2001, Yam και συν. 2006). Applications of these methods were not successful in our patient. In more severe cases, medication aiming to reduce saliva production is suggested (drugs with antimuscarinic / anticholinergic action including atropine sulfate, scopolamine, benztropine, benzhexol hydrochloride and glycopyrrolate). Nevertheless due to possible side-effects they are not the first method of choice (Crysdale, 1992, Lewis και συν. 1994, Blasco και Stansbury, 1996).
Surgical interventions are divided to mild, more radical or combined techniques. The first category includes duct orifices repositioning, usually regarding submandibular glands. More radical interventions aim at reducing saliva production by resection of major salivary glands, with the drawback of extraoral scar. Finally, combination of techniques comprises of interventions that reduce the produced saliva with simultaneous orifice rerouting, such as transposition of submandibular ducts and excision of sublingual salivary glands (Nunn, 2000, Panarese et al. 2001). Currently, there is no protocol to define indications for each of the surgical methods.

Table 1
Internationally published studies regarding reposition of submandibular gland orifices. Success rates and postoperative complications are presented

Author/year	Success	Complications
Guerin (1979)	18/18 (100%)	Ranula formation (2/18), total 11%
Cotton και Richardson (1981)	24/25 (96%)	Ranula formation (2/25), infection at the floor of the mouth (1/25), swelling demanding operation (1/25), total 16%
Crysdale and White (1989)	95/107 (89%)	Ranula formation (15/194), lateral cervical cyst (4/194), total 10%
O'Dwyer et al (1989)	13/16 (82%)	Aspiration pneumonia (1/16), total 6%
Burton et al (1991)	17/20 (85%)	Retention cyst demanding operation (2/20), retention cyst with self remission (2/20), swelling for 6 months (1/20), total 25%
O'Dwyer and Conlon (1997)	51/54 (94%)	Ranula (4/54), aspiration pneumonia (3/54), tooth extraction (3/54), total 18%
Mankarious et al (1999)	47/59 (80%)	Ranula formation (7/79), infection of submandibular gland (1/79), transient swelling (1/79), total 10%
Wilson and Henderson (1999)	12/16 (75%)	Ranula formation (7/71), transient respiratory obstruction (1/71), total 11%
Panarese et al (2001)	47/49 (96%)	Dry lips (4/35), periodontal disease (2/35), ranula (2/35), persistent swelling (2/35), lip drop (1/35), total 31%

λον της ασθενούς που παρουσιάζεται, δεν απέδωσε. Σε πιο σοβαρές καταστάσεις προτείνεται η χρόνια χρήση φαρμάκων που ελαττώνουν το παραγόμενο σάλιο. Πρόκειται για φάρμακα με αντιμουσκαρινική/ αντιχολινεργική δράση (θειική ατροπίνη, σκοπολαμίνη, βενζοτροπίνη, υδροχλωρική βενζεξόλη και γλυκοπυρολάτη), τα οποία, επειδή μπορεί να έχουν και παρενέργειες δεν αποτελούν την πρώτη επιλογή (Crysdale, 1992, Lewis και συν. 1994, Blasco και Stansbury, 1996).

Οι χειρουργικές παρεμβάσεις διακρίνονται σε ήπιες, πιο ριζικές ή συνδυασμό αυτών. Στις ηπιότερες περιλαμβάνεται η μεταφορά των στομίων των σιελοφόρων πόρων και συνήθως αφορά στην μετατόπιση των πόρων των υπογνάθιων αδένων. Στις πιο ριζικές επεμβάσεις που αποσκοπούν στη μείωση του παραγόμενου σάλιου συγκαταλέγεται η εκτομή μειζόνων σιελογόνων αδένων, με μειονέκτημα την εξωστοματική ουλή. Τέλος, ο συνδυασμός περιλαμβάνει επεμβάσεις για τη μείωση του σιέλου ταυτόχρονα με μετατόπιση των πόρων, όπως η μετατόπιση των υπογνάθιων πόρων και η εκτομή των υπογλώσσιων σιελογόνων αδένων (Nunn, 2000, Panarese και συν. 2001). Επί του παρόντος, δεν υπάρχει πρωτόκολλο που να προδιορίζει τις ενδείξεις επιλογής καθεμιάς από τις χειρουργικές μεθόδους.

Η χειρουργική αντιμετώπιση επιλέγεται ως λύση σε παιδιά με μέτριο ή σοβαρό βαθμό σιελόρροιας και σε περιπτώσεις όπου δεν επιτυγχάνεται συμμόρφωση του ασθενή με τις συντηρητικές θεραπείες λόγω νοητικών/ σωματικών προβλημάτων (Strauss και συν. 1996, Pana - rese και συν. 2001). Ωστόσο, η εν λόγω θεραπεία δεν συστήνεται πριν από την ηλικία των 6 ετών λόγω της συνεχούς ανάπτυξης του στοματογναθικού συστήματος (Greensmith και συν. 2005).

The surgical treatment is decided as an effective solution in children with moderate - severe drooling and in cases where the patient compliance is not achieved with other treatment modalities due to mental/ physical dysfunction (Strauss et al. 1996, Panarese et al. 2001). However, due to continuous development of the oromaxillofacial region until the age of 6 years, surgical treatment is not recommended before that time (Greensmithet al, 2005).

Since submandibular glands produce 70% of unstimulated saliva, the majority of surgical techniques focus on these glands (Greensmithet al, 2005, Kim et al, 2006).

One of the most prevalent, most frequently applied and uncomplicated surgical technique to treat drooling is relocation of submandibular duct orifice. Anatomically, the anterior position of submandibular duct orifice and large saliva production of these glands makes their repositioning evidence-based to treat drooling (O'Dwyerand and Conlon, 1997, Mankarious et al. 1999, Yam et al. 2006). Several variations of this technique have been described such as rerouting at the lateral side of the tongue, the molar region or near the fossa mandelic. Moreover, given that drooling is mainly a dysfunction of the oral phase of swallowing, transfer of saliva spill near the oropharynx facilitates the problem but does not affect the functionality and normal saliva production in the oral cavity (Goode and Smith, 1970, Ernster, 2000). Patient does not need to control salivary flow since gravity transfers liquids directly in the pharynx, except during the forward and down movement of the head (Greensmith et al. 2005). Of course, for a successful outcome normal functioning of the pharyngeal phase of swallowing is important to be assessed preoperatively (Uppal et al. 2003). The success of our case, justifies the choice of this ther-

Η πλειοψηφία των χειρουργικών τεχνικών εστιάζεται στους υπογνάθιους αδένες που παράγουν το 70% του σιέλου ηρεμίας (Greensmith και συν, 2005, Kim και συν, 2006). Η αντιμετώπιση της σιελόροιας με μετατόπιση των στομίων των υπογνάθιων πόρων αποτελεί μία από τις επικρατέστερες, συχνότερα εφαρμοζόμενες και με λιγότερες επιπλοκές επεμβάσεις. Ανατομικά, η πρόσθια θέση των στομίων και η μεγάλη παραγωγή σάλιου από τους υπογνάθιους αδένες, καθιστά την μετατόπισή τους τεκμηριωμένη για την αντιμετώπιση της σιελόρροιας (O'Dwyer και Conlon, 1997, Mankarious και συν. 1999, Yam και συν. 2006). Αναφέρονται διάφορες παραλλαγές όπως η μεταφορά τους πλάγια της γλώσσας, στην περιοχή των γομφίων ή κοντά στον αμυγδαλικό βόθρο. Επιπλέον, με δεδομένο ότι η σιελόρροια οφείλεται κυρίως σε δυσλειτουργία της στοματικής φάσης της κατάποσης, η μετάθεση έκχυσης του σάλιου κοντά στον στοματοφάρυγγα διευκολύνει το στοματοκινητικό πρόβλημα ενώ δεν επηρεάζει τη λειτουργικότητα και τη φυσιολογική παραγωγή σάλιου στην στοματική κοιλότητα (Goode και Smith, 1970, Ernster, 2000). Ο ασθενής δεν χρειάζεται εκούσια να ελέγχει την σιελική ροή αφού η βαρύτητα μεταφέρει κατευθείαν τα υγρά στο φάρυγγα, παρά μόνο κατά την προς τα εμπρός και κάτω μετακίνηση της κεφαλής (Greensmith και συν. 2005). Φυσικά, για την επιτυχή έκβαση του αποτελέσματος κρίνεται σημαντική η φυσιολογική λειτουργία της φαρυγγικής φάσης της κατάποσης, στοιχείο που επιβάλλεται να εκτιμηθεί προεγχειρητικά (Uppal και συν. 2003). Η επιτυχημένη πορεία της δικής μας περίπτωσης, δικαιώνει την επιλογή της θεραπευτικής μεθόδου σύμφωνα και με τα βιβλιογραφικά δεδομένα.

Τα ποσοστά επιτυχίας και οι πιθανές επιπλοκές της χειρουργικής μεθόδου όπως αναφέρεται σε ποικιλία μελετών παρουσιάζεται στον Πίνακα 1. Στην περίπτωσή μας δεν παρουσιάσθηκε καμιά από τις παραπάνω επιπλοκές.

Ανεξάρτητα από την επιλογή συγκεκριμένης θεραπείας, έχει μεγάλη σημασία, οι ασθενείς που υποβλήθηκαν σε οποιασδήποτε θεραπευτική ενέργεια για αντιμετώπιση της σιελόρροιας, να παρακολουθούνται τακτικά από οδοντίατρο διότι ο περιορισμός της σιελικής παραγωγής αυξάνει την επίπτωση τερηδονισμού των δοντιών, γεγονός που πρέπει να αντιμετωπιστεί με συχνές εφαρμογές φθορίου (Crysdale, 1989, Meningaud και συν. 2006).

Συμπερασματικά μπορεί να ειπωθεί ότι η επιλογή των θεραπευτικών στρατηγικών πρέπει να βασίζεται στην εκτίμηση ποικίλων παραμέτρων που σχετίζονται με τον εκάστοτε ασθενή. Μεταξύ των χειρουργικών τεχνικών, η μετατόπιση των στομίων των υπογνάθιων αδένων συνιστά τεχνική ευρείας αποδοχής διεθνώς καθότι μειώνει την βαρύτητα της σιελόρροιας χωρίς ταυτόχρονα να αποτελεί ακρωτηριαστική λύση, εφόσον οι σιαλογόνοι αδένες δεν θίγονται.

apeutic method in accordance with literature data.

Success rates and complications of the aforementioned surgical procedure as referred to in a variety of studies are presented in Table 1. In our case none of the above complications was reported.

Regardless the decided treatment choice, it is of major importance that patients undergoing any therapeutic intervention for drooling to be closely monitored by a dentist since restriction of salivary production increases the incidence of dental caries, which should be dealt with frequent fluoride applications (Crysdale, 1989, Meningaud et al, 2006).

In conclusion, the selection of therapeutic strategies should be based on consideration of various parameters associated with the individual patient. Among the surgical techniques, relocation of the submandibular duct orifices recommends a widely accepted technique as it reduces drooling severity without any harm, since salivary glands are left intact.

ΒΙΒΛΙΟΓΡΑΦΙΑ/REFERENCES

Blasco PA, Stansbury JC: Glycopyrrolate treatment of chronic drooling. Arch Pediatr Adolesc Med. 150(9):932-5, 1996

Brei TJ: Management of drooling. Semin Ped Neurol. 10(4):265-270, 2003

Burton MJ, Leighton SEJ, Lund WS: Long-term results of submandibular duct transposition for drooling. J Laryngol Otol.105:101-103, 1991

Cotton RA, Richardson MA: The effect of submandibular duct rerouting in the treatment of sialorrhea in children. Otolaryngol Head Neck Surg . 89:535-541, 1981

Crysdale WS: Management options for the drooling patients. Ear Nose Throat J. 68:820-830, 1989

Crysdale WS: Drooling. Experience with team assessment and management. Clin Pe diatr. 31:77-80, 1992

Crysdale WS, Raveh E, McCann C, Roske L, Kotler A: Management of drooling in individuals with neurodisability: a surgical experience. Dev Med Child Neurol. 43:379-383, 2001

Crysdale WS, McCann C, Roske L, Joseph M, Semenuk D, Chait P: Saliva control issues in the neurologically challenged. A 30 year experience in team management. Int J Ped Otorhinolaryngol. 70(3):519-527, 2006

Crysdale WS, White A.: Submandibular duct relocation for drooling: a 10-year experience with 194 patients. Otolaryngol Head Neck Surg. 101(1):87–92, 1989

Ernster JA: Surgical reduction of salivary flow in children with spastic disorders. Oper Tech Otolaryngol-Head Neck Surg. 11(3):206-209, 2000

Goode RL, Smith RA: The surgical management of sialorrhea. Laryngoscope. 80:1078-1088, 1970

Greensmith AL, Johnstone BR, Reid SM, Hazard CJ, Johnson HM, Reddihough DS: Prospective analysis of the outcome of surgical management of drooling in the pediatric population: A 10-year experience. Plast Reconstr Surg. 116:1233-1242, 2005

Guerin RL: Surgical management of drooling. Arch Otolaryngol. 105:535-537, 1979

Kim H, Lee Y, Weiner D, Kaye R, Cahill AM, Yudkoff M: Botulinum toxin type A injections to salivary glands: combination with single event multilevel chemoneurolysis in 2 children with severe spastic quadriplegic cerebral palsy. Arch Phys Med Rehabil. 87:141-144, 2006

Lespargot A, Langevin M, Muller S, Guillemont S: Swallowing disturbances associated with drooling in cerebral palsied children. Dev Med Child Neurol. 35: 298–304, 1993

Lev R, Clark RF: Neuroleptic malignant syndrome presenting without fever, case report and review of the literature. J Emerg Med. 12:49-55, 1994

Lewis DW, Fontana C, Mehallick LK, Everett Y: Transdermal scopolamine for reduction of drooling in developmentally delayed children. Dev Med Child Neurol. 36(6):484-6, 1994

Liptak GS: Complementary and alternative therapies for cerebral palsy. Mental Retard Devel Dis Res Rev. 11:156-163, 2005

Lloyd RV, Tranter RM, Moffat V, Green E: Review of management of drooling problems in neurologically impaired children: a review of methods and results over 6 years at Chailey Heritage Clinical Services. Clin Otolaryngol. 26:76-81, 2001

Mankarious LA, Bottrill ID, Huchzermeyer PM, Bailey CM: Long-term follow-up of submandibular duct rerouting for the treatment of sialorrhea in the paediatric population. Otolaryngol Head Neck Surg. 120:303-307, 1999

Meningaud JP, Pitac-Arnnop P, Chikhani L, Bertrand JC: Drooling of saliva: A review of the etiology and management options. Oral Surg Med Pathol Radiol Endod. 101:48-57, 2006

Nunn JH: Drooling: review of the literature and proposals for management. J Oral Rehabil. 27:735-743, 2000

O'Dwyer TP, Timon C, Walsh MA: Surgical management of drooling in the neurologically damaged child. J Laryngol Otol. 103:750-752, 1989

O'Dwyer TP, Conlon BJ: The surgical management of drooling – a 15 year follow-up. Clin Otolaryngol. 22:284-287, 1997

Ozgenel GY, Ozcan M, Kahveci Z: An experimental study of bilateral repositioning of the Stensen's duct orifices with autologous vein and artery grafts in dogs. Br J Plast Surg. 53:106-108, 2000

Panarese A, Ghosh S, Hodgson D, McEwan J, Bull PD: Outcomes of submandibular duct re-implantation for sialorrhoea. Clin Otolaryngol. 26:143-146, 2001

Strauss M., Nageris B., Shvili Ytzh., Feinmesser R.: The surgical management of drooling. Oper Tech Otolaryngol-Head Neck Surg. 7(4):311-14, 1996

Uppal HS, De R, D'Souza AR, Pearman K, Proops DW: Bilateral submandibular duct relocation for drooling:an evaluation of results for the Birmingham Children's Hospital. Eur Arch Otorhinolaryngol. 260:48-51, 2003

Wilson SW, Henderson HP: The surgical treatment of drooling in Leicester: 12 years experience. Br J Plast Surg. 52: 335-338, 1999

Yam WKL, Yang HLCh, Abdullah V, Chan CYL: Management of drooling for children with neurological problems in Hong Kong. Brain & Develop. 28:24-29, 2006

Διεύθυνση επικοινωνίας:
Ιωάννης Ιατρού
Ασκληπιού 40,
11471 Αθήνα, Ελλάδα
Τηλ.: 210 3635034
e-mail: iiatrou@dent.uoa.gr

Address:
Ioannis Iatrou
40 Asklipiou Str.,
11471 Athens, Greece
Tel.: 0030 210 3635034
e-mail: iiatrou@dent.uoa.gr