Ενδοστοματική αφαίρεση μεγάλης επιδερμοειδούς κύστης εδάφους στόματος. Παρουσίαση περίπτωσης και βιβλιογραφική ανασκόπηση

Φώτιος ΤΖΕΡΜΠΟΣ[1], Αναστάσιος Ι. ΜΥΛΩΝΑΣ[2], Ελευθέριος ΠΑΠΑΔΑΤΟΣ[3], Ευανθία ΧΡΥΣΟΜΑΛΗ[4]

Κλινική Στοματικής και Γναθοπροσωπικής Χειρουργικής (Διευθυντής: Καθηγητής Ι. Ιατρού), Εργαστήριο Στοματολογίας (Διευθύντρια: Καθηγήτρια Α. Σκλαβούνου), Οδοντιατρική Σχολή, ΕΚΠΑ

Intraoral removal of a large epidermoid cyst of the floor of the mouth. A case report and review of the literature

Fotios H. TZERMPOS, Anastasios I. MYLONAS, Eleftherios PAPADATOS, Evanthia CHRYSOMALI

Department of Oral and Maxillofacial Surgery (Head: Prof. I. Iatrou), Department of Oral Pathology and Medicine (Head: Prof. A. Sklavounou), School of Dentistry, National and Kapodistrian University of Athens, Greece

Ενδιαφέρουσα περίπτωση
Case report

ΠΕΡΙΛΗΨΗ: Η ενδοστοματική δερμοειδής κύστη εμφανίζεται σε συχνότητα μικρότερη από 0,01% από όλες τις κύστεις της στοματικής κοιλότητας και συνηθέστατα εντοπίζεται στη μέση γραμμή του εδάφους του στόματος. Ιστολογικά οι δερμοειδείς κύστεις διαιρούνται σε επιδερμοειδείς, δερμοειδείς και τερατοειδείς. Η χειρουργική αφαίρεση πραγματοποιείται με ενδοστοματική ή με εξωστοματική προσπέλαση και η επιλογή της θεραπείας μπορεί να καθορισθεί από την εντόπιση και το μέγεθος της βλάβης.
Στην εργασία παρουσιάζεται μία περίπτωση μεγάλης επιδερμοειδούς κύστης του εδάφους του στόματος, η οποία αφαιρέθηκε με ενδοστοματική τομή υπό τοπική αναισθησία και ενδοφλέβια καταστολή-αναλγησία.

ΛΕΞΕΙΣ ΚΛΕΙΔΙΑ: Επιδερμοειδής κύστη, έδαφος στόματος, ενδοστοματική εκτομή.

SUMMARY: The intraoral dermoid cysts constitute less than 0.01% of all oral cavity cysts and are most commonly located in the midline of the floor of the mouth. Histologically they are divided into epidermoid, dermoid and teratoid. The surgical excision can be performed either intraorally or extraorally and the choice of treatment can be determined by the localization and the size of the lesion.
In this article, a case of a large epidermoid cyst of the floor of the mouth removed by intraoral excision under local anesthesia with i.v. sedation is presented.

KEY WORDS: Epidermoid cyst, floor of the mouth, intraoral excision.

[1]*ΣΓΠΧ, Επίκουρος Καθηγητής ΣΓΠΧ, ΕΚΠΑ*
[2]*ΣΓΠΧ, Αναπλ. Διευθυντής Τμήματος ΣΓΠΧ, Κλινικής «Metropolitan»*
[3]*Οδοντίατρος*
[4]*Επίκουρη Καθηγήτρια Στοματολογίας, ΕΚΠΑ*

Παρελήφθη: 8/5/2014 - Έγινε δεκτή: 18/11/2014

Paper received: 8/5/2014 - Accepted: 18/11/2014

ΕΙΣΑΓΩΓΗ

Οι δερμοειδείς κύστεις είναι καλοήθεις βλάβες που μπορεί να εμφανισθούν σε οποιαδήποτε θέση του σώματος με πιο συχνή εντόπιση τους όρχεις και τις ωοθήκες. Στην περιοχή της κεφαλής και του τραχήλου εμφανίζονται σε ποσοστό 7%, συνήθως στο έξω τριτημόριο της οφρύος και μόνο σε 1,6% εντός της στοματικής κοιλότητας (New και Erich, 1937, Dimtsas και συν. 2010), συνηθέστατα εντοπιζόμενες στη μέση γραμμή του εδάφους του στόματος (Gol και συν. 2005). Αν και έχει αναφερθεί μία αναλογία ανδρών:γυναικών 3:1 (Longo και συν. 2003), αυτή δεν έχει επιβεβαιωθεί από άλλες μελέτες. Οι δερμοειδείς κύστεις που συνιστούν λιγότερο από 0,01% όλων των κύστεων της στοματικής κοιλότητας (Ohta και συν. 2012), φαίνονται να είναι συγγενείς, αλλά μπορεί να μην έχουν καταστεί κλινικά εμφανείς μέχρι χρόνια αργότερα εξαιτίας της αργής προοδευτικής ανάπτυξής τους και της απουσίας συμπτωμάτων. Οι περισσότεροι ασθενείς αντιλαμβάνονται την κύστη όταν έχει αποκτήσει μεγάλο μέγεθος, ή όταν προκαλούν συμπτώματα (Dimtsas και συν. 2010) και για τον λόγο αυτό η επίπτωση των δερμοειδών κύστεων αναφέρεται πιο συχνά στην δεύτερη ή τρίτη δεκαετία της ζωής. Ευμεγέθεις κύστεις δυνατόν να καταλήγουν σε ανύψωση της γλώσσας προκαλώντας αρκετά προβλήματα συμπεριλαμβανομένων της δυσφαγίας, δυσφωνίας, δύσπνοιας, καθώς επίσης και μεταβολή της ομιλίας. Στην περίπτωση εν τω βάθει εντόπισης οι ασθενείς εμφανίζουν κλινικά ένα χαρακτηριστικό διπλό γένειο (Jham και συν. 2007, Lyngdoh και συν. 2010).

Σκοπός της εργασίας είναι η παρουσίαση μίας περίπτωσης μεγάλης επιδερμοειδούς κύστης του εδάφους του στόματος, η θεραπευτική της αντιμετώπιση καθώς και η ανασκόπηση της σχετικής βιβλιογραφίας.

ΠΕΡΙΓΡΑΦΗ ΠΕΡΙΠΤΩΣΗΣ

Μία 19χρονη γυναίκα παραπέμφθηκε στην Κλινική Στοματικής και Γναθοπροσωπικής Χειρουργικής με κύρια ενόχληση μεγάλη διόγκωση που αφορούσε τόσο το υπογλώσσιο όσο και το υπογενείδιο διάστημα. Η αλλοίωση ήταν παρούσα από την γέννησή της και άρχισε προοδευτικά να μεγαλώνει τα τελευταία τρία χρόνια, προκαλώντας της δυσκολίες στον ύπνο, την μάσηση και την κατάποση στερεών τροφών. Το ιατρικό της ιστορικό ήταν ελεύθερο και δεν παρουσίαζε καμμία αλλεργία. Κλινικά η ασθενής ήταν απύρετη, η εξωστοματική εξέταση δεν είχε ευρήματα ούτε εντοπίζονταν ψηλαφητοί λεμφαδένες. Ενδοστοματικά υπήρχε εμφανής καλά περιγεγραμμένη διόγκωση, ανώδυνη, μη ελκωτική, με λεία επιφάνεια, ευρεία βάση και φυσιολογική χροιά, που καταλάμβανε όλο το έδαφος του στόματος (Εικ. 1).

Η απεικόνιση μαγνητικού συντονισμού (MRI) έδειξε μία μεγάλη καλά περιγεγραμμένη αλλοίωση στο έδαφος του στόματος, διαστάσεων 6,5 x 5,0 x 3,5 cm, που εντοπιζόταν πάνω από τον γναθοϋοειδή μυ (T1W1: ενδιάμε-

INTRODUCTION

Dermoid cysts are benign lesions that can arise in any site of the body, most frequently in the testes and ovaries. In the head and neck region they occur in a percentage of 7% usually in the lateral third of the eyebrow, and only in 1.6% within the oral cavity (New and Erich, 1937, Dimtsas et al. 2010) most commonly located at the midline of the floor of the mouth (Gol et al. 2005). Although a male-to-female ratio of 3:1 has been reported (Longo et al. 2003), the male predilection has not been found in other studies. The dermoid cysts constituting less than 0.01% of all oral cavity cysts (Ohta et al. 2012) appear to be congenital, but might not become clinically evident until years later due to the slow, progressive growth of this lesion, and the absence of symptoms. Most patients are presented when the cyst has reached a considerable size, unless they present with findings (Dimtsas et al. 2010) thus the incidence of dermoid cysts is referred more frequently in the second or third decade of life. Large in size lesions of the mouth floor resulting in tongue elevation can cause several problems including dysphagia, dysphonia, dyspnea, as well as speech alteration and in the case of deep localization, the patients clinically present a characteristic double chin (Jham et al. 2007, Lyngdoh et al. 2010).

The aim of this paper is to present a case of a large epidermoid cyst of the floor of the mouth that was removed by intraoral excision under local anesthesia with i.v. sedation.

CASE REPORT

A 19-years-old female was referred to the oral and maxillofacial surgery clinic with a chief complaint of a large swelling involving both the sublingual and submental spaces. The lesion had been present since her birth, and started gradually enlarging the last three years, causing her difficulties in sleeping, chewing and swallowing solid foods. Her medical history was unremarkable and she did not have any allergies. She was afebrile and did not present palpable lymph nodes. Intraoral examination revealed a mass occupying the entire floor of the mouth (Fig. 1). The mass was well-defined, painless, non-ulcerated, smooth-surfaced, sessile, and normal-coloured. There were no mucosal abnormalities and the extraoral examination was unremarkable.

Magnetic resonance imaging (MRI) showed a large well-circumscribed lesion on the floor of the mouth measuring 6.5x5.0x3.5 cm, lying above the mylohyoid muscle [T1W1: intermediate signal with thin rim-enhancement, T2W1: heterogeneous high signal with focal areas of low signal due to the presence of calcifications] (Fig. 2a, 2b). Surgical excision was performed intraorally under local anesthesia with i.v. sedation. The intraoral approach was decided due to the patient's unwillingness to take general anaesthesia and for the sake of cosmetic appearance.

Εικ. 1. Η ενδοστοματική βλάβη που καταλαμβάνει ολόκληρο το έδαφος του στόματος.
Fig. 1. The intraoral mass occupying the entire floor of the mouth.

σης έντασης σήμα με αύξηση λεπτών ορίων, T2W1: ετερογενές υψηλής έντασης σήμα με εστιακές περιοχές χαμηλής έντασης σήματος εξαιτίας της παρουσίας ενασβεστιώσεων) (Εικ. 2α, 2β).

Αποφασίσθηκε χειρουργική αντιμετώπιση με ενδοστοματική προσπέλαση για αισθητικούς λόγους. Επιλέχθηκε τοπική αναισθησία με ενδοφλέβια καταστολή-αναλγησία. εξαιτίας της απροθυμίας της ασθενούς να λάβει γενική αναισθησία. Η βλάβη αφαιρέθηκε στο σύνολό της, μέσω μιας ελλειπτικής τομής στο έδαφος του στόματος, η οποία ακολουθήθηκε από αμβλεία παρασκευή του κυστικού τοιχώματος (Εικ. 3). Η μετεγχειρητική πορεία υπήρξε ομαλή και χωρίς υποτροπή μετά 5 χρόνια παρακολούθησης.

Σε μακροσκοπική εξέταση το παρασκεύασμα ήταν κυστικό με κιτρινωπό περιεχόμενο (Εικ. 4). Ιστολογικά, το κυστικό τοίχωμα επενδυόταν από κερατινοποιημένο πολύστιβο πλακώδες επιθήλιο που εμφάνιζε μη έντονες ερυθρές δοκίδες που παρουσίαζαν εστιακή υπερκοκκιοποίηση, ενώ το περιεχόμενο αποτελούνταν από κερατίνη (Εικ. 5). Δεν υπήρχαν στοιχεία εξαρτηματικών δομών στον υποκείμενο συνδετικό ιστό, που παρουσίαζε ήπια εστιακή φλεγμονώδη διήθηση. Η διάγνωση ήταν επιδερμοειδής κύστη.

ΣΥΖΗΤΗΣΗ

Αρκετές θεωρίες έχουν προταθεί για να επεξηγήσουν την ανάπτυξη των δερμοειδών κύστεων. Επικρατέστερη είναι η υπόθεση ότι αναπτύσσονται από την παγίδευση και την επακόλουθη ανάπτυξη επιθηλιακών κυττάρων από το πρώτο (κάτω γναθικό) και το δεύτερο (υοειδές) βραγχιακό τόξο (Ohta και συν. 2012). Μία άλλη θεωρία υποθέτει ότι η τραυματική εμφύτευση από χειρουργική ή τραυματική κάκωση σπρώχνει τα επιθηλιακά κύτταρα στους βαθύτερους ιστούς (Walstad και συν. 1998).

Οι δερμοειδείς κύστεις, βασιζόμενες σε ιστοπαθολογικά κριτήρια και συγκεκριμένα στην παρουσία ή μη δέρματος ή άλλων ιστικών δομών εντός του κυστικού τοι-

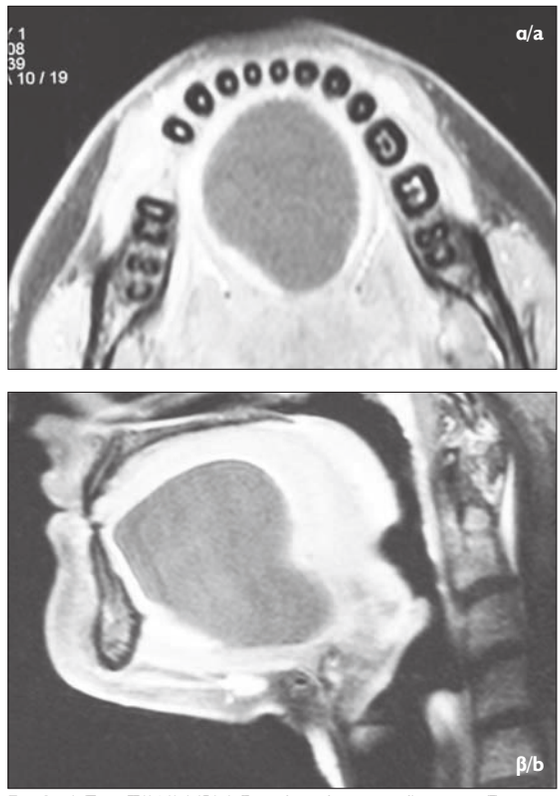

Εικ. 2. α) Στην T1W1 MRI (αξονική-εγκάρσια τομή) απεικονίζεται μεγάλη καλώς περιγεγραμμένη αλλοίωση στο έδαφος του στόματος, εντοπισμένη πάνω από τον γναθοϋοειδή μυ (ενδιάμεσης έντασης σήμα με αύξηση λεπτών ορίων, β) T1W1 MRI (οβελιαία τομή).
Fig. 2. a) T1W1 MRI (axial section) showing a large well-circumscribed lesion on the floor of the mouth, lying above the mylohyoid muscle (intermediate signal with thin rim-enhancement), b) T1W1 MRI (sagital section) showing the same lesion.

Through an elliptical incision on the floor of the mouth, followed by blunt dissection, the mass was totally removed (Fig. 3). The postoperative course was uneventful and without recurrence after 5 years of follow up.

In gross examination, the grayish-brown soft tissue, showed a cyst with yellowish content (Fig. 4). Histologically, the cystic wall was lined by keratinized stratified squamous epithelium showing non prominent red ridges that demonstrated focal hypergranulosis, whereas the content consisted of keratin (Fig. 5). There was no evidence of adnexal structures in the underlying connective tissue, which exhibited mild focal inflammatory cell infiltration. The diagnosis was epidermoid cyst.

DISCUSSION

Several theories have been proposed to explain the development of dermoid cysts. The preponderant one suggests that they develop from the entrapment and consequent growth of epithelial cells from the first (mandibular) and the second (hyoid) branchial arches (Ohta et al. 2012). Another theory suggests that traumatic implantation from surgical or accidental injury

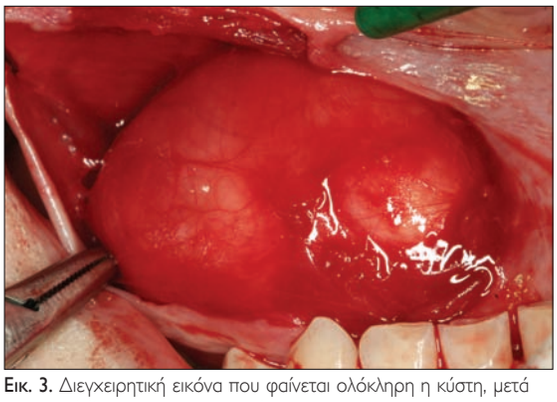

Εικ. 3. Διεγχειρητική εικόνα που φαίνεται ολόκληρη η κύστη, μετά την ολοκλήρωση της παρασκευής της.
Fig. 3. Intraoperative view showing the entire lesion intact, after completion of sharp and blunt dissection around the cyst wall.

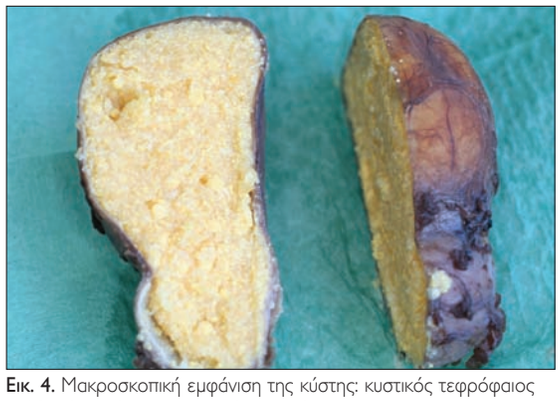

Εικ. 4. Μακροσκοπική εμφάνιση της κύστης: κυστικός τεφρόφαιος μαλθακός ιστός με κιτρινωπό περιεχόμενο.
Fig. 4. Gross appearance of grayish-brown soft tissue showing a cyst with yellowish content.

χώματος, έχουν διαιρεθεί: στην επιδερμοειδή επενδυόμενη από κερατινοποιούμενο πλακώδες επιθήλιο, την δερμοειδή η οποία επιπρόσθετα παρουσιάζει εξαρτήματα του δέρματος, όπως θυλάκους τριχών, ιδρωτοποιούς και σμηγματογόνους αδένες και την τερατοειδή στην οποία μπορεί να παρατηρηθούν και μη επιθηλιακοί ιστοί, όπως μυς, σύνδεσμος, ή οστούν (Meyer, 1955). Οι παραπάνω τρεις ιστολογικές παραλλαγές συμπεριλαμβάνονται υπό τον γενικό όρο "δερμοειδής κύστη". Πρόσφατα έχει προταθεί ως πιο κατάλληλος ο όρος "συγγενής κύστη σύντηξης γενετικής γραμμής" αντανακλώντας την εμβρυϊκή προέλευση αυτής της κυστικής αλλοίωσης (Gordon και συν. 2013). Ανάλογα με την εντόπισή τους σε σχέση με τους μυς του εδάφους του στόματος, οι δερμοειδείς κύστεις μπορεί να είναι υπο-

forces epithelial cells into deeper tissues (Walstad et al. 1998).
The dermoid cysts, based on histopathologic criteria in particular the presence or not of skin or other tissues structures within the cyst wall, have been divided into: the epidermoid lined by keratinizing squamous epithelium, the dermoid which additionally shows skin appendages, such as hair follicles, sweat and sebaceous glands, and the teratoid in which other non-epithelial tissues, such as muscle, cartilage, or bone can also be observed (Meyer, 1955). The above three histological variants are included under the general term "dermoid cyst". Recently, the term "congenital germline fusion cyst" has been proposed as more appropriate reflecting the embryonic origin of this cystic lesion (Gordon et al.

Πίνακας 1
Μελέτες σχετικές με την χειρουργική προσπέλαση για την αφαίρεση δερμοειδών κύστεων, σύμφωνα με το μέγεθός τους και την ανατομική τους εντόπιση σε σχέση με τον γναθοϋοειδή μυ.

Συγγραφείς/έτος	Εντόπιση	Μέγεθος σε cm	Ηλικία σε έτη	Προσπέλαση
Gordon και συν. 2013	Υπογενείδια, Υπογλώσσια	5,3×2,9×2,7	79	Ενδοστοματική
Gordon και συν. 2013	Υπογενείδια, πάνω από τον γναθοϋοειδή μυ	Άγνωστο	16 μηνών	Ενδοστοματική
Santos και συν. 2011	Πάνω από τον γενειοϋοειδή μυ	Άγνωστο	34	Ενδοστοματική
Lin και συν. 2011	Πλάγια υπογνάθια, πάνω από τον γναθοϋοειδή μυ	4,4×3,0×3,5	60	Εξωστοματική
Kim και συν. 2011	Υπογενείδια, κάτω από τον γναθοϋοειδή μυ	2,0×3,0	17	Ενδοστοματική
Pirgousis και συν. 2011	Υπογενείδια	Άγνωστο	30	Εξωστοματική
Pirgousis και συν. 2011	Υπογενείδια	Άγνωστο	34	Εξωστοματική
Jadwani και συν. 2009	Πλάγια υπογνάθια	4,0×2,0	22	Ενδοστοματική
Kahraman και συν. 2008	Υπογλώσσια	6,0×10,0	20	Ενδοστοματική
El-Hakim και συν. 2008	Υπογενείδια, Υπογλώσσια	12,0×12,0	22	Εξωστοματική
El-Hakim και συν. 2008	Υπογενείδια, Υπογλώσσια	Άγνωστο	20	Ενδοστοματική
Fujimoto και συν. 2008	Υπογενείδια	5,0×5,0	75	Εξωστοματική
Jham και συν. 2007	Υπογλώσσια	5,0×5,0	25	Ενδοστοματική
Vargas Fernandez και συν. 2007	Μεταξύ γενειοϋοειδή και γναθοϋοειδή μυ	8,0×5,0	53	Ενδοστοματική
Yilmaz και συν. 2006	Υπογλώσσια	5,0×6,0×8,0	34	Ενδοστοματική
Yilmaz και συν. 2006	Υπογλώσσια	5,0×7,0×8,0	35	Εξωστοματική
G I και συν. 2005	Υπογλώσσια	3,5×2,5	4	Ενδοστοματική
Seah και συν. 2004	Υπογλώσσια	3,5×2,6	19	Ενδοστοματική

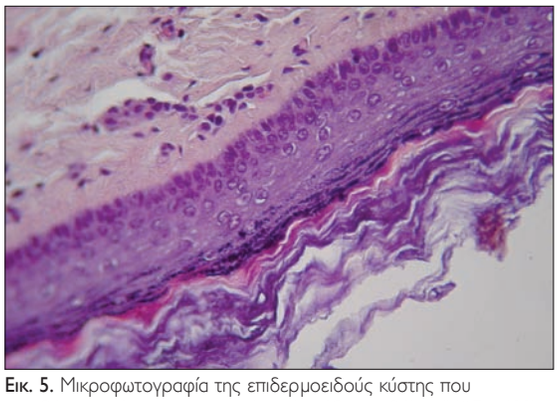

Εικ. 5. Μικροφωτογραφία της επιδερμοειδούς κύστης που επενδύεται από κερατινοποιημένο πλακώδες επιθήλιο (H&E, x400).
Fig. 5. Photomicrograph of the epidermoid cyst lined by keratinized squamous epithelium (H&E, x400).

γλώσσιες, ή μέσες γενειογλωσσικές, που εντοπίζονται πάνω από τους γενειοϋοειδείς μυς, μέσες γενειοϋοειδείς, που εντοπίζονται στην υπογενείδια περιοχή μεταξύ του γενειοϋοειδή και γναθοϋοειδή μυ και πλάγιες κύστεις, που εντοπίζονται στην υπογνάθια περιοχή (Longo και συν. 2003).

Η διαφορική διάγνωση εκτός από την δερμοειδή κύστη περιλαμβάνει πολλές βλάβες με παρόμοια κλινικά χαρακτηριστικά, φλεγμονώδους αιτιολογίας, νεοπλασματικές ή αναπτυξιακές. Ενδεικτικά αναφέρονται φλεγμονές, απόφραξη εκφορητικού πόρου υπογνάθιου σιαλογόνου αδένα ή σχηματισμός βλεννοκήλης ή βατράχιου, καλόηθες νεόπλασμα του λιπώδους ιστού, των σιαλογόνων αδένων, νευρικών ή αγγειακών ιστών, καθώς και λεμφοεπιθηλιακή κύστη ή κύστη θυρεογλωσσικού πό-

2013). The specific variant (epidermoid, dermoid or teratoid) can be added to describe the characteristic histopathologic features. According to clinical criteria determined by the anatomic location of the cyst in relation to the muscles of the floor of the mouth, the dermoid cysts may be sublingual or median genioglossal cysts, located above the geniohyoid muscles; median geniohyoid cysts, located in the submental region between the geniohyoid and mylohyoid muscles; and lateral cysts, located in the submandimbular region (Longo et al. 2003).

The differential diagnosis of a swelling at the floor of the mouth includes many lesions showing similar clinical features, such as developmental, neoplastic or infectious ones. Such condition may be an infectious process, salivary grand duct obstruction or mucocele formation, ranula, benign neoplasm of lipoid, salivary, neural, or vascular tissues, lymphoepithelial cyst, thyroglossal duct cyst or dermoid and epidermoid cyst. For this reason, the use of ultrasonography, computed tomography (CT), or magnetic resonance imaging (MRI) is necessary. MRI and CT allow more accurate localization of the lesion, and also enable the surgeon to choose the most appropriate approach. A preoperative assessment can be achieved by the cytological examination by fine-needle aspiration biopsy (Longo et al. 2003). An infectious process was unlikely in the case presented herein, based on the clinical features of the lesion and because of the absence of accompanying symptoms such as malaise or fever. Sialolithiasis or mucocele formation was improbable due to the normal salivary flow,

Table 1
Studies on the surgical approach for the removal of dermoid cysts, determined by the size of the cysts and their anatomic location in relation to the mylohyoid muscle.

Authors/year	Region	Size in cm	Age in years	Approach
Gordon et al. 2013	Submental, Sublingual	5.3×2.9×2.7	79	Intraoral
Gordon et al. 2013	Submental, superior to the mylohyoid	Unknown	16 month	Intraoral
Santos et al. 2011	Above the geniohyoid	Unknown	34	Intraoral
Lin et al. 2011	Lateral submandibular, superior to the mylohyoid	4.4×3.0×3.5	60	Extraoral
Kim et al. 2011	Submental, below to the mylohyoid	2.0×3.0	17	Intraoral
Pirgousis et al. 2011	Submental,	Unknown	30	Extraoral
Pirgousis et al. 2011	Submental,	Unknown	34	Extraoral
Jadwani et al. 2009	Lateral submandibular	4.0×2.0	22	Intraoral
Kahraman et al. 2008	Sublingual	6.0×10.0	20	Intraoral
El-Hakim et al. 2008	Submental, Sublingual	12.0×12.0	22	Extraoral
El-Hakim et al. 2008	Submental, Sublingual	Unknown	20	Intraoral
Fujimoto et al. 2008	Submental	5.0×5.0	75	Extraoral
Jham et al. 2007	Sublingual	5.0×5.0	25	Intraoral
Vargas Fernandez et al. 2007	Between geniohyoid and mylohyoid	8.0×5.0	53	Intraoral
Yilmaz et al. 2006	Sublingual	5.0×6.0×8.0	34	Intraoral
Yilmaz et al. 2006	Sublingual	5.0×7.0×8.0	35	Extraoral
G I et al 2005	Sublingual	3.5×2.5	4	Intraoral
Seah et al. 2004	Sublingual	3.5×2.6	19	Intraoral

ρου, Διαγνωστικά είναι απαραίτητη η χρήση υπερηχογραφήματος, αξονικής τομογραφίας (CT), ή MRI. Οι τελευταίες επιτρέπουν εντόπιση της αλλοίωσης με ακρίβεια και επίσης διευκολύνουν τον χειρουργό να επιλέξει την πλέον κατάλληλη προσέγγιση. Μία προεγχειρητική εκτίμηση μπορεί επίσης να επιτευχθεί με την κυτταρολογική εξέταση με βιοψία αναρρόφησης με λεπτή βελόνα (Longo και συν. 2003). Στην περίπτωση που παρουσιάζεται, με βάση τα κλινικά χαρακτηριστικά και εξαιτίας της απουσίας συνοδών συμπτωμάτων όπως κακουχίας ή πυρετού αποκλείστηκε η φλεγμονώδης βλάβη. Η σιαλολιθίαση ή ο σχηματισμός βλεννοκήλης δεν ήταν πιθανά λόγω της φυσιολογικής ροής σάλιου, ενώ ένα βατράχιο έχοντας αποκτήσει αυτό το μέγεθος θα είχε μία χαρακτηριστική κυανόφαιη απόχρωση (Walstad και συν. 1998). Παρότι δεν διενεργήθηκε αναρρόφηση με λεπτή βελόνα, ένα πρωτοπαθές κακόηθες νεόπλασμα φαινόταν απίθανο λόγω της κυστικής ομοιογένειας της αλλοίωσης, της απουσίας ανωμαλιών του βλεννογόνου και της έλλειψης συμμετοχής των λεμφαδένων. Στην κλινική διαφορική διάγνωση περιλήφθηκαν οι αναπτυξιακές κύστεις (δερμοειδής, λεμφοεπιθηλιακή ή θυρεογλωσσικού πόρου).

Η πλήρης χειρουργική εκτομή, με ενδοστοματική ή εξωστοματική προσπέλαση, είναι η μόνη αποτελεσματική θεραπεία των δερμοειδών κύστεων. Η ανασκόπηση της βιβλιογραφίας των τελευταίων 10 ετών έδειξε ότι η κατάλληλη χειρουργική προσπέλαση μπορεί να καθορισθεί από το μέγεθος της κύστης και την ανατομική της εντόπιση σε σχέση με τον γναθοϋοειδή μυ (Πίνακας 1). Κύστεις διαμέτρου μικρότερης των 6 cm μπορεί να αφαιρεθούν μέσω ενδοστοματικής προσπέλασης, ενώ εξωστοματική προσπέλαση μπορεί να απαιτηθεί σε μεγαλύτερες σε μέγεθος υπογλώσσιες κύστεις που εντοπίζονται κάτω από τον γναθοϋοειδή μυ (El-Hakim και Alyamani, 2008). Η ενδοστοματική προσπέλαση που παρέχει αισθητικά και λειτουργικά αποτελέσματα (Longo και συν. 2003), μπορεί να διενεργηθεί υπό γενική αναισθησία με ρινοτραχειακή διασωλήνωση ή υπό τοπική αναισθησία. Στην περίπτωσή μας, παρά το σχετικά μεγάλο μέγεθος της κύστης, αποφασίσθηκε η ενδοστοματική προσπέλαση υπό τοπική αναισθησία με ενδοφλέβια καταστολή και αναλγησία κυρίως λόγω της απροθυμίας της ασθενούς να λάβει γενική αναισθησία, αλλά και για αισθητικούς λόγους.

Η μετεγχειρητική πορεία αναφέρεται ότι είναι συνήθως ομαλή χωρίς επιπλοκές και το οίδημα λιγοστό, όπως συνέβη στην περίπτωση μας. Η πρόγνωση είναι πολύ καλή και η υποτροπή μετά από πλήρη εκτομή είναι πολύ σπάνια (Pirgousis και Fernandes, 2011). Κακοήθεις μεταβολές έχουν αναφερθεί σπάνια σε κάποιες περιπτώσεις εξωστοματικών δερμοειδών κύστεων (New και Erich, 1937), καθώς επίσης και σε στοματικές δερμοειδείς κύστεις ιδιαίτερα του τερατοειδούς τύπου (Zachariades και Skoura-Kafoussia, 1990, Agaimy, 2007).

whereas a ranula of this size would have a characteristic bluish-gray hue (Walstad et al. 1998). Although a fine-needle aspiration was not performed, a primary malignant neoplasm seemed unlikely due to the cystic homogeneity of the lesion, the absence of mucosal abnormalities and the lack of lymph node involvement. A developmental cyst, such as dermoid, lymphoepithelial or thyroglossal duct cyst was included in the clinical differential diagnosis.

Complete surgical excision is the only effective treatment for dermoid cysts. The removal of the lesion can be performed intraorally or extraorally. The literature review for the last ten years showed that the most appropriate surgical approach may be determined by the size of the cyst and its anatomic location in relation to the mylohyoid muscle (Table 1). Small cysts less than 6 cm in diameter can be removed via intraoral access, whereas extraoral approach may be required in larger in size sublingual cysts located under the mylohyoid muscle (El-Hakim and Alyamani, 2008). The intraoral approach leads to good cosmetic and functional results (Longo et al. 2003). The operation can be done under general anesthesia delivered by nasotracheal intubation or under local anesthesia. In our case, although the cyst had a relatively large size, local anesthesia with i.v. sedation via an intraoral approach was decided, mainly because of the patient's unwillingness to take general anesthesia, as well as for cosmetic purposes.

The postoperative course is usually uneventful without complications and edema is modest. Prognosis is very good and recurrence is very rare associated with complete excision of the lesion (Pirgousis and Fernandes, 2011). Malignant changes have rarely been reported in cases of extraoral dermoid cysts (New and Erich, 1937) as well as in oral dermoid cysts particularly of the teratoid type (Zachariades and Skoura-Kafoussia, 1990, Agaimy, 2007).

CONCLUSION

The intraoral approach can be utilized for the removal of large, deeply-seated dermoid cysts of the floor of the mouth, provided that the lesion is non-infected and located above the mylohyoid muscle, leading to very good esthetic and functional results with no complications.

ΣΥΜΠΕΡΑΣΜΑ

Η ενδοστοματική προσπέλαση μπορεί να χρησιμοποιηθεί για την αφαίρεση μεγάλων δερμοειδών κύστεων του εδάφους του στόματος, υπό την προϋπόθεση ότι η αλλοίωση δεν έχει μολυνθεί και εντοπίζεται υπεράνω του γναθοϋοειδούς μυός, οδηγώντας σε πολύ καλά αισθητικά και λειτουργικά αποτελέσματα χωρίς επιπλοκές.

ΒΙΒΛΙΟΓΡΑΦΙΑ/REFERENCES

Agaimy A, Raab B, Bonkowsky V, Wunsch P: Intestinal-type adenocarcinoma arising in congenital sublingual teratoid cyst. Virchows Archiv 450: 479-481, 2007

Dimtsas S, Theologie-Lygidakis N, Iatrou I: Intralingual dermoid cyst in an infant presenting swallowing and sleeping difficulties. J Clin Pediate Dent 34(4): 335-338, 2010

El-Hakim IE, Alyamani A: Alternative surgical approaches for excision of dermoid cyst of the floor of mouth. Int J Oral Maxillofac Surg 37: 497-499, 2008

Fujimoto N, Fujii N, Nagata Y, Uenishi T, Tanaka T: Dermoid cyst with magnetic resonance image of sack-of-marbles. Br J Dermatol 158:415-7, 2008

Gol IH, Kiyici H, Yildirim E, Arda IS, Hicsonmez A: Congenital sublingual teratoid cyst: a case report and literature review. J Pediatr Surg 40: e9-e12, 2005

Gordon PE, Faquin WC, Lahey E, Kaban LB: Floor-of-mouth dermoid cysts: report of 3 variants and a suggested change in terminology. J Oral Maxillofac Surg. 2013 Jun;71(6):1034-41. doi: 10.1016/j.joms.2012.12.008. Epub 2013 Feb 21.

Jadwani S, Misra B, Kallianpur S, Bansod S: Dermoid cyst of the floor of the mouth with abundant hair: a case report. J Maxillofac Oral Surg 8: 388-389, 2009

Jham B, Duraes G, Jham A, Santos C: Epidermoid cyst of the floor of the mouth: a case report. J Can Dent Assoc 73:525-528, 2007

Kahraman A, Kahveci R: A giant dermoid cyst. Dermatol Surg 34:1273-1275, 2008

Kim JP, Park JJ, Jeon SY, Ahn SK, Hur DG, Kim DW, Park HW, Woo SH: Endoscope-assisted intraoral resection of external dermoid cyst. Head Neck 34:907–910, 2012

Lin HW, Silver AL, Cunnane ME, Sadow PM, Kieff DA: Lateral dermoid cyst of the floor of mouth: Unusual radiologic and pathologic findings. Auris Nasus Larynx 38:650-3, 2011

Longo F, Maremonti P, Mangone GM, De Maria G, Califano L: Midline (dermoid) cysts of the floor of the mouth: report of 16 cases and review of surgical techniques. Plast Reconstr Surg 112: 1560-1565, 2003

Lyngdoh TS, Konsam R, Venkatesh MA, Aggarwal S: Giant sublingual epidermoid cyst-An unusual case report. Indian J Surg 72(Suppl 1): 318-320, 2010

Meyer I: Dermoid cysts (dermoids) of the floor of the mouth. Oral Surg Oral Med Oral Pathol Oral Radiol Endod. 8:1149-1164, 1955

New GB, Erich JB: Dermoid cysts of the head and neck. Surg Gynecol Obstet 65: 48-51, 1937

Ohta N, Watanabe T, Ito T, Kubota T, Suzuki Y, Ishida A, Kakehata S, Aoyagi M: A case of sublingual dermoid cyst: Extending the limits of the oral approach. Case Rep Otolaryngol 2012: 1-4, 2012

Pirgousis P, Fernandes R: Giant submental dermoid cysts with near total obstruction of the oral cavity: report of 2 cases. J Oral Maxillofac Surg 69: 532-535, 2011

Santos Tde S, Gomes AC, Frota R, Oliveira e Silva ED, Martins Filho PR, Andrade ES: Iatrogenic infection in dermoid cysts of the floor of the mouth. Braz J Otorhinolaryngol 77:675, 2011

Seah TE, Sufyan W, Singh B: Case report of a dermoid cyst at the floor of the mouth. Ann Acad Med Singapore 33:77-9, 2004

Vargas Fernández JL, Rojas JL, Fernández JA, Quevedo MS: Dermoid cyst of the floor of the mouth. Acta Otorrinolaringol Esp 58: 31–33, 2007

Walstad W, Solomon J, Schow S, Ochs M: Midline cystic lesion of the floor of the mouth. J Oral Maxillofac Surg 56: 70-74, 1998

Yilmaz I, Yilmazer C, Yavuz H, Bal N, Ozluoglu LN: Giant sublingual epidermoid cyst: a report of two cases. J Laryngol Otol 120: e19, 2006

Zachariades N, Skoura-Kafoussia C: A life threatening epidermoid cyst of the floor of the mouth: report of a case. J Oral Maxillofac Surg 48: 400-405, 1990

Διεύθυνση επικοινωνίας:
Φώτιος Τζέρμπος
Θηβών 2,
115 27, Γουδή, Αθήνα, Ελλάδα
Τηλ.: 210 7461267, Fax: 210 7461266
e-mail: ftzerbos@dent.uoa.gr

Address:
Fotios H. Tzermpos
2 Thivon Str.,
115 27, Goudi, Athens, Greece
Tel.: 0030 210 7461267, Fax: 0030 210 7461266
e-mail: ftzerbos@dent.uoa.gr