Αδαμαντινοβλαστικό ίνωμα. Παρουσίαση περίπτωσης και βιβλιογραφική ανασκόπηση

Χριστίνα ΣΟΥΛΙΟΥ[1], Αναστασία ΔΕΛΟΥΣΙΔΟΥ[2], Ιουλία ΧΑΤΖΗΣΤΑΜΟΥ[3], Φώτιος ΤΖΕΡΜΠΟΣ[4]

Κλινική Στοματικής και Γναθοπροσωπικής Χειρουργικής (Διευθυντής: Καθηγητής Ι. Ιατρού) και Εργαστήριο Βασικών Επιστημών (Διευθύντρια: Καθηγήτρια Ε. Κιτράκη), Οδοντιατρική Σχολή, Εθνικό και Καποδιστριακό Πανεπιστήμιο Αθηνών

Ameloblastic Fibroma. A case report and review of the literature

Xristina SOULIOU, Anastasia DELOUSIDOU, Ioulia CHATZISTAMOU, Fotios TZERMPOS

Department of Oral and Maxillofacial Surgery (Head: Professor I. Iatrou) and Laboratory of Basic Sciences (Head: Professor E. Kitraki), Dental School, National and Kapodistrian University of Athens

Ενδιαφέρουσα περίπτωση
Case report

ΠΕΡΙΛΗΨΗ: Το αδαμαντινοβλαστικό ίνωμα (ΑΙ) χαρακτηρίστηκε σα ξεχωριστή κλινική οντότητα με οδοντογενή προέλευση, από το 1946. Η αιτιολογία της βλάβης παραμένει αδιευκρίνιστη και θεωρείται αμφιλεγόμενο αν πρέπει να κατατάσσεται στα νεοπλάσματα ή στα αμαρτώματα. Η βλάβη μπορεί να βρεθεί τυχαία στην ακτινογραφία και συνήθως εμφανίζεται ως μια μονοκυστική ή πολυκυστική διαύγαση η οποία μπορεί να σχετίζεται με έγκλειστα δόντια. Η μεγαλύτερη των 20 ετών ηλικία του ασθενή όταν εμφανιστεί η βλάβη, το μεγαλύτερο των 5 cm μέγεθός της, τα ακτινογραφικά ευρήματα (ασαφή όρια), συνηγορούν υπέρ της νεοπλαστικής φύσης του όγκου. Η ολική αφαίρεση της βλάβης αποτελεί την θεραπευτική αντιμετώπιση ενώ αναφέρεται αυξημένη πιθανότητα υποτροπής. Σκοπός της εργασίας είναι η παρουσίαση μίας περίπτωσης αδαμαντινοβλαστικού ινώματος σε κορίτσι ηλικίας 12 ετών, που παραπέμφθηκε για ασυμπτωματική διόγκωση της κάτω γνάθου. Θεραπευτικά η βλάβη αφαιρέθηκε χειρουργικά στο σύνολό της και η ιστολογική διάγνωση επιβεβαίωσε ΑΙ. Τρία χρόνια μετά η ασθενής δεν εμφανίζει σημεία υποτροπής.

ΛΕΞΕΙΣ ΚΛΕΙΔΙΑ: Αδαμαντινοβλαστικό ίνωμα, οδοντογενής όγκος, γνάθος.

SUMMARY: Ameloblastic fibroma (AF) has been characterized as a separate clinical entity of odontogenic origin since 1946. The etiology of the lesion remains unknown and a debate arises among scientists as to whether it should be considered as a neoplasm or a hamartoma. AF can be found accidentally during imaging; it usually represents a unilocular or multilocular radiolucency that may or may not be related to unerupted teeth. The appearance in patients aged over 20 years old, the size of more than 5cm of the lesion as well as the scalloped radiographic borders support the notion for the neoplastic nature of the tumor. Surgical excision is the treatment of choice, while an increased recurrence rate has been reported. A case of an ameloblastic fibroma in a 12 years old girl, referred for a painless mandibular swelling, is reported in the present study. Total excision of the lesion was performed and the histological diagnosis was compatible with AF. There are no signs of recurrence 3 years post-operatively.

KEY WORDS: Ameloblatic fibroma, odontogenic tumor, jaws

[1]*Οδοντίατρος*
[2]*Οδοντίατρος, MSc Παθοβιολογίας Στόματος με κατεύθυνση την στοματική χειρουργική*
[3]*Οδοντίατρος, Ιατρός, Λέκτορας, Εργαστήριο Βασικών Επιστημών*
[4]*Αναπληρωτής Καθηγητής, Κλινική ΣΓΠΧ.*

Παρελήφθη: 16/10/2014 - Έγινε δεκτή: 26/2/2015

Paper received: 16/10/2014 - Accepted: 26/2/2015

ΕΙΣΑΓΩΓΗ

Το αδαμαντινοβλαστικό ίνωμα (ΑΙ), όπως ορίζεται από τον Παγκόσμιο Οργανισμό Υγείας, είναι ένας σπάνιος όγκος οδοντογενούς προέλευσης με επιθηλιακά και εξωμεσεγχυματικά νεοπλαστικά χαρακτηριστικά, χωρίς σχηματισμό σκληρών ιστών (Lysell και Sund, 1978). Πρώτα περιγράφηκε από τον Kruse το 1891 ενώ κατηγοριοποιήθηκε σαν ξεχωριστή οντότητα αργότερα (Thoma και Goldman, 1946).

Το αδαμαντινοβλαστικό ίνωμα σχηματίζεται κατά την εμβρυολογική διαδικασία της οδοντογένεσης και είναι ευρέως παραδεκτό ότι το μεν επιθήλιο προέρχεται από το πρωτογενές όργανο της αδαμαντίνης ενώ το στρώμα της βλάβης από την οδοντική θηλή. Γενικότερα, το εξωμεσέγχυμα της οδοντικής θηλής και το όργανο της αδαμαντίνης μοιάζουν να αλληλεπιδρούν σε πολλαπλά επίπεδα κατά την διαδικασία της οδοντογένεσης (Sciubba και συν. 2001). Παρά το ότι η αιτιοπαθογένεια του αδαμαντινοβλαστικού ινώματος παραμένει αδιευκρίνιστη, ο όγκος μοιάζει να δημιουργείται λόγω της υπέρμετρης ανάπτυξης του οδοντογενούς επιθηλίου και της βασικής μεμβράνης χωρίς το σχηματισμό σκληρών ιστών (Sciubba και συν. 2001).

Η φύση του ΑΙ αποτελεί αμφιλεγόμενο ζήτημα και μέχρι προσφάτως συζητείται αν αποτελεί αληθή νεοπλαστική βλάβη ή οδόντωμα αρχικού σταδίου ανάπτυξης, το οποίο θεωρείται από τους περισσότερους κλινικούς ως αμάρτωμα (Kolomvos και συν. 2012). Η διαφορική διάγνωση των δύο οντοτήτων βασίζεται κυρίως στην ηλικία του ασθενούς καθώς αναφέρεται ότι ασθενείς μεγαλύτεροι των 20-22 ετών είναι πιθανότερο να παρουσιάσουν τη νεοπλασματική μορφή της βλάβης με υψηλά ποσοστά υποτροπής (Buchner και Vered, 2013). Ωστόσο έχει επίσης περιγραφεί ανάπτυξη νεοπλασματικών ΑΙ και σε νεότερες ηλικίες, επομένως απαιτούνται και άλλες μελέτες προκειμένου να διευκρινιστεί η φύση της αλλοίωσης (Buchner και Vered, 2013).

Η βλάβη συνήθως έχει καλοήθη βιολογική συμπεριφορά, αν και κλινικές μελέτες αναφέρουν αξιοσημείωτο ποσοστό υποτροπής (33,3%) που ίσως να οφείλεται σε ατελή χειρουργική εκτομή της βλάβης (Munde και συν. 2014). Κακοήθεις μορφές ΑΙ έχουν αναφερθεί, κυρίως σε περιπτώσεις πολλαπλών υποτροπών (Ravikumar, 2013).

Στην παρούσα εργασία παρουσιάζεται περίπτωση αδαμαντινοβλαστικού ινώματος της κάτω γνάθου σε κορίτσι 12 ετών, με ειδική αναφορά στα ιστολογικά χαρακτηριστικά.

ΠΕΡΙΓΡΑΦΗ ΠΕΡΙΠΤΩΣΗΣ

Κορίτσι 12 ετών παραπέμφθηκε στο τμήμα Στοματικής και Γναθοπροσωπικής Χειρουργικής για αξιολόγηση μιας ασυμπτωματικής διόγκωσης της αριστερής οπίσθιας περιοχής της κάτω γνάθου και ταυτόχρονη καθυστέρηση στην ανατολή του δεξιού κάτω γομφίου. Το ιατρικό ιστορικό της ασθενούς ήταν ελεύθερο και δεν βρι-

INTRODUCTION

Ameloblastic Fibroma (AF), as defined by the World Health Organization, is a rare tumor of odontogenic origin with both epithelial and ectomesenchymal neoplastic components, without hard tissue formation (Lysell and Sund, 1978, Kramer et al. 1992). It was first described by Kruse in 1891 and was later classified as a separate entity (Thoma and Goldman, 1946).

Ameloblastic fibroma is formed during the embryological process of ontogenesis. It is believed that the epithelium originates from the primitive enamel organ, whereas the dental papilla gives rise to the stroma of the lesion. Generally, the ectomesenchym of the dental papilla and the enamel organ seem to interact in various levels throughout the whole odontogenesis process (Sciubba et al. 2001). The etiopathogenesis of ameloblastic fibroma remains still unclear. Nevertheless the tumor seems to arise during odontogenesis due to excessive augmentation of dental epithelium and the basal lamina without hard tissue formation (Sciubba et al. 2001).

The nature of AF has been an issue of controversy among scientists and is still under debate as to whether it is a true neoplastic lesion or an early stage of the development of an odontoma i.e. a hamartomatous lesion (Kolomvos et al. 2012). The differential diagnosis of the two entities is mainly based on the age of the patient; It is referred that patients older than 20- 22 years old, are more likely to present neoplastic characteristics of the lesion with high recurrence rate (Buchner και Vered, 2013). The presence though of neoplastic AF in younger patients has also been described, so additional studies are required in order to clarify the nature of the lesion (Buchner and Vered, 2013).

The lesion usually has a benign biological behavior although an essential rate of recurrence (33.3%) has been reported in clinical studies, which is most probably due to incomplete surgical excision of the lesion (Munde et al. 2014). Malignant types of the lesion have been reported, especially in cases with frequent recurrences (Ravikumar, 2013).

In the present study we report a case of ameloblastic fibroma in the mandible of a 12 years old girl, with special reference to its histological characteristics.

CASE REPORT

A 12 years old female patient was referred to the Oral and Maxillofacial Surgery Clinic for examination of a painless swelling in the posterior area of the left mandibular side. An eruption delay of the left mandibular second molar was also noticed. Patient's medical history was unremarkable and she was not receiving any medication systematically. Upon clinical examination, a painless swelling was observed in the buccal side of the mandible. The overlying mucosa appeared whitish in color and soft in consistency. Further oral examination did not show

σκόταν υπό οποιαδήποτε φαρμακευτική αγωγή. Κατά την κλινική εξέταση, ενδοστοματικά υπήρχε ανώδυνη διόγκωση παρειακά στην αριστερή οπίσθια περιοχή της κάτω γνάθου. Ο υπερκείμενος βλεννογόνος ήταν λευκωπός και μαλακός στην υφή. Η περαιτέρω ενδοστοματική εξέταση δεν έδειξε κάποιο άλλο παθολογικό εύρημα και δεν αναφέρθηκε οποιαδήποτε νευρολογική διαταραχή στην κατανομή του σύστοιχου γενειακού νεύρου. Η εξωστοματική εξέταση ήταν χωρίς παθολογικά ευρήματα και δεν υπήρχε λεμφαδενοπάθεια. Στην πανοραμική ακτινογραφία υπήρχε μια ασαφής ακτινοδιαύγαση σε επαφή με τη μύλη του δευτέρου μονίμου γομφίου, η οποία περιελάμβανε και το σπέρμα του αριστερού κάτω σωφρονιστήρα (Εικ. 1). Δεν υπήρχαν απορροφήσεις των ριζών των σχετιζομένων με την βλάβη δοντιών. Στην οδοντιατρική υπολογιστική ακτινογραφία η βλάβη απεικονιζόταν ως πολύχωρη με σαφή όρια σε στενή σχέση με το σπέρμα του κάτω αριστερού τρίτου γομφίου, ο οποίος πρόβαλε εντός της βλάβης. Η αλλοίωση είχε προκαλέσει έκπτυξη του παρειακού και του γλωσσικού πετάλου της κάτω γνάθου και ήταν σε επαφή με το σύστοιχο κάτω φατνιακό νεύρο (Εικ. 2). Αποφασίστηκε η χειρουργική διερεύνηση και αφαίρεση της βλάβης ενδοστοματικά.

Υπό γενική αναισθησία, έγινε αναπέταση βλεννογονοπεριοστικού κρημνού ολικού πάχους στην παρειακή πλευρά της βλάβης και πραγματοποιήθηκε ολική αφαίρεσή της, με συναφαίρεση των παρακείμενων πρώτου και δεύτερου γομφίων και του σπέρματος του τρίτου γομφίου. Ακολούθησε απόξεση των χειρουργικών ορίων (Εικ. 3). Έγινε συρραφή με απορροφήσιμο ράμμα 3-0 Vicryl και το παρασκεύασμα στάλθηκε για ιστολογική εξέταση. Χορηγήθηκε αντιβίωση (αμοξυκιλλίνη 500 mg κάθε 8 ώρες για 5 ημέρες per os) καθώς και αναλγητική αγωγή. Η μετεγχειρητική πορεία ήταν ομαλή.

Τα ιστολογικά ευρήματα ήταν συμβατά με Αδαμαντινοβλαστικό Ίνωμα. Μικροσκοπικά, η βλάβη αποτελούνταν από χορδές και νησίδες κυττάρων οδοντογενούς επιθηλίου χωρίς ουσιώδη μιτωτική δραστηριότητα, οργανωμένα τυχαία σε χαλαρό υαλοειδή συνδετικό ιστό, μιμούμενα το στρώμα της πρωτογενούς οδοντικής θηλής. Οι χορδές σχηματίζονταν από διπλές ή τριπλές σειρές κυβοειδών κυττάρων, όμοια με επιθηλιακά υπολείμματα οδοντικής ταινίας. Τα προαναφερθέντα νησίδια εμφάνιζαν περιφερικά κυλινδρικά κύτταρα που προσομοίαζαν με το όργανο της αδαμαντίνης, ενώ στο κέντρο τους εμφανιζόταν χαλαρά διατεταγμένο ατρακτοειδές επιθήλιο ταυτόσημο με το αστεροειδές δίκτυο. Σημειώθηκαν επίσης αραιές ενασβεστιώσεις στο στρώμα. Η βλάβη περιβάλλονταν από λεπτή κάψα καλά οργανωμένου συνδετικού ιστού (Εικ. 4, 5).

Η ασθενής παρακολουθείται τακτικά και τρία χρόνια μετά την επέμβαση δεν έχει παρουσιαστεί υποτροπή.

ΣΥΖΗΤΗΣΗ

Τα αναφερόμενα στην βιβλιογραφία αδαμαντινοβλαστικά ινώματα είναι αρκετά. Η συχνότητά τους μεταξύ των

Εικ. 1. Πανοραμική απεικόνιση της βλάβης.
Fig. 1. Panoramic radiograph of the lesion.

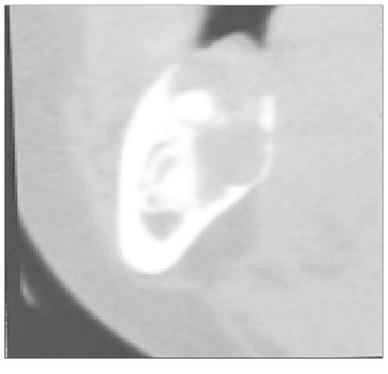

Εικ. 2. CBCT απεικόνιση της βλάβης.
Fig. 2. CBCT picture of the lesion.

any other pathologic findings. There was no lymphadenopathy and the extraoral examination was unremarkable. The panoramic x-ray revealed an unclear radiolucency neighboring the crown of the permanent second molar and including the bud of the left lower wisdom tooth as well (Fig. 1). A Dental Computerized Tomography was asked for further examination. The lesion was revealed as a well-defined multilocular area in association with the lower left third molar bud as it was apparent within the lesion. The lesion caused expansion of the buccal and lingual cortical mandibular plates and it was close to the left inferior alveolar nerve (Fig. 2). Based on the above radiographical findings a surgical intraoral exploration of the lesion was decided.

Under general anesthesia, a full thickness mucoperiosteal

Εικ. 3. Διεγχειρητική εικόνα μετά την απομάκρυνση της βλάβης.
Fig. 3. Intraoperative image after the lesion removal.

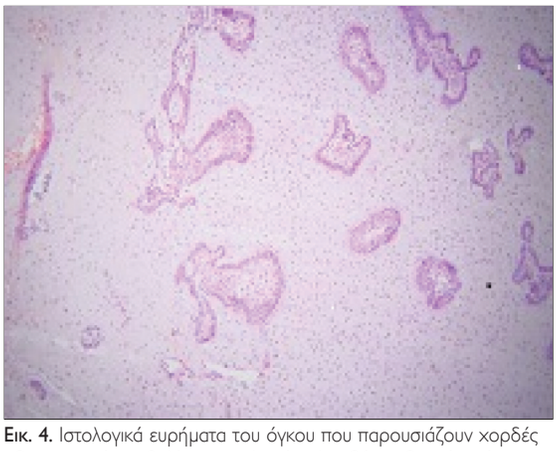

Εικ. 4. Ιστολογικά ευρήματα του όγκου που παρουσιάζουν χορδές οδοντογενούς επιθηλίου σε χαλαρό υαλοειδή συνδετικό ιστό.
Fig. 4. Histological findings of the tumor picturing cords of odontogenic epithelium in a loose hyalizined stroma.

Πίνακας 1
Τα αναφερόμενα στην βιβλιογραφία αδαμαντινοβλαστικά ινώματα την περίοδο 2000-2011

α/α	Συγγραφείς	Φύλο	Ηλικία (έτη)
1	Jindal και Bhola, 2011	Άρρεν	6
2	Isobe και συν. 2011	ΜΔ	ΜΔ
3	Grecchi και συν. 2011	ΜΔ	ΜΔ
4	Costa και συν. 2011	Άρρεν	8
5	Pitak-Arnnop και συν.2009	Άρρεν	16
6	Büyükakyüz και συν. 2009	Άρρεν	10
7	Nelson και Folk 2009	Άρρεν	18
8	Vasconcelos και συν. 2009	Άρρεν	45
9	Anesi και συν. 2008	Θήλυ	6
10	Dimitrakopoulos και συν. 2008	Θήλυ	13
11	Gyulai-Gaál και συν. 2008	Άρρεν	7
12	Williams και συν. 2007	Άρρεν	38
13	Lautner και συν. 2006	ΜΔ	ΜΔ
14	Kobayashi και συν. 2005	Άρρεν	26
15	Chen και συν. 2005	6 Θήλεα 5 Άρρενες	6-44
16	Chindia και συν. 2005	4 Θήλεα 4 Άρρενες	10-22
17	Pereira και συν. 2004	Άρρεν	1
18	Martin Granizo και συν. 2003	Άρρεν	8
19	Kumar και συν. 2003	Θήλυ	5
20	Baughman και συν. 2003	ΜΔ	ΜΔ
21	Kim και Jang 2002	Θήλυ	3
22	Garcia-Pola Vallejo και συν. 2001	Άρρεν	6
23	McGuinness και συν. 2001	Θήλυ	9
24	Mohapatra και συν. 2000	Θήλυ	15
25	Παρούσα περίπτωση, 2015	Θήλυ	12

ΜΔ: Μη διαθέσιμο

οδοντογενών όγκων είναι 1,5- 4,5 % (Buchner και Vered, 2013). Στον Πίνακα 1 απαριθμούνται όσα έχουν δημοσιευτεί την περίοδο 2000-2011. Δεν υπάρχει συγκεκριμένη ηλικία εμφάνισης και μπορεί να εμφανιστούν από νεογνά 7 εβδομάδων έως ενήλικες 62 ετών (Kulkarni και συν. 2013). Η προτίμηση φύλου ποικίλει ανάμεσα στις μελέτες από μη σημαντική έως 4,4:3 ή και 2:1 αναλογία ανδρών –γυναικών. Η συχνότερη θέση εντόπισης είναι η κάτω γνάθος σε ποσοστό 85- 90% (Sciubba και συν. 2001) με υψηλή προτίμηση στην περιοχή των γομφίων, κάτι που επιβεβαιώνεται και από τη παρούσα περίπτωση, ενώ η εμφάνιση της βλάβης στην άνω γνάθο είναι σπάνια (Pitak-Arnnop και συν. 2009).

Το ΑΙ μπορεί να ανευρεθεί σε τυχαία ακτινογραφική εξέταση χωρίς να εμφανίζει κλινικές εκδηλώσεις σε ποσοστό που ποικίλει από 12-23,3%. Περισσότερες από τις μισές περιπτώσεις αποτελούν αργά αυξανόμενες διογκώσεις συνήθως χωρίς συμπτώματα, ενώ σπάνια μπορεί να συνοδεύονται από πόνο ή ήπια ευαισθησία στην ψηλάφηση (Pitak-Arnnop και συν. 2009, Buchner και Vered, 2013).

Η ακτινογραφική απεικόνιση του όγκου μπορεί να αποκαλύψει μονοκυστική ή πολυκυστική αλλοίωση που εκπτύσσει τα πέταλά της γνάθου και συνήθως χαρακτηρίζεται από σαφώς περιγεγραμμένα όρια (Kulkarni και συν. 2013). Σε σπάνιες περιπτώσεις τα όρια μπορεί να είναι ασαφή και να συνυπάρχει απορρόφηση ριζών (Buchner και Vered, 2013). Σε 75% των περιπτώσεων η αλλοίωση συνδυάζεται με έγκλειστα δόντια και παραπέμπει σε οδοντογενή κύστη. Η διαφορική διάγνωση περιλαμβάνει παθολογικές καταστάσεις όπως το αδαμαντινοβλάστωμα, το οδοντογενές μύξωμα, την οδοντογενή κερατινοκύστη, το κεντρικό γιγαντοκυτταρικό κοκκίωμα και την ιστιοκύττωση. Επιπρόσθετα, το ΑΙ χρειάζεται να διαφοροδιαγνωστεί από τον ενασβεστιούμενο επιθηλιακό οδοντογενή όγκο (όγκο του Pindborg) και την ενασβεστιούμενη οδοντογενή κύστη (κύστη του Gorlin), το οδόντωμα και τον οδοντογενή αδενοματοειδή όγκο.

Ιστολογικά το ΑΙ ανήκει στην ίδια ομάδα όγκων με το

flap was elevated on the buccal side of the lesion and total excision of the lesion was performed, along with curettage of the surgical borders. The adjacent teeth, first and second molars and the bud of the lower left third molar were removed as well (Fig. 3). The surgical area was sutured with 3-0 vicryl absorbable stitches and the specimen was sent for histological examination. Postoperative medications antibiotics (amoxicillin 500 mg) and analgesic treatment were prescribed. The postoperative period was uneventful.

Histopathological findings were compatible with Ameloblastic fibroma. Microscopically, the lesion consisted of cords and islands of odontogenic epithelium with no obvious mitotic activity arranged randomly in a loose hyalizined stroma resembling the stroma in the primitive dental papilla. The cords formed a double or a triple layer of cuboidal cells, resembling the dental lamina. The above mentioned islands had a peripheral rim of columnar cells resembling the inner enamel epithelium while in the center of the island there was a loosely arranged spindle-shaped epithelium identical to stellate reticulum. Sparse

Table 1
Ameloblastic Fibroma cases reported in the literature the period 2000-2011

No	Author	Gender	Age (years)
1	Jindal and Bhola, 2011	Male	6
2	Isobe et al. 2011	NP	NP
3	Grecchi et al. 2011	NP	NP
4	Costa et al. 2011	Male	8
5	Pitak-Arnnop et al. 2009	Male	16
6	Büyükakyüz et al. 2009	Male	10
7	Nelson and Folk, 2009	Male	18
8	Vasconcelos et al. 2009	Male	45
9	Anesi et al. 2008	Female	6
10	Dimitrakopoulos et al. 2008	Female	13
11	Gyulai-Gaál et al. 2008	Male	7
12	Williams et al. 2007	Male	38
13	Lautner et al. 2006	NP	NP
14	Kobayashi et al. 2005	Male	26
15	Chen et al. 2005	6 Female	6-44
		5 Male	
16	Chinddia et al. 2005	4 Male	10-22
		4 Female	
17	Pereira et al. 2004	Male	1
18	Martin Granizo et al. 2003	Male	8
19	Kumar et al. 2003	Female	5
20	Baughman et al. 2003	NP	NP
21	Kim and Jang, 2002	Female	3
22	Garcia-Pola Vallejo et al. 2001	Male	6
23	McGuinness et al. 2001	Female	9
24	Mohapatra et al. 2000	Female	15
25	Present case, 2015	Female	12

NP: Evidence not provided

αδαμαντινοβλαστικό ινοοδοντίνωμα και το αδαμαντινοβλαστικό ινοοδόντωμα, με κοινές ιστολογικές καταβολές δεδομένου ότι αποτελούνται από επιθηλιακά και μεσεγχυματικά προερχόμενους οδοντογενείς ιστούς (Κολόμβος και συν. 2012). Οι Canh και Blum (1952) πρότειναν τη «θεωρία ωρίμανσης», για την παθογένεια του AI, κατά την οποία το AI είναι μια αλλοίωση που σταδιακά ωριμάζει και τελικώς δημιουργείται οδόντωμα. Ωστόσο, η ανασκόπηση της βιβλιογραφίας σε AI υπό παρακολούθηση και διαγνωσμένα μετά την ηλικία των 20 ετών, δεν έδειξε στάδια περαιτέρω διαφοροποίησης σε σκληρούς οδοντικούς ιστούς. Επιπλέον, υποτροπιάζουσες μορφές του AI δεν έχουν οδηγήσει σε πιο προχωρημένους υποτύπους, όπως το αδαμαντινοβλαστικό ινοοδόντωμα.
Ο Trodahl (1972) κατέληξε στο συμπέρασμα ότι υπάρχουν δύο παραλλαγές του AI που μοιράζονται παρόμοια ιστολογικά χαρακτηριστικά. Το πρώτο είναι το αληθές νεόπλασμα και το άλλο είναι ένα πρώιμου σταδίου οδόντωμα. Μια σημαντική παράμετρος προκειμένου να γίνει διάκριση μεταξύ των δύο τύπων του AI είναι η ηλικία του ασθενούς, με τα είκοσι χρόνια να αποτελούν κρίσιμο

calcifications in the stroma were also noted. The lesion was surrounded by thin capsule of well-organized connective tissue (Fig. 4, 5).
The patient remains under follow-up and three years after the surgery no recurrence has been reported.

DISCUSSION

A quite large number of ameloblastic fibroma cases have been reported; Its incidence among odontogenic tumors is 1.5-4.5% (Buchner and Vered, 2013). Ameloblastic fibroma cases reported the period 2000 – 2011 appear In Table 1. No association with age is observed and AF can appear from infants of 7 weeks old to elders of 62 years old (Kulkarni et al. 2013). Gender predilection varies among different studies from non-significant to a male: female ratio of 2:1 up to 4.4:3. The most common area of appearance of the entity is the mandible in 85-90% of the cases (Sciubba et al. 2001) with a high preference in the posterior molar region, which is confirmed from the present case as well. The occurrence of the lesion in the maxilla is rare (Pitak-Arnnop et al. 2009).
AF is a lesion that can be found accidentally on the routine radiographical examination without any clinical manifestations in a rate that varies among studies from 12-23.3%. More than half of the cases are slowly growing masses usually without symptoms, while in rare cases they can be accompanied with pain or tenderness in palpation (Pitak-Arnnop et al. 2009, Buchner and Vered, 2013).
Radiographic examination of the tumor may reveal a unilocular or multilocular lesion that expands the cortical plates of the mandible and it is usually characterized by well circumscribed borders (Kulkarni et al. 2013). In rare cases the borders may be scalloped and root resorption may be present (Buchner and Vered, 2013). In 75% of the cases the lesion is associated with impacted teeth and can resemble radiographically a dentigerous cyst. Differential diagnosis includes various lesions such as ameloblastoma, odontogenic myxoma, odontogenic ketarocyst, central granular cell tumor and histiocytosis. Furthermore, the AF should be distinguished from the epithelial calcifying odontogenic tumor (Pindborg's tumor) and the odontogenic calcifying cyst (Gorlin's cyst), odontoma, and odontogenic adenomatoid tumor.
Histologically AF belongs to a group of tumors, which includes ameloblastic fibrodentinoma and ameloblastic fibroodontoma, with common histological components both epithelial and mesenchymal deriving from odontogenic tissues (Kolomvos et al. 2012). Canh and Blum (1952) have suggested the "maturation theory", for the pathogenesis of AF and they proposed that it is a lesion that will eventually mature and overtime result in an odontoma. However, literature review among follow-ups of AF diagnosed after the age of 20 years, showed no stages of further differentiation into hard dental tissues. Additionally, recurrent forms of AF have not re-

όριο, κάτι που υποστηρίζεται και από πιο πρόσφατη μελέτη των Reichart και Philipsen (2004). Όταν η βλάβη είναι μεγαλύτερη από 5cm, συνήθως χαρακτηρίζεται από ταχεία ανάπτυξη. Εξάλλου τα ασαφή όρια της βλάβης στην ακτινογραφία και η απορρόφηση των ριζών των σύστοιχων δοντιών μπορεί να υποδεικνύει την νεοπλασματική φύση της βλάβης. Ένα άλλο χαρακτηριστικό που υποστηρίζει τη παραπάνω υπόθεση είναι η συχνή αναφορά υποτροπών (Chen και συν 2005).

Ο Trodhal (1972) ανέφερε υποτροπές σε 10 από τις 24 περιπτώσεις που έχουν συμπεριληφθεί στη μελέτη τους (περίπου 42%). Δεν υπάρχουν υποτροπές σε καμία από τις 15 περιπτώσεις που αναφέρθηκαν από τους Regezi και συν. (1978). Οι Zallen και συν. (1982), κατέληξαν σε ένα ποσοστό υποτροπής 18,3%. Επιπλέον σε ορισμένες περιπτώσεις μπορεί να σημειωθεί μετάλλαξη του AI σε αδαμαντινοβλαστικό ινοσάρκωμα (Kousar και συν. 2009). Στην πιο πρόσφατη μελέτη, οι Chen και συν. (2007), βρήκαν 14 από 41 υποτροπιάζοντα AI να μεταλλάσσονται σε κακοήθεις όγκους. Επιπλέον, οι Buchner και Vered (2013) ανέφεραν ποσοστό υποτροπής 16,3%, και 6,4% ποσοστό κακοήθους εξαλλαγής.

Δεδομένου ότι η υποτροπή ή η κακοήθης εξαλλαγή αποτελεί μια πιθανή εξέλιξη για το AI , ιδίως σε ταχέως εξελισσόμενες βλάβες με ασαφή όρια, η ευρεία εκτομή της βλάβης είναι η θεραπεία εκλογής. Σε μικρές μονόχωρες βλάβες η συντηρητική εκτομή παραμένει κατάλληλη θεραπευτική λύση καθώς αυτές τείνουν να ακολουθούν καλή βιολογική συμπεριφορά, γεγονός που ισχύει και στην περίπτωση που παρουσιάζεται και όπως φαίνεται και από τη μετεγχειρητική της πορεία. Παρ 'όλα αυτά η τακτική μακροχρόνια παρακολούθηση της ασθενούς είναι πάντα απαραίτητη.

sulted in more advanced histological subtypes like ameloblastic fibroodontoma.

Trodahl (1972) concluded that there are two variants of AF that share similar histological characteristics. The first one is a true neoplasm and the other is an odontoma at an early stage. An important parameter in order to distinguish the two types of AF is the age of the patient, while twenty years is the critical border. This fact has also been proven by Reichart and Philipsen (2004). When the lesion is larger than 5 cm, it is usually characterized by a rapid growth. The ill-defined borders of the lesion in the radiograph and the root resorption of the related teeth may indicate the neoplastic nature of the lesion. Another characteristic that may support the above assumption is the presence of frequent recurrences (Chen et al. 2005).

Trodhal (1972) reported recurrences in 10 out of the 24 cases they've included in their study (approximately 42%). No recurrences in a series of 15 cases were reported by Regezi et al. (1978). Zallen et al. (1982), reported a recurrence rate of 18.3%. Moreover in some cases ameloblastic fibrosarcomas may occur in recurrent fibromas (Kousar et al. 2009). In the latest study, Chen et al. (2007), found 14 out of 41 recurrent AF cases arising in malignant tumors. Furthermore, Buchner and Vered (2013) reported a 16.3% rate of recurrence, and a 6.4% rate of malignant transformation to ameloblastic fibrosarcoma.

Therefore, recurrence or malignant transformation is always a possibility for AF and a wide excision of the lesion is the treatment of choice. Nevertheless, in cases of small unilocular lesions a conservative excision is the appropriate solution, as they seem to develop a benign biological behavior, like it is has been shown in our case as well. However, frequent follow up of patients is always necessary in all such lesions.

ΒΙΒΛΙΟΓΡΑΦΙΑ/REFERENCES

Anesi A, Albanese M, Gerosa R, Corrocher G, Gambarini G, Nocini PF: Mandibular ameloblastic fibroma in 6-years-old girl:a case report. Minerva Stomatol, 57:549-555, 2008

Baughman R, Fisher K, Montelone L: Testing your diagnostic skill (#63). Case no. 2. Ameloblastic fibroma, Today's FDA, 14:24-26, 2002

Buchner A, Vered M: Ameloblastic fibroma: a stage in the development of a hamartomatous odontoma or a true neoplasm? Critical analysis of 162 previously reported cases plus 10 new cases. Oral Surg Oral Med Oral Pathol Oral Radiol 116:598-606, 2013

Büyükakyüz N, Ergun S, Soluk M, Uyumaz N, Tanyeri H: Giant ameloblastic fibroma. Eur J Paediatr Dent, 10:47-50, 2009

Cahn LR, Blum T. Ameloblastic odontoma, case report critically analysed (letter) J Oral Surg, 10: 169–70, 1952

Chen Y, Wang JM, Li TJ: Ameloblastic fibroma: A review of published studies with special reference to its nature and biological behavior. Oral Oncol, 43: 960–9, 2007

Chen Y, Li TJ, Gao Y, Yu SF: Ameloblastic fibroma and related lesions: a clinicopathologic study with reference to their nature and interrelationship. J Oral Pathol Med, 34:588-595, 2005

Chindia ML, Akama MK, Awange DO: Ameloblastic fibroma at the University of Nairobi Dental Hospital. East Afr Med J, 82:418-421, 2005

Costa DO, Alves AT, Calasans-Maia MD, Cruz RL, Lourenço Sde Q Maxillary ameloblastic fibroma: a case report,Braz Dent J, 22(2): 171-4, 2011

Dimitrakopoulos I, Psomaderis K, Zaramboukas T: Ameloblastic fibroma of the mandible associated with root resorption and unerupted teeth: a case report. Quintessence Int, 39:523-527, 2008

Garcia-Pola Vallejo M, Gonsalez Garcia M, Villalain Alvarez L,Fresno Forcedello M, Lopez-Arranz JS: Ameloblastic fibroma:a case report in a 6 year old. J Clin Pediatr Dent, 25:245-248, 2001

Grecchi F, Zollino I, Lucchese A, Bianco R, Brunelli G,Carinci F: A case of ameloblastic fibroma treated with surgery and orthodontic therapy. Minerva Stomatol, 60:57-63, 2011

Gyulai-Gaál S, Takács D, Szabó G, Suba Z: Mixed odontogenic tumors in children and adolescents. J Craniofac Surg, 18:1338-1342, 2007

Iatrou I, Theologie-Lygidakis N, Tzerbos F, Schoinohoriti OK, Oro-facial tumors and tumor-like lesions in Greek children and adolescents: an 11-year retrospective study. J Craniomaxillofac Surg. Jul; 41(5):437-43. 2013

Isobe K, Morita K, Omura K: Enucleation and repeated dredging treatment for a large ameloblastic fibroma in growing young patient: report of a case with difficult treatment planning. Asian J Oral Maxillofac Surg 23:96-98, 2011

Jindal C, Bhola RS: Ameloblastic fibroma in six-year-old male: Hamartoma or a true neoplasm. J Oral Maxillofac Pathol, 15:303-305, 2011

Kim SG, Jang HS: Ameloblastic fibroma: report of a case. J Oral Maxillofac Surg, 60:216-218, 2002

Kobayashi K, Murakami R, Fujii T, Hirano A: Malignant transformation of ameloblastic fibroma to ameloblastic fibrosarcoma: case report and review of the literature. J Craniomaxillofac Surg, 33:352-355, 2005

Kolomvos N, Chrysomali E, Frangiskos F, Angelopoulos A, Alexandridis C: Ameloblastic fibroma in childhood: A case report. Paidodontia 26(3): 101-105, 2012

Kramer IRH, Pindborg JJ, Shear M.: The WHO histological typing of odontogenic tumours Cancer 70:2988–2994, 1992

Kruse A. Uber die Entwicklung cystischer Geschwu¨lste im Unterkiefer. Arch Path Anat; 124, 137–48, 1891

Kulkarni RS, Sarkar A., Royal S: Recurrent ameloblastic fibroma: report of a rare case.Case Rep Dent, 2013:565721, 2013

Kumar N, Jain S: Aspiration cytology of ameloblastic fibroma:a diagnostic challenge. Diagn Cytopathol, 29:101-104, 2003

Kousar A1, Hosein MM, Ahmed Z, Minhas K. Rapid sarcomatous transformation of an ameloblastic fibroma of the mandible: case report and literature review. Oral Surg Oral Med Oral Pathol Oral Radiol Endod 108(3):e80-5, 2009

Lautner MHW, Eckert AW, Block-Veras R, Seyfert H: Ameloblastic fibroma of the mandibledreport of a rare benign neoplasm. J Craniomaxillofac Surg, 34(suppl 1):183, 2006

Lysell L, Sund G: Ameloblastic fibroma: report of two cases. Br J Oral Surg. Jul; 16(1):78-85, 1978

Martín-Granizo López R, Ortega L, González Corchón MA,Berguer Sández A: Ameloblastic fibroma of the mandible. Report of two cases. Med Oral, 8:150-153, 2003

McGuinness NJ, Faughnan T, Bennani F, Connolly CE: Ameloblastic fibroma of the anterior maxilla presenting as a complication of tooth eruption: a case report. J Orthod, 28:115-118, 2001

Mohapatra PK, Choudhury AR, Parkash H: Ameloblastic fibroma in the midline of mandible: a case report. J Clin Pediatr Dent, 24: 321-327, 2000

Munde A. N, Karle R, I and Kale U.B: Ameloblastic fibroma in one-year-old girl,J Oral Maxillofac Pathol 17(1): 149, 2013

Nelson BL, Folk GS: Ameloblastic fibroma. Head Neck Pathol, 3:51-53, 2009

Pitak-Arnnop P, Chaine A, Dhanuthai K, Bertrand JC, Bertolus C: Extensive ameloblastic fibroma in an adolescent patient: a case report with a follow-up of 4 years. Eur J Dent, 3:224-228, 2009

Pereira KD, Bennett KM, Elkins TP, Qu Z: Ameloblastic fibroma of the maxillary sinus. Int J Pediatr Otorhinolaryngol, 68:1473-1477, 2004

Pitak-Arnnop P1, Chaine A, Dhanuthai K, Bertrand JC, Bertolus C: Extensive ameloblastic fibroma in an adolescent patient: a case report with a follow-up of 4 years. Eur J Dent, 3(3): 224-8, 2009

Ravikumar S. Kulkarni, Amitabh Sarkar, Sandeep Goyal, "Recurrent Ameloblastic Fibroma: Report of a Rare Case," Case Rep Den, 565721, 2013

Regezi JA, Kerr DA, Courtney RM: Odontogenic tumors: Analysis of 706 cases. J Oral Surg, 36: 771–8, 1978

Reichart, P.A., Philipsen, H.P., Odontogenic Tumors and Allied Lesions Quintessence Publishing, London, 43-59, 2004

Sciubba J, Fantasia J, Kahn L. Development of the teeth and jaws. In: Atlas of tumor pathology: tumors and cysts of the jaws. Washington (DC): Armed Forces Institute of Pathology;pp. 1-5, 2001

Thoma K. H, Goldman H. M, "Odontogenic tumors—a classification based on observations of the epithelial, mesenchymal, and mixed varieties," The Am J of Path 22: 433–471, 1946.

Trodahl JN. Ameloblastic fibroma. A survey of cases from the Armed Forces Institute of Pathology. Oral Surg Oral Med Oral Pathol, 33: 547–58, 1972

Vasconcelos BC, Andrade ES, Rocha NS, Morais HH, Carvalho RW: Treatment of large ameloblastic fibroma: a case report. J Oral Sci, 51:293-296, 2009

Williams MD, Hanna EY, El-Naggar AK: Anaplastic ameloblastic fibrosarcoma arising from recurrent ameloblastic fibroma:restricted molecular abnormalities of certain genes to the malignant transformation. Oral Surg Oral Med Oral Pathol Oral Radiol Endod, 104:72-75, 2007

Zallen RD, Preskar MH, McClary SA: Ameloblastic fibroma. J Oral Maxillofac Surg, 40: 513–7, 1983

Διεύθυνση επικοινωνίας:
Σουλίου Χριστίνα
Βασ. Τσιτσάνη 9,
16675, Γλυφάδα, Ελλάδα
Τηλ.: 6941409730
e-mail: xrensouliou@hotmail.com

Address:
Souliou Xristina
9 Vas. Tsitsani str.,
16675, Glyfada, Attica, Greece
Tel: 0030 6941409730
e-mail: xrensouliou@hotmail.com