# Νευρειλήμμωμα στοματικής κοιλότητας Παρουσίαση δύο περιπτώσεων και βιβλιογραφική ανασκόπηση

Μαρία ΠΑΠΑΔΑΚΗ[1], Δόξα ΜΑΓΓΟΥΔΗ[2], Μαρία ΛΑΖΑΡΙΔΟΥ[3], Ελένη ΜΠΟΥΡΛΙΔΟΥ[4]

*Κλινική Στοματικής και Γναθοπροσωπικής Χειρουργικής, ΓΠΝ «Γ. Παπανικολάου» Θεσσαλονίκη (Διευθυντής: Καθηγητής Κ. Αντωνιάδης)*

# Neurilemmoma of the oral cavity Report of two cases and literature review

Maria PAPADAKI, Doxa MANGOUDI, Maria LAZARIDOU, Eleni BOURLIDOU

*Oral and Maxillofacial Surgery Clinic, "G. Papanikolaou" General Hospital. Thessaloniki, Greece (Head: Professor K. Antoniadis)*

*Ενδιαφέρουσες περιπτώσεις*
*Cases report*

***ΠΕΡΙΛΗΨΗ:*** Το νευρειλήμμωμα αποτελεί καλόηθες νεόπλασμα που προέρχεται από τα κύτταρα Schwann του ελύτρου μυελίνης των περιφερικών νεύρων. Το 25-48% των νευρειλημωμμάτων εντοπίζονται στην περιοχή κεφαλής και τραχήλου. Το 20-58% αυτών εμφανίζονται ενδοστοματικά με συχνότερη εντόπιση τη γλώσσα και την παρειά. Το νευρειλήμμωμα θα πρέπει να λαμβάνεται υπόψη στη διαφορική διάγνωση ενδοστοματικών ογκιδίων με φυσιολογικό υπερκείμενο βλεννογόνο. Στην προεγχειρητική διάγνωση συμβάλλει η μαγνητική τομογραφία που μπορεί να απεικονίσει τη σύμφυση του νευρηλειμμώματος στο νεύρο από το οποίο προέρχεται. Η βιοψία θέτει την οριστική διάγνωση. Η τοπική εκτομή και η αποκατάσταση του ελλείμματος αποτελεί την θεραπεία εκλογής. Στην εργασία αυτή παρουσιάζονται δύο νέες περιπτώσεις ενδοστοματικού νευρειλημμώματος, στην πρώτη εξορμώμενο από το υπογλώσσιο νεύρο που αφαιρέθηκε με υπογνάθια προσπέλαση και στη δεύτερη με εντόπιση στην υπερώα που αφαιρέθηκε και το έλλειμμα αποκαταστάθηκε με λιπώδες σώμα της παρειάς. Γίνεται βιβλιογραφική ανασκόπηση σχετικά με την παθογένεια, τη διάγνωση και την αντιμετώπιση του νευρειλημμώματος.

***ΛΕΞΕΙΣ ΚΛΕΙΔΙΑ:*** Νευρειλήμμωμα, σβάνωμα, νεύρο, νεόπλασμα, μυελίνη, ενδοστοματική εντόπιση.

[1]*Επιμελήτρια Β΄, Πανεπιστημιακό Νοσοκομείο Ηρακλείου ΠΑΓΝΗ, πρώην Λέκτορας Οδοντιατρικής Σχολής Χάρβαρντ/ Γενικό Νοσοκομείο Μασσαχουσέττης*
[2]*ΣΓΠΧ, τέως Δ/ντρια Ογκολογικού Τμήματος ΣΓΠΧ, Α.Ν.Θ. «Θεαγένειο»*
[3]*ΣΓΠΧ, Υποψήφια Διδάκτωρ*
[4]*Ωτορινολαρυγγολόγος, Οδοντίατρος, Υποψήφια Διδάκτωρ*

***SUMMARY:*** Neurilemmoma is a benign tumor originating from Schwann cells of the myelin sheath that covers peripheral nerves. Twenty five to 48% of the neurilemmomas are located at the head and neck area. About 20-58% of those are located intraorally, most frequently involving the tongue and the cheek. Neurilemmomas should be included in the differential diagnosis of intraoral tumors with healthy overlying mucosa. Magnetic resonance tomography is helpful in the preoperative diagnosis and can show the attachment of the neurilemmoma to the nerve from which it derived. Definite diagnosis is established with biopsy. Local excision and reconstruction of the defect is the treatment of choice. In this paper, we present two cases of oral neurilemmoma, one deriving from the hypoglossal nerve that was removed through a submandibular approach and one located on the palate that was excised and the defect reconstructed with buccal fat pad. A literature review is performed regarding pathogenesis, diagnosis and treatment of Neurilemmoma.

***KEY WORDS:*** Neurilemmoma, swannoma, nerve, neoplasm, myelin, intraoral location.

*Παρελήφθη: 9/4/2015 - Έγινε δεκτή: 27/6/2015*

*Paper received: 9/4/2015 - Accepted: 27/6/2015*

## ΕΙΣΑΓΩΓΗ

Το νευρειλήμμωμα ή σβάννωμα είναι καλόηθες νεόπλασμα που προέρχεται από τα νευρογλοιακά κύτταρα Schwann. Το 1838, ο Γερμανός κυτταρολόγος Theodor Schwann αναγνώρισε τα κύτταρα αυτά στο μικροσκόπιο και περιέγραψε το έλυτρο μυελίνης που σχηματίζουν στους νευράξονες του περιφερικού νευρικού συστήματος (εμμύελες νευρικές ίνες). Ο ρόλος των κυττάρων Schwann δεν είναι μόνο στηρικτικός για τα περιφερικά νεύρα αλλά σύμφωνα με μελέτες αυτά συμμετέχουν ενεργά στη λειτουργία του νευρικού συστήματος και στην αναγέννηση των νεύρων (Castonguay και συν. 2001). Οι απομυελινωτικές νευροπάθειες και οι παραπληγίες που προκαλούνται από αυτές οφείλονται στην αποδόμηση των κυττάρων Schwann (Hafer-Macko και συν. 1996).

Νευρειλήμμωμα είναι δυνατόν να αναπτυχθεί σε οποιαδήποτε θέση του περιφερικού νευρικού συστήματος από τις ρίζες των εγκεφαλικών και των νωτιαίων νεύρων έως τις τελικές απολήξεις τους. Το 25-48% των νευρειλημμωμάτων εντοπίζονται στην περιοχή κεφαλής και τραχήλου (Williams και συν. 1993, Ιατρού και συν. 2011). Πολύ συχνά προέρχονται από το ακουστικό νεύρο και εμφανίζονται ως ενδοκράνια νευρειλημμώματα στον έσω ακουστικό πόρο ή στην γεφυροπαρεγκεφαλιδική γωνία (Tos και συν. 2004). Το 20-58% των νευρειλημμωμάτων κεφαλής-τραχήλου εμφανίζονται ενδοστοματικά με συχνότερη εντόπιση τη γλώσσα και την παρειά (Williams και συν. 1993). Άλλες εντοπίσεις στη στοματική κοιλότητα αφορούν κατά σειρά συχνότητας το έδαφος του στόματος, την υπερώα, το κάτω χείλος και τα ούλα (Cherric και Eversole, 1971). Έχουν αναφερθεί και περιπτώσεις κεντρικής εντόπισης νευρειλημώματος, ενδοοστικά στις γνάθους (Nakasato και συν. 2000, Mahmood και συν. 2013). Γενικά, προέρχονται από αισθητικά νεύρα ενώ μπορεί να αναπτυχθούν στα πλαίσια νευροινωμάτωσης τύπου ΙΙ. Σε περιπτώσεις που διαγνωστεί νευρειλήμμωμα σε ασθενή κάτω των 20 ετών, προτείνεται να γίνεται γενετικός έλεγχος για τον αποκλεισμό του ανωτέρω συνδρόμου (Young και συν. 2002, Geist και συν. 1992, Gutmann και συν. 1997).

Τα νευρειλημμώματα θα πρέπει να περιλαμβάνονται στη διαφορική διάγνωση ενδοστοματικών ογκιδίων με φυσιολογικό υπερκείμενο βλεννογόνο.

Στην εργασία παρουσιάζονται δύο νέες περιπτώσεις νευρειλημμώματος της στοματικής κοιλότητας που διαγνώστηκαν με ιστολογική εξέταση και αντιμετωπίστηκαν με χειρουργική αφαίρεση.

## ΠΕΡΙΓΡΑΦΗ ΠΕΡΙΠΤΩΣΕΩΝ

### 1η περίπτωση

Άνδρας, ηλικίας 55 ετών, προσήλθε στα εξωτερικά ιατρεία αιτιώμενος υπογλώσσια διόγκωση αριστερά από διετίας, με προοδευτική αύξησή της κατά το τελευταίο τρίμηνο. Δεν αναφέρθηκαν συνοδά συμπτώματα όπως πόνος, μεταβολές γεύσης, δυσφαγία ή δυσχέρεια στην αναπνοή. Το αναμνηστικό του ασθενούς αφορούσε σε

## INTRODUCTION

Neurilemmoma, also called schwannoma, is a benign tumor derived from Schwann neuroglial cells. In 1838, German cytologist Theodor Schwann identified these cells under the microscope, and described the myelin sheath that they compose along the nerve axons of the peripheral nervous system (myelinated nerve fibers). Schwann cells are not only providing support to peripheral nerves, but according to various studies, they are actively participating in the function of the nervous system and the process of nerve regeneration (Castonguay et al. 2001). Demyelinating neuropathies and the subsequent paraplegias are due to the disintegration of Schwann cells (Hafer-Macko et al. 1996).

A neurilemmoma can develop at any location of the peripheral nervous system from the origin of the cranial and spinal nerves to their peripheral end. Twenty five to 48% of neurilemmomas are located at the head and neck area (Williams et al. 1993, Iatrou et al. 2011). They are often derived from the vestibular nerve and present as intracranial neurilemmomas of the intemal auditory meatus or the pontocerebellar angle (Tos et al. 2004). Twenty to 58% of the head and neck neurilemmomas are located intraorally, most frequently in the tongue and the cheek (Williams et al. 1993). Other intraoral locations are, sorted by frequency, the floor of the mouth, the palate, the lower lip, and the gingiva (Cherric and Eversole, 1971). Cases of intraosseous neurilemmomas in the jaws have been reported (Nakasato et al. 2000, Mahmood και συν, 2013). In general, they are originated from sensory nerves. Neurilemmomas can develop as a sign of neurofibromatosis type II. Patients younger than 20 years old diagnosed with neurilemmomas are suggested to undergo genetic testing to rule out this syndrome (Young et al. 2002, Geist et al. 1992, Gutmann et al. 1997).

Neurilemmomas should be included in the differential diagnosis of intraoral tumors with healthy superimposed mucosa.

In this paper we present two de novo cases of intraoral neurilemmoma, diagnosed by histological examination and treated with surgical excision.

## REPORT OF CASES

### 1st case

A 55 year-old man presented at the outpatient clinic complaining of sublingual swelling on the left side which he had first noticed two years earlier and progressively increased over the last three months. No accompanying symptoms such as pain, change in taste, dysphagia or shortness of breath, were reported. Patient history was significant only for hypertension, controlled with nifedipine 10mg bid.

Physical examination showed a tender to palpation swelling of the left sublingual area that extended to the ipsilateral submandibular region. There was a mild atro-

**Εικ. 1.** Αξονική τομογραφία που απεικονίζει τον όγκο του υπογναθίου διατήματος αριστερά.
**Fig. 1.** CT scan showing the submandibular tumor on the left.

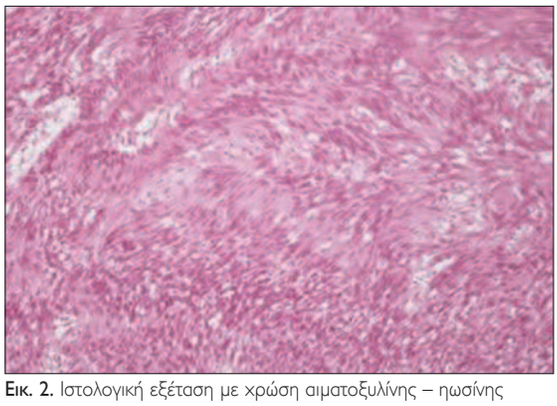

**Εικ. 2.** Ιστολογική εξέταση με χρώση αιματοξυλίνης – ηωσίνης κατέδειξε νευρειλήμμωμα (x100).
**Fig. 2.** Histological examination with H&E staining showed neurilemmoma (x100).

αρτηριακή υπέρταση, επαρκώς ρυθμιζόμενη με νιφεδιπίνη 10mg δύο φορές τη μέρα.
Κατά την κλινική εξέταση διαπιστώθηκε ευαίσθητη διόγκωση στην αριστερή υπογλώσσια περιοχή που προέβαλλε σύστοιχα υπογνάθια. Η γλώσσα παρουσίαζε ήπια ατροφία στο αριστερό ημιμόριο και παρέκλιση της κορυφής της προς την πάσχουσα πλευρά κατά την έξοδό της από το στόμα.
Στην αξονική τομογραφία καταδείχθηκε μάζα με σαφή όρια, διαστάσεων 4,5x4x3cm, που εντοπιζόταν επί τα εκτός του γενειογλωσσικού και του υογλωσσικού μυός και πίεζε τον γναθουοειδή μυ προς τα κάτω και τον υπογνάθιο αδένα προς τα πίσω. Δεν περνούσε τη μέση γραμμή και εμπλουτίστηκε ανομοιογενώς μετά την ενδοφλέβια χορήγηση ιωδιούχου σκιαγραφικής ουσίας. Οι επιπολής ιστοί του τραχήλου ήταν ανέπαφοι και δεν διαπιστώθηκε διάβρωση της κάτω γνάθου ή λεμφαδενοπάθεια (Εικ. 1).
Ο ασθενής αντιμετωπίστηκε χειρουργικά. Υπό γενική αναισθησία αφαιρέθηκαν ο όγκος και ο υπογνάθιος αδένας με υπογνάθια προσπέλαση. Ο όγκος βρέθηκε συμπεφυμένος στο υπογλώσσιο νεύρο, το οποίο διατηρήθηκε.
Η ιστολογική εξέταση κατέδειξε νευρειλήμμωμα με χαρακτηριστικά τύπου Antoni A και Antoni B (Εικ. 2).
Η άμεση μετεγχειρητική πορεία του ασθενούς ήταν ομαλή χωρίς επιπλοκές. Ο ασθενής παρακολουθείται τακτικά και έξι χρόνια μετεγχειρητικά δεν παρουσιάζει σημεία υποτροπής ενώ η κορυφή της γλώσσας κατά την έξοδό της από το στόμα παρεκλίνει ελάχιστα προς τα αριστερά.

### 2η περίπτωση

Γυναίκα, ηλικίας 35 ετών, προσήλθε λόγω ανώδυνης διόγκωσης που παρουσίασε στην υπερώα από έτους, η οποία της προκαλούσε δυσχέρεια στην κατάποση και στην ομιλία. Η ασθενής ήταν μητέρα τριών παιδιών με ελεύθερο ιστορικό.
Με την κλινική εξέταση διαπιστώθηκε διόγκωση αριστερά της μέσης γραμμής της υπερώας στο όριο με την μαλθακή υπερώα, διαμέτρου 2cm (Εικ. 3). Ο υπερκείμενος της βλάβης βλεννογόνος ήταν φυσιολογικής χροιάς,

phy of the left side of the tongue and the tip of the tongue was deviating towards the affected side upon protruding outside the mouth.
Computerized tomography showed a mass with clear borders, measuring 4.5 x 4 x 3cm. The mass was located laterally to the genioglossus and the hyoglossus muscles and was pressing the mylohyoid muscle inferiorly and the submandibular gland posteriorly. The mass did not extend beyond the midline and was inhomogeneously enhanced by the intravenously administered iodine contrast. Superficial tissues of the neck were intact and no infiltration of the mandible, or lymphadenopathy were noted (Fig. 1).
The patient underwent tumor and submandibular gland removal through a standard submandibular approach under general anesthesia. Intraoperativelly, the tumor was found attached to the hypoglossal nerve.
Histological examination revealed a neurilemmoma with Antoni A and Antoni B features (Fig. 2).
The immediate post-operative course of the patient was uneventful without complications. The patient has been

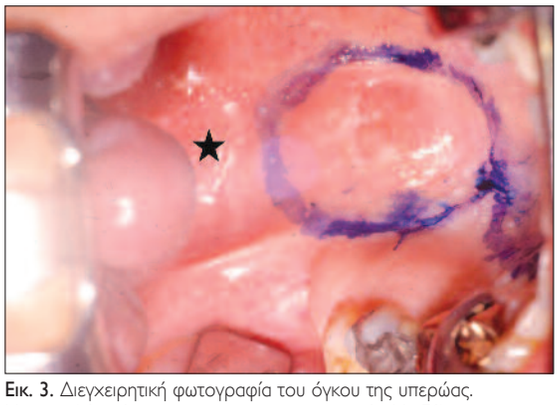

**Εικ. 3.** Διεγχειρητική φωτογραφία του όγκου της υπερώας. Η σταφυλή φαίνεται αριστερα στη φωτογραφία. Η εξέλκωση στο κέντρο του όγκου προήλθε από την προηγειθήσα βιοψία.
**Fig. 3.** Intraoperative photo showing the palatal tumor. The uvula is on the left of the photo. The ulceration in the center of the lesion was subsequent to the biopsy.

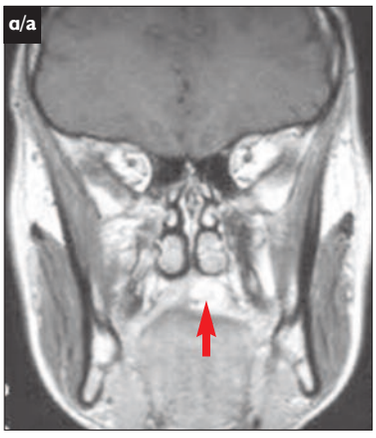

**Εικ. 4.** Μαγνητική τομογραφία κεφαλής (T1 με σκιαγραφικό) της ασθενούς με νευρειλήμμωμα υπερώας. α) Στεφανιαία τομή καταδεικνύει την εγγύτητα του όγκου στο έδαφος της ρινικής κοιλότητας. β) Στην οριζόντια τομή φαίνεται η επέκταση του όγκου στη μαλθακή υπερώα.
**Fig. 4.** Head MRI (T1 with contrast) of the patient with the palatal neurilemmoma. a) Coronal section shows the proximity of the tumor to the nasal floor. b) Horizontal section shows the extension in the soft palate.

**Εικ. 5.** Ο όγκος της υπερώας μετά την πλήρη αφαίρεσή του.
**Fig. 5.** The palatal tumor after complete removal.

χωρίς εξελκώσεις και χωρίς σημεία φλεγμονής. Η διόγκωση ήταν ανώδυνη και υπόσκληρη στην ψηλάφηση, μη κλυδάζουσα. Ο έλεγχος του υπόλοιπου στοματικού βλεννογόνου δεν παρουσίασε παθολογικά ευρήματα.
Απεικονιστικός έλεγχος με μαγνητική τομογραφία κατέδειξε την καλοήθη βλάβη αριστερά της μέσης γραμμής, η οποία διηθούσε το περιόστεο αλλά όχι το οστό (Εικ. 4Α, 4Β). Η διαφορική διάγνωση της διόγκωσης περιελάμβανε όγκο των σιαλογόνων αδένων κυρίως ενώ η βιοψία απο το κέντρο της βλάβης κατέδειξε νευρειλήμμωμα με χαρακτήρες τύπου Antoni A και B.
Η ασθενής υποβλήθηκε σε εκτομή του νευρειλημμώματος υπό γενική αναισθησία. Η εκτομή έγινε με διαθερμία σε υποπεριοστικό επίπεδο και συμπεριέλαβε τμήμα της

followed for six years and does not present any signs of recurrence. The tip of the tongue is slightly deviating to the left upon protrusion outside the mouth.

## 2nd case

A 35 year-old female patient presented complaining of a painless swelling of the palate, of one year duration, that was causing difficulty in swallowing and speech. The patient was the mother of three children and her medical history was non contributory.
On physical examination, a mass of 2 cm in diameter was found left to the midline of the palate, at the border with the soft palate (Fig. 3). The overlying mucosa had normal colour and hue with no ulcerations or signs of inflammation. The mass was painless and mildly hard on palpation, without fluctuation. Examination of the rest of the oral cavity did not reveal any pathological findings.
Imaging study with an MRI revealed a benign tumor to the left of the midline that was extended in the soft palate, invaded the periosteum of the hard palate but did not enter the nasal cavity (Fig. 4A, B). Salivary gland tumor was included in differential diagnosis. Tissue biopsy taken from the center of the lesion demonstrated a neurilemmoma with Antoni A and B features.

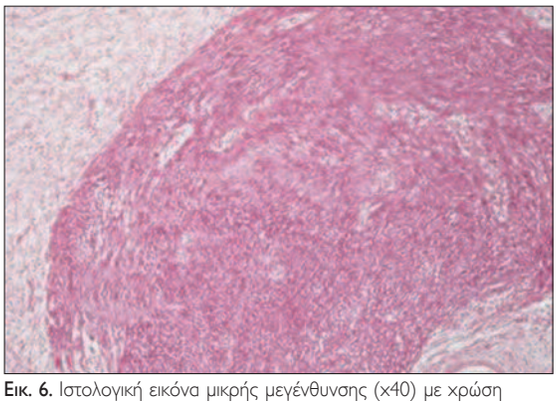

**Εικ. 6.** Ιστολογική εικόνα μικρής μεγένθυνσης (x40) με χρώση αιματοξυλίνης – ηωσίνης του όγκου.
**Fig. 6.** Low power (x40) H&E staining of the tumor after complete excision.

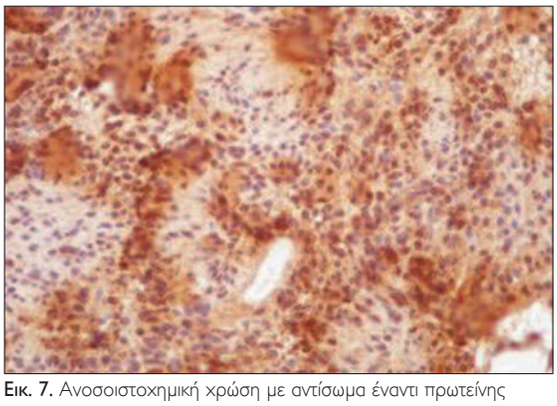

**Εικ. 7.** Ανοσοιστοχημική χρώση με αντίσωμα έναντι πρωτείνης S-100 (x100). Παρατηρείται η έντονα θετική χρώση των πυρήνων.
**Fig. 7.** Immunohistochemistry stain with S-100 protein antibody (x100). Note the strong nuclear positive stain.

μαλθακής υπερώας (βλεννογόνο και τον τείνοντα το υπερώιο ιστίο μυ). Το περιθώριο υγιών ιστών κυκλοτερώς της βλάβης ήταν 1cm (Εικ. 5). Το έλλειμμα αποκαταστάθηκε με λιπώδες σώμα της παρειάς που λήφθηκε αμφοτερόπλευρα.

Η ιστολογική εξέταση επιβεβαίωσε τη διάγνωση του νευρειλημμώματος και την εκτομή σε υγιή όρια (Εικ. 6). Ο ανοσο-ιστοχημικός έλεγχος ήταν θετικός για S-100 (Εικ. 7)

Η μετεγχειρητική πορεία της ασθενούς ήταν ομαλή χωρίς επιπλοκές. Η επιθηλιοποίηση των λιπωδών σωμάτων ήταν πλήρης σε 3 εβδομάδες. Η ασθενής τέσσερα χρόνια μετεγχειρητικά έχει φυσιολογική υπερώα, δεν παρουσιάζει διαταραχή στην ομιλία και η διάνοιξη του στόματος είναι φυσιολογική.

## ΣΥΖΗΤΗΣΗ

Το σβάννωμα είναι ο δεύτερος σε συχνότητα νευρογενής όγκος, με πρώτο το νευροίνωμα (Jordan και Regezi, 2003). Περιγράφονται διάφοροι ιστολογικοί τύποι σβαννώματος όπως το συμπαγές, το κυτταρικό, το πλεξοειδές, το αρχαίο, το κοκκιώδες και το μελανωτικό (Humber και συν. 2011). Η πλειοψηφία των σβαννωμάτων ανήκουν στον συμπαγή τύπο (Scheithauer και συν. 1999). Οι περιπτώσεις που περιγράφονται στο παρόν άρθρο και η συζήτηση αφορούν στον συμπαγή τύπο.

Τα τελευταία χρόνια γίνονται έρευνες σχετικά με την αιτιολογία του σβαννώματος. Σε πολλές περιπτώσεις του νεοπλάσματος έχουν διαπιστωθεί μεταλλάξεις στο χρωμόσωμα 22. Το γονίδιο NF2 έχει εντοπιστεί στη θέση 22q12 και θεωρείται ογκοκατασταλτικό γονίδιο. Μετάλλαξη ή απώλεια του NF2 σχετίζεται με σχηματισμό σβαννώματος είτε μονήρους είτε στα πλαίσια νευροινωμάτωσης (Sainz και συν. 1994). Φαίνεται ότι η μετάλλαξη αυτή οδηγεί σε ανισορροπία μεταξύ ανασταλτικών και αυξητικών παραγόντων που ρυθμίζουν αυτοκρινώς τον πολλαπλασιασμό και τη διαφοροποίηση των κυττάρων Schwann. Τα κύτταρα Schwann είναι γνωστό ότι πολλαπλασιάζονται γρήγορα κατά την διάπλαση, ενώ τελικά εισέρχονται σε λανθάνουσα κατάσταση. Αυτό επιτυγχάνεται με ανασταλτατικούς παράγοντες που εκκρίνονται από τα ίδια τα κύτταρα (Muir και συν. 1990, Eccleston και συν. 1991). Οι Eccleston και συν. διαπίστωσαν ότι οι ανασταλτικοί της αύξησης παράγοντες δεν εκκρίνονται από νεοπλασματικά κύτταρα Schwann. Επιπρόσθετα, το 1990, οι Kimura και συν. στην Καλιφόρνια, απομόνωσαν έναν νέο αυξητικό παράγοντα, από σβάννωμα του ισχιακού νεύρου (Kimura και συν. 1990). Ο παράγοντας αυτός εκκρίνεται από τα νεοπλασματικά κύτταρα Schwann και έχει μιτογόνο δραστηριότητα τόσο για τα κύτταρα Schwann όσο και για άλλα νευρογλοιακά κύτταρα, για τα αστροκύτταρα και τους ινοβλάστες.

Κλινικά το νευρειλήμμωμα εμφανίζεται ως υποβλεννογόνια διόγκωση, συνήθως ασυμπτωματική, διαφόρου μεγέθους, με σκληροελαστική σύσταση και αργή ανάπτυξη. Είναι δυνατόν να προκαλεί νευρολογικά ελλείμματα (υπαισθησία) και σπάνια είναι επώδυνο. Πόνος μπορεί

The patient underwent removal of the tumor under general anesthesia. Excision was performed with electrocautery at the subperiosteal level and included a part of the soft palate (mucosa and tensor veli palatini muscle) (Fig. 5). The defect was restored with buccal fat pad bilaterally. Histological exanimation confirmed the diagnosis of the neurilemmoma and excision with clear margins (Fig. 6). Immunohistochemically, the tumor cells were positive to S-100 (Fig. 7).

The post-operative course of the patient was uneventful. Epithelization of the fat pads was complete in 3 weeks. At 4 years of follow-up the patient has a normal palate, no speech disturbances and mouth opening is normal at 40 mm.

## DISCUSSION

Schwannoma is the second more common neurogenic tumor, preceded by neurofibroma (Jordan and Regezi, 2003). Various histologic types of schwannoma are described such as solitary (common, conventional), cellular, plexiform, ancient, granular, and melanotic (Humber et al. 2011). The majority of schwannoma are characterized as solitary (Scheithauer et al. 1999). The cases presented in this article as well as the discussion refer to the solitary type.

In recent years, research has been carried out in order to determine the etiology of schwannoma. In many cases of this neoplasm, mutations have been detected at the chromosome 22. The NF2 gene has been located at the site 22q12 and is considered an oncosuppresor gene. Mutation or deletion of the NF2 gene is associated with development of schwannomas either single or in the context of neurofibromatosis (Sainz et al. 1994). It looks like the mutation leads to an imbalance between inhibitory and growth factors that regulate, via autocrine signaling, the proliferation and the differentiation of Schwann cells. Schwann cells are known to multiply rapidly during embryogenesis and are finally entering a latent state. This is achieved by inhibitory factors secreted by these cells (Muír et al. 1990, Eccleston et al. 1991). Eccleston et al. found that these factors are not secreted by the neoplasmatic Schwann cells. Furthermore, in 1990, Kimura et al. in California, isolated a new growth factor, the schwannoma- derived growth factor, from a sciatic nerve schwannoma (Kimura et al. 1990). This factor is secreted by the neoplasmatic Schwann cells and induces mitotic activity not only in Schwann cells, but in other neuroglial cells, astrocytes and fibroblasts.

Clinically, a neurilemmoma presents as a submucosal mass, usually asymptomatic, of varying size. It has fibroelastic composition and its growth is slow. It is possible to induce neurological deficits (hypoesthesia) and is painful in rare occasions. Pain may be caused also by inflammation secondary to trauma due to its anatomical location, eg tongue, palate (Jones and Mc William, 1987, Yang and Lin, 2003, Humber et al. 2011).

να προκληθεί και από δευτερογενή φλεγμονή μετά από τραυματισμό του, σε εντόπιση στην γλώσσα ή την υπερώα (Jones και McWilliam, 1987, Yang και Lin, 2003, Humber και συν. 2011).

Η προεγχειρητική διάγνωση του σβαννώματος δεν είναι εύκολη. Οι Kun και συν αναφέρουν ότι σε 49 περιπτώσεις σβαννώματος, μόνο 4 έτυχαν σωστής διάγνωσης προεγχειρητικά με απεικονιστικές μεθόδους (Kun και συν. 1993). Η υπολογιστική τομογραφία (CT) με σκιαγραφική ουσία απεικονίζει μάζα στρογγυλού ή ελλειψοειδούς σχήματος, με σαφή όρια, μικρότερης πυκνότητας από εκείνη μυός και σχετικά ομοιόμορφο εμπλουτισμό. Σε μεγάλου μεγέθους νευρειλημμώματα, μπορεί να δημιουργηθούν μικροκύστεις που δεν εμπλουτίζονται με την σκιαγραφική ουσία. Στην μαγνητική τομογραφία, το σβάννωμα εμφανίζει χαμηλό σήμα στην T1 ακολουθία και υψηλό σήμα στην T2 ακολουθία. Ο εμπλουτισμός με Gd-DTPA (gadopentate dimeglumine) δεν είναι ομοιόμορφος. Στην μαγνητική τομογραφία είναι δυνατόν να διαπιστωθεί το νεύρο στο οποίο είναι συμπεφυμένο το σβάννωμα, που αποτελεί και το νεύρο προέλευσης του νεοπλάσματος (Yamazaki και συν. 2004). Σύμφυση του νεοπλάσματος μπορεί να καταδειχθεί και στο υπερηχογράφημα, στο οποίο το σβάννωμα απεικονίζεται υπερηχοικό, με υποηχοικές τις τυχόν κυστικές περιοχές. Οι King και συν αναφέρουν ότι σε 6 από 8 περιπτώσεις σβαννώματος του τραχήλου κατέστη δυνατή η αναγνώριση του νεύρου προέλευσης με υπερηχογράφημα (King και συν. 1997).

Ιστολογικά διακρίνονται δύο περιοχές στα σβαννώματα, οι Antoni A και Antoni B, που συνήθως συνυπάρχουν. Στις περιοχές Antoni A τα ατρακτοειδή κύτταρα Schwann σχηματίζουν δοκίδες και οι πυρήνες τους είναι διατεταγμένοι σαν πάσσαλοι περιβάλλοντας στρώμα υαλίνης που βρίσκεται στο κέντρο. Οι σχηματισμοί αυτοί με τους πυρήνες και το στρώμα υαλίνης είναι γνωστοί ως Verocay bodies. Οι περιοχές Antoni B είναι υποκυτταρικές σε σχέση με τις Antoni A, με πολυμορφισμό των κυττάρων Schwann, τα οποία χωρίζονται μεταξύ τους από μικροκυστικούς χώρους (Amir και συν. 2002). Τα περισσότερα νευρειλημμώματα περιβάλλονται από κάψα που σχηματίζεται από επινεύριο και νευρικές ίνες. Αυτά όμως που σχηματίζονται στους βλεννογόνους (στόματος, ρινός) και στο κεντρικό νευρικό σύστημα συχνά στερούνται της κάψας αυτής (Sainz και συν. 1994).

Η ιστολογική διάγνωση επιβεβαιώνεται με ανοσοιστοχημικό έλεγχο στον οποίο τα νεοπλασματικά κύτταρα είναι θετικά για την πρωτείνη S-100, όπως όλα τα νευρικά κύτταρα. Αντισώματα για αντιγόνα της κυτταρικής μεμβράνης (CD57 and collagen IV) χρησιμοποιούνται για τη διαφοροδιάγνωση του σβαννώματος από άλλους νευρογενείς όγκους (Chrysomali και συν. 1997). Οι Jordan και Regezi (2003) σε μια αναδρομική μελέτη 307 ενδοστοματικών νεοπλασμάτων από ατρακτοειδή κύτταρα (νευρογενή, μυογενή, αγγειακά, ινογενή νεοπλάσματα) διαπίστωσαν ότι η συχνότερα, λανθασμένη ιστολογική διάγνωση αφορούσε σε νευρειλήμμωμα. Από τα 30 νευρειλημ-

Preoperative diagnosis of schwannoma is not easy. Kun et al. report that in 49 cases of schwannoma, only 4 were correctly diagnosed with radiological imaging preoperatively (Kun et al. 1993). A contrast-enhanced CT-scan, shows a mass of round or ellipsoid shape with well-defined margins, lower intensity compared to muscle's and relatively homogeneous enhancement. In larger shwannomas, microcysts may appear which are not contrast-enhanced.

Schwannomas depict low signal intensity in T1 MR images, and high signal intensity in T2 MR images. Enhancement with Gd-DTPA (gadopentate dimenglumine) is not homogeneous. MRI may reveal the nerve related to the tumour, which consists the nerve of tumor origin (e.g. mental, sublingual, lingual).This relation may be disclosed with ultrasound, where schwannomas are hypoechoic, while cystic lesions present hyperechoic. King et al. report that in 6 to 8 cases of schwannoma, ultrasound managed to identify the nerve associated with the tumor.

Histollogically, two patterns are described within the schwannoma: Antoni A and Antoni B, which usually coexist. The Antoni A area or pattern is characterized by Schwann cells that form bundles, with palisaded nuclei. Free bands of amorphous substance of hyaline between the row of nuclei are known as Verocay bodies. The Antoni B area is hypocellular in comparison to Antoni A type, with Schwann cells pleomorphism and microcystic areas among them (Amir et al. 2002). Most schwannomas are surrounded by capsule, formed of epineurium and neural fibers. Those that appear in the mucosa (oral cavity, nose) and in the central nerve system are often deprived of this capsule (Sainz et al. 1994).

Immunochemistry is performed for the confirmation of the histological diagnosis. The neoplasmatic cells are positive for S-100 protein, as are all neural cells. Antibodies for the cellular membrane antigens (CD57 and collagen IV) are being used for differentiating schwannoma from other tumors of neural origin (Chrysomali et al. 1997). Jordan and Regezi in a retrospective study of 307 intraoral neoplasms from spindle cells (neurogenic, myogenic, vascular, fibrogenic neoplasms) found that the most common mistaken histological diagnosis was that of neurilemmoma; out of 30 neurilemmomas in the study, as diagnosed initially by histology, 18 proved to be palisaded encapsulated neuromas by immunochemistry (Jordan and Regezi, 2003).

Differential diagnosis of schwannoma should be performed in order to exclude other neurogenic tumors of peripheral nerves: neurofibroma, traumatic neuroma, mucosal neuroma (in the context of type III multiple endocrine neoplasia), neural sheath myxoma, and palisaded encapsulated neuroma (Kun et al. 1993, Yamazaki et al. 2004). Differential diagnosis of the neurogenic tumors can be hard, because there are many similarities in the clinical and histological appearance. Immunochemistry is used to aid the differential diagnosis. The most known

μώματα της μελέτης, των οποίων η αρχική διάγνωση είχε τεθεί με την ιστολογική εξέταση, τα 18 αποδείχθηκαν με ανοσοιστοχημικές μεθόδους «νεύρωμα με κάψα» (Jordan και Regezi, 2003).

Η διαφορική διάγνωση του σβαννώματος γίνεται από τα άλλα νευρογενή νεοπλάσματα των περιφερικών νεύρων: το νευροίνωμα, το τραυματικό νεύρωμα, το βλεννογόνιο νεύρωμα (στα πλαίσια της πολλαπλής ενδοκρινικής νεοπλασίας τύπου III), το μύξωμα του νευρικού ελύτρου και το νεύρωμα με κάψα (Kun και συν. 1993, Yamazaki και συν. 2004). Στην διάκριση των νευρογενών όγκων που είναι δύσκολη, γιατί η κλινική και ιστολογική τους εικόνα παρουσιάζει ομοιότητες, συμβάλλει η ανοσοιστοχημεία. Το πιο γνωστό και μελετημένο αντίσωμα, η πρωτείνη S-100, αντιδρά ομοιόμορφα με τα κύτταρα του σβαννώματος, σε αντίθεση με το νευροίνωμα που μόνο τμήμα των κυττάρων αντιδρά (Chrysomali και συν. 1997). Η διαφορική διάγνωση αφορά και σε άλλους καλοήθεις όγκους των μαλακών μορίων όπως ίνωμα, λίπωμα, ραβδομύωμα.

Η θεραπεία του σβαννώματος είναι η χειρουργική εκτομή με περιθώριο υγιών ιστών. Ο υπερκείμενος βλεννογόνος εκτέμνεται en block με το νεόπλασμα. Το υπεύθυνο νεύρο, αν μπορεί να αναγνωριστεί, είναι δυνατόν να διατηρηθεί με προσεκτική παρασκευή, δεδομένης της καλοήθους φύσης του σβαννώματος και της ανάπτυξης του στα πλάγια των νεύρων (Colin, 1990, Rallis και συν. 2015). Το έλλειμμα που προκύπτει μετά την εκτομή μπορεί να χρειάζεται αποκατάσταση ανάλογα το μέγεθος και την εντόπισή του, όπως στην δεύτερή μας περίπτωση. Ο κρημνός του λιπώδους σώματος της παρειάς που επιθηλιοποιείται σε δύο με τρείς εβδομάδες και αποκτά την υφή και την χροιά του υπόλοιπου στοματικού βλεννογόνου, αποτελεί μία εξαιρετική μέθοδο κάλυψης ελλειμμάτων της υπερώας.

Ανεπαρκής εκτομή του σβαννώματος είναι δυνατόν να οδηγήσει σε υποτροπή του νεοπλάσματος. Σε ασθενείς με νευροινωμάτωση η πιθανότητα υποτροπής είναι σαφώς μεγαλύτερη. Επίσης μεγαλύτερα ποσοστά υποτροπής παρουσιάζουν τα ενδοκράνια σβαννώματα, καθώς και ο πλεξοειδής τύπος. Κακοήθης εξαλλαγή σβαννωμάτων είναι εξαιρετικά σπάνια (Wright και Jackson, 1980, Zachariades και συν. 1987).

and studied antibody is protein S-100 that reacts homogeneously with the schwannoma cells, in contrast to the neurinoma where only a part of the cells react (Chrysomali et al. 1997). Differential diagnosis should be also made from other benign tumors of soft tissue such as fibroma, lipoma, and rhabdomyoma.

The treatment of schwannoma is surgical excision with a healthy tissue margin. The ovelying mucosa is excised en block with the neoplasm. The involved nerve, if identifiable, may be preserved with careful anatomic preparation, given that the schwannoma is a benign tumor and grows laterally of the nerve (Colin, 1990, Rallis et al. 2015). The defect which derives from the excision might need to be reconstructed, depending on the size and the location, as presented in the second case. It is worth noting that the flap of the buccal fat pad can be used for coverage of palate defects with exceptional results. The fat epithelializes in two to three weeks and gains the structure and color of the rest of the oral mucosa.

Incomplete excision of the schwannoma could lead to recurrence of the neoplasm. The chance of recurrence is far greater in patients with neurofibromatosis. Intracranial schwannomas and plexiform type are also associated with greater incidence of recurrence. Malignant transformation of schwannomas is extremely rare (Wright and Jackson, 1980, Zachariades et al. 1987).

## ΒΙΒΛΙΟΓΡΑΦΙΑ/REFERENCES


Amir R, Altman KW, Zaheer S: Neurilemmoma of the hard palate. J Oral Maxillofac Surg 60: 1069-1071, 2002

Castonguay, A., Levesque S, Robitalle R: Glial cells as active partners in synaptic functions. Progress in Brain Research 132:227-39, 2001

Cherrick HM, Eversole LR: Benign neural sheath neoplasm of the oral cavity. Report of thirty-seven cases. Oral Surg Oral Med Oral Pathol 32:900-909, 1971

Chrysomali E, Papanicolaou SI, Dekker NP, Regezi JA: Benign neural tumors of the oral cavity: a comparative immunohistochemical study. Oral Surg Oral Med Oral Pathol Oral Radiol Endod 84: 381-390, 1997

Colin W: Trigeminal intraoral schwannomas. Compendium 11: 674-677, 1990.

Eccleston PA, Mirsky R, Jessen KR: Spontaneous immortalisation of Schwann cells in culture: short-term cultured Schwann cells secrete growth inhibitory activity. Development 112:33-42, 1991

Geist JR, Gander DL, Stefanac SJ: Oral manifestations of neurofibromatosis types I and II. Oral Surg Oral Med Oral Pathol 73: 376-382, 1992

Gutmann DH, Aylsworth A, Carey JC: The diagnostic evaluation and multidisciplinary management of neurofibromatosis 1 and neurofibromatosis 2. JAMA 278: 51-57, 1997

Hafer-Macko CE, Sheikh KA, Li CY, Ho TW, Cornblath DR, McKhann GM, Asbury AK, Griffin JW: Immune attack on the Schwann cell surface in acute inflammatory demyelinating polyneuropathy. Ann Neurol 39:625-635, 1996

Humber CC, Copete MA, Hohn FI. Ancient schwannoma of upper lip: case report with distinct histologic features and review of the literature. J Oral Maxillofac Surg. 69:118-122, 2011

Iatrou I, Fotopoulos D, Theologie-Lygidakis N, Michail A: Preauricular facial nerve neirilemmoma in a pediatric patient. A case report. Hellenic Archives of Oral and Maxillofacial Surgery 2, 113-120, 2011

Jones JA, McWilliam LJ: Intraoral neurilemmoma (schwannoma): an unusual palatal swelling. Oral Surg Oral Med Oral Pathol 63:351-353, 1987

Jordan RC, Regezi JA. Oral spindle cell neoplasms: a review of 307 cases. Oral Surg Oral Med Oral Pathol Oral Radiol Endod 95: 717-724, 2003

Kimura H, Fischer WH, Schubert D: Structure, expression, and function of a schwannoma-derived growth factor. Nature 348: 257-260, 1990

King AD, Ahuja AT, King W, Metreweli C: Sonography of peripheral nerve tumor of the neck. Am J Roentgenol 169: 1695–1698, 1997

Kun, Q.I. Dao-Yi and Z. Kui-Hua: A comparison between the clinical behavior of neurilemomas in the neck and oral and maxillofacial region. J Oral Maxillofac Surg 51: 769–771, 1993

Mahmood L, Demian N, Weinstock YE, Weissferdt A.Mandibular nerve schwannoma resection using sagittal split ramus osteotomy. J Oral Maxillofac Surg. 71:1861-1872, 2013

Muir D, Varon S, Manthorpe M: Schwann cell proliferation in vitro is under negative autocrine control. J Cell Biol 111: 2663-2671, 1990

Nakasato T, Katoh K, Ehara S, Tamakawa Y, Hoshino M, Izumizawa M, Sakamaki K, Fukuta Y, Kudoh K: Intraosseous neurilemmoma of the mandible. AJNR Am J Neuroradiol 21:1945-1947, 2000

Rallis G, Mourouzis K, Maltezos C, Stathopoulos P. Hemiatrophy of the tongue caused by an extensive vagus nerve schwannoma masquerading as a carotid chemodectoma. J Maxillofac Oral Surg. 14(Suppl 1):366-9, 2015

Sainz J, Huynh DP, Figueroa K: Mutations of the neurofibromatosis type 2 gene and lack of the gene product in vestibular schwannomas. Hum Mol Genet 3: 885-891, 1994

Scheithauer BW, Woodruff JM, Erlandson RA: Tumors of the peripheral nervous system. In: Armed Forces Institute of Pathology: Atlas of Tumor Pathology. Rosai J, Sobin LH 1999, pp. 105-176

Tos M, Stangerup SE, Caye-Thomasen P, Tos T, Thomsen J: What is the real incidence of vestibular schwannoma? Arch Otolaryngol Head Neck Surg 130(2):216-220, 2004

Williams HK, Cannell H, Silvester K, Williams DM: Neurilemmoma of the head and neck. Br J Oral Maxillofac Surg 31:32-35, 1993

Wright BA, Jackson D: Neural tumors of the oral cavity. A review of the spectrum of benign and malignant oral tumors of the oral cavity and jaws. Oral Surg Oral Med Oral Pathol 49: 509-522, 1980

Yang SW, Lin CY: Schwannoma of the upper lip: case report and literature review. Am J Otolaryngol 24:351-354, 2003

Young H, Hyman S, North K: Neurofibromatosis 1: clinical review and exceptions to the rules. J Child Neurol 17:613-621, 2002

Yamazaki H, Kaneko A, Ota Y, Tsukinoki K: Schwannoma of the mental nerve: usefulness of preoperative imaging: a case report. Oral Surg Oral Med Oral Pathol Oral Radiol Endod 97:122-126, 2004

Zachariades N, Mezitis M, Vairaktaris E, Triantafyllou D, Skoura-Kafoussia C, Konsolaki-Agouridaki E, Hadjiolou E, Papavassiliou D:

Benign neurogenic tumors of the oral cavity. Int J Oral Maxillofac Surg 16: 70-76, 1987



Διεύθυνση επικοινωνίας:
**Μαρία Ε. Παπαδάκη**
Καλαμά 1
71306, Ηράκλειο Κρήτης, Ελλάδα
Τηλ.: 6980149378
e-mail: maria.papadaki@gmail.com

Address:
**Maria E. Papadaki**
1 Kalama str,
71306, Heraklio Crete, Greece
Tel: 0030 6980149378
e-mail: maria.papadaki@gmail.com