Ατρακτοκυτταρικό λίπωμα στη στοματική κοιλότητα: Παρουσίαση σπάνιου περιστατικού

Δημήτριος ΔΕΣΚΟΣ[1], Γεώργιος ΜΗΤΣΟΠΟΥΛΟΣ[1], Χαρά ΧΑΤΖΗΧΑΛΕΠΛΗ[2], Χρήστος ΠΕΡΙΣΑΝΙΔΗΣ[3]

Κλινική Στοματικής και Γναθοπροσωπικής Χειρουργικής, ΓΝΑ «Ο Ευαγγελισμός», Οδοντιατρική Σχολή ΕΚΠΑ (Διευθυντής: Καθηγητής Χ. Περισανίδης)

Spindle cell lipoma of the oral cavity: Report of a rare case

Dimitrios DESKOS, Georgios MITSOPOULOS, Chara CHATJICHALEPLI, Christos PERISANIDIS

Department of Oral and Maxillofacial Surgery, "Evangelismos" General Hospital of Athens, School of Dentistry, National and Kapodistrian University of Athens, Greece (Head: Professor C. Perisanidis)

Ενδιαφέρουσα περίπτωση
Case report

ΠΕΡΙΛΗΨΗ: Το ατρακτοκυτταρικό λίπωμα αποτελεί έναν ασυνήθη τύπο καλοήθους λιπωματώδους οντότητας με σπάνια εμφάνιση στη στοματική κοιλότητα. Σκοπός της παρούσας εργασίας είναι η παρουσίαση μίας κλινικής περίπτωσης ασθενούς ηλικίας 50 ετών με ασυμπτωματική διόγκωση της δεξιάς παρειάς, η οποία αφαιρέθηκε χειρουργικά. Το αποσταλέν παρασκεύασμα ανέδειξε καλοήθη όγκο διαστάσεων 2,8×2×1,4 cm. Η ανοσοϊστοχημική χρώση ανέδειξε θετικότητα ως προς το αντίσωμα CD34 και ταυτοποίησε ότι πρόκειται για ατρακτοκυτταρικό λίπωμα.

ΛΕΞΕΙΣ ΚΛΕΙΔΙΑ: ατρακτοκυτταρικό λίπωμα, λίπωμα, παρειά, στοματική κοιλότητα.

SUMMARY: Spindle cell lipoma is a benign lipomatous neoplasm, which rarely occurs in the oral cavity. The aims of this paper are to report a case of spindle cell lipoma located in buccal mucosa and discuss the main clinical, histological, and immunohistochemical findings of this entity. Thus, we report a case of an asymptomatic smooth surface nodule in an 50 years old Caucasian man. A 2.8×2×1.4 cm encapsulated mass was removed. Histological and immunohistochemical features were the absence of adipocytes and CD34+ spindle cells, which led to a diagnosis of spindle cell lipoma.

KEY WORDS: Spindle cell lipoma, lipoma, buccal mucosa, oral cavity.

[1] *Ειδικευόμενος Ιατρός ΣΓΠΧ, Κλινική ΣΓΠΧ, ΓΝΑ «Ο Ευαγγελισμός»*
[2] *Μεταπτυχιακή φοιτήτρια Οδοντοφατνιακής Χειρουργικής, Οδοντιατρική Σχολή ΕΚΠΑ*
[3] *Δρ ΣΓΠΧ, Καθηγητής, Διευθυντής, Κλινική ΣΓΠΧ, ΓΝΑ «Ο Ευαγγελισμός»*

Παρελήφθη: 4/4/2020 - Έγινε δεκτή: 22/4/2020

Paper received: 4/4/2020 - Accepted: 22/4/2020

ΕΙΣΑΓΩΓΗ

Το ατρακτοκυτταρικό λίπωμα (spindle cell lipoma) αποτελεί έναν ασυνήθη τύπο λιπώματος με σπάνια εντόπιση στη στοματική κοιλότητα. Εμφανίζεται κυρίως ως υποδερματική, συμπαγής και καλά περιγεγραμμένη μάζα με εντόπιση στην πρόσθια τραχηλική χώρα, στην ωμική ζώνη και στη ράχη (McDaniel και συν. 1984). Το ατρακτοκυτταρικό λίπωμα αποτελεί το 1,65 % όλων των υποτύπων των λιπωματωδών οντοτήτων που εντοπίζονται στη στοματική κοιλότητα (Said-Al-Naief και συν. 2001).
Η γλώσσα είναι η πιο συνήθης εντόπιση, ακολουθούμενη από το έδαφος του στόματος και την παρειά (Caldeira και συν. 2011). Ιστολογικά χαρακτηρίζεται από αντικατάσταση του ώριμου λιπώδους ιστού από ατρακτοειδή κύτταρα εν μέσω στρώματος κολλαγόνου και μυξωματοειδούς υλικού (Tosios και συν. 1995).
Η μέση ηλικία εμφάνισης είναι 50-60 έτη. Στην κλινική διαφορική διάγνωση περιλαμβάνονται το τραυματικό ίνωμα, οι καλοήθεις όγκοι των σιελογόνων αδένων, το κλασσικό λίπωμα και οι καλοήθεις όγκοι του νευρικού ιστού (Caldeira και συν. 2011).

INTRODUCTION

Spindle cell lipoma is an uncommon type of lipoma, which rarely occurs in the oral cavity. It usually develops as a subcutaneous, solitary, well-circumscribed mass located in the anterior neck, upper back and shoulders (McDaniel et al. 1984). Spindle cell lipoma accounts for 1.65% of all subtypes of lipomatous entities in the oral cavity (Said-Al-Naief N. et al. 2001).
The tongue is the most common site, followed by the floor of the mouth and the cheek (Caldeira et al. 2011). Histologically, it is characterised by the replacement of mature adipose tissue by spindle cells inside a collagenous and myxoid stroma (Tosios et al. 1995).
It usually presents in patients between the ages of 50 and 60. Clinical differential diagnosis includes traumatic fibroma, benign tumours of the salivary glands, classic lipoma and benign tumours of the nerve tissue (Caldeira et al. 2011).

ΠΕΡΙΓΡΑΦΗ ΠΕΡΙΠΤΩΣΗΣ

Ασθενής άρρην 50 ετών, προσήλθε στα εξωτερικά ιατρεία της Κλινικής Στοματικής και Γναθοπροσωπικής Χειρουργικής, με ελεύθερο ιατρικό ιστορικό και ασυμπτωματική διόγκωση, προοδευτικά αυξανόμενη στη δεξιά παρειά, διάρκειας 2 ετών. Πραγματοποιήθηκε χειρουργική αφαίρεση της υποβλεννογόνιας βλάβης υπό τοπική αναισθησία (Εικ. 1-4). Το μέγεθος του εξαιρεθέντος ογκιδίου ήταν 2,8×2×1,4 cm, με βάση εκτομής με μέγιστη διάμετρο 1,4 cm. Πραγματοποιήθηκαν ανοσοϊστοχημικές χρώσεις για τα μόρια S-100, SOX-10, INI-1, EMA, CDKN2A (p16), CD31, CD34, D2-40, FVIII, ERG, HHV-8, PHH-3 και Ki-67.
Η παθολογοανατομική εξέταση του παρασκευάσματος ανέδειξε καλοήθη μεσεγχυματογενή λιπωματώδη αλλοίωση με λοβιώδες εν μέρει αρχιτεκτονικό ιστολογικό πρότυπο ανάπτυξης, η οποία αποτελείται κυρίως από ατρακτοκυτταρικό κυτταρικό πληθυσμό (spindle cells), πλειόμορφα κύτταρα (polymorphic cells) και πολυπύρηνα γιγαντοκύτταρα με ιστολογικό πρότυπο δίκην «άνθους» (multi nucleated floret like pattern giant cells). Η αλλοίωση στερείται εν γένει πληθυσμού ώριμων λιποκυττάρων (fat-poor lesion). Συνυπάρχουν σχισμοειδείς χώροι (slit-like spaces) με ψευδοθηλωματώδεις προσεκβολές και ψευδοαγγειωματώδη εικόνα. Παρατηρούνται περιοχές με υαλινοποίηση ή μυξοειδή εκφύλιση του στρώματος, εστιακή εκφυλιστικού τύπου πυρηνική ατυπία και απουσία νεκρώσεων. Ανοσοφαινοτυπικά παρατηρείται διάχυτη εναπόθεση του αντιγόνου CD34 (Εικ. 5-7).

CASE DESCRIPTION

A 50-year-old male patient presented at the Outpatient Clinic of the Oral and Maxillofacial Surgery Department with an unremarkable medical history and an asymptomatic swelling in the right cheek, that had been growing progressively over the past 2 years. The subcutaneous lesion was removed surgically under local anaesthesia (Fig. 1-4).
The size of the excised tumour was 2.8×2×1.4 cm, with an excisional base of maximum diameter of 1.4 cm. Immunohistochemical staining was performed using S-100, SOX-10, INI-1, EMA, CDKN2A (p16), CD31, CD34, D2-40, FVIII, ERG, HHV-8, PHH-3 and Ki-67.
Pathology examination of the specimen revealed a benign mesenchymal lipomatous lesion with a partly lobular architectural histological growth pattern, which is mainly comprised of a spindle cell population (spindle cells), polymorphic cells and multi nucleated floret-like pattern giant cells. Overall, the lesion was poor in terms of mature fat cells (fat-poor lesion). Slit-like spaces coexisted with pseudo-papillomatous projections and pseudoangiomatous features. We also observed areas of hyalinisation or myxoid degeneration of the stroma, focal degenerative-type nuclear atypia and absence of necrosis. Immunophenotypically, we observed a diffuse expression of the CD34 antigen (Fig. 5-7).

Εικ. 1: Ενδοστοματική εικόνα της βλάβης. Μετά από πίεση στην παρειά εξωστοματικά η βλάβη προβάλλει ενδοστοματικά.
Fig. 1: Intraoral image of the lesion. When applying extraoral pressure on the cheek, the lesion protrudes intraorally.

Εικ. 2: Τομή στο βλεννογόνο και παρασκευή του καλά περιγεγραμμένου υποβλεννογόνιου ογκιδίου, με συνεχή πίεση της βλάβης ώστε να προβάλλει ενδοστοματικά.
Fig. 2: Incision through the mucosa and dissection of the well-circumscribed submucosal tumour, with continuous application of pressure onto the lesion so that it protrudes intraorally.

Εικ. 3: Το ογκίδιο μετά από πλήρη εξαίρεση.
Fig. 3: Fully excised tumour.

Εικ. 4: Η περιοχή της επέμβασης μετά τη συρραφή.
Fig. 4: The intervention site after suturing.

ΣΥΖΗΤΗΣΗ

Ο Παγκόσμιος Οργανισμός Υγείας κατηγοριοποιεί τις καλοήθεις λιπωματώδεις οντότητες σε λίπωμα (lipoma), λιποβλάστωμα (lipoblastoma), λιπωμάτωση (lipomatosis), λιπωμάτωση περιφερικού νεύρου (lipomatosis of a nerve), μυολίπωμα (myolipoma), αγγειολίπωμα (angiolipoma), ατρακτοκυτταρικό λίπωμα (spindle cell lipoma) και χονδροειδές λίπωμα (chondroid lipoma) (Fletcher και συν. 2013). Το ατρακτοκυτταρικό λίπωμα αποτελεί σπάνιο πληθυσμό ενδοστοματικά εντοπιζόμενου λιπώματος, με ιδιαίτερους ιστολογικούς χαρακτήρες και περιγράφηκε πρώτη φορά το 1975 από τους Enzinger και Harvey (Enzinger και Harvey, 1975). Εντοπίζεται κυρίως στη μαλθακή υπερώα και στη γλώσσα, ενώ λιγότερο συχνά στην παρειά και στο έδαφος του στόματος (Malthiery και συν. 2019). Αποτελεί κατά κανόνα συμπαγή όγκο, ενώ έχουν αναφερθεί περιπτώσεις ασθενών με αμφοτερόπλευρη εντόπιση στη γλώσσα και ταυτόχρονη εν-

DISCUSSION

The World Health Organization classifies benign lipomatous masses into the following categories: lipoma, lipoblastoma, lipomatosis, lipomatosis of a nerve, myolipoma, angiolipoma, spindle cell lipoma and chondroid lipoma (Fletcher et al. 2013). Spindle cell lipoma is a rare type of intraorally-located lipoma with distinctive histological features, which was first described in 1975 by Enzinger and Harvey (Enzinger and Harvey, 1975). It is usually located in the soft palate and tongue, and less frequently in the cheek and mouth floor (Malthiery et al. 2019). Spindle cell lipomas are generally solitary tumours, but there have been reports of patients with bilateral sites of occurrence on the tongue and simultaneous occurrence in the nose and cutaneous part of the neck, involving familial and non-familial cases. The ratio of men to women is 2 to 1, with a mean age of 56 years (Lau et al. 2015).

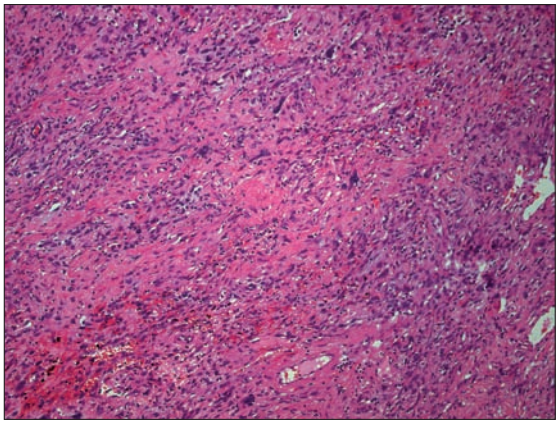

Εικ. 5: Μεσεγχυματογενές νεόπλασμα αποτελούμενο από ατρακτόμορφο κυτταρικό πληθυσμό, με απουσία ώριμων λιποκυττάρων και απουσία νεκρώσεων. Ο ατρακτοκυτταρικός πληθυσμός περιλαμβάνει πλειόμορφα κύτταρα ή και πολυπύρηνα γιγαντοκύτταρα τύπου «floret», χρώση αιματοξυλίνης-ηωσίνης, μεγέθυνση ×100.
Fig. 5: Mesenchyma neoplasm consisting of a spindle-form cell population, with an absence of mature adipose cells and an absence of necrosis. The spindle cell population includes polymorphic cells and/or multinucleated floret-like pattern giant cells, hematoxylin-eosin staining, ×100 magnification.

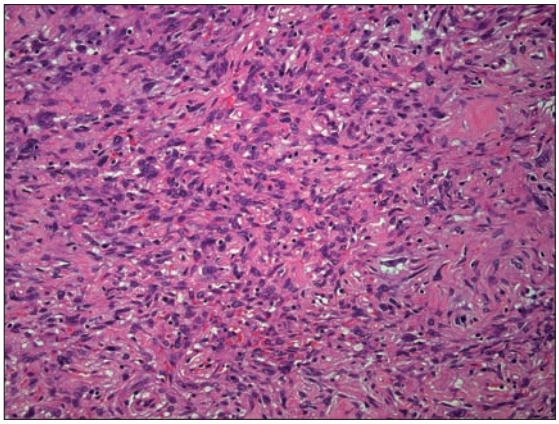

Εικ. 6: Απουσία κυτταρικής ατυπίας ή μιτωτικής δραστηριότητας, χρώση αιματοξυλίνης-ηωσίνης, μεγέθυνση ×200.
Fig. 6: Absence of cellular atypia or mitotic activity, hematoxylin-eosin staining, ×200 magnification.

τόπιση στη μύτη και στη δερματική χώρα του αυχένα και αφορούν οικογενείς και μη περιπτώσεις. Η αναλογία ανδρών-γυναικών είναι 2 προς 1, με μέση ηλικία εμφάνισης τα 56 έτη (Lau και συν. 2015).

Στην ιστολογική εξέταση της βλάβης αναδεικνύεται πληθυσμός ατρακτοειδών κυττάρων. Το κυτταρικό αυτό στοιχείο του όγκου μιμείται άλλες βλάβες από ατρακτόμορφα κύτταρα, οπότε απαιτείται προσοχή στην ιστολογική διαφορική διάγνωση από ένα καλά διαφοροποιημένο λιποσάρκωμα. Άλλες λιγότερο πιθανές διαγνώσεις είναι το νευρίνωμα, ο συμπαγής ινώδης όγκος και το δερματοϊνοσάρκωμα (Wood και συν. 2010).

Η προέλευση των ατρακτοειδών κυττάρων είναι αδιευκρίνιστη. Μελέτες έδειξαν ότι τα ατρακτοειδή κύτταρα (spindle cells) αποτελούν τροποποιημένους ινοβλάστες που προέρχονται από μεσεγχυματικά κύτταρα πέριξ των αγγείων, τα οποία έχασαν την ικανότητά τους να μετατρέπονται σε ινοβλάστες, αλλά είναι ικανά να συνθέτουν κολλαγόνο. Αυτά τα ατρακτοειδή κύτταρα ανοσοϊστοχημικά είναι θετικά για το CD34 και bcl-2, αλλά αρνητικά για την a-sma, τον παράγοντα VIII, την κυτοκερατίνη και την S-100 πρωτεΐνη (Chen και συν. 1984).

Η θετικότητα του CD34 καθοδηγεί τον παθολογοανατόμο στη διάγνωση, αλλά το ανοσοϊστοχημικό προφίλ από μόνο του δεν μπορεί να διαχωρίσει τη βλάβη από άλλες βλάβες από ατρακτοειδή κύτταρα. Το καλά διαφοροποιημένο λιποσάρκωμα σπάνια είναι θετικό ως προς το CD34, αλλά άλλοι όγκοι όπως ο συμπαγής ινώδης όγκος και το δερματοϊνοσάρκωμα είναι θετικοί. Σε

A histological examination of the lesion reveals a population of spindle cells. This cellular feature of the tumour resembles other spindle cell lesions, and therefore its histological differential diagnosis from a well-differentiated liposarcoma should be done very carefully. Other less likely diagnoses include neurofibroma, solitary fibrous tumour and dermatofibrosarcoma (Wood et al. 2010).

The origin of spindle cells is unclear. According to studies, spindle cells are modified fibroblasts that originated from mesenchymal cells located around vessels, which have lost their ability to differentiate into fibroblasts, but are capable of collagen synthesis. Immunohistochemically, these spindle cells are positive to CD34 and bcl-2, but negative to a-sma, factor VIII, cytokeratin and S-100 protein (Chen et al. 1984).

Possitivity to CD34 guides the pathologist in their diagnosis, however the immunohistochemical profile alone cannot help distinguish this type of lesion from other spindle cell lesions. Well-differentiated liposarcomas are rarely positive to CD34, however other tumours such as solitary fibrous tumours and dermatofibrosarcomas are positive. In those cases, morphological differences can help in the histological differential diagnosis of these lesions from each other. Spindle cell tumours can be positive to CD99 and bcl-2. However, bcl-2 is expressed in spindle cell lipomas but not in dermatofibromas or benign and malignant smooth muscle tumours. Despite the fact that lipocytes are positive to S-100 in

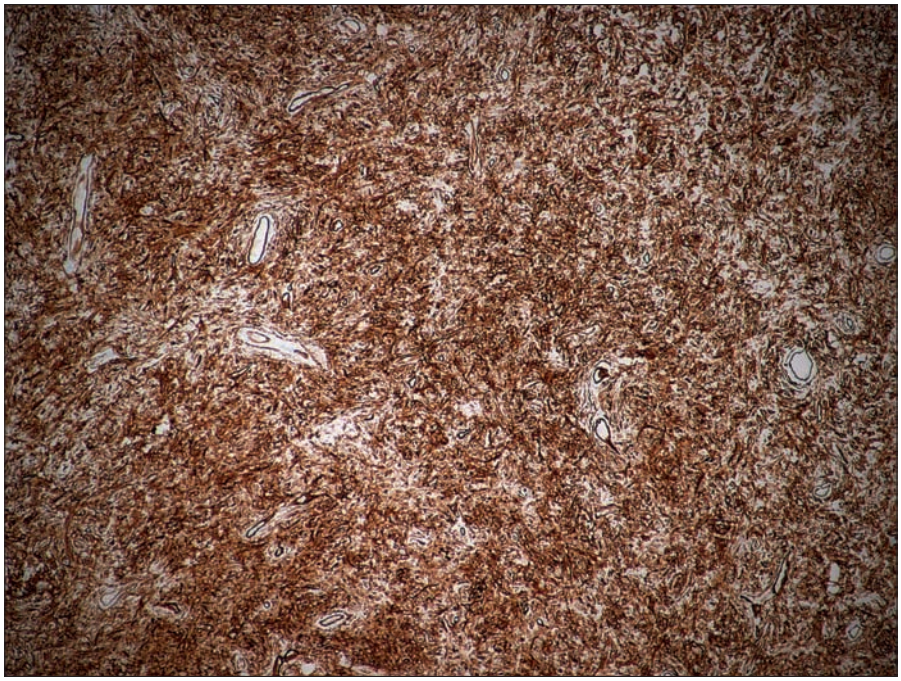

Εικ. 7: Διάχυτη και έντονη μεμβρανική έκφραση CD34 αντιγόνο, μεγέθυνση ×40.
Fig. 7: Diffuse and intense membrane expression of the CD34 antigen, ×40 magnification.

αυτές τις περιπτώσεις χρησιμοποιούνται μορφολογικές διαφορές για την ιστολογική διαφορική διάγνωση των βλαβών. Οι όγκοι από ατρακτοκύτταρα μπορεί να είναι θετικοί για το CD99 και το bcl-2. Το bcl-2 εκφράζεται στο λίπωμα από ατρακτοειδή κύτταρα αλλά όχι στο δερματοΐνωμα η σε καλοήθεις και κακοήθεις όγκους των λείων μυικών κυττάρων. Παρόλο που στο ατρακτοκυτταρικό λίπωμα τα λιποκύτταρα είναι θετικά ως προς το S-100, τα ατρακτοειδή κύτταρα είναι αρνητικά (Manor και συν. 2013).

ΣΥΜΠΕΡΑΣΜΑ

Το ατρακτοκυτταρικό λίπωμα (spindle cell lipoma) αποτελεί έναν σπάνιο καλοήθη λιπωματώδη όγκο. Συχνότερες θέσεις ενδοστοματικής εντόπισης είναι η γλώσσα, η παρειά και η υπερώα (Christopoulos και συν. 1989). Τα ιστολογικά μορφολογικά χαρακτηριστικά του όγκου βοηθούν σημαντικά στη διαφορική διάγνωση από άλλες παρόμοιες βλάβες με παρουσία ατρακτοειδών κυττάρων, ενώ η ανοσοϊστοχημεία είναι άκρως καθοριστική για την τελική διάγνωση.

spindle cell lipomas, the spindle cells are negative (Manor et al. 2013).

CONCLUSION

Spindle cell lipoma is a rare benign lipomatous tumour. The tongue, cheek and palate are its most common intraoral sites of occurrence (Christopoulos et al. 1989). The histomorphological features of the tumour can help significantly when it comes to its differential diagnosis from other similar spindle cell lesions, and immunohistochemistry plays a decisive role in the final diagnosis.

ΒΙΒΛΙΟΓΡΑΦΙΑ/REFERENCES

Caldeira PC, Bernardes VF, Miranda AC, et al: Oral spindle cell lipomas. OJST. 2011

Chen SY, Fantasia JE, Miller AS: Myxoid lipoma of oral soft tissue: a clinical and ultrastructural study. Oral Surg Oral Med Oral Pathol. 57: 300–7, 1984

Christopoulos P, Nicolatou O, Patrikiou A: Oral spindle cell lipoma. Report of a case. Int J Oral Maxillofac Surg 18(4): 208-9, 1989

Enzinger FM and Harvey DA: "Spindle cell lipoma", Cancer 36(5): 1852–1859, 1975

Fletcher CDM, Bridge JA, Hogendoorn P, and Mertens F: World Health Organization Classification of Tumours. Pathology and Genetics. Tumours of Soft Tissue and Bone, IARCPress, Lyon, France, 2013

Lau SK, Bishop JA, Thompson LD: Spindle cell lipoma of the tongue: a clinicopathologic study of 8 cases and review of the literature. Head and Neck Pathol. 9: 253–59, 2015

Malthiery E, Costes-Martineau V, Fauroux MA, Torres JH: A 37mm Spindle Cell Lipoma on the Floor of the Mouth. Case Rep Dent. 2019:2138928. doi: 10.1155/2019/2138928. eCollection 2019

Manor E, Sion-Vardy N, Brennan PA, Bodner L: Spindle cell lipoma of the oral cavity: a clinicopathologic analysis of 35 reported cases. Surg Sci 2013

McDaniel RK, Newland JR, Chiles DG: Intraoral spindle cell lipoma: case report with correlated light and electron microscopy. Oral Surg. 57: 52–57, 1984

Said-Al-Naief N, Zahurullah FR, and Sciubba JJ: "Oral spindle cell lipoma" Annals of Diagnostic Pathology, 5(4): 207–215, 2001

Tosios K, Papanicolaou SI, Kapranos N, Papadogeorgakis N: Spindle cell lipoma of the oral cavity. Int J Oral Maxillofac Surg 24: 363–64, 1995

Wood L, Fountaine TJ, Rosamilia L, et al: Cutaneous CD34+ spindle cell neoplasms: histopathologic features distinguish spindle cell lipoma, solitary fibrous tumor, and dermatofibrosarcoma protuberans. Am J Dermatopathol. 32(8): 764–68, 2010

Διεύθυνση επικοινωνίας:
Δημήτριος Δέσκος
Λεωφόρος Βασ. Κωνσταντίνου 33
10674 Αθήνα
Τηλ.: 0030 6955474149, 0030 210 7257979
e-mail: deskosdimitris@gmail.com

Address:
Dimitrios Deskos
33 Vas. Konstantinou Avenue
10674 Athens, Greece
Tel.: 0030 6955474149, 0030 210 7257979
e-mail: deskosdimitris@gmail.com