Τοποθέτηση οστεοενσωματούμενων εμφυτευμάτων στην πρόσθια αισθητική ζώνη: Μακροπρόθεσμα αποτελέσματα.

Δέσποινα Γκουζούλα[1,5], Σπυρίδων Αυγουστής[1], Εμμανουήλ Βλάχος[2,5], Αγγελική Λαμπρινούδη[3,5], Ιωάννης Φουρμούζης[4,5]

Implant placement in the aesthetic zone: Long-term results.

Despoina Gkouzoula[1,5], Spyridon Avgoustis[1], Emmanouil Vlachos[2,5], Aggeliki Lamprinoudi[3,5], Ioannis Fourmousis[4,5]

DOI: https://dx.doi.org/10.54936/haoms241314

Βιβλιογραφική ανασκόπηση και παρουσίαση κλινικών περιπτώσεων
Clinical case series and review

ΠΕΡΙΛΗΨΗ: Η τοποθέτηση οστεοενσωματούμενων εμφυτευμάτων αποτελεί έναν από τους συχνότερους τρόπους αποκατάστασης νωδότητας της στοματικής κοιλότητας. Τα εμφυτεύματα, εξαιτίας της έλλειψης περιρριζίου, και της διαδικασίας της οστεοενσωμάτωσης, παραμένουν ακίνητα στο οστούν. Η σχέση τους αυτή με το οστούν, όταν πια αρχίζουν να λειτουργούν υπό δυνάμεις μάσησης, ορίζεται ως «οστεοενσωμάτωση», αλλά και ως «λειτουργική αγκύλωση».

Σε αντίθεση με τα εμφυτεύματα, τα δόντια δεν παραμένουν ακίνητα, αλλά ακολουθούν την ανάπτυξη του κρανιοπροσωπικού συμπλέγματος και ειδικότερα του στοματογναθικού συστήματος, με αποτέλεσμα με την πάροδο του χρόνου πιθανόν να δημιουργηθούν ποικίλου βαθμού αισθητικά προβλήματα, τα οποία αφορούν τόσο τα μαλακά μόρια, όσο και τους σκληρούς ιστούς και τη σχέση τους με τα δόντια και τις προσθετικές αποκαταστάσεις επί αυτών.

Σκοπός της παρούσας εργασίας είναι η ανασκόπηση της υπάρχουσας διεθνούς ερευνητικής βιβλιογραφίας σχετικά με τα μακροπρόθεσμα προβλήματα που μπορεί να παρατηρηθούν μετά την τοποθέτηση εμφυτευμάτων στην πρόσθια περιοχή της άνω γνάθου. Επίσης, θα πραγματοποιηθεί παρουσίαση δύο κλινικών περιπτώσεων με αισθητικά προβλήματα επιεμφυτευματικών αποκαταστάσεων στην πρόσθια αισθητική ζώνη, καθώς και θα περιγραφεί η μεθοδολογία που ακολουθήθηκε για τη θεραπευτική αντιμετώπισή τους.

Συμπερασματικά, με την πάροδο του χρόνου οι επιεμφυτευματικές αποκαταστάσεις στην πρόσθια περιοχή της άνω γνάθου εμφανίζουν ποικίλου βαθμού αισθητικά προβλήματα, τα οποία χρήζουν εξατομικευμένης προσέγγισης. Για την αποφυγή τέτοιων προβλημάτων συνιστάται, εφόσον αποφασίζεται η τοποθέτηση οστεοεν-

[1] *Χειρουργός Οδοντίατρος*
[2] *Χειρουργός Οδοντίατρος – Βιολόγος, Ειδίκευση στη Μοριακή Βιολογία και Βιοϊατρική*
[3] *Χειρουργός Οδοντίατρος – Ειδίκευση στην Προσθετική*
[4] *Επίκουρος Καθηγητής Περιοδοντολογίας, Οδοντιατρική Σχολή, Εθνικό και Καποδιστριακό Πανεπιστήμιο Αθηνών*
[5] *Οδοντιατρική κλινική «Dental Excellence»*

SUMMARY: Implant placement is considered to be a routine procedure for oral rehabilitation, in cases of tooth agenesia or tooth loss (due to factors such as periodontitis, trauma, caries). Dental implants' position does not change over time due to the process of "osseointegration". On the contrary, teeth follow craniofacial growth (in particular, orofacial and dentoalveolar growth) and move.

The stomatognathic system undergoes changes in its vertical and horizontal dimensions after adulthood. Implant placement on the anterior maxilla is challenging for clinicians, because of continuous eruption of adjacent teeth, as well as, due to occurrence of occlusal changes. Long-term aesthetic complications, such as differences in incisal edges' length, position of gingival margins and open contact points between implant restorations and adjacent teeth, should be taken into consideration.

The aim of this study is to review literature concerning long-term complications after implant placement in the anterior maxilla. Furthermore, 2 case reports concerning aesthetic problems of implant restorations in the esthetic zone will be presented, together with their treatment procedure.

Consequently, with time, implant restorations in the anterior maxilla present aesthetic complications of various degrees, which are in need of personalized treatment plan. In order to avoid such complications, implant placement is recommended to be performed after completion of skeletal growth and maturation.

KEY WORDS: *dental implants, long-term complications, anterior maxilla, aesthetic zone*

σωματούμενων εμφυτευμάτων, αυτή να γίνεται μετά το πέρας της σκελετικής ωρίμανσης και σε όσο το δυνατόν μεταγενέστερο χρόνο απ' αυτήν.

ΛΕΞΕΙΣ ΚΛΕΙΔΙΑ: *Εμφυτεύματα, πρόσθια αισθητική ζώνη, μακροπρόθεσμα αποτελέσματα*

Παρελήφθη: 6/8/22 - Έγινε δεκτή: 30/11/22

Paper received: 6/8/22 - Accepted: 30/11/22

ΕΙΣΑΓΩΓΗ

Το οδοντικό κάταγμα εξαιτίας τραυματισμού ή πτώσης, η περιοδοντική νόσος, η τερηδονική νόσος, γονιδιακές μεταλλάξεις, σύνδρομα και παθολογικές καταστάσεις (όπως κύστεις, καλοήθεις και κακοήθεις όγκοι) αποτελούν αίτια οδοντικής απώλειας (1). Η απώλεια δοντιών έχει αρνητική επίδραση στη στοματική καθώς και στη γενική υγεία του ατόμου, επηρεάζοντας άμεσα την ποιότητα ζωής, την κοινωνικότητα και τον ψυχισμό του (2,3). Ιδιαίτερα αν η οδοντική απώλεια αφορά την πρόσθια αισθητική ζώνη, τότε αποτελεί μεγαλύτερη πρόκληση για τον οδοντίατρο καθώς η αποκατάστασή της απαιτεί αυξημένη εμπειρία, γνώση και κλινική δεξιότητα. Σύμφωνα με την υπάρχουσα βιβλιογραφία, έχουν προταθεί ποικίλοι τρόποι θεραπευτικής αντιμετώπισης απώλειας δοντιών στην πρόσθια αισθητική ζώνη. Αυτοί περιλαμβάνουν οδοντικές προσθετικές αποκαταστάσεις (ακίνητες και κινητές), ορθοδοντική θεραπεία, τοποθέτηση οστεοενσωματούμενων εμφυτευμάτων ή αυτομεταμόσχευση δοντιών (4, 5, 6, 7, 8).

Η τοποθέτηση οστεοενσωματούμενων εμφυτευμάτων αποτελεί έναν από τους συχνότερους τρόπους αποκατάστασης νωδότητας της στοματικής κοιλότητας. Η διαδικασία της οστεοενσωμάτωσης και οι παράγοντες που την επηρεάζουν έχουν μελετηθεί από το 1952 από τον Brånemark. Ακόμα, η ανάπτυξη του στοματογναθικού συστήματος έχει μελετηθεί από πολλούς ερευνητές και έχει αποδειχθεί ότι συνεχίζεται μετά το πέρας της σκελετικής ανάπτυξης. Τα οστεοενσωματούμενα εμφυτεύματα αποτελούν επιθυμητή και ιδανική λύση σε πολλές περιπτώσεις για την αποκατάσταση νωδότητας και στην πρόσθια περιοχή της στοματικής κοιλότητας. Ως «πρόσθια αισθητική ζώνη» ορίζεται οποιοδήποτε οδοντοφατνιακό τμήμα, το οποίο είναι ορατό από απόσταση ομιλίας σε ανάπτυξη πλήρους χαμόγελου του ασθενούς. Υποκειμενικά, ορίζεται κάθε περιοχή του στόματος που προσδιορίζεται ως αισθητικά σημαντική από τον ίδιο τον ασθενή (9).

Τα εμφυτεύματα πλεονεκτούν σε σχέση με άλλες προσθετικές αποκαταστάσεις: α) Εξαιτίας της λειτουργικής σχέσης του εμφυτεύματος με το περιεμφυτευματικό

INTRODUCTION

Dental fracture due to trauma or fall, periodontal disease, tooth decay, genetic mutations, syndromes and pathological conditions (such as cysts, benign and malignant tumors) are causes of tooth loss (1). Tooth loss has a negative impact in oral as well as general health of the person, affecting directly quality of life, socialization and psychology (2, 3). Especially if tooth loss regards the esthetic zone, it poses a greater challenge for the dentist, since its rehabilitation demands an increased experience, surgical and prosthodontic knowledge as well as advanced clinical skills. According to literature, various methods of treatment have been suggested for tooth loss in the esthetic zone. These include dental restorations (fixed and mobile), orthodontic treatment, placement of osseointegrated implants or autotransplantation of teeth (4, 5, 6, 7, 8).

The placement of osseointegrated implants is one of the most common methods of restoration of edentulism in the oral cavity. The process of osseointegration and the factors affecting it have been studied since 1952 from Branemark. Furthermore, the development of the stomatognathic system has been studied from many researchers and it has been proven that it continues after the end of skeletal development.

Osseointegrated implants are also a desired and ideal solution in many cases for the restoration of edentulism in the anterior region of the oral cavity. The anterior esthetic zone is defined as any dentoalveolar area, which is visible from a speaking distance in a full smile. Subjectively, it is defined as every area of the mouth which is considered as esthetically important from the patient (9).

Implants are advantageous in relation to other prosthetic restorations: a) due to the functional relationship of the implant with periimplant bone during its loading phase, the change of the dimensions of the alveolar ridge and soft tissues is minimal relative to the change being observed around other restorations, b) in contrast to other fixed restorations, there is no need for preparation of the adjacent teeth and c) since the implant-supported restorations have been correctly designed and

οστούν κατά τη φόρτισή του, η μεταβολή των διαστάσεων της φατνιακής ακρολοφίας και των μαλακών ιστών είναι ελάχιστη σε σύγκριση με τη μεταβολή που παρατηρείται γύρω από τις υπόλοιπες αποκαταστάσεις, β) σε αντίθεση με τις ακίνητες αποκαταστάσεις, δεν χρειάζεται παρασκευή των παρακείμενων δοντιών, και γ) εφόσον οι επιεμφυτευματικές αποκαταστάσεις σχεδιαστούν και κατασκευαστούν σωστά, τότε υπάρχει απόλυτα αισθητική και λειτουργική αρμονία με τα παρακείμενα δόντια (10).

Ωστόσο, σε αντίθεση με τα φυσικά δόντια, τα εμφυτεύματα, εξαιτίας της διαδικασίας της οστεοενσωμάτωσης και της απουσίας του περιρριζίου, παρουσιάζουν λειτουργική αγκύλωση. Δηλαδή, παραμένουν ακίνητα, σε αντίθεση με τα παρακείμενα δόντια τα οποία ακολουθούν την συνεχιζόμενη ανάπτυξη του κρανιοπροσωπικού συμπλέγματος και του στοματογναθικού συστήματος.

Ο Forsberg το 1979 ήταν ο πρώτος που παρατήρησε ότι η κρανιοπροσωπική ανάπτυξη συνεχίζεται μετά την εφηβεία και τη σκελετική ωρίμανση (11). Μεταγενέστερες μελέτες υποστηρίζουν ότι η ανάπτυξη δεν περατώνεται σε κάποια χρονολογική στιγμή, αλλά επιβραδύνεται μετά την εφηβική κορύφωση της αύξησης. Συνεπώς, με την πάροδο του χρόνου παρατηρούνται ποικίλου βαθμού αισθητικά και λειτουργικά προβλήματα, τα οποία απαιτούν εξατομικευμένη θεραπευτική προσέγγιση (12).

Σκοπός της παρούσας εργασίας είναι η ανασκόπηση της υπάρχουσας διεθνούς ερευνητικής βιβλιογραφίας σχετικά με τα μακροπρόθεσμα προβλήματα που προκύπτουν από την τοποθέτηση εμφυτευμάτων στην πρόσθια αισθητική ζώνη. Επίσης, θα πραγματοποιηθεί παρουσίαση δυο κλινικών περιπτώσεων με μακροπρόθεσμα προβλήματα από την τοποθέτηση εμφυτευμάτων σε νεαρή ηλικία καθώς και θα περιγραφεί η μεθοδολογία που ακολουθήθηκε για την επίλυσή τους.

ΥΛΙΚΑ ΚΑΙ ΜΕΘΟΔΟΙ

Πραγματοποιήθηκε βιβλιογραφική αναζήτηση στην MEDLINE χρησιμοποιώντας τη βάση δεδομένων PubMed της US National Library of Medicine, και στο Google Scholar χρησιμοποιώντας το συνδυασμό των ακόλουθων όρων MeSH (Medical Subject Headings) και λέξεων: dental implants AND (anterior maxilla OR esthetic OR aesthetic zone OR smile OR infraocclusion OR infraposition OR facial growth) AND (long term results OR complications).

Τα κριτήρια ένταξης μιας βιβλιογραφικής μελέτης στην ανασκόπηση ήταν τα παρακάτω: α) να έχει σχετικό περιεχόμενο, β) το περιοδικό να είναι διεθνές, γ) η γλώσσα συγγραφής να είναι η αγγλική, δ) να είναι κλινική σε ανθρώπους (in vivo), ε) ο χρόνος παρακολούθησης της μελέτης να είναι άνω των 5 ετών. Τα κριτήρια αποκλει-

manufactured, there is complete esthetic and functional harmony with the adjacent teeth (10).

In contrast with natural teeth, implants, due to the process of osseointegration and the absence of the periapical region, present with functional ankyloses. Meaning that they remain fixed, in contrast to adjacent teeth that follow the continuing growth of the craniofacial complex and stomatognathic system.

Fosberg in 1979 was the first who observed that craniofacial growth continues after puberty and skeletal maturation (11). Later studies suggest that growth is not completed at a certain time period, but it slows down after the peak of growth in puberty. Consequently, as time passes, esthetic and functional problems of various degrees are being observed, demanding a customized therapeutic approach (12).

The aim of the present study is the review of the international research literature regarding the long term problems resulting from the placement of implants in the anterior esthetic zone. Moreover, two clinical cases with long term problems from the placement of implants in young age will be presented, as well as the description of the methodology followed for their treatment.

MATERIALS AND METHODS

A literature review has been performed in MEDLINE using PubMed database of the US National Library of Medicine, and also in Google Scholar using a combination of the following MeSH (Medical Subject Headings) terms and words: dental implants AND (anterior maxilla OR esthetic OR aesthetic zone OR smile OR infraocclusion OR infraposition OR facial growth) AND (long term results OR complications).

The inclusion criteria of a literature review study were the following: a) having relevant content, b) the journal being international, c) writing language being English, d) being clinical in humans (in vivo), e) follow up time of the study being over 5 years. Exclusion criteria were the following: a) irrelevant content, b) reviews or meta-analyses, c) studies in experimental models or in vitro, d) language (other than English), e) clinical cases, f) clinical studies with follow up time less than 5 years.

Furthermore, two clinical cases with long term esthetic problems from the placement of implants in the anterior esthetic zone of the maxilla as well as their treatment will be presented.

RESULTS

In the study of Thilander et al. a total of 15 implants were placed in the area of central or lateral incisor of the maxilla in patients aged 14 - 19 years old (13). Follow up time was eight years. In study models the vertical distance of the incisal edge between the implant-sup-

Πίνακας 1: Ερευνητικές μελέτες με μακροπρόθεσμες επιπλοκές από την τοποθέτηση εμφυτευμάτων σε νεαρή ηλικία.

Συγγραφείς	Αριθμός ασθενών	Ηλικία κατά την τοποθέτηση (έτη)	Χρόνος παρακολούθησης	Αριθμός ασθενών – εμφυτευμάτων με υποσύγκλειση
Thilander και συν. (13)	10	14-19	8 έτη	10/10 ασθενείς 15/15 εμφυτεύματα
Thilander και συν. (14)	15	13-17	10 έτη	17/19 εμφυτεύματα
Cocchetto και συν. (15)	60	20-65	5-20 έτη	44/60 ασθενείς
Andersson και συν. (16)	34	31,4	17-19 έτη	24/34 ασθενείς
Jemt και συν.(17)	25	25,4	15-17 έτη	17/28 εμφυτεύματα
Schwartz-Arad και συν. (18)	35	19-46	7,2 έτη (ηλικιακή ομάδα ≤30) 7,1 έτη (ηλικιακή ομάδα >30)	35/35 ασθενείς 35/35 εμφυτεύματα
Polymeri και συν. (20)	76	21-78	1-15 έτη	76/76 ασθενείς 77/77 εμφυτεύματα
Nilsson και συν. (21)	31	18-53	6 έτη	14/31 ασθενείς 19/39 εμφυτεύματα
Jamilian και συν. (25)	10	20	5 έτη	10/10 ασθενείς 14/14 εμφυτεύματα

σμού ήταν τα παρακάτω: α) μη σχετικό περιεχόμενο, β) ανασκοπήσεις ή μετα-αναλύσεις, γ) μελέτες σε πειραματικά μοντέλα ή in vitro, δ) γλώσσα (άλλη εκτός από αγγλική), ε) κλινικές περιπτώσεις, στ) κλινικές μελέτες με χρόνο παρακολούθησης λιγότερο από 5 έτη.
Επιπλέον θα πραγματοποιηθεί η παρουσίαση δύο κλινικών περιπτώσεων με μακροπρόθεσμα αισθητικά προβλήματα από την τοποθέτηση εμφυτευμάτων στην πρόσθια αισθητική ζώνη της άνω γνάθου καθώς και ο τρόπος αντιμετώπισής τους.

ΑΠΟΤΕΛΕΣΜΑΤΑ

Στη μελέτη των Thilander και συν. τοποθετήθηκαν συνολικά 15 εμφυτεύματα σε θέση κεντρικού ή πλαγίου τομέα της άνω γνάθου σε ασθενείς ηλικίας 14 - 19 ετών (13). Ο χρόνος παρακολούθησης ήταν οκτώ έτη. Σε εκμαγεία μελέτης υπολογίστηκε η κατακόρυφη απόσταση της κοπτικής ακμής μεταξύ της εκάστοτε επιεμφυτευματικής αποκατάστασης και των παρακείμενων δοντιών. Παρατηρήθηκε υποσύγκλειση μετά από 3 έτη, με ρυθμό 0,1 χιλ./έτος, η οποία μπορεί να οδηγήσει μακροπρόθεσμα σε μη αποδεκτά αποτελέσματα όσον αφορά

ported restoration and the adjacent teeth was calculated. Underbite was observed after 3 years, with a rate of 0.1 mm/year, which may lead to long term and not acceptable results regarding esthetics. After the fourth year and until the end of the follow up of the study (8 years), an increase of the height of the patients was not observed, however, underbite was increased from 0.46 mm to 0.95 mm. Furthermore, discoloration (dark color) was observed in the soft periimplant tissues, which led to an undesired esthetic result in the gingival margin in relation to the adjacent teeth.
In 2001, Thilander et al. performed an equivalent study with follow up time of 10 years (14). In 15 teenagers aging 13 - 17 years old, the placement of 21 implants was decided due to agenesia or trauma: 17 were placed in the upper incisor region, 2 in the upper canine region and 2 in lower canine region. Regarding maxilla, all the implant-supported restorations presented underbite in relation to the adjacent teeth. Seven implant-supported restorations presented an undesired esthetic result with underbite of 0.6 - 1.6 mm, 3 years after the placement of the implants. Regarding implants placed in the canine region, a statistically non-significant underbite was ob-

Table 1: Research studies with long term complications from the placement of implants at a young age.

Authors	Number of patients	Age of placement (years)	Follow up time	Number of patients-implants with underbite
Thilander et al. (13)	10	14-19	8 years	10/10 patients 15/15 implants
Thilander et al. (14)	15	13-17	10 years	17/19 implants
Cocchetto et al. (15)	60	20-65	5-20 years	44/60 patients
Andersson et al. (16)	34	31,4	17-19 years	24/34 patients
Jemt et al. (17)	25	25,4	15-17 years	17/28 implants
Schwartz-Arad et al. (18)	35	19-46	7.2 years (age group ≤30) 7.1 years (age group >30)	35/35 patients 35/35 implants
Polymeri et al. (20)	76	21-78	1-15 years	76/76 patients 77/77 implants
Nilsson et al. (21)	31	18-53	6 years	14/31 patients 19/39 implants
Jamilian et al.. (25)	10	20	5 years	10/10 patients 14/14 implants

την αισθητική. Μετά το 4ο έτος και μέχρι το πέρας παρακολούθησης της μελέτης (8 έτη) δεν παρατηρήθηκε αύξηση του ύψους των ασθενών, όμως η υποσύγκλειση αυξήθηκε από 0,46 χιλ. σε 0,95 χιλ. Επίσης, παρατηρήθηκε δυσχρωμία (σκούρο χρώμα) στους μαλακούς περιεμφυτευματικούς ιστούς, η οποία οδηγούσε σε μη αισθητικά αποδεκτό αποτέλεσμα στο ουλικό όριο σε σύγκριση με τα παρακείμενα δόντια. Επιπρόσθετα, παρατηρήθηκε απώλεια οστού στα παρακείμενα δόντια. Το 2001 οι Thilander και συν. πραγματοποίησαν μία αντίστοιχη μελέτη με χρόνο παρακολούθησης 10 έτη (14). Σε 15 έφηβους ηλικίας 13 - 17 ετών, λόγω αγενεσίας ή τραύματος, αποφασίστηκε η τοποθέτηση 21 εμφυτευμάτων: 17 τοποθετήθηκαν σε θέση άνω τομέα, 2 σε θέση άνω κυνόδοντα και 2 σε θέση κάτω κυνόδοντα. Όσον αφορά την άνω γνάθο, όλες οι επιεμφυτευματικές αποκαταστάσεις εμφάνισαν υποσύγκλειση σε σχέση με τα παρακείμενα δόντια. 7 επιεμφυτευματικές αποκαταστάσεις παρουσίαζαν αισθητικά μη αποδεκτό αποτέλεσμα με υποσύγκλειση 0,6 - 1,6 χιλ., 3 έτη μετά την τοποθέτηση των εμφυτευμάτων. Όσον αφορά τα εμφυτεύματα που τοποθετήθηκαν σε θέση κυνόδοντα, παρατηρήθηκε στατιστικά μη σημαντική υποσύγκλειση

served, as well as bone loss around implants, which was similar to that of the adjacent teeth.

In the study of Cocchetto et al.. a total of 76 implants were placed in 26 women and 34 men with a mean age of 34.8 years (15). The patients were separated in two age groups: >30 and <30 years old. An underbite was observed in the implant-supported restorations relative to the adjacent teeth in 73% of the patients (65.4% in men and 79.4% in women). In 20 patients an underbite >0.5 mm was observed, in 18 patients 0.5 - 1 mm and in 6 patients >1 mm. Furthermore, no statistically significant difference was observed in the size of the underbite between the two genders.

In the study of Andersson et al. osseointegrated implants were placed in 34 patients (16) and follow up time was 17 - 19 years. Patients were separated in 3 age groups: <25 years old, 25 - 40 years old and >40 years old. In the first age group, 13 patients were included, from whom underbite of the implant-supported restoration was observed in 8 patients, relative to the adjacent teeth. In the second age group, the underbite was observed in 10 of the 14 patients relative to the adjacent teeth. Finally, in the third age group, underbite

και η οστική απώλεια γύρω από τα εμφυτεύματα ήταν παρόμοια με αυτή των παρακείμενων δοντιών.

Στη μελέτη των Cocchetto και συν. τοποθετήθηκαν συνολικά 76 εμφυτεύματα σε 26 γυναίκες και 34 άντρες με μέσο όρο ηλικίας 34,8 έτη (15). Οι ασθενείς χωρίστηκαν σε 2 ηλικιακές ομάδες: >30 και <30 ετών. Παρατηρήθηκε υποσύγκλειση των επιεμφυτευματικών αποκαταστάσεων σε σχέση με τα παρακείμενα δόντια σε 73% των ασθενών (65.4% στους άνδρες και 79.4% στις γυναίκες). Σε 20 ασθενείς παρατηρήθηκε υποσύγκλειση >0,5 χιλ., σε 18 ασθενείς 0,5 - 1 χιλ. και σε 6 ασθενείς >1 χιλ. Επίσης, δεν παρατηρήθηκε στατιστικά σημαντική διαφορά στο μέγεθος της υποσύγκλεισης μεταξύ των δύο φύλων.

Στη μελέτη των Andersson και συν. τοποθετήθηκαν οστεοενσωματούμενα εμφυτεύματα σε 34 ασθενείς (16) και ο χρόνος παρακολούθησης ήταν 17 - 19 έτη. Οι ασθενείς χωρίστηκαν σε 3 ηλικιακές ομάδες: <25 ετών, 25 - 40 ετών και >40 ετών. Στην πρώτη ηλικιακή ομάδα ανήκαν 13 ασθενείς, από τους οποίους στους 8 παρατηρήθηκε υποσύγκλειση της επιεμφυτευματικής αποκατάστασης σε σχέση με τα παρακείμενα δόντια. Στην δεύτερη ηλικιακή ομάδα, σε 10 εκ των 14 ασθενών παρατηρήθηκε υποσύγκλειση σε σχέση με τα παρακείμενα δόντια. Τέλος, στην τρίτη ηλικιακή ομάδα, υποσύγκλειση παρατηρήθηκε σε 6 εκ των 7 ασθενών. Σε 4 ασθενείς παρατηρήθηκε υποσύγκλειση >0,5 χιλ., σε 3 ασθενείς 0,5 - 1 χιλ., και σε 6 ασθενείς >1 χιλ.. Επίσης, το φύλο αλλά και ο τύπος προσώπου δεν φάνηκε να επηρεάζουν στατιστικά σημαντικά το μέγεθος της υποσύγκλεισης. Αντίστοιχες παρατηρήσεις πραγματοποιήθηκαν από τους Jemt και συν. (17).

Στη μελέτη των Schwartz-Arad και συν., 35 ασθενείς χωρίστηκαν σε 2 ηλικιακές ομάδες: ≤30 ετών με μέσο όρο ηλικίας τα 22,7 (± 4,3) έτη και >30 ετών με μέσο όρο ηλικίας τα 40,4 (±5,6) έτη (18). Ο χρόνος παρακολούθησης ήταν 7,2 έτη για την πρώτη ηλικιακή ομάδα και 7,1 έτη για τη δεύτερη ηλικιακή ομάδα. Κατά την τοποθέτηση, σε μερικές περιπτώσεις χρησιμοποιήθηκαν ειδικές τεχνικές όπως η άμεση ή καθυστερημένη τοποθέτηση, οστική ανάπλαση και ουλικό μόσχευμα. Παρατηρήθηκε ότι στην ομάδα ≤30 ετών, ο ρυθμός μεταβολής της υποσύγκλεισης ανά έτος ήταν τρεις φορές μεγαλύτερος σε σύγκριση με την ομάδα >30 ετών. Κατέληξαν στο συμπέρασμα ότι η υποσύγκλειση εμφανίζεται με μεγαλύτερη συχνότητα κατά τη δεύτερη και τρίτη δεκαετία της ζωής.

Οι Winitsky και συν. παρατήρησαν τις μακροπρόθεσμες επιπλοκές που προκύπτουν από την τοποθέτηση οστεοενσωματούμενων εμφυτευμάτων στην πρόσθια αισθητική ζώνη (19). Βιολογικές επιπλοκές, όπως η εμφάνιση συριγγίου, η εκροή πύου και η απώλεια μαλακών και σκληρών ιστών, παρατηρήθηκαν σε μεγαλύτερη συχνότητα σε σύγκριση με επιπλοκές που αφορούσαν την κλινική διαδικασία όπως η αισθητική της προσθετικής

was observed in 6 of the 7 patients. In 4 patients underbite >0.5 mm was observed, in 3 patients 0.5 - 1 mm and in 6 patients >1mm. Moreover, the gender and the face type did not seem to influence statistically significantly the size of the underbite. Similar observations were made from Jemt et al. (17).

In the study of Schwartz-Arad et al., 35 patients were separated in 2 age groups: ≤30 years old with a mean age of 22.7 (±4.3) years and >30 years old with a mean age of 40.4 (±5.6) years (18). Follow up time was 7.2 years for the first age group and 7.1 years for the second. During implant placement, in some cases special techniques were implemented such as direct or delayed placement, bone augmentation and gingival graft. It was observed that in the ≤30 years group, the change rate of the underbite per year was three times greater relative to the >30 years group. They concluded that underbite is observed with greater occurrence during the second and third decades of life.

Winitsky et al. observed long term complications resulting from the placement of osseointegrated implants in the anterior esthetics zone (19). Biological complications, such as fistula appearance, pus flow and soft and hard tissue loss, were observed with greater occurrence in relation to complications regarding the clinical procedure such as the esthetic of the prosthetic restoration. Moreover, bone loss in the implant neck was less than 1 mm during the first year and less than 0.3 mm every 5 years of function, in a state of periimplant health. Underbite and greater buccal transportation of the implant-supported restorations were observed relative to the adjacent teeth in a follow up time of 14 - 20 years.

In the study of Polymeri et al. a total of 77 implants were placed in the anterior esthetic zone: 48 in the central incisor region, 24 in the lateral incisor region and 5 in the canine region (20). In some cases, special techniques were implemented such as guided bone augmentation, immediate or delayed implant placement and one -or two- phase implant placement protocol. Follow up time was 1 - 15 years from the placement of the implant-supported crown. The normal vertical tooth transportation due to the development of the stomatognathic system led to the appearance of underbite of the implant-supported restorations, with maximum change of 1.67 mm, at a rate of 0.08 mm per year. Moreover, it was observed that the rate of underbite was faster in cases of delayed implant placement in relation to cases of immediate placement. Futhermore, the underbite rate was faster in younger patients relative to older ones. There was also no correlation found between underbite and various factors such as a) gender, b) nationality, c) surgical protocol, d) possible previous guided bone augmentation and e) type of prosthetic restoration.

Nilson et al. made similar observations, since in 20 out of 39 implant-supported restorations, no underbite was

αποκατάστασης. Επίσης, η οστική απώλεια στο αυχενικό τμήμα του εμφυτεύματος ήταν μικρότερη από 1 χιλ. κατά το πρώτο έτος και μικρότερη από 0,3 χιλ. ανά πέντε έτη λειτουργίας, σε κατάσταση περιεμφυτευματικής υγείας. Παρατηρήθηκε υποσύγκλειση και μεγαλύτερη παρειακή μετατόπιση των επιεμφυτευματικών αποκαταστάσεων σε σύγκριση με τα παρακείμενα δόντια σε χρόνο παρακολούθησης 14 – 20 έτη.

Στη μελέτη των Polymeri και συν. τοποθετήθηκαν συνολικά 77 εμφυτεύματα στην πρόσθια αισθητική ζώνη: 48 σε θέση κεντρικού τομέα, 24 σε θέση πλαγίου τομέα και 5 σε θέση κυνόδοντα (20). Εφαρμόστηκαν σε μερικές περιπτώσεις τεχνικές όπως κατευθυνόμενη οστική ανάπλαση, άμεση ή καθυστερημένη τοποθέτηση εμφυτεύματος, και μονοφασικό ή διφασικό πρωτόκολλο τοποθέτησης εμφυτεύματος. Ο χρόνος παρακολούθησης ήταν 1 – 15 έτη από την τοποθέτηση της επιεμφυτευματικής στεφάνης. Η φυσιολογική κατακόρυφη μετακίνηση των δοντιών λόγω της ανάπτυξης του στοματογναθικού συστήματος οδήγησε στην εμφάνιση υποσύγκλεισης των επιεμφυτευματικών αποκαταστάσεων, με μέγιστη μεταβολή 1,67 χιλ., και με ρυθμό 0,08 χιλ. ανά έτος. Ακόμα, παρατηρήθηκε ότι ο ρυθμός υποσύγκλεισης ήταν ταχύτερος στις περιπτώσεις όπου πραγματοποιήθηκε καθυστερημένη τοποθέτηση εμφυτεύματος σε σύγκριση με τις περιπτώσεις όπου πραγματοποιήθηκε άμεση τοποθέτησή του. Επίσης, ο ρυθμός υποσύγκλεισης ήταν ταχύτερος σε ασθενείς μικρότερης ηλικίας συγκριτικά με ασθενείς μεγαλύτερης ηλικίας. Επιπρόσθετα, δεν βρέθηκε συσχέτιση μεταξύ της υποσύγκλεισης και διαφόρων παραγόντων όπως α) του φύλου, β) της εθνικότητας, γ) του χειρουργικού πρωτοκόλλου, δ) τυχόν προηγηθείσας κατευθυνόμενης οστικής ανάπλασης και ε) του τύπου της προσθετικής αποκατάστασης.

Οι Nilson και συν. έκαναν ανάλογες παρατηρήσεις, καθώς σε 20 από τις 39 επιεμφυτευματικές αποκαταστάσεις, δεν παρατηρήθηκε υποσύγκλειση μετά από 6 έτη παρακολούθησης (21). Σε 14 επιεμφυτευματικές αποκαταστάσεις παρατηρήθηκε υποσύγκλειση <0,5 χιλ., σε 4 αποκαταστάσεις υποσύγκλειση <1 χιλ. και σε μια αποκατάσταση υποσύγκλειση >1 χιλ..

Στη μελέτη των Bergenblock και συν. τοποθετήθηκαν 53 εμφυτεύματα (22). Σε 3 εμφυτεύματα απαιτήθηκε η αντικατάσταση της προσθετικής αποκατάστασης με νέα, εξαιτίας της παρατηρούμενης υποσύγκλεισης στα 15 - 16 έτη παρακολούθησης. Οι Brahem και συν. μελέτησαν την κατακόρυφη και οριζόντια μετακίνηση των δοντιών σε σχέση με τις παρακείμενες επιεμφυτευματικές αποκαταστάσεις στην πρόσθια αισθητική ζώνη (23). Σε 4 από τους 57 ασθενείς παρατηρήθηκε οριζόντια και κατακόρυφη μετακίνηση των προσθίων δοντιών >1 χιλ.. Στην πλειονότητα των ασθενών παρατηρήθηκε κατακόρυφη και οριζόντια μετακίνηση των προσθίων δοντιών, της τάξεως των 0,25 – 0,5 χιλ. μετά από τουλάχιστον 5 έτη παρακολούθησης.

observed after 6 years of follow up (21). In 14 implant-supported restorations the observed underbite was <0.5 mm, in 4 restorations <1mm and in one restoration >1 mm.

In the study of Bergenblock et al. 53 implants were placed (22). 3 implants needed replacement of the prosthetic restoration, due to observed underbite in 15 - 16 years of follow up.

Brahem et al. studied the vertical and horizontal tooth transportation relative to the adjacent implant-supported restorations in the anterior esthetic zone (23). In 4 out of 57 patients horizontal and vertical transportation of anterior teeth >1 mm was observed. In the majority of patients, horizontal and vertical transportation of the anterior teeth was observed, ranging from 0.25 - 0.5 mm after at least 5 years of follow up.

Another esthetic and functional problem, observed by Byun et al. was the loss of contact points between implant-supported restorations and adjacent teeth, which was increasing as time passed (24). The loss of contact point leads to food accumulation and creation of periodontal and peri-implant lesions. Specifically, over 50% of the contact points, which were normal during the final placement of the implant-supported restoration, had been investigated or were completely open during recall.

Jamilian et al. placed implants in the anterior maxilla of 10 patients (25). After a 5 year period, underbite was observed in all implant-supported restorations relative to adjacent teeth. The different levels of incisal edges and implant-supported restorations and adjacent teeth was 1.2 - 1.6 mm.

Finally, Chang et al. observed the loss of the papilla between implants and adjacent teeth (26).

CLINICAL CASES

Clinical case 1: In a male patient, 2 implants were placed at the age of 20 years old in the region of the central incisors of the maxilla. The patient presented for recall after 16 years. During clinical examination, it was observed that the implant-supported restorations were in underbite and the gingival margin was esthetically unacceptable (Figure 1). During radiological examination it was observed that the periimplant bone was sufficient and no periimplantitis was diagnosed (Figure 2). The replacement of the prosthetic restorations was decided with an implant level impression and the use of ceramic material simulating gingival tissues for the replacement of the missing soft tissues (Figure 3).

Clinical case 2: In a female patient, one implant was placed at the age of 36 years old in the upper left central incisor region. The patient presented after 14 years for recall. During clinical examination, the incisal edge of the implant-supported restoration was in underbite

Ένα άλλο αισθητικό και λειτουργικό πρόβλημα, που παρατήρησαν οι Byun και συν. ήταν η απώλεια σημείων επαφής μεταξύ των επιεμφυτευματικών αποκαταστάσεων και των παρακείμενων δοντιών, η οποία αυξανόταν με την πάροδο του χρόνου (24). Η απώλεια σημείου επαφής οδηγεί σε ενσφήνωση τροφών και δημιουργία περιοδοντικών και περιεμφυτευματικών βλαβών. Συγκεκριμένα, πάνω από το 50% των σημείων επαφής, τα οποία κατά την τελική κοχλίωση της επιεμφυτευματικής αποκατάστασης ήταν κανονικά, είχαν διευρυνθεί ή ήταν τελείως ανοιχτά κατά την επανεξέταση.

Οι Jamilian και συν. τοποθέτησαν εμφυτεύματα στην πρόσθια άνω γνάθο 10 ασθενών (25). Μετά από περίοδο 5 ετών παρατηρήθηκε υποσύγκλειση σε όλες τις επιεμφυτευματικές αποκαταστάσεις σε σχέση με τα παρακείμενα δόντια. Η διαφορά του επιπέδου των κοπτικών χειλέων των επιεμφυτευματικών αποκαταστάσεων και των παρακείμενων δοντιών ήταν 1,2 – 1,6 χιλ..

Τέλος, οι Chang και συν. παρατήρησαν την απώλεια της μεσοδόντιας θηλής μεταξύ των εμφυτευμάτων και των παρακείμενων δοντιών (26).

ΚΛΙΝΙΚΕΣ ΠΕΡΙΠΤΩΣΕΙΣ

Κλινική περίπτωση 1: Σε άνδρα ασθενή, τοποθετήθηκαν 2 εμφυτεύματα σε ηλικία 20 ετών στην περιοχή των κεντρικών τομέων της άνω γνάθου. Ο ασθενής προσήλθε για επανεξέταση μετά από 16 έτη. Κατά την κλινική εξέταση, παρατηρήθηκε ότι οι επιεμφυτευματικές αποκαταστάσεις βρίσκονταν σε υποσύγκλειση και το ουλικό όριο ήταν αισθητικά μη αποδεκτό σε σχέση με τα παρακείμενα δόντια (Εικόνα 1). Κατά την ακτινογραφική απεικόνιση παρατηρήθηκε ότι το περιεμφυτευματικό οστούν ήταν επαρκές και δεν διαγνώστηκε περιεμφυτευματική νόσος (Εικόνα 2). Αποφασίστηκε η αντικατάσταση των προσθετικών αποκαταστάσεων με αποτύπωση σε επίπεδο εμφυτευμάτων και η χρήση κεραμικού υλικού προσομοιάζοντας τους ουλικούς ιστούς για την αντικατάσταση των ελλειπόντων μαλακών ιστών (Εικόνα 3).

Κλινική περίπτωση 2: Σε γυναίκα ασθενή, τοποθετήθηκε 1 εμφύτευμα σε ηλικία 36 ετών στη θέση του άνω αριστερού κεντρικού τομέα. Η ασθενής προσήλθε μετά από 14 έτη για επανεξέταση. Κατά την κλινική εξέταση, το κοπτικό χείλος της επιεμφυτευματικής αποκατάστασης ήταν σε υποσύγκλειση σε σχέση με τα παρακείμενα δόντια κατά το κατακόρυφο επίπεδο και το ουλικό όριο εντοπιζόταν αυχενικότερα των παρακείμενων δοντιών. Επίσης, παρατηρήθηκε διευρυμένο μεσοδόντιο διάστημα σε σχέση με τον άνω δεξιά κεντρικό τομέα (Εικόνα 4). Επιπλέον, παρατηρήθηκε παρειακή μετατόπιση της επιεμφυτευματικής αποκατάστασης σε σχέση με τα παρακείμενα δόντια (Εικόνες 5, 6). Εξαιτίας της μικρής αισθητικής δυσαρμονίας, αποφασίστηκε να πραγματοποιηθεί ορθοδοντική θεραπεία με διαφανείς νάρθηκες

Εικ. 1: Αρχική κατάσταση. Οι επιεμφυτευματικές αποκαταστάσεις στις θέσεις των άνω κεντρικών τομέων βρίσκονταν σε υποσύγκλειση. Το ουλικό όριο αυχενικά ήταν αισθητικά μη αποδεκτό.
Fig. 1: Initial situation. Implant-supported restorations in the areas of upper central incisors were in underbite. The gingival margin cervically was not esthetically acceptable.

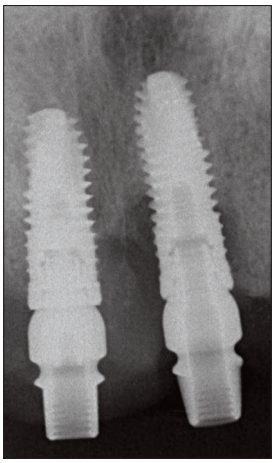

Εικ. 2: Ακτινογραφική απεικόνιση του οστικού υποστρώματος των εμφυτευμάτων στις θέσεις #11 και #21.
Fig. 2: Radiological imaging of the bone substrate of the implants in #11 and #21 areas.

Εικ. 3: Τελική αποκατάσταση.
Fig. 3: Final restoration.

relative to the adjacent teeth at the vertical level and the gingival margin was located more apically to the adjacent teeth. Moreover, an expanded interdental space was observed relative to the upper right central incisor (Figure 4). Futhermore, buccal transportation of the implant-supported restoration relative to the adjacent teeth was observed (Figures 5, 6). Due to small esthetic

Εικ. 4: Αρχική κατάσταση. α) Η αποκατάσταση του άνω αριστερά κεντρικού τομέα βρισκόταν σε υποσύγκλειση, β) το ουλικό όριο βρισκόταν αυχενικότερα και γ) παρατηρούνταν διευρυμένο μεσοδόντιο διάστημα σε σύγκριση με τον άνω δεξιά κεντρικό τομέα.
Fig. 4: Initial condition. a) The restoration of the upper left central incisor was in underbite, b) the gingival margin was located more cervically and c) an expanded interdental space was observed in relation to the upper right central incisor.

Εικ. 5, 6: Αρχική κατάσταση. Η αποκατάσταση εντοπιζόταν σε πιο παρειακή θέση σε σχέση με τα παρακείμενα δόντια και το ουλικό όριο βρισκόταν αυχενικότερα σε σχέση με τον άνω δεξιά κεντρικό τομέα.
Fig. 5, 6: Initial condition. The restoration was located in a more buccal position relative to the adjacent teeth and the gingival margin was located more cervically in relation to the upper right central incisor.

(clear aligners) όπου θα επιτελεστεί εμβύθιση των παρακείμενων δοντιών και παρειακή μετατόπιση του άνω δεξιά κεντρικού τομέα. Η ασθενής βρίσκεται υπό θεραπεία.

ΣΥΖΗΤΗΣΗ

Οι αλλαγές που προκύπτουν στο κρανιοπροσωπικό σύμπλεγμα μετά το πέρας της σκελετικής ωρίμανσης σε εγκάρσιο και κατακόρυφο επίπεδο σε συνδυασμό με τη συνεχή ανατολή των δοντιών εξαιτίας της λειτουργίας της περιοδοντικής μεμβράνης προβληματίζουν τον κλινικό οδοντίατρο αναφορικά με την τοποθέτηση οστεοενσωματούμενων εμφυτευμάτων για την αποκατάσταση προβλημάτων νωδότητας (27-29).

Κατά το εγκάρσιο επίπεδο, το στοματογναθικό σύστημα παρουσιάζει φυγόκεντρο ανάπτυξη όσον αφορά την άνω γνάθο, ενώ όσον αφορά την κάτω γνάθο η ανάπτυξη είναι κεντρομόλος. Η ανάπτυξη επιβραδύνεται πριν την εφηβεία. Κατά το κατακόρυφο επίπεδο, η ανάπτυξη έχει φορά προς τα εμπρός και κάτω για την άνω γνάθο, και προς τα άνω και πίσω για την κάτω γνάθο. Πολλοί ερευνητές υποστηρίζουν ότι η κατακόρυφη ανάπτυξη των γνάθων συνεχίζεται ακόμα και μετά την 5η δεκαετία της ζωής, εξαιτίας της συνεχούς οστικής αναδιαμόρφωσης (30-33). Η οστική αναδιαμόρφωση, οι δυνάμεις που ασκούνται στα μαλακά μόρια, η συγκλεισιακή σχέση μεταξύ των ανταγωνιστών δοντιών και η συνεχής ανατολή των δοντιών επηρεάζουν την κατακόρυφη ανάπτυξη της άνω γνάθου (34). Ο ρυθμός της κατακόρυφης ανά-

discrepancy, it was decided to perform orthodontic treatment with clear aligners to submerge the adjacent teeth and move the upper right central incisor buccally. The patient was under treatment.

DISCUSSION

Changes occurring at the craniofacial complex after the end of skeletal maturation in transverse and vertical level, combined with continuous tooth eruption due to function of the periodontal ligament pose challenges to the clinical dentist regarding placement of osseointegrated implants for the restoration of edentulism problems (27-29).

In transverse level, stomatognathic system presents maxillary centrifugal growth and mandibular centripetal growth respectively. Growth is delayed before puberty. At the vertical level, growth is directed anteriorly and downwards for the maxilla and upwards and posteriorly for the mandible. Many researchers suggest that vertical growth of the jaws continues even after the fifth decade of life, due to continuous bone remodeling (30-33). Bone remodeling, forces exerted on soft tissues, occlusal relationship between antagonist teeth and continuous tooth eruption influence vertical growth of the maxilla (34). The pace of vertical growth is decreased as time passes. In children and adults changes are more prominent (33, 35-38).

Some researchers suggest that changes in the stomatognathic system are greater in women, while others sug-

πτυξης μειώνεται με το χρόνο. Σε παιδιά και εφήβους οι αλλαγές είναι εντονότερες (33, 35-38).

Κάποιοι ερευνητές υποστηρίζουν ότι οι αλλαγές στο στοματογναθικό σύστημα είναι μεγαλύτερης έκτασης στο γυναικείο φύλο, ενώ άλλοι υποστηρίζουν πως δεν υπάρχει στατιστικά σημαντική διαφορά ανάμεσα στα δύο φύλα (17, 18, 20, 29, 38-41). Τα εμφυτεύματα δεν ακολουθούν την κρανιοπροσωπική ανάπτυξη και τις αλλαγές που προκύπτουν στον οδοντικό φραγμό. Μακροπρόθεσμα παρατηρείται υποσύγκλειση καθώς και διεύρυνση των σημείων επαφής μεταξύ των επιεμφυτευματικών αποκαταστάσεων και των παρακείμενων δοντιών (42, 43, 44). Έχει παρατηρηθεί ότι η αισθητική δυσαρμονία είναι ορατή σε επίπεδο ομιλίας όταν η υποσύγκλειση είναι μεγαλύτερη του 1 χιλ. (43). Επιπρόσθετα, στην πρόσθια αισθητική ζώνη η επιεμφυτευματική αποκατάσταση μπορεί να εντοπίζεται σε πιο παρειακή θέση σε σχέση με τα παρακείμενα δόντια (42, 43, 45). Επίσης, μπορεί να παρατηρηθεί δυσαρμονία στο ουλικό όριο μεταξύ των παρακείμενων δοντιών και των επιεμφυτευματικών αποκαταστάσεων καθώς και δυσχρωμία των περιεμφυτευματικών μαλακών ιστών, πρόβλημα το οποίο επιτείνεται σε ασθενείς με ουλικό χαμόγελο (43). Άλλο ένα αισθητικό και λειτουργικό πρόβλημα είναι η διάνοιξη του σημείου επαφής μεταξύ της προσθετικής αποκατάστασης και των παρακείμενων δοντιών. Αυτό μπορεί να οδηγήσει σε ενσφήνωση τροφών καθώς και σε περιοδοντικά και συγκλεισιακά προβλήματα (38).

Ανάλογα με τον βαθμό της αισθητικής δυσαρμονίας έχουν προταθεί διάφοροι τρόποι αντιμετώπισης, που περιλαμβάνουν τεχνικές ελαχίστης παρέμβασης καθώς και χειρουργικές παρεμβάσεις. Όταν η υποσύγκλειση είναι μικρότερη από 1 χιλ. προτείνεται η αντικατάσταση της προσθετικής αποκατάστασης και η χρήση κεραμικού υλικού σε απόχρωση των ούλων καθώς και ουλεκτομή και τροποποίηση των παρακείμενων δοντιών με τεχνικές ελάχιστης παρέμβασης και ορθοδοντική θεραπεία (21, 46). Σε πιο σοβαρές καταστάσεις (υποσύγκλειση μεγαλύτερη από 1 χιλ.) συνιστάται: α) διατατική οστεογένεση: τμηματική οστεοτομία σε συνδυασμό με αύξηση του όγκου των μαλακών ιστών με τη χρήση εξατομικευμένης συσκευής απόσπασης, β) εμβύθιση και στροφή παρακείμενων δοντιών με ορθοδοντική θεραπεία και γ) αφαίρεση του εμφυτεύματος σε συνδυασμό με ανάπλαση των μαλακών και σκληρών μορίων και στη συνέχεια τοποθέτηση νέου εμφυτεύματος (47, 48). Η οστική ανάπλαση μπορεί να πραγματοποιηθεί με τη χρήση οστικών μοσχευμάτων σε μορφή τεμαχίων (blocks) ή κόκκων και μεμβρανών αποκλεισμού κυττάρων. Τα μοσχεύματα μπορεί να είναι αυτογενή, αλλογενή, ξενογενή ή αλλοπλαστικά υλικά. Οι μεμβράνες μπορεί να είναι απορροφήσιμες ή μη απορροφήσιμες. Στην πρώτη κατηγορία ανήκουν οι μεμβράνες κολλαγόνου και οι αυτόλογες μεμβράνες ινικής που είναι πλούσιες σε αιμοπεταλιακούς παράγοντες (PRF), ενώ στη δεύτε-

gest that there is no statistically significant difference between the two genders (17, 18, 20, 29, 38-41). Implants don't follow craniofacial growth and the resulting changes in the dental arch. Underbite is observed long term as well as expansion of the contact points between implant-supported restorations and adjacent teeth (42, 43, 44). It has been observed that esthetic discrepancy is evident at speech level when underbite is over 1 mm as well as discoloration of periimplant soft tissues, a problem being exerted in patients with gummy smile (43). Moreover, in anterior esthetic zone the implant-supported restoration might be located in a more buccal position relative to the adjacent teeth (42, 43, 45). Another esthetic and functional problem is the opening of the contact point between the prosthetic restoration and adjacent teeth. This can lead to the accumulation of food and periodontal and occlusal problems (38).

According to the degree of esthetic discrepancy, various treatment methods have been proposed, including minimally invasive techniques, as well as surgical interventions. When underbite is less than 1 mm, the replacement of the prosthetic restoration is suggested and the use of ceramic material of gingival color, as well as gingivectomy and modification of the adjacent teeth with minimally invasive techniques and orthodontic treatment (21, 46). In more severe cases (underbite more than 1 mm) the following are recommended: a) expansion osteogenesis: sectional osteotomy in combination with volumetric increase of the soft tissues using a customized extraction device, b) submerging and rotation of adjacent teeth with orthodontic treatment and c) removal of the implant in combination with reconstruction of the soft and hard tissues, followed by the placement of a new implant (47, 48). Bone reconstruction can be realized with the use of bone grafts in the form of blocks or granules and barrier membranes. Grafts can be autogenous, allogenous, xenogenous or alloplastic materials. Membranes can be resorbable or not. The first category includes collagen membranes and autologous fibrous membranes rich in PRF, while the second category includes membranes filled with titanium and PTFE membranes (49).

There are no properly designed long term randomized studies investigating this subject. Accordingly, current data are not sufficient regarding long term results of osseointegrated implants placed in the anterior esthetic zone.

ρη ανήκουν οι μεμβράνες ενισχυμένες με τιτάνιο και οι μεμβράνες PTFE (49).

Δεν υπάρχουν σωστά σχεδιασμένες μακροχρόνιες, τυχαιοποιημένες μελέτες που να εξετάζουν το θέμα αυτό. Αντίστοιχα, τα υπάρχοντα δεδομένα δεν επαρκούν αναφορικά με τα μακροπρόθεσμα αποτελέσματα οστεοενσωματούμενων εμφυτευμάτων τοποθετημένων στην πρόσθια αισθητική ζώνη.

ΒΙΒΛΙΟΓΡΑΦΙΑ/REFERENCES

1. Creugers NH. Oorzaken van het ontbreken van gebitselementen [Etiology of missing teeth]. Ned Tijdschr Tandheelkd. 1999 May;106(5):162-4.
2. Gerritsen AE, Allen PF, Witter DJ, Bronkhorst EM, Creugers NH. Tooth loss and oral health-related quality of life: a systematic review and meta-analysis. Health Qual Life Outcomes. 2010 Nov 5;8:126. doi: 10.1186/1477-7525-8-126.
3. Ali Z, Baker SR, Shahrbaf S, Martin N, Vettore MV. Oral health-related quality of life after prosthodontic treatment for patients with partial edentulism: A systematic review and meta-analysis. J Prosthet Dent. 2019 Jan;121(1):59-68.
4. Al-Sabbagh, M. (2006). Implants in the Esthetic Zone. Dental Clinics of North America, 50(3), 391–407.
5. Salinas, T. J., Block, M. S., & Sadan, A. (2004). Fixed partial denture or single-tooth implant restoration? Statistical considerations for sequencing and treatment. Journal of Oral and Maxillofacial Surgery, 62, 2–16.
6. Krassnig M, Fickl S. Congenitally missing lateral incisors--a comparison between restorative, implant, and orthodontic approaches. Dent Clin North Am. 2011 Apr;55(2):283-99.
7. Zachrisson BU, Rosa M, Toreskog S. Congenitally missing maxillary lateral incisors: canine substitution. Point. Am J Orthod Dentofacial Orthop. 2011 Apr;139(4):434, 436, 438.
8. Zachrisson BU, Stenvik A, Haanaes HR. Management of missing maxillary anterior teeth with emphasis on autotransplantation. Am J Orthod Dentofacial Orthop. 2004 Sep;126(3):284-8.
9. Belser U, Buser D, Higginbottom F. Consensus statements and recommended clinical procedures regarding esthetics in implant dentistry. Int J Oral Maxillofac Implants. 2004;19 Suppl:73-4.
10. Budtz-Jörgensen, E. (1996). Restoration of the partially edentulous mouth — a comparison of overdentures, removable partial dentures, fixed partial dentures and implant treatment. Journal of Dentistry, 24(4), 237–244.
11. Forsberg CM. Facial morphology and ageing: a longitudinal cephalometric investigation of young adults. Eur J Orthod 1979; 1: 15–23.
12. Cocchetto R. Essay IV: Ongoing alveolar growth, continuous tooth eruption, and implants. Int J Esthet Dent. 2020;15 Suppl 1:S88-S97.
13. Thilander B, Odman J, Jemt T. Single implants in the upper incisor region and their relationship to the adjacent teeth. An 8-year follow-up study. Clin Oral Implants Res. 1999 Oct;10(5):346-55.
14. Thilander B, Odman J, Lekholm U. Orthodontic aspects of the use of oral implants in adolescents: a 10-year follow-up study. Eur J Orthod. 2001 Dec;23(6):715-31.
15. Cocchetto R, Pradies G, Celletti R, Canullo L. Continuous craniofacial growth in adult patients treated with dental implants in the anterior maxilla. Clin Implant Dent Relat Res. 2019 Aug;21(4):627-634.
16. Andersson B, Bergenblock S, Fürst B, Jemt T. Long-term function of single-implant restorations: a 17- to 19-year follow-up study on implant infraposition related to the shape of the face and patients' satisfaction. Clin Implant Dent Relat Res. 2013 Aug;15(4):471-80.
17. Jemt T, Ahlberg G, Henriksson K, Bondevik O. Tooth movements adjacent to single-implant restorations after more than 15 years of follow-up. The International Journal of Prosthodontics. 2007 Nov-Dec;20(6):626-632.
18. Schwartz-Arad D, Bichacho N. Effect of age on single implant submersion rate in the central maxillary incisor region: a long-term retrospective study. Clin Implant Dent Relat Res. 2015 Jun;17(3):509-14.

19. Winitsky N, Olgart K, Jemt T, Smedberg JI. A retro-prospective long-term follow-up of Brånemark single implants in the anterior maxilla in young adults. Part 1: Clinical and radiographic parameters. Clin Implant Dent Relat Res. 2018 Dec;20(6):937-944.
20. Polymeri A, Li Q, Laine ML, Loos BG, Wang HL. Occlusal Migration of Teeth Adjacent to Implant Prostheses in Adults: A Long-Term Study. Int J Oral Maxillofac Implants. 2020 Mar/Apr;35(2):342-349.
21. Nilsson, A., Johansson, L. Å., Stenport, V. F., Wennerberg, A., & Ekfeldt, A. (2019). Infraposition of anterior maxillary implant–supported single–tooth restorations in adolescent and adult patients—A prospective follow–up study up to 6 years. Clinical Implant Dentistry and Related Research, 21(5), 953-959.
22. Bergenblock S, Andersson B, Fürst B, Jemt T. Long-term follow-up of CeraOne™ single-implant restorations: an 18-year follow-up study based on a prospective patient cohort. Clin Implant Dent Relat Res. 2012 Aug;14(4):471-9.
23. Brahem, E. B., Holm, B., Sonnesen, L., Worsaae, N., & Gotfredsen, K. (2017). Positional changes of maxillary central incisors following orthodontic treatment using single–crown implants as fixed reference markers. Clinical Oral Implants Research, 28, 1560– 1566.
24. Byun SJ, Heo SM, Ahn SG, Chang M. Analysis of proximal contact loss between implant-supported fixed dental prostheses and adjacent teeth in relation to influential factors and effects. A cross-sectional study. Clin Oral Implants Res. 2015 Jun;26(6):709-14.
25. Jamilian A, Perillo L, Rosa M. Missing upper incisors: a retrospective study of orthodontic space closure versus implant. Prog Orthod. 2015 Feb 25;16:2.
26. Chang M, Wennstrom JL, Odman P, Andersson B. Implant supported single-tooth replacements compared to contralateral natural teeth. Crown and soft tissue dimensions. Clin Oral Implants Res. 1999;10(3):185–94.
27. Daftary F, Mahallati R, Bahat O, Sullivan RM. Lifelong craniofacial growth and the implications for osseointegrated implants. Int J Oral Maxillofac Implants. 2013 Jan-Feb;28(1):163-9.
28. Fudalej P, Kokich VG, Leroux B. Determining the cessation of vertical growth of the craniofacial structures to facilitate placement of single-tooth implants. Am J Orthod Dentofacial Orthop. 2007 Apr;131(4 Suppl):S59-67.
29. Mijiritsky E., Badran M., Kleinman S., Yifat Manor, Oren Peleg. Continuous tooth eruption adjacent to single-implant restorations in the anterior maxilla: aetiology, mechanism and outcomes – A review of the literature. International Dental Journal 2020; 70: 155–160.
30. Larry J. Oesterle, Robert J. Cronin, M. Ranl. Maxillary Implants and the Growing Patient. JOMI. 1993;377-386.
31. Robert P. Carmichael, George K.B. Dental Implants, Growth of the Jaws and Determination of Skeletal Maturity. Atlas Oral Maxillofacial Surg Clin N Am 16 (2008) 1–9.
32. Solow B. The dentoalveolar compensatory mechanism: Background and clinical implications. Br J Orthod 1980; 7: 145–61.
33. Carmichael RP, Sándor GK. Dental implants, growth of the jaws, and determination of skeletal maturity. Atlas Oral Maxillofac Surg Clin North Am. 2008 Mar;16(1):1-9.
34. Berkovitz, B. K. B., & Moxham, B. J. (1989). Tissue changes during tooth eruption. Teeth, 21-71.
35. Cocchetto R. Essay IV: Ongoing alveolar growth, continuous tooth eruption, and implants. Int J Esthet Dent. 2020;15 Suppl 1:S88-S97.
36. Op Heij DG, Opdebeeck H, van Steenberghe D, Quirynen M. Age as compromising factor for implant insertion. Periodontol 2000. 2003;33:172-84.
37. Kamatham R, Avisa P, Vinnakota DN, Nuvvula S. Adverse Effects of Implants in Children and Adolescents: A Systematic Review. J Clin Pediatr Dent. 2019;43(2):69-77.
38. Aarts BE, Convens J, Bronkhorst EM, Kuijpers-Jagtman AM, Fudalej PS. Cessation of facial growth in subjects with short, average, and long facial types - Implications for the timing of implant placement. J Craniomaxillofac Surg. 2015 Dec;43(10):2106-11
39. Huanca Ghislanzoni L, Jonasson G, Kiliaridis S. Continuous eruption of maxillary teeth and changes in clinical crown length: A 10-year longitudinal study in adult women. Clin Implant Dent Relat Res. 2017 Dec;19(6):1082-1089.
40. Bernard JP, Schatz JP, Christou P, Belser U, Kiliaridis S. Long-term vertical changes of the anterior maxillary teeth adjacent to single implants in young and mature adults. A retrospective study. J Clin Periodontol. 2004 Nov;31(11):1024-8.
41. Vilhjalmur H. Vilhjalmsson , Kristin S. Klock, Kjell Størksen, Asgeir Bardsen. Radiological evaluation of single implants in maxillary anterior sites with special emphasis on their relation to adjacent teeth – a 3-year follow-up study. Dental Traumatology 2013; 29: 66–72
42. L. Bohner, M. Hanisch, J. Kleinheinz, S. Jung. Dental implants in growing patients: a systematic review. British Journal of Oral and Maxillofacial Surgery 57 (2019) 397–406.
43. Papageorgiou SN, Eliades T, Hämmerle CHF. Frequency of infraposition and missing contact points in implant-supported restorations within natural dentitions over time: A systematic review with meta-analysis. Clin Oral Implants Res. 2018 Oct;29 Suppl 18:309-325.
44. Manzon L, Fratto G, Poli O, Infusino E. Patient and Clinical Evaluation of Traditional Metal and Polyamide Removable Partial Dentures in an Elderly Cohort. J Prosthodont. 2019 Oct;28(8):868-875.
45. Klinge, Anna & Tranaeus, Sofia & Becktor, Jonas & Winitsky, Nicole & Naimi-Akbar, Aron. (2020). The risk for infraposition of dental implants and ankylosed teeth in the anterior maxilla related to craniofacial growth, a systematic review. Acta Odontologica Scandinavica. 79. 1-10.
46. Krieger E, Wegener J, Wagner W, Hornikel S, Wehrbein H. A combined prosthodontic and orthodontic treatment approach in a case of growth inhibition induced by dental implants: a case report. Quintessence Int. 2012 Jan;43(1):9-14.
47. Zitzmann NU, Arnold D, Ball J, Brusco D, Triaca A, Verna C. Treatment strategies for infraoccluded dental implants. J Prosthet Dent. 2015 Mar;113(3):169-74.
48. Jensen OT, Cockrell R, Kuhike L, Reed C. Anterior maxillary alveolar distraction osteogenesis: a prospective 5-year clinical study. Int J Oral Maxillofac Implants. 2002 Jan-Feb;17(1):52-68.
49. Khojasteh A, Kheiri L, Motamedian SR, Khoshkam V. Guided Bone Regeneration for the Reconstruction of Alveolar Bone Defects. Ann Maxillofac Surg. 2017 Jul-Dec;7(2):263-277.

Διεύθυνση επικοινωνίας:
Φουρμούζης Ιωάννης
Λεωφόρος Βασιλίσσης Σοφίας 123, 11521, Αθήνα
Τηλ.: +30 6973389980
e-mail: ifourmousis@gmail.com

Address:
Fourmousis Ioannis
123, Vasilissis Sofias Avenue 11521, Athens
Tel: +30 6973389980
e-mail: ifourmousis@gmail.com