A comparative study of diode laser and CO_2 laser in the treatment of gingival hyperpigmentation

Dr. Sukumar Subramanian[1], Dr. Baskaran Muthiah pillai[2], Dr. Sindhuja Devi Sandrasekhar[3]

Rajas dental college and hospital, kavalkinaru, Tirunelveli

Μια συγκριτική μελέτη διοδικού και laser CO_2 στην θεραπεία της υπερμελάγχρωσης των ούλων

Dr. Sukumar Subramanian[1], Dr. Baskaran Muthiah pillai[2], Dr. Sindhuja Devi Sandrasekhar[3]

Οδοντιατρικό Κολλέγιο και Νοσοκομείο Rajas, Kavalkinaru, Tiruneleli

Original research
Πρωτότυπη έρευνα

SUMMARY: *Background:* Pigmented gingival tissue, many a times forces the patients to seek treatment for esthetic periodontal therapy. Gingival hyperpigmentation is caused by excessive deposition of melanin in the basal and suprabasal layers of epithelium.
Materials and methods: This double blinded prospective study was undertaken to evaluate the effectiveness of diode laser and CO_2 laser in gingival depigmentation in ten patients using split mouth technique by evaluating the parameters like colour of the gingiva, bleeding, difficulties of the operator, pain, esthetic perception by the patient and post- operative wound healing. Out of 10 patients in the study group 6 were males and 4 were females. Gingival depigmentation was done from canine to canine in the upper anterior region. A total of 20 anterior segments were treated: 10 randomly to Carbon dioxide & Diode Laser group using Flip coin method. The data collected were tabulated and statistical analysis was performed.
Results & conclusion: The results of this study showed that the degree of pigmentation at the end of 4th week was less in diode group with 20% of the patient showing no pigmentation compared to CO_2 group (10%). From our study, the first of its kind to compare the two lasers, we come to the conclusion that on comparing both the group, diode laser study group had appeared to be effective in the management of gingival hyperpigmentation in terms of pain, bleeding intra operatively, difficulty of the operator, wound healing and esthetics.

KEY WORDS: Gingival hyperpigmentation, melanin pigmentation, laser therapy, diode laser, CO_2 laser, esthetic dentistry

[1] *MDS*
[2] *MDS FDSRCS (Edin)*
[3] *MDS, Senior lecturer*

ΠΕΡΙΛΗΨΗ: *Εισαγωγή:* Ο μελαγρωματικός ουλικός ιστός εξαναγκάζει πολλές φορές τους ασθενείς να αναζητήσουν αισθητική περιοδοντική θεραπεία. Η υπερμελάγχρωση των ούλων προκαλείται από αυξημένη εναπόθεση μελανίνης στη βασική και υπερβασική στοιβάδα του επιθηλίου.
Υλικά και μέθοδοι: Αυτή η διπλά τυφλή αναδρομική μελέτη πραγματοποιήθηκε για να αξιολογηθεί η αποτελεσματικότητα του διοδικού και του laser CO_2 στην θεραπεία της υπερμελάγχρωσης των ούλων σε δέκα ασθενείς εφαρμόζοντας την τεχνική σε διαφορετικές περιοχές του στόματος και αξιολογώντας παραμέτρους όπως το χρώμα των ούλων, την αιμορραγία, δυσκολίες του επεμβαίνοντα, τον πόνο, την αισθητική αντίληψη από τον ασθενή και τη μετεγχειρητική επούλωση του τραύματος. Από τους 10 ασθενείς που συμμετείχαν στη μελέτη, 6 ήταν άνδρες και 4 γυναίκες. Η θεραπεία για την υπερμελάγχρωση των ούλων πραγματοποιήθηκε από κυνόδοντα σε κυνόδοντα στην άνω πρόσθια περιοχή. Θεραπεύθηκαν συνολικά 20 πρόσθιες περιοχές: 10 θεραπεύθηκαν τυχαία με διοδικό και άλλες 10 με laser CO_2. Τα δεδομένα που συλλέχθηκαν συνοψίστηκαν και πραγματοποιήθηκε στατιστική ανάλυση.
Αποτελέσματα και συμπεράσματα: Τα αποτελέσματα αυτής της μελέτης έδειξαν πως ο βαθμός μελάγχρωσης στο τέλος της τέταρτης εβδομάδας ήταν μικρότερος στην ομάδα του διοδικού laser με 20% να μην εμφανίζουν μελάγχρωση σε σύγκριση με την ομάδα CO_2 (10%). Από τη μελέτη μας, την πρώτη του είδους της για σύγκριση των δύο laser, καταλήγουμε στο συμπέρασμα πως συγκρίνοντας και τις δύο ομάδες, η ομάδα του διοδικού laser φάνηκε πως ήταν αποτελεσματική στην αντιμετώπιση της υπερμελάγχρωσης των ούλων όσον αφορά τον πόνο, τη διεγχειρητική αιμορραγία, τη δυ-

σκολία του επεμβαίνοντα, την επούλωση του τραύματος και την αισθητική.

ΛΕΞΕΙΣ ΚΛΕΙΔΙΑ: Υπερμελάγχρωση των ούλων, μελάγχρωση, θεραπεία laser, διοδικό laser, laser CO_2, Αισθητική Οδοντιατρική.

Paper received: 9/4/21 - Accepted: 12/7/21

Παρελήφθη: 9/4/21 - Έγινε δεκτή: 12/7/21

INTRODUCTION

Gingival hyperpigmentation occurs due to the excessive deposition of melanin pigment by active melanocytes in the basal layer of oral epithelium [1]. They can be physiological or related to their ethnic origin. Although gingival hyperpigmentation is completely benign, it presents as esthetic concern to individuals while they smile often appearing as black. Physiologic pigmentation is genetically determined, but as Dummett suggested, the degree of pigmentation is partially related to mechanical, chemical and physical stimulation. The distribution of oral pigmentation is 60% gingiva; 61% hard palate; 22% mucous membrane and 15% tongue. The highest rate of gingival pigmentation has recorded in the region of attached gingiva underneath upper and lower anterior teeth while being less visible in the posterior region [2, 3, 4]

Gingival depigmentation is a surgical procedure wherein the hyperpigmented areas are removed [5]. Various depigmentation techniques have been described in the literature, such as scalpel surgery [6], gingivectomy [7], cryosurgery, electrosurgery, chemical agents such as 90% phenol and 95% alcohol [8], abrasion with diamond burs, Nd:YAG laser, semiconductor diode laser and Carbon dioxide (CO_2) laser.

Laser beams have a high affinity for hemoglobin and melanin and at a specific wavelength of 800-980 nm, targets the soft tissues. It is therefore ideal for gingival depigmentation [9]. They are considered to be less invasive, alternative to conventional surgical technique that present with post-operative complications such as pain, edema, and infection [10].

The CO_2 laser has carbon dioxide gas as its medium, and emits energy at 10,600 nm. When lasers used in surgery are based on the principle of 'selective photothermolysis (SPTL) laser destroys the substance containing chromophore, while inflicting as little damage as possible on the surrounding tissue. CO_2 laser surgery could therefore be described as tissue-selective. The advantage of this is that the CO_2 laser is not pigment-selective, and so both pigmented and non-pigmented skin lesions can be targeted with the CO_2 wavelength [11]. The evidence comparing the clinical efficacy of diode laser and CO_2 laser are very few in literature. This double

ΕΙΣΑΓΩΓΗ

Η υπερμελάγχρωση των ούλων εμφανίζεται λόγω της υπερβολικής εναπόθεσης χρωστικών μελανίνης από ενεργά μελανοκύτταρα στη βασική στοιβάδα του στοματικού επιθηλίου [1]. Μπορεί να είναι φυσιολογική ή να σχετίζεται με την φυλή. Παρόλο που η υπερμελάγχρωση των ούλων είναι απόλυτα καλοήθης, εμφανίζεται ως αισθητικός προβληματισμός σε άτομα που χαμογελούν συχνά, επειδή τα ούλα φαίνονται μαύρα. Η φυσιολογική μελάγχρωση είναι γενετικά προσδιορισμένη, αλλά όπως υποστήριξε ο Dummett, ο βαθμός μελάγχρωσης σχετίζεται μερικώς με μηχανική, χημική και φυσική διέγερση. Η στοματική μελάγχρωση εμφανίζεται σε ποσοστό 60% στα ούλα, 61% στη σκληρή υπερώα, 22% στη μεμβράνη του βλεννογόνου και 15% στη γλώσσα. Το υψηλότερο ποσοστό ουλικής μελάγχρωσης έχει καταγραφεί στην περιοχή των προσπεφυκότων ούλων κάτω από τα άνω και κάτω πρόσθια, ενώ είναι λιγότερο ορατή στην οπίσθια περιοχή [2,3,4].

Η υπεμελάγχρωση των ούλων είναι μία χειρουργική διαδικασία στην οποία οι υπερμελαγχρωματικές περιοχές αφαιρούνται [5]. Οι διάφορες τεχνικές αφαίρεσης της μελάγχρωσης έχουν περιγραφεί στη βιβλιογραφία, όπως η αφαίρεση με νυστέρι [6], ουλεκτομή [7], κρυοχειρουργική, ηλεκτροχειρουργική, χημικοί παράγοντες όπως 90% φαινόλη και 95% οινόπνευμα [8], αποτριβή με φρέζες διαμαντιού, laser Nd:YAG, διοδικό laser ημιαγωγού και laser CO_2.

Οι ακτίνες laser εμφανίζουν υψηλή συνάφεια για την αιμοσφαιρίνη και τη μελανίνη και σε ένα συγκεκριμένο μήκος κύματος 800-980nm, στοχεύει τους μαλακούς ιστούς. Είναι, επομένως, ιδανικό για αφαίρεση υπερμελάγχρωσης των ούλων [9]. Θεωρούνται λιγότερο επεμβατικές, εναλλακτική επιλογή της συμβατικής χειρουργικής τεχνικής που εμφανίζει μετεγχειρητικές επιπλοκές όπως πόνο, οίδημα και φλεγμονή [10].

Το laser CO_2 έχει ως μέσο αέριο διοξειδίου του άνθρακα και εκπέμπει ενέργεια στα 10600nm. Όταν τα laser χρησιμοποιούνται στη Χειρουργική στηρίζονται στην αρχή της "επιλεκτικής φωτοθερμόλυσης (ΕΦΘΛ), κατά την οποία το laser καταστρέφει το υπόστρωμα που περιέχει χρωμοφόρα, ενώ προκαλεί όσο το δυνατόν μικρότερη βλάβη στους παρακείμενους ιστούς. Συνεπώς,

blinded prospective study was undertaken to evaluate the effectiveness of diode laser and CO_2 laser in gingival depigmentation in patients using split mouth technique.

MATERIALS AND METHODS

This double-blinded study was conducted at Department of oral and maxillofacial surgery, Rajas dental college and hospital, Tirunelveli from February 2013 to November 2015. Institutional ethical approval was obtained from the same institute. Ten patients requiring gingival depigmentation were selected from pool of a patients reporting to Rajas Dental College. A signed informed consent was obtained from all patients willing to participate in this study. All patients were evaluated by Primary investigator. A total of 20 (N=20) anterior segments were treated: among which 10 (n=10) were randomized and assigned to the CO_2 & Diode Laser group using flip-coin method by co-investigator.

Patients underwent periodontal therapy consisting of oral hygiene instructions and full mouth oral prophylaxis prior to depigmentation. Pre-operative photographs & Post-operative radiographs were obtained with a digital camera with standardized settings for grey, white, black, a cm scale with standard lighting and backdrop. Macroscopic distribution and colour of the pigmentation of all surfaces were recorded in detail.

INCLUSION CRITERIA
– Patient with healthy periodontium
– Patients between 18-40 year of age
– Presence of Melanin pigmentation with score of 3 (Dummett-Gupta Oral Pigmentation Index) (DOPI)

EXCLUSION CRITERIA
– Presence of systemic diseases
– Severe Periodontal Diseases
– Patients who have the habit of smoking.

The primary investigator was blinded about the allocation of segment evaluated the primary and secondary parameters like colour of the gingiva, bleeding, difficulties of the operator, pain perception of patient and post-operative wound healing. The parameters were evaluated intra- operatively and post-operatively till 4th week of follow-up.

DIODE LASER TECHNIQUE:
Topical anesthetic was applied to the surgical field. The patient, surgeon and the assisting personnel were provided with protective eye goggles in compliance with the FDA laser safety rules. The diode laser unit tip (Picasso, AMD laser technologies, USA; wavelength 810 nm) [Figure 1] was preset at 0.5-1.5 watts continuous wave (CW) mode and angled at 45 degrees. Small brush like strokes back and forth with gradual progres-

η Χειρουργική με laser CO_2 θα μπορούσε να περιγραφεί ως επιλεκτική ως προς τους ιστούς. Το πλεονέκτημα αυτού είναι πως το laser CO_2 δεν είναι επιλεκτικό ως προς τις χρωστικές, και έτσι τόσο μελαγχρωματικές όσο και μη μελαγχρωματικές δερματικές βλάβες μπορούν να στοχευθούν με το μήκος κύματος του CO_2 [11]. Τα στοιχεία που συγκρίνουν την κλινική αποτελεσματικότητα του διοδικού laser και του laser CO_2 είναι πολύ περιορισμένα στη βιβλιογραφία. Αυτή η διπλά τυφλή αναδρομική μελέτη πραγματοποιήθηκε για να αξιολογηθεί η αποτελεσματικότητα του διοδικού laser και του laser CO_2 στην υπερμελάγχρωση των ούλων σε ασθενείς σε διαφορετικές περιοχές του στόματος.

ΥΛΙΚΑ ΚΑΙ ΜΕΘΟΔΟΙ

Αυτή η διπλά τυφλή μελέτη πραγματοποιήθηκε στο Τμήμα Στοματικής και Γναθοπροσωπικής Χειρουργικής, του Οδοντιατρικού Κολλεγίου και Πανεπιστημίου Rajas, στο Tirunelveli από τον Φεβρουάριο του 2013 έως το Νοέμβριο του 2015. Η θεσμική έγκριση δεοντολογίας λήφθηκε από το ίδιο Ινστιτούτο. Επελέγησαν 10 ασθενείς που χρειάζονταν θεραπεία υπερμελάγχρωσης των ούλων από μία δεξαμενή ασθενών του Οδοντιατρικού Κολλεγίου Rajas. Λήφθηκε έγγραφη συναίνεση από όλους τους ασθενείς που επιθυμούσαν να συμμετέχουν σε αυτή τη μελέτη. Όλοι οι ασθενείς αξιολογήθηκαν από τον κεντρικό ερευνητή της μελέτης. Θεραπεύθηκαν συνολικά 20 (N=20) πρόσθια τμήματα: μεταξύ των οποίων 10 (n=10) τυχαιοποιήθηκαν και ανατέθηκαν στην ομάδα laser CO_2 και διοδικού με στρίψιμο νομίσματος από άλλο ερευνητή της μελέτης.

Οι ασθενείς υποβλήθηκαν σε περιοδοντική θεραπεία που περιλάμβανε σε οδηγίες στοματικής υγιεινής και πλήρη καθαρισμό στόματος πριν την θεραπεία της υπερμελάγχρωσης. Λήφθηκαν προεγχειρητικές φωτογραφίες και μετεγχειρητικές ακτινογραφίες με μία ψηφιακή κάμερα με τυποποιημένες ρυθμίσεις για το γκρίζο, το λευκό, το μαύρο, μία κλίμακα cm με τυπικό φωτισμό και φόντο. Η μακροσκοπική κατανομή και το χρώμα της μελάγχρωσης όλων των επιφανειών καταγράφηκαν λεπτομερώς.

ΚΡΙΤΗΡΙΑ ΕΠΙΛΟΓΗΣ
– Ασθενής με υγιές περιοδόντιο
– Ασθενείς μεταξύ 18-40 ετών
– Ύπαρξη μελάγχρωσης με τιμή 3 (Δείκτης Στοματικής Μελάγχρωσης κατά Dummett-Gupta) (ΔΣΜDG).

ΚΡΙΤΗΡΙΑ ΑΠΟΚΛΕΙΣΜΟΥ
– Ύπαρξη συστηματικών νοσημάτων
– Σοβαρά περιοδοντικά νοσήματα
– Ασθενείς που έχουν τη συνήθεια του καπνίσματος.

Η κατανομή των τμημάτων για τον κύριο ερευνητή ήταν τυφλή, και η αξιολόγηση αφορούσε κύριες και

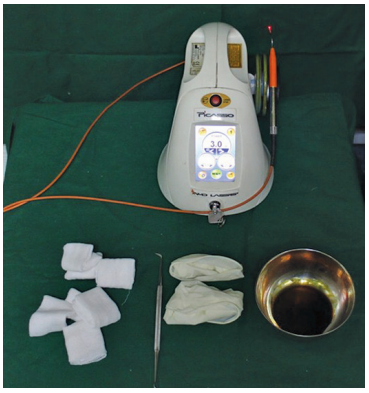

Fig. 1: AMD Diode Laser Picasso, Usa
Εικ. 1: Διοδικό Laser AMD Picasso, ΗΠΑ

Fig. 2: Novapulse Lx-20 Sp Surgical Laser
Εικ. 2: Χειρουργικό laser Novapulse Lx-20 Sp

sion deeper along the same initial laser incision to remove the tissue. For the de-epithelialization procedure, 400 μm strippable fiber was used with a power setting of 1.5 watts initially in pulsed wave mode (PW) set at 0.20 ms of pulse duration and 0.10 ms of pulse interval.

CO_2 LASER TECHNIQUE:
The ablation using CO_2 laser was performed by a flexible fiber Luxar NovaPulse LX-20 SP [Figure 2] surgical laser, the predecessor of LS-1005. The repeated A5 Super Pulse mode was applied at 3 watts, 20 Hz, 10 milliseconds, with a 0.8 mm spot size.

PARAMETERS ASSESSED:
The parameters assessed were colour of the gingiva, bleeding during the procedure, difficulties of the operator, perception of pain by the patient and post-operative wound healing

COLOUR OF THE GINGIVA:
To evaluate the colour of the gingiva, pre-operative photographs was taken one week before the procedure and post-operative photographs were taken at first, second, third and the fourth week after the procedure of depigmentation. The primary investigator was blinded about the allocation of segments either to CO_2 or diode laser and evaluated the pre-operative, post-operative photographs using DOPI scale [12].
Dummett-Gupta Oral Pigmentation Index (DOPI):
0 = No clinical pigmentation (Pink tissue)
1 = Mild clinical pigmentation (Light brown tissue)
2 = moderate clinical pigmentation (Brown tissue)
3 = Heavy clinical pigmentation (Deep brown or Black tissue)

δευτερεύουσες παραμέτρους όπως το χρώμα των ούλων, την αιμορραγία, τις δυσκολίες του επεμβαίνοντα, την αντίληψη πόνου του ασθενή και τη μετεγχειρητική επούλωση του τραύματος. Οι παράμετροι αξιολογήθηκαν διεγχειρητικά και μετεγχειρητικά μέχρι την τέταρτη εβδομάδα παρακολούθησης.

ΤΕΧΝΙΚΗ ΔΙΟΔΙΚΟΥ LASER:
Χορηγήθηκε τοπικό αναισθητικό στο χειρουργικό πεδίο. Ο ασθενής, ο χειρουργός και το βοηθητικό προσωπικό φόρεσαν προστατευτικά γυαλιά σε συμμόρφωση με τους κανόνες ασφαλείας laser της FDA. Το ρύγχος της συσκευής διοδικού laser (Picasso, AMD τεχνολογίες laser, ΗΠΑ, μήκος κύματος 810nm) [Εικόνα 1] ήταν ρυθμισμένο εκ των προτέρων στη λειτουργία 0.5-1.5watt συνεχούς κύματος (ΣΚ) και σε γωνία 45 μοιρών. Για να αφαιρεθεί ο ιστός εφαρμόστηκαν μικρές κινήσεις χρήσης πινέλου εμπρός και πίσω με σταδιακή προώθηση βαθύτερα κατά μήκος της ίδιας αρχικής τομής laser. Για τη διαδικασία από-επιθηλιοποίησης, χρησιμοποιήθηκε απογυμνωτή οπτική ίνα με ρύθμιση ισχύος 1.5 watt αρχικά σε λειτουργία παλμικού κύματος (ΠΚ) ρυθμισμένη στα 0.20ms παλμικής διάρκειας και 0.10ms παλμικού διαλείμματος.

ΤΕΧΝΙΚΗ LASER CO_2:
Η εξάχνωση με το laser CO_2 πραγματοποιήθηκε με μία ελαστική οπτική ίνα Luxar NovaPulse, LS-20 SP [Εικόνα 2] χειρουργικού laser, τον προκάτοχο του LS-1005. Η επαναλαμβανόμενη λειτουργία A5 Super Pulse εφαρμόστηκε στα 3 watt, 20 Hz, 10 milliseconds, με εστιακό μέγεθος 0.8 χιλιοστών.

ΠΑΡΑΜΕΤΡΟΙ ΠΟΥ ΕΚΤΙΜΗΘΗΚΑΝ:
Οι παράμετροι που εκτιμήθηκαν ήταν το χρώμα των ούλων, η αιμορραγία κατά τη διάρκεια της διαδικασίας, οι δυσκολίες του επεμβαίνοντα, η αντίληψη πόνου από τον ασθενή και η μετεγχειρητική επούλωση του τραύματος.

ΧΡΩΜΑ ΤΩΝ ΟΥΛΩΝ:
Για να αξιολογηθεί το χρώμα των ούλων, λήφθηκαν προεγχειρητικές φωτογραφίες μία εβδομάδα πριν τη διαδικασία και μετεγχειρητικές φωτογραφίες λήφθηκαν κατά την πρώτη, δεύτερη, τρίτη και τέταρτη εβδομάδα μετά τη διαδικασία της θεραπείας της υπερμελάγχρωσης. Ο κεντρικός ερευνητής ήταν τυφλός για την κατανομή των τμημάτων για το laser CO_2 είτε το διοδικό και αξιολογήθηκαν οι προεγχειρητικές, μετεγχειρητικές φωτογραφίες χρησιμοποιώντας την κλίμακα ΔΣΜDG.[12]

Δείκτης Στοματικής Μελάγχρωσης Dummett-Gupta (ΔΣΜDG):
0=Καμία κλινική μελάγχρωση (ροζ ιστός)
1=Ήπια κλινική μελάγχρωση (ανοικτό καφέ χρώμα ιστού)

BLEEDING:
Bleeding was assessed by the primary investigator intra-operatively and immediate post-operatively. It was evaluated as
A. None
B. Slight
C. Moderate
D. Severe

DIFFICULTY OF THE OPERATOR:
Difficulty of the operator was assessed by the primary investigator intra-operatively using the Visual Analogue Scale.

PAIN:
Pain was assessed using Visual Analogue Scale

WOUND HEALING:
Wound healing was assessed by the primary investigator clinically on the first, second, third and the fourth week post-operatively. It was evaluated by using healing index by Landry et al [13].

ASSESSMENT OF PATIENT OPINION ON ESTHETIC CHANGE:
Esthetic change was assessed by using Visual Analogue Scale

STATISTICS:
The collected data were tabulated and statistical analysis was performed using the SPSS (SPSS Inc., Chicago IL) version 25. To compare the mean difference between the two groups for difference in the colour of the gingiva, bleeding, difficulties of the operator, pain perception of patient and post-operative wound healing. unpaired student 't' test was used. $P< 0.05$ was considered significant.

RESULTS:
COLOUR OF THE GINGIVA:
The colour of the gingiva was assessed post-operatively for both the CO_2 and diode group at first, second, third and fourth week. Both the CO_2 and diode group had similar results at the end of 1st and 2nd week. But at the end of 3rd week and 4th week, the degree of pigmentation was less in diode group compared to the than CO_2 laser group. A significant difference was observed in the colour of the gingiva between the diode and CO_2 group (p value=0.047) (Table 1, graph I and II) [Figure 3, 4, 5].

BLEEDING:
There was no significant difference in the bleeding between both the groups intraoperatively with the data described in table 2 (p value = 1.00) however, we observed a marginally significant difference between the

2=Μέτρια κλινική μελάγχρωση(καφέ ιστός)
3=Σοβαρή κλινική μελάγχρωση(Σκούρο καφέ ή μαύρο χρώμα ιστού)

ΑΙΜΟΡΡΑΓΙΑ:
Η αιμορραγία εκτιμήθηκε από τον κεντρικό ερευνητή διεγχειρητικά και άμεσα μετεγχειρητικά. Αξιολογήθηκε ως
Α. Καμία
Β. Ελαφρά
C. Μέτρια
D. Σοβαρή

ΔΥΣΚΟΛΙΑ ΤΟΥ ΕΠΕΜΒΑΙΝΟΝΤΑ:
Η δυσκολία του επεμβαίνοντα εκτιμήθηκε από τον κεντρικό ερευνητή διεγχειρητικά χρησιμοποιώντας την Οπτική Αναλογική Κλίμακα.

ΠΟΝΟΣ:
Ο πόνος εκτιμήθηκε χρησιμοποιώντας την Οπτική Αναλογική Κλίμακα.

ΕΠΟΥΛΩΣΗ ΤΡΑΥΜΑΤΟΣ:
Η επούλωση του τραύματος εκτιμήθηκε από τον κεντρικό ερευνητή κλινικά κατά την πρώτη, δεύτερη, Τρίτη και τέταρτη εβδομάδα μετεγχειρητικά. Αξιολογήθηκε χρησιμοποιώντας το δείκτη επούλωσης από τους Landry και συν.[13].

ΕΚΤΙΜΗΣΗ ΤΗΣ ΑΠΟΨΗΣ ΤΟΥ ΑΣΘΕΝΗ ΓΙΑ ΤΗΝ ΑΙΣΘΗΤΙΚΗ ΑΛΛΑΓΗ:
Η αισθητική αλλαγή εκτιμήθηκε χρησιμοποιώντας την Οπτική Αναλογική Κλίμακα.

ΣΤΑΤΙΣΤΙΚΑ:
Τα δεδομένα που συλλέχθηκαν συνοψίστηκαν και πραγματοποιήθηκε στατιστική ανάλυση χρησιμοποιώντας το SPSS(SPSS Inc., Chicago IL) έκδοση 25. Για να συγκριθεί η μέση διαφορά μεταξύ των δύο ομάδων για διαφορές στο χρώμα των ούλων, την αιμορραγία, τις δυσκολίες του επεμβαίνοντα, την αντίληψη του πόνου του ασθενή και τη μετεγχειρητική επούλωση του τραύματος, χρησιμοποιήθηκε μη συζευγμένο t test. Το $P<0.05$ θεωρήθηκε στατιστικά σημαντικό.

ΑΠΟΤΕΛΕΣΜΑΤΑ.
ΧΡΩΜΑ ΤΩΝ ΟΥΛΩΝ:
Το χρώμα των ούλων εκτιμήθηκε μετεγχειρητικά τόσο για την ομάδα CO_2 όσο και για ομάδα διοδικού laser την πρώτη, δεύτερη, Τρίτη και τέταρτη εβδομάδα. Και οι δύο ομάδες εμφάνισαν παρόμοια αποτελέσματα στο τέλος της πρώτης και δεύτερης εβδομάδας. Όμως, στο τέλος της τρίτης και τέταρτης εβδομάδας, ο βαθμός μελάγχρωσης ήταν μικρότερος στην ομάδα διοδικού laser σε σχέση με την ομάδα laser CO_2. Σημαντική διαφορά

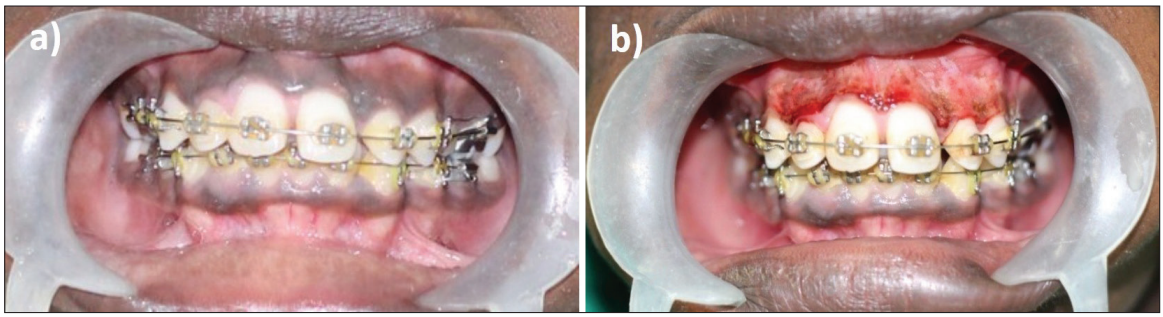

Fig. 3: (a) – Pre-Operative Photograph (b) Immediate Post – Operative Photograph using Diode laser.
Εικ. 3: (a) Προεγχειρητική φωτογραφία (b) Άμεση μετεγχειρητική φωτογραφία χρησιμοποιώντας διοδικό laser.

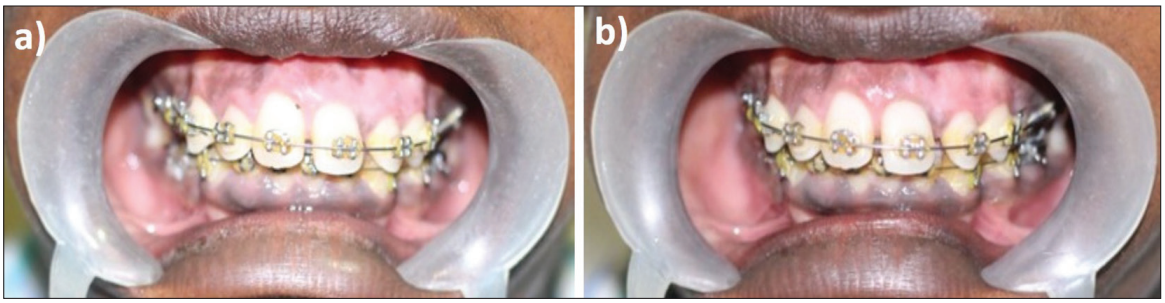

Fig. 4: (a) - Post Operative Photograph 1st Week using Diode laser (b) Post Operative Photograph 2nd Week using CO_2 laser.
Εικ. 4: (a) Μετεγχειρητική φωτογραφία την πρώτη εβδομάδα μετά τη χρήση του διοδικού laser (b) Μετεγχειρητική φωτογραφία τη δεύτερη εβδομάδα μετά τη χρήση laser CO_2.

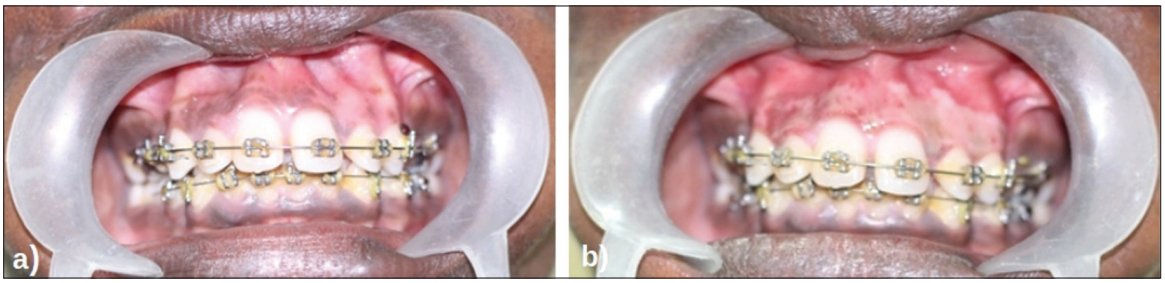

Fig. 5: (a) - Post operative image 4th week using DIode laser (b) Post operative image 4th week using CO_2 laser.
Εικ. 5: (a) - Μετεγχειρητική φωτογραφία την τέταρτη εβδομάδα μετά τη χρήση διοδικού laser (b) Μετεγχειρητική φωτογραφία τη τέταρτη εβδομάδα μετά τη χρήση laser CO_2.

diode and CO_2 group during immediate post-operative period (p value=0.0632).

DIFFICULTY OF OPERATOR:
There was no significant difference between both the groups in the difficulty of the operator (p value=1.00)

ASSESSMENT OF PAIN BETWEEN DURING OPERATIVE AND ONE DAY POST OPERATIVE PERIOD:
On recording the pain intra-operatively, immediate post-operatively and 1st day post-operatively, there was no difference in the pain perception between the groups as given in table 3. (p value=1.00), immediate post-operatively (p value=1.00), 1st day post-operatively.

παρατηρήθηκε στο χρώμα των ούλων μεταξύ της ομάδας διοδικού laser και CO_2(p value=0.047) (Πίνακας 1, γράφημα I και II) (ΕΙΚΟΝΕΣ 3, 4, 5).

ΑΙΜΟΡΡΑΓΙΑ:
Δεν υπήρχε σημαντική διαφορά στην αιμορραγία μεταξύ και των δύο ομάδων διεγχειρητικά με τα δεδομένα που περιγράφονται στον πίνακα 2(p value=1.00). Ωστόσο, παρατηρήσαμε μία οριακά σημαντική διαφορά μεταξύ της ομάδας διοδικού laser και CO_2 κατά την άμεση μετεγχειρητική περίοδο(p value=0.0632).

ΔΥΣΚΟΛΙΑ ΤΟΥ ΕΠΕΜΒΑΙΝΟΝΤΑ:
Δεν παρατηρήθηκε σημαντική διαφορά μεταξύ και των

Table 1
Colour of gingiva - Comparison between 3rd and 4th week

	3rd week			4th week		
Type of Laser	No Pigmentation	Mild	Moderate	No Pigmentation	Mild	Moderate
Diode laser	2(20%)	7(70%)	1(10%)	2(20%)	7(70%)	1(10%)
CO_2 Laser	1(10%)	8(80%)	1(10%)	1(10%)	8(80%)	1(10%)
p Value		0.047*			0.047*	

Πίνακας 1
Χρώμα των ούλων - Σύγκριση μεταξύ τρίτης και τέταρτης εβδομάδας

	Τρίτη εβδομάδα			Τέταρτη εβδομάδα		
Τύπος Laser	Καμία μελάγχρωση	Ήπια	Μέτρια	Καμία μελάγχρωση	Ήπια	Μέτρια
Διοδικό laser	2(20%)	7(70%)	1(10%)	2(20%)	7(70%)	1(10%)
Laser CO_2	1(10%)	8(80%)	1(10%)	1(10%)	8(80%)	1(10%)
Τιμή p		0.047*			0.047*	

Graph 1/Γράφημα 1

Colour of the gingiva at the end of 3rd week/ Χρώμα των ούλων στο τέλος της τρίτης εβδομάδας.

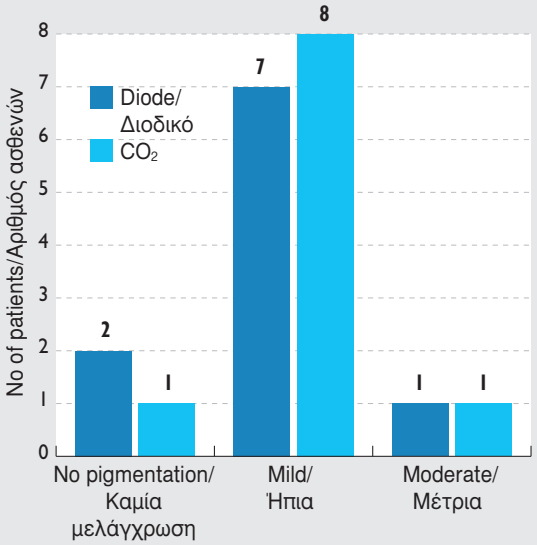

Graph 2/Γράφημα 2

Colour of the gingiva at the end of 4th week/ Χρώμα των ούλων στο τέλος της τέταρτης εβδομάδας.

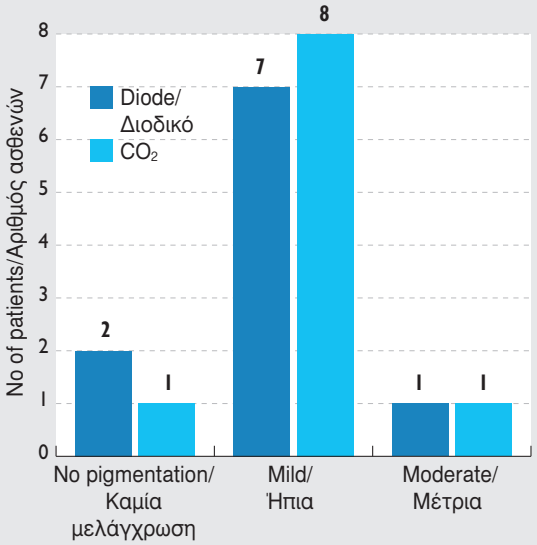

ASSESSMENT OF WOUND HEALING:
Statistically, there was marginally significant between the CO_2 and diode group in the 1st (p value=0.0632) (Graph III) and 2nd week (p value=0.037). At the end of 3rd (p value=1.0) and 4th week (p value=1.0), there was no significant difference between the two groups.

ASSESSMENT OF ESTHETIC OPINION:
The esthetic perception was assessed at the end of 4th

δύο ομάδων όσον αφορά τη δυσκολία του επεμβαίνοντα (p value=1.00).

ΕΚΤΙΜΗΣΗ ΤΟΥ ΠΟΝΟΥ ΜΕΤΑΞΥ ΤΩΝ ΔΥΟ ΟΜΑΔΩΝ ΔΙΕΓΧΕΙΡΗΤΙΚΑ ΚΑΙ ΜΙΑ ΗΜΕΡΑ ΜΕΤΕΓΧΕΙΡΗΤΙΚΑ:
Καταγράφοντας τον πόνο διεγχειρητικά, άμεσα μετεγχειρητικά και κατά την πρώτη μετεγχειρητική ημέρα, δεν υπήρχε διαφορά στην αντίληψη του πόνου μεταξύ των

Graph 3/Γράφημα 3

Wound healing at the end of 4th week/ Επούλωση τραύματος στο τέλος της τέταρτης εβδομάδας.

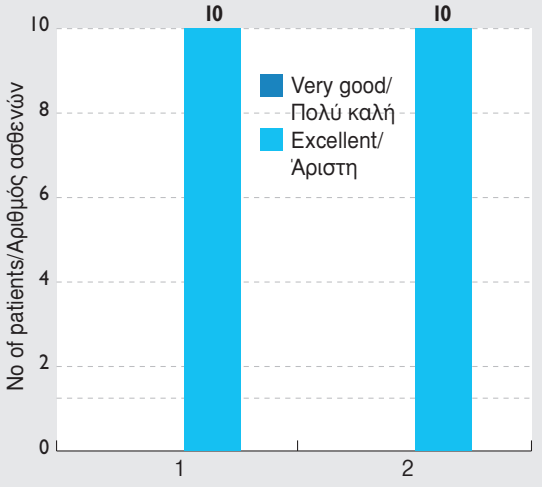

week. Regarding the aesthetic consideration diode laser group scored more satisfaction than CO_2 laser study group.

DISCUSSION

Since the procedure with lasers is relatively painless, zero downtime, post-surgical dressings or sutures, minimal recurrence of pigmentations, patient compliance is much better compared to the conventional techniques used for depigmentation. [14, 15, 16] CO_2 laser introduced in 1965 by Polanyi & associates, CO_2 laser wavelength is absorbed by water based tissues resulting in vaporization of intra and extra cellular fluid & disintegration of cells. Collateral thermal damage is less

Diode laser was introduced in 1995. The diode laser is a solid-state semiconductor laser that typically uses a combination of Gallium (Ga), Arsenide (Ar), and other elements, such as Aluminum (Al) and Indium (In), to change electrical energy into light energy. The semiconductor diode laser is emitted in continuous-wave or gated-pulsed modes, and is usually operated in a contact method using a flexible fibre optic delivery system [17]

In this study, A total of 10 patients clinically diagnosed grade 3 (heavy clinic melanin pigmentation) with gingival hyperpigmentation were enrolled for this study. They were aged between 18-23 years. Mean age of male and female patients were 19.2 years and 20.5 years respectively. In a study by Simsek Kaya et al [18], the patients with untreated bilateral melanin pigmentation in the anterior portion of the upper and lower gingiva were

ομάδων όπως φαίνεται στον πίνακα 3.(p value=1.00), άμεσα μετεγχειρητικά(p value=1.00), πρώτη ημέρα μετεγχειρητικά.

ΕΚΤΙΜΗΣΗ ΤΗΣ ΕΠΟΥΛΩΣΗΣ ΤΟΥ ΤΡΑΥΜΑΤΟΣ:
Στατιστικά, υπήρχε οριακά σημαντική διαφορά μεταξύ της ομάδας CO_2 και διοδικού στην πρώτη (p value=0.0632) (Γράφημα III) και δεύτερη εβδομάδα(p value=0.037). Στο τέλος της τρίτης (p value=1.0) και τέταρτης εβδομάδας (p value=1.0), δεν υπήρχε σημαντική διαφορά μεταξύ των δύο ομάδων.

ΕΚΤΙΜΗΣΗ ΤΗΣ ΑΙΣΘΗΤΙΚΗΣ ΑΠΟΨΗΣ:
Η αισθητική αντίληψη εκτιμήθηκε στο τέλος της τέταρτης εβδομάδας. Όσον αφορά τους αισθητικούς προβληματισμούς η ομάδα του διοδικού laser έλαβε υψηλότερη βαθμολογία σε σχέση με την ομάδα του laser CO_2.

ΣΥΖΗΤΗΣΗ

Επειδή η θεραπευτική διαδικασία με τα laser είναι σχετικά ανώδυνη, χωρίς χρονικά κενά, μετεγχειρητικές κονίες ή ράμματα, ελάχιστη υποτροπή των μελαγχρώσεων, η συμμόρφωση του ασθενή είναι πολύ καλύτερη σε σύγκριση με τις κλασικές τεχνικές που χρησιμοποιήθηκαν για την αφαίρεση των μελαγχρώσεων[14, 15, 16]. Το laser CO_2 εισήχθη το 1965 από τους Polanyi και συν., το μήκος κύματός του απορροφάται από ιστούς υδατικής βάσης με συνέπεια την εξάτμιση του ενδο- και εξωκυτταρικού υγρού και τη διάλυση των κυττάρων. Η παράπλευρη θερμική βλάβη είναι μικρότερη.

Το διοδικό laser εισήχθη το 1995. Πρόκειται για ένα laser ημιαγωγού στερεάς κατάστασης που χρησιμοποιεί τυπικά ένα συνδυασμό Γάλλιου(Ga), Αρσενικού(Ar) και άλλων στοιχείων, όπως Αλουμίνιο(Al) και Ίνδιο(In), για τη μεταβολή της ηλεκτρικής ενέργειας σε φωτεινή ενέργεια. Το διοδικό laser ημιαγωγού εκπέμπεται είτε σε συνεχές κύμα ή σε παλμική μορφή και λειτουργεί συνήθως με μία μέθοδο επαφής χρησιμοποιώντας ένα σύστημα διανομής εύκαμπτης οπτικής ίνας[17].

Σε αυτή τη μελέτη, συμμετείχαν συνολικά 10 ασθενείς που διαγνώστηκαν κλινικά με υπερμελάγχρωση των ούλων τρίτου βαθμού(σοβαρή κλινική μελάγχρωση). Η ηλικία τους ήταν μεταξύ 18 και 23 ετών. Η μέση ηλικία των ανδρών και γυναικών ασθενών ήταν 19.2 και 20.5 έτη αντίστοιχα. Σε μία μελέτη από τους Simsek Kaya και συν.[18], οι ασθενείς η μη θεραπευμένη αμφίπλευρη μελάγχρωση στην πρόσθια περιοχή των άνω και κάτω ούλων αξιολογήθηκε ως σοβαρή σύμφωνα με τα κριτήρια των Dummett και συν.

Και στις δύο ομάδες της μελέτης, στο τέλος της πρώτης εβδομάδας το χρώμα των ούλων δεν εμφάνισε μελάγχρωση σε 2(20%) εκ των ασθενών, ενώ σε 8(80%) ασθενείς υπήρχε μία ήπια μελάγχρωση. Παρόμοια ευ-

Table 2
Assessment of bleeding

	Intraoperative Bleeding			Immediate postop Bleeding		
Type of Laser	No Bleeding	Mild	Moderate	No Bleeding	Mild	Moderate
Diode laser	10(100%)	0(0%)	0(0%)	0(0%)	2(20%)	8(80%)
CO_2 Laser	10(100%)	0(0%)	0(0%)	0(0%)	0(0%)	10(100%)
p Value		1.00			0.0632*	

Πίνακας 2
Εκτίμηση της αιμορραγίας

	Διεγχειρητική αιμορραγία			Άμεση μετεγχειρητική αιμορραγία		
Τύπος Laser	Καμία αιμορραγία	Ήπια	Μέτρια	Καμία αιμορραγία	Ήπια	Μέτρια
Διοδικό laser	10(100%)	0(0%)	0(0%)	0(0%)	2(20%)	8(80%)
Laser CO_2	10(100%)	0(0%)	0(0%)	0(0%)	0(0%)	10(100%)
Τιμή p		1.00			0.0632*	

Table 3
Assessment of pain between during operative and one day post operative period

	Pain Immediate Post-op		Pain Immediate 1st day Post-op		
Parameter	Mild pain	Moderate pain	Mild pain	Moderate pain	P Value
Diode laser	10(100%)	0(0%)	10(100%)	0(0%)	1.00
CO_2 Laser	10(100%)	0(0%)	10(100%)	0(0%)	

Πίνακας 3
Εκτίμηση του πόνου κατά τη διεγχειρητική περίοδο και μια ημέρα μετεγχειρητικά

	Άμεσος μετεγχειρητικός πόνος		Πόνος μία ημέρα μετεγχειρητικά		
Παράμετρος	Ήπιος πόνος	Μέτριος πόνος	Ήπιος πόνος	Μέτριος πόνος	Τιμή p
Διοδικό laser	10(100%)	0(0%)	10(100%)	0(0%)	1.00
Laser CO_2	10(100%)	0(0%)	10(100%)	0(0%)	

evaluated as severe according to modified Dummett et al criteria.

In both the study group, at the end of 1st week the colour of the gingiva revealed no pigmentation in 2(20%) of the patients, while in 8(80%) of the patients there was a mild pigmentation. Similar findings have been reported by Murthy MB et al [19] who observed that in 1st week, the colour of the gingiva was pink with an uneventful healing. Diode lasers are concentrated at 800 to 980 nm has high affinity for substances with chromopores such as hemoglobin and melanin. They are ideal for treating soft tissues especially for gingival procedures such as gingivoplasty, gingivectomy and curettage. [19]

In this study, patients treated with diode laser at the end of 3rd week, the gingiva in 2(20%) of the patients had no visible pigmentation. 7(70%) of the patients had mild pigmentation and 1(10%) had moderate pigmentation.

ρήματα έχουν αναφερθεί από τους Murthy MB και συν. [19] που παρατήρησαν πως την πρώτη εβδομάδα, το χρώμα των ούλων ήταν ροδόχρουν με ασυμπτωματική επούλωση. Τα διοδικά laser που λειτουργούν στα 800-980nm έχουν υψηλή συνάφεια για υποστρώματα με χρωμοφόρα όπως η αιμοσφαιρίνη και η μελανίνη. Είναι ιδανικά για την θεραπεία μαλακών ιστών ειδικά για ουλικές επεμβάσεις όπως η ουλοπλαστική, η ουλεκτομή και η απόξεση[19].

Σε αυτή τη μελέτη, στους ασθενείς που θεραπεύθηκαν με διοδικό laser στο τέλος της τρίτης εβδομάδας, τα ούλα σε 2(20%) εκ των ασθενών δεν εμφάνιζαν ορατή μελάγχρωση. 7(70%) εκ των ασθενών εμφάνιζαν ήπια μελάγχρωση και 1(10%) εμφάνιζε μέτρια μελάγχρωση. Στην ομάδα του laser CO_2 1(10%) εκ των ασθενών δεν εμφάνιζε μελάγχρωση ενώ 8(80%) ασθενείς προσήλθαν με ήπια μελάγχρωση και 1(10%) με μέτρια μελάγ-

In CO_2 laser study group 1(10%) of the patients showed no pigmentation while, 8(80%) of the patients presented with mild pigmentation and 1(10%) with moderate pigmentation. Phimon Atsawasuwan et al [20] clinical reports says that after ablating the epithelium with the Nd:YAG laser, the wound was covered with some dried and charred epidermis. The wound was almost healed completely within 3 weeks. The colour of ablated gingiva was dark pink in some areas.5

In diode laser study group at the end of 4th week the colour of the gingiva in 2(20%) of the patients had no pigmentation. 7(70%) of the patients had mild pigmentation and 1(10%) had moderate pigmentation. In CO_2 laser study group 1(10%) of the patients had no pigmentation. 8(80%) of the patients had mild pigmentation and 1(10%) had moderate pigmentation. These results were in accordance with the results observed by Sushma Lagdive et al [21] who studied and compared the effectiveness of diode laser and scalpel technique, they concluded that there was significant improvement in colour of the gingiva at the end of 4th week.

The diode laser causes minimal damage to the periosteum and removes a thin layer of epithelium cleanly. Healing takes a longer duration wit procedures performed with lasers, a sterile inflammatory reaction occurs after laser use ensuring a uneventful healing [22, 23] Bhanu noted that one of the advantages of diode laser is sealing of blood vessels up to 0.5 diameter in surrounding tissue, one advantage of it, is homeostasis and consequently dry treatment sites. [24]. In both the study group all the patients 10(100%) had moderate bleeding during the time of procedure. M Bhanu Murthy et al stated that gingival depigmentations with diode laser had less intra operative bleeding compared to scalpel technique. Carlo Mairana et al employed a superpulsed diode laser in oral surgery and observed instant coagulation of the surgical site intraoperatively [25]. Bleeding seen during lasers is due to vasodilation of blood vessels. Measurable changes in small vessel components of lamina propria were not seen, in diode laser treated sites [26].

In diode laser study group, 20% of the patients had slight bleeding and 8(80%) had moderate bleeding in the immediate post-operative period compared to CO_2 laser study group, where all the patients 10(100%) experienced moderate bleeding. The bleeding could also be explained on the depth of ablation where the CO_2 laser penetrates deeper than depth required to remove the pigmentation [27].

The operators found no difficulty while treating the patients and was easy in all the patients 10(100%) in both the study groups. This finding was in line with Simşek Kaya et al and Amit Bhardwaj et al observed that from the operator's point of view, the laser technique was easier and faster to perform than the epithelial excision technique [17][28].

χρωση. Στην κλινική μελέτη των Phimon Atsawasuwan και συν.[20] αναφέρεται πως μετά την εξάχνωση του επιθηλίου με laser Nd:YAG, το τραύμα καλύφθηκε με ξηρό και εσχαροποιημένο επιθήλιο. Το τραύμα επουλώθηκε σχεδόν πλήρως εντός 3 εβδομάδων. Το χρώμα των εξαχνωμένων ούλων ήταν σκούρο ροδόχροο σε ορισμένες περιοχές.

Στην ομάδα του διοδικού laser στο τέλος της τέταρτης εβδομάδας το χρώμα των ούλων σε 2(20%) εκ των ασθενών δεν εμφάνιζε μελάγχρωση. 7(70%) εκ των ασθενών εμφάνιζαν ήπια μελάγχρωση και 1(10%) εμφάνιζε μέτρια μελάγχρωση. Στην ομάδα του laser CO_2 1(10%) εκ των ασθενών δεν εμφάνιζε μελάγχρωση, 8(80%) εκ των ασθενών εμφάνιζαν ήπια μελάγχρωση και 1(10%) εμφάνιζαν μέτρια μελάγχρωση. Αυτά τα αποτελέσματα ήταν σε συμφωνία με τα αποτελέσματα των Sushma Lagdive και συν.[21] που μελέτησαν και συνέκριναν την αποτελεσματικότητα του διοδικού laser και της τεχνικής με το νυστέρι, και κατέληξαν πως υπήρχε σημαντική βελτίωση στο χρώμα των ούλων στο τέλος της τέταρτης εβδομάδας.

Το διοδικό laser προκαλεί ελάχιστη βλάβη στο περιόστεο και αφαιρεί ένα λεπτό στρώμα επιθηλίου καθαρά. Η επούλωση διαρκεί περισσότερο στις θεραπευτικές επεμβάσεις με laser, μία αποστειρωμένη φλεγμονώδης αντίδραση παρατηρείται μετά τη χρήση του laser εξασφαλίζοντας μία ασυμπτωματική επούλωση[22, 23]. Ο Bhanu σημειώνει πως ένα από τα πλεονεκτήματα του διοδικού laser είναι η απόφραξη των αιμοφόρων αγγείων διαμέτρου έως και 0.5 χιλιοστών στους παρακείμενους ιστούς, με το πλεονέκτημα της της ομοιόστασης και, συνεπώς, του στεγνού θεραπευτικού πεδίου[24]. Και στις δύο ομάδες όλοι οι ασθενείς(100%) εμφάνιζαν μέτρια αιμορραγία κατά τη διάρκεια της διαδικασίας. Οι Bhanu, Murthy και συν. δήλωσαν πως οι θεραπείες αφαίρεσης μελάγχρωσης με διοδικό laser εμφάνισαν μικρότερη διεγχειρητική αιμορραγία σε σύγκριση με την θεραπεία με νυστέρι. Ο Carlo Mairana και συν. χρησιμοποίησαν ένα υπερπαλμικό διοδικό laser στη Χειρουργική Στόματος και παρατήρησαν άμεση πήξη του χειρουργικού πεδίου διεγχειρητικά[25]. Η αιμορραγία που παρατηρείται με τη χρήση των laser οφείλεται στην αγγειοδιαστολή των αιμοφόρων αγγείων. Δεν παρατηρήθηκαν μετρήσιμες αλλαγές στα διάφορα τμήματα του χορίου των μικρών αγγείων στις περιοχές που θεραπεύθηκαν με διοδικό laser[26].

Στην ομάδα του διοδικού laser, 20% των ασθενών εμφάνισαν ελαφρά αιμορραγία και 8(80%) εμφάνισαν μέτρια αιμορραγία στην άμεση μετεγχειρητική περίοδο σε σύγκριση με την ομάδα του laser CO_2, στην οποία και οι 10(100%) ασθενείς εμφάνισαν μέτρια αιμορραγία. Η αιμορραγία μπορούσε επίσης να εξηγηθεί με βάση το βάθος της εξάχνωσης επειδή το laser CO_2 διεισδύει βαθύτερα σε σχέση με το απαιτούμενο βάθος για την αφαίρεση της μελάγχρωσης[27].

There was no pain perceived by the patients during intra operative period in both the study group 10(100%). These findings was in resonance with the study of Azzeh MM et al [29] who observed that all patients in his study reported absence of pain intra operatively, immediately postoperatively, and 4 days after the procedure. The absence of pain during lasers is due to the ability of the laser beam to seal nerve endings [30] Pain reduction after using lasers is due to the protein coagulum formed on the wound surface that seals off sensory nerve endings and it also acts as a biologic dressing. The rapid wound healing after using lasers may be related to the photobiomodulation (PBM). PBM accelerates lymphatic and blood flow resulting in reduction in toxins and contributes to a larger expression of collagen and elastic fibers during the early phases of the wound-healing process. This helps to reduce pain, enhance repair, and induce regeneration thus promoting faster healing and return to normal [31].

Ameet Mani evaluated the wound healing based on the following scores. A. Complete epithelization, B. Incomplete epithelization, C. Ulcer, D. Tissue defect or necrosis. They stated that during immediate postoperative period, grade C was scored by diode laser method. At the end of 1st week the wound healing scored grade B. In our study, All the patients in both the stud1y group had excellent wound healing at the end of 4th week. This was in agreement with Geethi Gupta and MB Moorthy et al observed that healing of laser wounds was slower than healing of scalpel wounds, and a sterile inflammatory reaction occurred after the procedure [32].

Amit Bhardwaj et al observed that both scalpel technique and diode laser, on 30 days revealed restoration of normal features of the gingiva without any scar formation. Thus, the healing of the depigmented gingiva was uneventful irrespective of the techniques used.25 Geethi Guptha et al [33] stated that compared to scalpel surgery, diode laser showed delayed healing. No adverse events were noted at 1 week and 1 month post operatively with either of the techniques. Basser Ali Abdullah et al [34] observed that the use of diode laser is associated with delayed healing compared with Er Cr YSGG.

On evaluating the esthetic outcome of the procedure, all the patients 10(100%) had a significant improvement in their aesthetics in diode laser. In CO_2 laser study group 2(20%) had better aesthetics and 8(80%) had beautiful aesthetic appearances. These results were in accordance with Esen et al. observed similar results. [35] Regarding the aesthetic consideration diode laser group scored more satisfaction than CO_2 laser study group.

The depigmentation using lasers was more compatible to the patient as the procedure takes less time and was more comfortable as the area did not require injecting

Οι επεμβαίνοντες δε συνάντησαν δυσκολία κατά την θεραπεία των ασθενών και ήταν εύκολη και στους 10(100%) ασθενείς και στις δύο ομάδες. Αυτό το εύρημα ήταν σε συμφωνία με τους Simsek Kaya και συν. Και τους Amit Bhardwaj και συν. Που παρατήρησαν πως, από την πλευρά του επεμβαίνοντα, η τεχνική laser ήταν ευκολότερη και συντομότερη στην πραγματοποίησή της σε σχέση με την τεχνική επιθηλιακής εκτομής[17][28].

Ο πόνος δεν ήταν αντιληπτός από τους ασθενείς κατά τη διεγχειρητική περίοδο και στις δύο ομάδες των 10(100%) ασθενών. Αυτά τα ευρήματα ήταν σε συμφωνία με τη μελέτη των Azzeh MM και συν.[29], στην οποία παρατηρήθηκε πως όλοι οι ασθενείς στη μελέτη του ανέφεραν απουσία διεγχειρητικού πόνου, άμεσα μετεγχειρητικά και 4 ημέρες μετά την θεραπευτική διαδικασία. Η απουσία πόνου κατά τη χρήση των laser οφείλεται στη δυνατότητα της ακτίνας laser να αποκόπτει τις νευρικές απολήξεις[30]. Η μείωση πόνου μετά τη χρήση laser οφείλεται στο πήγμα πρωτεΐνης που δημιουργείται στην επιφάνεια του τραύματος που αποκόπτει τις αισθητήριες νευρικές απολήξεις και επίσης λειτουργεί ως βιολογικό επίχρισμα. Η ταχεία επούλωση του τραύματος μετά τη χρήση laser μπορεί να σχετίζεται με τη φωτοβιοτροποποίηση(ΦΒΤ). Η ΦΒΤ επιταχύνει τη λεμφική και αιματική ροή με συνέπεια τη μείωση των τοξινών και συμβάλλει σε μία μεγαλύτερη έκφραση του κολλαγόνου και των ελαστικών ινών κατά τη διάρκεια των πρώιμων φάσεων της διαδικασίας επούλωσης του τραύματος. Αυτό βοηθά στη μείωση του πόνου, την ενίσχυση της αποκατάστασης και επάγει την αναγέννηση προάγοντας, συνεπώς, ταχύτερη επούλωση και επιστροφή στο φυσιολογικό[31].

Οι Ameet Mani αξιολόγησε την επούλωση τραύματος με βάση τις ακόλουθες τιμές. Α. Πλήρης επιθηλιοποίηση, Β. Ατελής επιθηλιοποίηση, Γ. Έλκος, Δ. Ιστικό έλλειμμα ή νέκρωση. Υποστήριξαν πως κατά τη διάρκεια της άμεσης μετεγχειρητικής περιόδου, η τιμή Γ καταγράφηκε με τη μέθοδο του διοδικού laser. Στο τέλος της πρώτης εβδομάδας η επούλωση του τραύματος η καταγραφείσα τιμή ήταν η Β. Στη μελέτη μας, όλοι οι ασθενείς και των δύο ομάδων εμφάνισαν άριστη επούλωση τραύματος στο τέλος της τέταρτης εβδομάδας. Αυτό βρισκόταν σε συμφωνία με τους Geethi Gupta και οι MB Moorthy και συν. Παρατήρησαν πως η επούλωση τραυμάτων laser ήταν πιο αργή σε σχέση με τα τραύματα από νυστέρι και παρατηρήθηκε μία αποστειρωμένη φλεγμονώδης αντίδραση μετά τη διαδικασία[32]

Οι Amit Bhardwaj και συν. Παρατήρησαν πως τόσο η τεχνική με το νυστέρι όσο και το διοδικό laser, εμφάνισαν αποκατάσταση των φυσιολογικών χαρακτηριστικών των ούλων χωρίς οποιαδήποτε δημιουργία ουλής σε 30 ημέρες. Επομένως, η επούλωση των θεραπευμένων ούλων ήταν ασυμπτωματική ανεξάρτητα από τις

local anesthesia and absence of post-operative pain and hemorrhage.

CONCLUSION

Growing esthetic concern among individuals requires the removal of hyperpigmented areas to create pleasant and confident smile which altogether alters the personality of an individual. From our study, the first of its kind to compare the two lasers, we come to the conclusion that on comparing both the group, diode laser study group had appeared to be effective in the management of gingival hyperpigmentation in terms of appearance of gingiva, perception of pain, bleeding intra operatively, difficulty of the operator, wound healing and esthetics.

Abbreviations

CO_2 – Carbon dioxide
Nd:YAG – Neodymium-Doped Yttrium Aluminum Garnet
DOPI – Dummett-Gupta Oral Pigmentation Index
SPTL – Selective Photothermolysis
CW – Continuous Wave
PW – Pulsed Wave
Ga – Gallium
Ar – Arsenide
Al – Aluminum
Ind – Indium
PBM – Photobiomodulation
Er Cr YSGG – Erbium, Chromium-Doped Yttrium, Scandium, Gallium and Garnet

τεχνικές που εφαρμόστηκαν. Οι Geethi Guptha και συν.[33] δήλωσαν πως το διοδικό laser η επούλωση ήταν πιο αργή σε σχέση με τη χειρουργική επέμβαση με νυστέρι. Δεν παρατηρήθηκαν ανεπιθύμητα συμβάματα 1 εβδομάδα και 1 μήνα μετεγχειρητικά με οποιαδήποτε τεχνική. Οι Basser Ali Abdullah και συν.[34] παρατήρησαν πως η χρήση διοδικού laser σχετίζεται με καθυστερημένη επούλωση σε σύγκριση με το laser Er Cr YSGG.

Κατά την αξιολόγηση του αισθητικού αποτελέσματος της διαδικασίας, όλοι οι ασθενείς εμφάνισαν σημαντική βελτίωση της αισθητικής τους με το διοδικό laser. Στην ομάδα του laser CO_2 2(20%) εμφάνισαν καλύτερη αισθητική και 8(80%) εμφάνισαν καλή αισθητική εμφάνιση. Αυτά τα αποτελέσματα βρίσκονταν σε συμφωνία με τους Esen και συν. Που παρατήρησαν παρόμοια αποτελέσματα. [35] Όσον αφορά τους αισθητικούς προβληματισμούς, η ομάδα του διοδικού laser ήταν πιο ικανοποιητική από την ομάδα laser CO_2.

Η αφαίρεση μελάγχρωσης με laser ήταν πιο συμβατή με τον ασθενή καθώς η διαδικασία απαιτεί λιγότερο χρόνο και ήταν πιο άνετη καθώς η περιοχή δεν απαιτούσε την έγχυση τοπικού αναισθητικού και δεν παρατηρείται μετεγχειρητικός πόνος και αιμορραγία.

ΣΥΜΠΕΡΑΣΜΑΤΑ

Οι αυξημένοι αισθητικοί προβληματισμοί μεταξύ των ασθενών απαιτούν την αφαίρεση των περιοχών υπερμελάγχρωσης για τη δημιουργία ενός ευχάριστου και γεμάτου αυτοπεποίθηση χαμόγελου που αλλάζει συνολικά την προσωπικότητα ενός ατόμου. Από τη μελέτη μας, την πρώτη του είδους της στη σύγκριση των δύο laser, καταλήξαμε στο συμπέρασμα πως κατά τη σύγκριση των δύο ομάδων, η ομάδα του διοδικού laser είχε εμφανιστεί αποτελεσματική στην αντιμετώπιση της ουλικής υπερμελάγχρωσης όσον αφορά την εμφάνιση των ούλων, την αντίληψη του πόνου, τη διεγχειρητική αιμορραγία, τη δυσκολία του επεμβαίνοντα, την επούλωση του τραύματος και την αισθητική.

Συντομεύσεις

CO_2 – Διοξείδιο του άνθρακα
Nd:YAG – Νεοδυμίου Γρανάτη Υττρίου Αργιλίου
ΔΣMDG: Δείκτης Στοματικής Μελάγχρωσης Dummett-Gupta
ΕΦΘ – Επιλεκτική Φωτοθερμόλυση
ΣΚ – Συνεχές Κύμα
ΠΚ – Παλμικό Κύμα
Ga – Γάλλιο
Ar – Αρσενικό
Al – Αλουμίνιο
Ind – Ίνδιο
ΦΒΤ – Φωτοβιοτροποποίηση
Er Cr YSGG – Ερβίου, Χρωμίου Υττρίου, Σκανδίου, Γαλλίου και Γρανάτη

REFERENCES/ΒΙΒΛΙΟΓΡΑΦΙΑ

1. Cicek Y, Ertas U. The normal and pathological pigmentation of oral mucous membrane: A review. J Contemp Dent Pract. 2003;4:76–86
2. Bhardwaj A, Dadlani H, Grover HS, Lal S, Yadav A. Evaluation of patient response and recurrence of pigmentation following gingival depigmentation using laser and scalpel technique: A clinical study. Journal of Indian Society of Periodontology,2014;18(5): 586-592
3. Dummett CO. Clinical observation on pigment variations in healthy oral tissues in the Negro. J Dent Res. 1945;24:7–13.
4. Kauzman A, Pavone M, Blanas N, Bradley G. Pigmented lesions of the oral cavity: Review, differential diagnosis of case presentation. J Can Dent Assoc 2004; 70: 682-683
5. Almas K, Sadiq W. Surgical Treatment of Melanin-Pigmented Gingiva: An Esthetic Approach. Indian J Dent Res. 2002;13:70–3
6. Ginwalla TM, Gomes BC, Varma BR. Surgical removal of gingival pigmentation. (A preliminary study) J Indian Dent Assoc. 1966;38:147–50
7. Dummett CO, Bolden TE. Post-surgical clinical repigmentation of the gingiva. Oral Surg Oral Med Oral Pathol. 1963;16:353–65.
8. Hirschfeld I, Hirschfeld L. Oral pigmentation and a method of removing it. Oral Surg Oral Med Oral Pathol. 1951;4(8):1012-6.
9. Aoki A, Sasaki KM, Watanabe H, Ishikawa I, Lasers in non surgical periodontal therapy, Periodontology,2000;36(1):59–97
10. Gupta G, Management of gingival hyperpigmentation by semiconductor diode laser, Journal of Cutaneous and Aesthetic Surgery,2011;4(3):208–210
11. Anderson RR, Parrish JA: Selective photothermolysis, precise microsurgery by selective absorption of pulsed radiation. Science, 1983;220:524-527
12. Dummett CO, Gupta OP. Estimating the epidemiology of gingival pigmentation. J Natl Med Assoc. 1964;56:419–20
13. Landry RG, Turnbull RS, Howley T. Effectiveness of benzydamyne HCl in the treatment of periodontal post-surgical patients. Res Clin Forums. 1988;10:105–118.
14. Atsawasuwan P, Greethong K, Nimmanon V. Treatment of gingival hyperpigmentation for esthetic purposes by Nd: YAG laser: Report of 4 cases. J Periodontol. 2000;71:315–21
15. Tal H, Oegiesser D, Tal M. Gingival depigmentation by erbium: YAG laser: Clinical observations and patient responses. J Periodontol. 2003;74:1660–7.
16. Arthiie Thangavelu, Sugumari Elavarasu, and Piranitha Jayapalan, Pink esthetics in periodontics – Gingival depigmentation: A case series, J Pharm Bioallied Sci. 2012;4(2):S186–S190
17. Simşek Kaya G, Yapici Yavuz G, Sümbüllü MA, Dayi E. A comparison of diode laser and Er:YAG lasers in the treatment of gingival melanin pigmentation. Oral Surg Oral Med Oral Pathol Oral Radiol. 2012;113(3):293-9.
18. Murthy BM, Ka-ur J, Das R. Treatment of gingival hyperpigmentation with rotary abrasive, scalpel, and laser techniques: A case series J Indian Soc Periodontol. 2012;16(4):614–619.
19. Featured wavelength: Diode - the diode laser in dentistry (Academy report) Wavelengths. Acad Laser Dent. 2000;8:13
20. Atsawasuwan P, Greethong K, Nimmanon V. Treatment of gingival hyperpigmentation for esthetic purpose by Nd:YAG :Report of 4 cases. J Periodontol, 2000;71:315-321.
21. Lagdive S, Yogesh D, Marawar PP, Management of Gingival Hyperpigmentation Using Surgical Blade and Diode Laser Therapy: A Comparative Study, JOLA, 2009;9(1)
22. Kanakamedala AK, Geetha A, Ramakrishnan T, Emadi P. Management of gingival hyperpigmentation by the surgical scalpel technique-report of three cases. J Clin Diagn Res. 2010;14:2341–6.

23. Ozbayrak S, Dumlu A, Ercalik-Yalcinkaya S. Treatment of melanin pigmented gingiva and oral mucosa CO_2 laser. Oral Surg Oral Med Oral Pathol Oral Radiol Endod. 2000;90:14–5
24. Bhanu M, Kaur J, Das R. Treatment of gingival hyperpigmentation with rotary abrasive, scalpel, and laser techniques: a case series. J Indian Soc Periodontol, 2012;16:614-9
25. Carlo Maiorana,Sergio Salina Versatility of a super pulsed diode laser in oral surgery- a clinical report. J Oral Laser Applications 2006;6:193-199.
26. Giannelli M, Formigli L, Bani D, Comparative evaluation of photoablative efficacy of erbium: yttrium-aluminium- garnet and diode laser for the treatment of gingival hyperpigmentation. A randomized split-mouth clinical trial. J Periodontol, 2013;85:554-61
27. Kishore A, Kathariya R, Deshmukh V, Vaze S, Khalia N, Dandgaval R. Effectiveness of Er: YAG and CO_2 lasers in the management of gingival melanin hyperpigmentation. Oral Health Dent Manag. 2014;13(2):486–91
28. Bhardwaj A, Grover H, Lal S, Gingival Depigmentation with Scalpel and Diode Laser, 2012, World Journal of Dentistry 3(4):359-362
29. Azzeh MM. Treatment of Gingival Hyperpigmentation by Erbium-Doped:Yttrium, Aluminum, and Garnet Laser for Esthetic Purposes. J Periodontol 2007;78(1):177-183.
30. Khakar M, Kapoor R, Jayakumar O, Padmalatha SS, Varghese MS, Advantages of 980 nm diode laser treatment in the management of gingival pigmentation, Journal of Laser Dentistry,2011;19(3):283–285
31. Carlo Maiorana, Sergio Salina Versatility of a super pulsed diode laser in oral surgery- a clinical report. J Oral Laser Applications 2006;6:193-199.
32. Mani A, Mani S, Shah S, Thorat V. Management of gingival hyperpigmentation using surgical blade, diamond bur and diode laser therapy: a case report .J Oral Application 2009; 9: 227-232.
33. Gupta G. Management of gingival hyperpigmentation by semiconductor diode laser Journal of cutaneous and aesthetic surgery 2011;3(4):208-210.
34. Basser Ali Abdullah, Zeid Adel Al-shmaah.The Use of Er-CrYSGG Versus Diode Laser in Gingival Melanin De-pigmentation. International Journal of Enhanced Research in Science Technology & Engineering,2014;3(5):12-21.
35. Esen E, Haytac MC, Oz IA, Erdoğan O, Karsli ED Gingival melanin pigmentation and its treatment with the CO_2 laser. Oral Surg Oral Med Oral Pathol Oral Radiol Endod. 2004;98(5):522-7.

Adress:
Dr Sindhuja devi sandrasekhar
0/A1 Lakshmi bhavanam, Ammankoil street
Edaiyanvilai, Vettoornimadam
Nagercoil-629003, Tamilnadu, India.
Tel: +919524170007
e-mail: sindhuomfs@gmail.com

Διεύθυνση επικοινωνίας:
Dr Sindhuja devi sandrasekhar
0/A1 Lakshmi bhavanam, Ammankoil street
Edaiyanvilai, Vettoornimadam
Nagercoil-629003, Tamilnadu, Ινδία.
Τηλ.: +919524170007
e-mail: sindhuomfs@gmail.com