A rare case report of metastatic breast carcinoma in the Oral mucosa and literature review

Dobromira NIKOLOVA[1], Spyros PAPACHARALAMBOUS[2], Efrosini IACOVOU[3], Yiola MARCOU[4], Nicos KATODRITIS[5]

Private Oral and Maxillofacial Clinic Nicosia, Cyprus (Head: Dr Spyros Papacharalambous)

Μια σπάνια περίπτωση μεταστατικού καρκίνου του μαστού στο στοματικό βλεννογόνο και βιβλιογραφική ανασκόπηση

Dobromira NIKOLOVA, Σπύρος ΠΑΠΑΧΑΡΑΛΑΜΠΟΥΣ, Ευφροσύνη ΙΑΚΩΒΟΥ, Γιόλα ΜΑΡΚΟΥ, Νίκος ΚΑΤΩΔΡΥΤΗΣ

Ιδιωτική Κλινική Στοματικής και Γναθοπροσωπικής Χειρουργικής, Λευκωσία, Κύπρος (Δ/ντής: Δρ Σπύρος Παπαχαραλάμπους)

Ενδιαφέρουσα περίπτωση με Βιβλιογραφική Ανασκόπηση
Case Report with Literature Review

SUMMARY: Metastatic lesions in the oral cavity are rare, representing 1-3% of all malignant neoplasia in this region. Within this rate, there is a distribution in the literature among affected tissue, gender, and the origin of the metastases. The minority of the presented cases are describing metastatic lesions of breast cancer located in the oral cavity soft tissues in female patients.
Thus, we are presenting a case of a 47-year-old female patient who has reached the final stage of breast cancer with systematically spread metastatic disease, including lesions in the oral soft tissues. The exophytic growth of these tumors was causing difficulties in essential oral functions, such as mastication and articulation. For this reason, a palliative surgical excision of the metastases was performed, resulting in a significant improvement of the patient's quality of life during her final palliative care treatment.
Metastatic lesions in the oral cavity are a rarity and can appear within an already known systematic disease. Furthermore, during the final stage of breast cancer, it is highly uncommon for lesions to spread in the oral mucosa; however, the latter should be considered as a possible metastatic location during clinical examination and tumor staging.

KEY WORDS: metastatic breast cancer, oral metastases, oral mucosa, jawbones, palliative care

ΛΕΞΕΙΣ ΚΛΕΙΔΙΑ: μεταστατικός καρκίνος του μαστού, στοματικές μεταστάσεις, στοματικός βλεννογόνος, οστά γνάθων, παρηγοριτική φροντίδα

Παρελήφθη: 17/1/2021 - Έγινε δεκτή: 20/2/2021

ΠΕΡΙΛΗΨΗ: Οι μεταστατικές βλάβες στη στοματική κοιλότητα είναι σπάνιες και αντιπροσωπεύουν το 1-3% όλων των κακοήθων νεοπλασιών στην περιοχή. Μέσα σε αυτό το ποσοστό, υπάρχει μια κατανομή στην βιβλιογραφία μεταξύ προσβεβλημένου ιστού, φύλου και της προέλευσης των μεταστάσεων. Η μειοψηφία των δημοσιευμένων περιστατικών περιγράφει μεταστατικές βλάβες καρκίνου του μαστού στους μαλακούς ιστούς της στοματικής κοιλότητας γυναικών ασθενών.
Εδώ παρουσιάζουμε την περίπτωση μίας 47χρονης ασθενούς στο τελικό στάδιο καρκίνου του μαστού με συστηματική διασπορά της μεταστατικής νόσου, συμπεριλαμβανομένων βλαβών στους μαλακούς ιστούς της στοματικής κοιλότητας. Η εξωφυτική ανάπτυξη αυτών των όγκων προκαλούσε δυσκολίες σε βασικές στοματικές λειτουργίες, όπως η μάσηση και η άρθρωση. Για το λόγο αυτό, διενεργήθηκε μία παρηγορική χειρουργική αφαίρεση των μεταστάσεων, με αποτέλεσμα μία σημαντική βελτίωση της ποιότητας ζωής της ασθενούς κατά τη διάρκεια της τελικής παρηγορητικής της θεραπείας.
Οι μεταστατικές βλάβες στη στοματική κοιλότητα είναι σπάνιες και μπορούν να εμφανιστούν στα πλαίσια μίας ήδη γνωστής συστηματικής νόσου. Επιπρόσθετα, κατά τη διάρκεια του τελικού σταδίου καρκίνου του μαστού, είναι πολύ ασυνήθης η εξάπλωση των βλαβών στο στοματικό βλεννογόνο. Ωστόσο, η τελευταία θα πρέπει να θεωρείται μία πιθανή θέση εντοπισμού μεταστατικών βλαβών κατά τη διάρκεια της κλινικής εξέτασης και της σταδιοποίησης του όγκου.

Paper received: 17/1/2021 - Accepted: 20/2/2021

[1] *MD, Faculty of Dentistry, Ludwig-Maximilians-University, Munich, Germany*
[2] *MD DDS, PhD, University of Nicosia Medical School, Nicosia, Cyprus*
[3] *MD, Consultant Histopathologist, ECCLabs, Nicosia, Cyprus*
[4] *MRCP, FRCR, Consultant Medical Oncologist, Breast Unit, Bank of Cyprus Oncology Centre, Nicosia, Cyprus*
[5] *MD, Consultant in Radiation Oncology, Dept. of Radiation Oncology, Bank of Cyprus Oncology Centre, Nicosia, Cyprus*

INTRODUCTION

Metastatic lesions of the oral cavity are a rarity with 1-3% of all neoplasia in this area. Metastases may occur in the jawbones, in the oral soft tissues or both osseous and soft tissues. The jawbones, particularly the mandible, are affected twice as often as the oral soft tissues. Among the soft tissue lesions, the attached gingiva proved to be the most affected site. Across genders, the soft tissue metastases are distributed in the ratio of 2:1 between male and female patients, respectively. In most cases, the origin of metastatic lesions in the oral cavity stems from lung, breast, or kidney cancer (Hirshberg et al. 2008, Kumar and Manjunatha 2013).

Literature reviews report that breast cancer oral metastases in female patients occur most commonly in the jawbones and their incidence in the soft tissues is five times less likely to occur (Hirshberg et al. 2008). Here, we present the case of a female patient suffering from breast cancer at the final stage, with local spreading and metastases to the lungs and pleura, as well as cutaneous metastases of the scalp and metastatic lesions of the oral mucosa. The patient underwent surgical excision of the oral lesions as part of her palliative therapy. This intervention significantly improved the patient's quality of life, allowing her to masticate and articulate properly during end-of-life care.

PRESENTATION OF THE CASE

In August 2017, a 44-year-old female patient was presented at the Oncology Centre in Nicosia, with a large aggressive triple-negative carcinoma of the left mammary gland (meaning cancer cells did not exhibit, estrogen, progesterone receptors staining and also were negative for HER2-protein staining). As per the guidelines the patient was submitted to neoadjuvant chemotherapy with antracyclines, a weekly regime of Taxol and carboplatin, followed by mastectomy and radiotherapy. During the mastectomy, she was found to have a 2cm residual tumor. Axillary lymph nodes were negative. Radiotherapy to the chest wall as well as eight more cycles of capecitabine oral chemotherapy (as per the protocol for residual triple negative disease post neoadjuvant chemotherapy) were undertaken. In February 2019 lung metastatic disease was detected, therefore palliative chemotherapy was initiated.

In February 2019, lung metastatic disease was detected, therefore palliative chemotherapy was initiated. Despite the many lines of chemotherapy, the patient had further progression with multiple cutaneous nodules in the scalp and pleural effusion. Furthermore, she developed large exophytic lesions in the oral cavity that affected her ability to masticate and articulate, consequently impairing her life quality. Initially, radiotherapy to the oral cavity was suggested as a treatment option. However, due to the

ΕΙΣΑΓΩΓΗ

Οι μεταστατικές βλάβες της στοματικής κοιλότητας είναι σπάνιες και αποτελούν το 1-3% όλων των νεοπλασιών σε αυτή την περιοχή. Οι μεταστάσεις μπορεί να εμφανιστούν στα οστά των γνάθων, στους μαλακούς ιστούς του στόματος ή τόσο στους οστικούς όσο και τους μαλακούς ιστούς. Τα οστά των γνάθων, ιδιαίτερα η κάτω γνάθος, προσβάλλονται δύο φορές πιο συχνά από ότι οι μαλακοί ιστοί. Μεταξύ των βλαβών των μαλακών ιστών, έχει βρεθεί πως τα προσπεφυκότα ούλα αποτελούν τη συχνότερα προσβεβλημένη περιοχή. Μεταξύ των φύλων, οι μεταστάσεις των μαλακών ιστών κατανέμονται σε αναλογία 2:1 μεταξύ ανδρών και γυναικών ασθενών αντίστοιχα. Στις περισσότερες περιπτώσεις οι μεταστατικές βλάβες στην στοματική κοιλότητα προέρχονται από καρκίνο του πνεύμονα, του μαστού ή των νεφρών (Hirshberg και συν. 2008, Kumar και Manjunatha 2013).

Οι βιβλιογραφικές ανασκοπήσεις αναφέρουν πως οι στοματικές μεταστάσεις από καρκίνο του μαστού σε γυναίκες ασθενείς εμφανίζονται πιο συχνά στα οστά των γνάθων, με την συχνότητα εμφάνισης τους στους μαλακούς ιστούς να είναι πέντε φορές πιο χαμηλή (Hirshberg και συν. 2008). Σε αυτό το άρθρο, παρουσιάζουμε την περίπτωση μίας γυναίκας ασθενούς που έπασχε από καρκίνο του μαστού στο τελικό στάδιο, με τοπική εξάπλωση και μεταστάσεις στους πνεύμονες και τον υπεζωκότα, καθώς και δερματικές μεταστάσεις στο τριχωτό της κεφαλής και μεταστατικές βλάβες στο στοματικό βλεννογόνο. Η ασθενής υποβλήθηκε σε χειρουργική αφαίρεση των στοματικών βλαβών ως μέρος της παρηγορητικής της θεραπείας. Αυτή η επέμβαση βελτίωσε σημαντικά την ποιότητα ζωής της ασθενούς, επιτρέποντάς της να μασάει και να αρθρώνει σωστά κατά τη διάρκεια της τελικής της φροντίδας.

ΠΑΡΟΥΣΙΑΣΗ ΤΗΣ ΠΕΡΙΠΤΩΣΗΣ

Τον Αύγουστο του 2017, μία 44χρονη γυναίκα ασθενής προσήλθε στο Ογκολογικό Κέντρο στην Λευκωσία, με ένα μεγάλο επιθετικό τριπλά αρνητικό καρκίνωμα του αριστερού μαστού (αρνητικό σε υποδοχείς για οιστρογόνα, προγεστερόνη και HER-2). Σύμφωνα με τις οδηγίες η ασθενής υποβλήθηκε σε νέο-ανοσοενισχυτική χημειοθεραπεία με ανθρακυκλίνες, μία εβδομαδιαία αγωγή Taxol και καρβοπλατίνης, ακολουθούμενη από μαστεκτομή και ακτινοθεραπεία. Κατά την μαστεκτομή εντοπίστηκε ένας υπολειπόμενος όγκος 2 εκατοστών. Οι μασχαλιαίοι λεμφαδένες ήταν αρνητικοί. Πραγματοποιήθηκε ακτινοθεραπεία του θωρακικού τοιχώματος καθώς και οκτώ ακόμη κύκλοι χημειοθεραπείας με καπεσιταβίνη από το στόμα (με βάση το πρωτόκολλο για υπολειπόμενη τριπλά αρνητική νόσο μετά την νέο-ανοσοενισχυτική χημειοθεραπεία).

Τον Φεβρουάριο του 2019 εντοπίστηκε μεταστατική νόσος στους πνεύμονες, οπόταν άρχισε παρηγορητική χη-

Fig. 1a and 1b: Metastatic lesions of the maxillary mucosa, growing into the mucolabial and mucobuccal fold, as well as on the palate. Arrow shows the palatal extension of the lesion.

Εικ. 1α και 1β: Μεταστατικές βλάβες του βλεννογόνου της άνω γνάθου, που αναπτύσσονται στη ουλοχειλική και ουλοπαρειακή αύλακα, καθώς και στην υπερώα. Το βέλος δείχνει την υπερώια επέκταση της βλάβης.

size of the lesions, the required radiation dose would have been highly toxic. Therefore, in February 2020, the patient was referred to our Maxillofacial Surgery Clinic for surgical removal of the oral cavity lesions.

The clinical examination revealed two separate tumorous masses, located at the anterior and distal right maxilla, measuring 4.0 x 3.0cm and 4.0 x 3.5cm, respectively. The masses were growing into the vestibule, mucolabial and mucobuccal fold, as well as on the palate. Both lesions were passing to the hard palate through an isthmus of metastatic tissue, between adjacent teeth (Fig. 1a and 1b). Mastication, articulation as well as phonation were seriously affected. Moreover, three other smaller lesions, measuring from 0.6 to 1.2 cm, were found on the right and left mandibular alveolar mucosa (Fig. 2). The lesions were painful, exophytic, ulcerating, highly vascularized and hemorrhagic. Because of the presence of a progres-

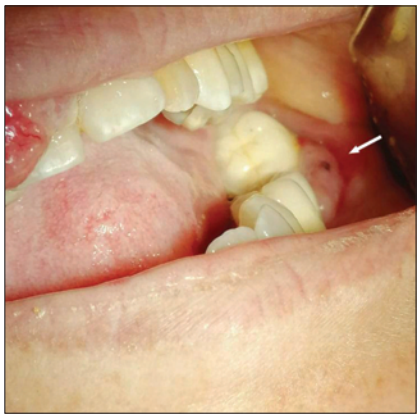

Fig. 2: Arrow shows one of the three metastatic lesions of the mandibular mucosa.

Εικ. 2: Το βέλος δείχνει μία από τις τρεις μεταστατικές βλάβες του βλεννογόνου της κάτω γνάθου.

μειοθεραπεία. Παρά τις πολλές σειρές χημειοθεραπείας, η ασθενής εμφάνισε περαιτέρω εξέλιξη της νόσου με πολλαπλούς δερματικούς όζους στο τριχωτό της κεφαλής και υπεζωκοτική συλλογή. Επιπρόσθετα, ανέπτυξε μεγάλες εξωφυτικές βλάβες στη στοματική κοιλότητα που επηρέασαν τη δυνατότητα μάσησης και άρθρωσης, χειροτερεύοντας έτσι την ποιότητα ζωής της. Αρχικά, ως μία θεραπευτική επιλογή, προτάθηκε ακτινοθεραπεία στη στοματική κοιλότητα. Ωστόσο, λόγω του μεγέθους των βλαβών, η απαιτούμενη δόση ακτινοβολίας θα ήταν ιδιαίτερα τοξική. Ετσι, τον Φεβρουάριο του 2020, η ασθενής παραπέμφθηκε στην κλινική Γναθοπροσωπικής Χειρουργικής για χειρουργική αφαίρεση των βλαβών της στοματικής κοιλότητας.

Η κλινική εξέταση κατέδειξε δύο ξεχωριστές μάζες, εντοπισμένες στην πρόσθια και άπω δεξιά περιοχή της άνω γνάθου, μεγέθους 4,0 x 3,0 και 4,0 x 3,5 εκατοστών, αντίστοιχα. Οι μάζες επεκτείνονταν στο προστόμιο, την ουλοχειλική και ουλοπαρειακή αύλακα, καθώς και την υπερώα. Και οι δύο βλάβες περνούσαν στη σκληρή υπερώα μέσω ενός ισθμού μεταστατικού ιστού, μεταξύ παρακείμενων δοντιών (Εικ. 1α και 1β). Η μάσηση, η άρθρωση καθώς και η φώνηση επηρεάζονταν σε μεγάλο βαθμό. Επίσης, άλλες τρεις μικρότερες βλάβες, με διαστάσεις από 0,6-1,2 εκατοστά, βρέθηκαν στη δεξιά και αριστερή περιοχή του φατνιακού βλεννογόνου της κάτω γνάθου (Εικ. 2). Οι βλάβες ήταν επώδυνες, εξωφυτικές, εξελκωμένες, υψηλής αγγειοβρίθειας και αιμορραγικές. Λόγω της ύπαρξης της εξελισσόμενης συστηματικής νόσου, υποτέθηκε πως οι βλάβες αντιπροσώπευαν πιθανότατα μεταστάσεις του καρκίνου του μαστού. Η διενεργηθείσα αξονική τομογραφία δεν είχε δείξει σημεία οστικής διήθησης των οστών των γνάθων. Επομένως, κρίθηκε κατάλληλη η ευρεία χειρουργική αφαίρεση των βλαβών.

Υπο τοπική αναισθησία οι τελευταίες αφαιρέθηκαν σε

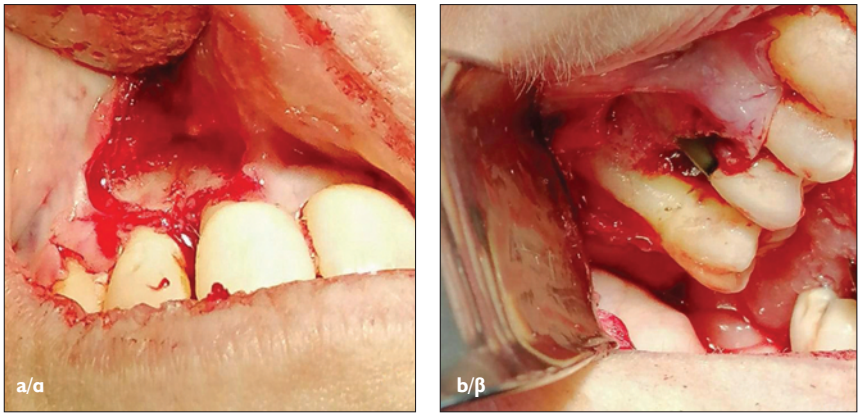

Fig. 3a and 3b: The maxillary surgical defects after lesions removal. No macroscopic bone involvement is observed.
Εικ. 3α και 3β: Τα χειρουργικά ελλείμματα της άνω γνάθου μετά την αφαίρεση των βλαβών. Δεν παρατηρείται καμία μακροσκοπική εμπλοκή του οστού.

sive systematic disease, it was assumed that the lesions were most likely representing metastases of breast cancer. The performed Computed Tomography Scan had shown no signs of osseous infiltration of the jawbones. Therefore, wide surgical excision of the lesions was deemed appropriate.

Under local anesthesia, the lesions were excised in two sessions; one for the maxillary lesions and another for the mandibular lesions. Macroscopic lack of underlying bone involvement was observed in both surgical interventions (Fig. 3a and 3b). The surgical defects, following the lesion removal, were closed either by direct suturing, where possible, or by buccal flaps after periosteum release incisions (Fig. 4). The post-operative period was uneventful, and the sutures were removed on the 7th day.

The histopathology report showed fragments of oral mu-

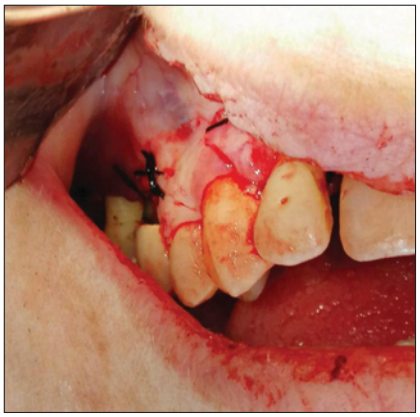

Fig. 4: Mucoperiosteal reconstruction after lesion removal.
Εικ. 4: Βλεννογονοπεριοστική αποκατάσταση μετά την αφαίρεση των βλαβών.

δύο συνεδρίες, μία για τις βλάβες της άνω και άλλη μία για τις βλάβες της κάτω γνάθου. Και στις δύο χειρουργικές επεμβάσεις παρατηρήθηκε μακροσκοπική απουσία εμπλοκής του υποκείμενου οστού (Εικ. 3α και 3β). Τα χειρουργικά ελλείμματα, μετά την αφαίρεση των βλαβών, έκλεισαν είτε με άμεση συρραφή, όπου ήταν δυνατό, είτε με παρειακούς κρημνούς έπειτα από περιοστικές απελευθερωτικές τομές (Εικ. 4). Η μετεγχειρητική περίοδος ήταν ασυμπτωματική και τα ράμματα αφαιρέθηκαν την έβδομη ημέρα.

Η ιστοπαθολογική εξέταση έδειξε τμήματα στοματικού βλεννογόνου με εκτεταμένη διήθηση από κακοήθη επιθηλιακό νεόπλασμα. Το νεόπλασμα αναπτυσσόταν στο χόριο του βλεννογόνου, προκαλώντας εξέλκωση του καλυπτικού ακανθωτού επιθηλίου. Αποτελούνταν από συμπυκνωμένες εστίες ή κυστικές δομές καρκινικών κυττάρων. Τα τελευταία εμφάνιζαν άφθονο ηωσινόφιλο κυτταρόπλασμα με ενδοκυτταροπλασματικά εκκριτικά κενοτόπια και εξωκυτταρικές εκκρίσεις. Οι πυρήνες ήταν ωοειδείς με μεγάλους πυρηνίσκους (Εικ. 5). Αυτά τα ιστοπαθολογικά χαρακτηριστικά επέτρεπαν δύο πιθανές διαφορικές διαγνώσεις: (i) μεταστατικό τριπλά αρνητικό καρκίνωμα του μαστού ή (ii) πρωτογενές καρκίνωμα των σιελογόνων αδένων του στόματος.

Ακολούθησε μια ανοσοϊστοχημική εξέταση για να βοηθήσει στη διασαφήνιση της ιστολογικής διάγνωσης. Τα κακοήθη κύτταρα ήταν ανοσοθετικά για τις κυτταροκερατίνες AE1/3, CAM5, 2, CK7, S100 και SOx10 (Εικ. 6α, 6β, 6γ και 6δ) και ανοσοαρνητικά για τις GATA3, GCDFP15, CD115, DOG1, Καλπονίνη και S-MA, Μαστοσφαιρίνη, ER, PR, HER2. Στο τέλος, η ιστοπαθολογική εξέταση επιβεβαίωσε την υποψία μεταστάσεων από το γνωστό τριπλά αρνητικό καρκίνωμα του μαστού (Peevey και συν. 2015, Tozbikian και Zynger, 2019).

Μετά τη χειρουργική αφαίρεση των βλαβών της στοματικής κοιλότητας, η ασθενής συνέχισε την παρηγορητική

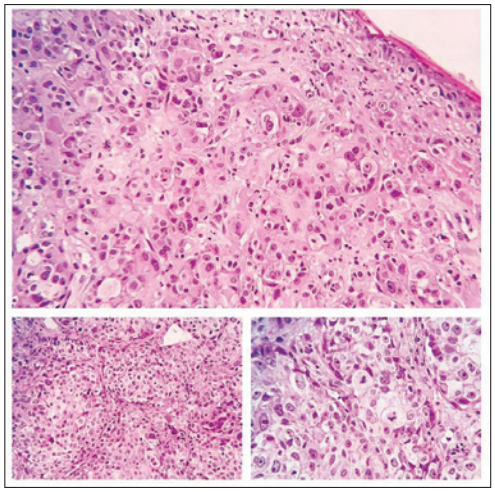

Fig. 5: Illustrations of the histopathological examination. The sample was composed of closely packed nests of cystic structures of tumor cells. These cells were found to contain abundant eosinophilic cytoplasm with intracytoplasmatic secretory vacuoles and extracellular secretion (haematoxylin-eosin, original magnification x20).
Εικ. 5: Εικόνες της ιστοπαθολογικής εξέτασης. Το δείγμα αποτελούνταν από συμπυκνωμένες εστίες κυκλικών δομών καρκινικών κυττάρων. Αυτά τα κύτταρα βρέθηκε πως περιείχαν άφθονο ηωσινόφιλο κυτταρόπλασμα με ενδοκυτταροπλασματικά εκκριτικά κενοτόπια και εξωκυτταρική έκκριση (αιματοξυλίνη-ηωσίνη, αρχική μεγέθυνση x20).

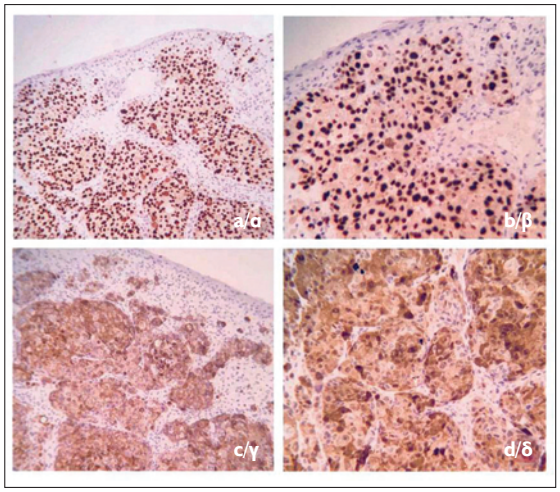

Fig. 6a, 6b, 6c and 6d: Illustrations of the immunohistochemical examination. The malignant cells were immunopositive for cytokeratins AE1/3, CAM5,2, CK7, S100 and SOx10, confirming the suspicion of metastases from the known triple negative breast carcinoma (a and b: SOx10, c: K7, d: S100, original magnification x20).
Εικ. 6α, 6β, 6γ και 6δ: Εικόνες της ανοσοϊστοχημικής εξέτασης. Τα κακοήθη κύτταρα ήταν ανοσοθετικά για τις κυτταροκερατίνες AE1/3, CAM5, 2, CK7, S100 και SOx10, επιβεβαιώνοντας τις υποψίες για μεταστάσεις από το γνωστό τριπλά αρνητικό καρκίνωμα του μαστού (α και β: SOx10, c: K7, d: S100, αρχική μεγέθυνση x20).

cosa extensively infiltrated by malignant epithelial neoplasm. The neoplasm was growing in the lamina propria, causing ulceration of the lining squamous epithelium. It was composed of densely packed nests or cystic structures of tumor cells. The latter had abundant eosinophilic cytoplasm with intracytoplasmic secretory vacuoles and extracellular secretions. The nuclei were oval with large nucleoli (Fig. 5). The aforementioned pathological features, allowed for two possible differential diagnoses: (i) metastatic triple-negative carcinoma of the breast or (ii) primary carcinoma of the oral salivary glands.

An immunohistochemical examination was then performed in order to assist in the clarification of the histological diagnosis. The malignant cells were immunopositive for cytokeratins AE1/3, CAM5, 2, CK7, S100 and SOx10 (Fig. 6a, 6b, 6c and 6d) and immunonegative for GATA3, GCDFP15, CD115, DOG1, Calponin and SMA, Mammaglobin, ER, PR, HER2. In conclusion, the histopathology report confirmed the suspicion of metastases from the known triple-negative breast carcinoma (Peevey et al. 2015, Tozbikian and Zynger, 2019).

Following the surgical excision of the oral cavity lesions, the patient continued her palliative chemotherapy. She passed away 5 months after the maxillofacial procedure with no relapse of her oral cavity lesions. The cause of death was deemed to be the widespread metastatic triple negative disease.

της χημειοθεραπεία. Απεβίωσε 5 μήνες μετά τη γναθοπροσωπική χειρουργική επέμβαση χωρίς υποτροπή των βλαβών της στοματικής κοιλότητας. Αιτία θανάτου θεωρήθηκε η ευρέως μεταστατική τριπλά αρνητική νόσος. Λόγω της επέμβασής μας, η ποιότητα ζωής της ασθενούς βελτιώθηκε σε μεγάλο βαθμό, επιτρέποντάς της να διατηρήσει τις βασικές στοματικές της λειτουργίες κατά τη διάρκεια του τελικού σταδίου της παρηγορητικής της θεραπείας.

ΣΥΖΗΤΗΣΗ

Οι μεταστατικοί όγκοι στα οστά των γνάθων, παρόλο που είναι σπάνιοι, αναφέρονται πολύ συχνότερα στη βιβλιογραφία σε σχέση με αυτούς των μαλακών ιστών του στόματος (Van der Waal και συν. 2003, Hirshberg και συν. 2008, Kumar και Manjunatha 2013, Irani 2016). Πολύ λίγες περιπτώσεις απομακρυσμένων μεταστάσεων στα ούλα χωρίς την εμπλοκή του υποκείμενου οστού έχουν περιγραφεί. Στη λίστα των πρωτοπαθών εστιών που αναφέρονται μαζί με ουλικές μεταστάσεις είναι τα νεφρά, οι πνεύμονες, το ήπαρ, η γαστρεντερική οδός και τα χοριοκαρκινώματα. Είναι γνωστό πως ο καρκίνος του μαστού δίνει μεταστάσεις στα οστά των γνάθων και δευτερογενώς προσβάλλει το στοματικό βλεννογόνο. Ωστόσο, οι μεταστάσεις που περιλαμβάνουν μόνο τα ούλα χωρίς να επηρεάζουν το υποκείμενο οστό, όπως

Due to our intervention, the patient's quality of life improved to a great extent, allowing her to maintain her essential oral functions during the final stage of palliative care.

DISCUSSION

Metastatic tumors in the jawbones, although rare, are much more frequently reported in the literature than those in the oral soft tissues (Van der Waal et al. 2003, Hirshberg et al. 2008, Kumar and Manjunatha 2013, Irani 2016). Very few cases of distant metastasis to the gingiva without the involvement of the underlying bone have been described. Among the list of primary locations reported along with gingival metastases are the kidney, lung, liver, gastrointestinal tract, and choriocarcinomas. Breast cancer is known to metastasize to the jawbones and secondarily involve the oral mucosa. However, metastases that solely involve the gingiva with sparing of the underlying bone, as seen on a CT scan, are rare (Shah and Mehta 2009, Irani 2016). Hirshberg et al. (2008) in their latest review of 673 cases of metastatic tumors in the oral cavity revealed that breast cancer metastases in female patients show a 5-fold higher probability to occur in the jawbones than to the oral soft tissues. In addition, this study group in an earlier review of 390 patients suggested that the presence of teeth could correlate with the developing and existence of jawbone metastasis. However, in the case we are presenting, while several metastatic lesions to the oral mucosa were evident, and involved different sites of the attached gingiva and alveolar mucosa, there were no clinical or radiological signs of metastatic lesions to the jawbones. Therefore, we could not confirm the connection between the presence of teeth and the metastatic lesions to the jawbones, as our patient was dentulous, and had no osseous metastases. Furthermore, breast cancer is considered an aggressive form of cancer, with greater affinity towards bone tissue as a possible metastatic target. The bone marrow is an essential growth medium for tumor cells in the bone tissue. Nonetheless, jawbones, especially during old age, are poor on hematopoietic active bone marrow (Mirra 1989, Hirshberg et al. 1993, Hirshberg et al. 1994). We are therefore inclined to assume that in our case, the absence of metastatic lesions to the jawbones can be also explained by the absence of hematopoietic active bone marrow in the jawbones: on the one hand, due to the age of our patient, and on the other due to chemotherapy and its possible side effects, such as damage of vital bone marrow (Dreizen et al. 2016).

Further to the above, we are also inclined to suggest that there is a connection between the pattern of metastatic colonization to the oral soft tissue and the gingival inflammation processes, something that has been already discussed in the literature (Liotta et al. 1980, Hirshberg et al. 1993, Hirshberg et al. 1994, Müller et al. 2001). Frequently, metastatic lesions to the oral soft tissue are found in the gingiva, which is the most exposed part of the oral mucosa, and are usually preceded by inflammation processes, such as gingivitis and periodontitis, which are known to be a common finding in patients with cancer (Dreizen et al. 2016). Moreover, the gingiva is the most exposed part of the oral mucosa to the oral microbiome, which is known to be a key factor in the development of inflammation processes and cancer (Dreizen et al. 2016). Finally, the gingiva is the most exposed part of the oral mucosa to the oral cavity environment, which is known to be a key factor in the development of inflammation processes and cancer (Dreizen et al. 2016).

Ο μεταστατικός όγκος στις γνάθους, παρά τη σπανιότητά του, αναφέρεται πολύ συχνότερα στη βιβλιογραφία σε σχέση με τις μεταστάσεις στα οστά του στόματος. Πολύ λίγες περιπτώσεις απομακρυσμένων μεταστάσεων στο ούλο χωρίς εμπλοκή του υποκείμενου οστού έχουν περιγραφεί. Μεταξύ των πρωτοπαθών θέσεων μαζί με τα ουλικά μεταστάσεις είναι οι νεφροί, οι πνεύμονες, το ήπαρ, το γαστρεντερικό σωλήνα και τα χοριοκαρκινώματα. Ο καρκίνος του μαστού είναι γνωστό ότι μεταστατίζει στις γνάθους και δευτερογενώς εμπλέκει τον στοματικό βλεννογόνο. Ωστόσο, μεταστάσεις αποκλειστικά στο ούλο με φύλαξη του υποκείμενου οστού, όπως φαίνεται σε μία αξονική τομογραφία, είναι σπάνιες (Shah και Mehta 2009, Irani 2016). Οι Hirshberg και συν. (2008) στην τελευταία τους βιβλιογραφική ανασκόπηση 673 περιπτώσεων μεταστατικών όγκων στη στοματική κοιλότητα αποκάλυψαν πως οι μεταστάσεις του καρκίνου του μαστού στις γυναίκες παρουσιάζουν 5 φορές υψηλότερη πιθανότητα εμφάνισης στα οστά των γνάθων σε σχέση με τους μαλακούς ιστούς του στόματος. Επίσης, αυτή η ερευνητική ομάδα σε μία προηγούμενη ανασκόπηση 390 ασθενών έδειξε πως η ύπαρξη δοντιών θα μπορούσε να συσχετίζεται με την ανάπτυξη και εμφάνιση μεταστάσεων στα οστά των γνάθων. Ωστόσο, στην περίπτωση που παρουσιάζουμε, ενώ υπήρχαν αρκετές μεταστατικές βλάβες στο στοματικό βλεννογόνο και ενέπλεκαν διαφορετικές περιοχές των προσπεφυκότων ούλων και του φατνιακού βλεννογόνου, δεν υπήρχαν κλινικά ή ακτινογραφικά στοιχεία μεταστατικών βλαβών στα οστά των γνάθων. Επομένως, δεν μπορούσαμε να επιβεβαιώσουμε τη σχέση μεταξύ της ύπαρξης δοντιών και των μεταστατικών βλαβών στα οστά των γνάθων, καθώς η ασθενής μας ήταν ενόδοντας και δεν εμφάνιζε οστικές μεταστάσεις. Επιπρόσθετα, ο καρκίνος του μαστού θεωρείται μία επιθετική μορφή καρκίνου, με μεγαλύτερη τάση προς τον οστικό ιστό ως ένα πιθανό μεταστατικό στόχο. Ο μυελός των οστών αποτελεί ένα ουσιώδες μέσο ανάπτυξης των καρκινικών κυττάρων στον οστίτη ιστό. Παρόλα αυτά, τα οστά των γνάθων, ειδικά σε μεγαλύτερη ηλικία, είναι φτωχά σε ενεργό αιμοποιητικό μυελό των οστών (Mirra 1989, Hirshberg και συν. 1993, Hirshberg και συν. 1994). Ως εκ τούτου, τείνουμε να υποθέτουμε πως στην περίπτωσή μας, η απουσία μεταστατικών βλαβών στα οστά των γνάθων μπορεί να εξηγηθεί από την απουσία ενεργού αιμοποιητικού μυελού των οστών στα οστά των γνάθων, τόσο λόγω της ηλικίας της ασθενούς μας όσο και λόγω της χημειοθεραπείας και των πιθανών παρενεργειών της, όπως η βλάβη του τελευταίου (Dreizen και συν. 2016).

Εκτός των ανωτέρω, τείνουμε να προτείνουμε πως υπάρχει μία σύνδεση μεταξύ του προτύπου μεταστατικής αποίκισης των μαλακών ιστών του στόματος και των ουλικών φλεγμονωδών εξεργασιών, κάτι που έχει ήδη συζητηθεί στη βιβλιογραφία (Liotta και συν. 1980, Hirshberg και συν. 1993, Hirshberg και συν. 1994, Muller και συν. 2001). Έχουν αναφερθεί επίσης, συχνές και περιοριστικές για την θεραπεία επιπλοκές υπό τη μορφή στοματικής βλεννογονίτιδας και στοματίτιδας μαζί με άλλες συστηματικές αντιδράσεις, που προκαλούνται από τη χημειοθεραπεία (Hortobagyi και συν. 1987, Auerbach και συν. 1987, Han και συν. 2015, Dreizen και συν. 2016). Το πλούσιο δίκτυο τριχοειδών αγγείων του στοματικού βλεννογόνου, καθώς και οι διαδικασίες νεοαγγείωσης που επάγονται από τη χρόνια ουλική φλεγμονή, φαίνεται πως αποτελούν προδιαθεσικούς παράγοντες που δίνουν τη δυνατότητα στα κύτταρα του μεταστατικού όγκου να αποικίσουν τους μαλακούς ιστούς της στοματικής κοι-

quent and therapy-limiting complications in the form of oral mucositis and stomatitis together with other chemotherapy-induced systematic reactions, were also reported. (Hortobagyi et al. 1987, Auerbach et al. 1987, Han et al. 2015, Dreizen et al. 2016). The rich capillary network of the oral mucosa, as well as the neovascularization processes induced by chronic gingival inflammation, appear to be predisposing factors enabling the metastatic tumor cells to colonize oral cavity soft tissues (Rice at al. 1988, Lester and McCarthy 1992, Hirshberg et al. 1994, Müller et al. 2001). Metastatic lesions of the oral cavity are rare findings and are very often a sign of a wide-spread disease, in its final stage, as in the case with our oncological patient. However, they cannot be initially ruled out as the first sign of a malignant process developing elsewhere. Therefore, it is crucial for the patients to undergo a proper and extended clinical examination, as well as necessary additional scans (Kumar and Manjunatha, 2013).

CONCLUSIONS

Metastases of breast cancer in the final stage can be found in the oral cavity as exophytic growing and reactive lesions, infiltrating the oral soft tissues. The patients developing the unusual metastatic patterns are very often experiencing impaired oral function, including interference of mastication, dysphagia, disturbed articulation and even phonation. In conclusion, young patients with a history of breast cancer need to be followed up regularly and any lesion developing in the oral mucosa should be biopsied no matter how benign it may appear clinically. Histologically, positive metastasis of breast cancer to gingiva is suggestive of a poor prognosis (Shah and Mehta, 2009). Therefore, the early detection and proper treatment of the lesions is an important part of the supportive care for the patients in the terminal stage.

λότητας (Rice και συν. 1988, Lester και McCarthy 1992, Hirshberg και συν. 1994, Muller και συν. 2001). Οι μεταστατικές βλάβες της στοματικής κοιλότητας είναι σπάνια ευρήματα και αποτελούν πολύ συχνά ένδειξη ευρείας διάδοσης της νόσου, στο τελικό της στάδιο, όπως στην περίπτωση με την ογκολογική μας ασθενή. Ωστόσο, δεν μπορούν να αποκλειστούν αρχικά ως το πρώτο σημείο μίας κακοήθους εξεργασίας που αναπτύσσεται αλλού. Επομένως, είναι κρίσιμο για τους ασθενείς να υποβληθούν σε μία κατάλληλη και εκτεταμένη κλινική εξέταση, καθώς και τις απαραίτητες επιπρόσθετες αξονικές τομογραφίες (Kumar και Manjunatha, 2013).

ΣΥΜΠΕΡΑΣΜΑΤΑ

Μεταστάσεις από καρκίνο του μαστού σε τελικό στάδιο μπορούν να εντοπιστούν στη στοματική κοιλότητα ως, εξωφυτικά αναπτυσσόμενες και αντιδραστικές βλάβες, διηθώντας τους μαλακούς ιστούς του στόματος. Οι ασθενείς που αναπτύσσουν τα ασυνήθη μεταστατικά πρότυπα εμφανίζουν πολύ συχνά υποβάθμιση της στοματικής λειτουργίας, συμπεριλαμβανομένων προβλημάτων στη μάσηση, δυσφαγία, διαταραγμένη άρθρωση ακόμη και φώνηση. Συμπερασματικά, οι νέοι ασθενείς με ιστορικό καρκίνου του μαστού θα πρέπει να παρακολουθούνται τακτικά και οποιαδήποτε βλάβη αναπτύσσεται στο στοματικό βλεννογόνο θα πρέπει να υποβάλλεται σε βιοψία ασχέτως με το πόσο καλοήθης μπορεί να εμφανίζεται κλινικά. Ιστολογικά, η θετική μετάσταση καρκίνου του μαστού στα ούλα υποδεικνύει κακή πρόγνωση (Shah και Mehta, 2009). Επομένως, η πρώιμη εντόπιση και η κατάλληλη θεραπεία των βλαβών αποτελούν ένα σημαντικό μέρος της υποστηρικτικής θεραπείας για ασθενείς σε τελικό στάδιο.

ΒΙΒΛΙΟΓΡΑΦΙΑ/REFERENCES

Auerbach R, Lu WC, Pardon E, Gumkowski E, Kaminska G, Kaminski M: Specificity of adhesion between murine tumor cells and capillary endothelium; an in vitro correlate of preferential metastasis in vivo. Cancer Res. 47: 1492 – 1496, 1987

Dreizen S, Bodey GP, Rodriguez V: Oral Complications of Cancer Chemotherapy. Journal Postgraduate Medicine 58: 75 – 82, 2016

Hirshberg A, Leibovich P, Buchner A: Metastases to the oral mucosa: analysis of 157 cases. J Oral Pathol Med 22: 385–390, 1993

Hirshberg A, Leibovich P, Buchner A: Metastatic tumors to the jawbones: analysis of 390 cases. J Oral Pathol Med 23: 337–341, 1994

Hirshberg A, Shnaiderman-Shapiro A, Kaplan I, Berger R: Metastatic tumours to the oral cavity – Pathogenesis and analysis of 673 cases. Oral Oncology 44: 743– 752, 2008

Hortobagyi GN, Bodey GP, Buzdar AU, Frye D, Legha SS, Malik R, Smith TR, Blumenschein GR, Yap HY, Rodriguez V: Evaluation of high-dose versus standard FAC chemotherapy for advanced breast cancer in protected environment units: a prospective randomized study. J Clin Oncol 5: 354–64, 1987. doi: 10.1200/JCO.1987.5.3.354

Irani S: Metastasis to the oral soft tissues: A review of 412 cases. J Int Soc Prevent Communit Dent 6: 393–401, 2016

Kumar GS, Manjunatha BS: Metastatic tumors to the jaws and oral cavity. J Oral Maxillofac Pathol. 17: 71–75, 2013. doi:10.4103/0973-029X.110737

Lester BR, McCarthy JB: Tumor cell adhesion to the extracellular matrix and signal transduction mechanisms implicated in tumor cell motility, invasion and metastasis. Cancer and Metastasis Reviews 11: 31–44, 1992

Liotta L, Tryggvason K, Garbisa S, Hart I, Foltz CM, Shafie S: Metastatic potential correlates with enzymatic degradation of basement membrane collagen. Nature 284: 67–68, 1980. doi.org/10.1038/284067a0

Ma H, Chen M, Liu J, Li Y, Li J: Serious stomatitis and esophagitis: a peculiar mucous reaction induced by pegylated liposomal doxorubicin. An Bras Dermatol. 90: 209–211, 2015. doi:10.1590/abd1806-4841.20153708

Mirra JM: Metastasis: Bone tumors. 1st edition Philadelphia and London: Lea & Febiger, 1495 – 1517, 1989

Müller A, Homey B, Soto H, Ge N, Catron D, Buchanan ME, McClanahan T, Murphy E, Yuan W, Wagner SN, Barrera JL, Mohar A, Verástegui E, Zlotnik A, Homey B: Involvement of chemokine receptors in breast cancer metastasis. Nature 410: 50 – 56, 2001. doi: 10.1038/35065016

Peevey L, Sumpter I, Paintal A, Laskin W, Sullivan M: SOX10 Is a Useful Marker for Triple Negative Breast Cancer. American Journal of Clinical Pathology 144: 299 – 299, 2015

Rice GE, Gimbrone Jr MA, Bevilacqua MP: Tumor Cell-Endothelial Interactions. Increased Adhesion of Human Melanoma Cells to Activated Vascular Endothelium. Am J Pathol 133: 204 – 10, 1988

Shah MY, Mehta AR: Metastasis from breast cancer presenting as an epulis in the upper gingiva. J Oral and Maxillofac Pathol. 13: 38–40, 2009

Tozbikian GH, Zynger DL: A combination of GATA3 and SOX10 is useful for the diagnosis of metastatic triple-negative breast cancer. Hum Pathol 85:221 – 227, 2019

Van der Waal RIF, Buter J, van der Waal I: Oral metastases: report of 24 cases. British Journal of Oral and Maxillofacial Surgery 41: 3 – 6, 2003

Address:
Dobromira Nikolova, M. D.
Faculty of Dentistry, LMU Munich, Germany
Landsbergerstr. 488, 81241, Munich, Germany
Tel.: +491776116680
e-mail: Dobromira.Evtimova@campus.lmu.de

Διεύθυνση επικοινωνίας:
Dobromira Nikolova, M. D.
Οδοντιατρική Σχολή, Πανεπιστήμιο Ludwig-Maximillians
Landsbergerstr. 488, 81241, Μόναχο, Γερμανία
Τηλ.: +491776116680
e-mail: Dobromira.Evtimova@campus.lmu.de