Διάτρηση υπερώας από ρινική χρήση ηρωίνης. Παρουσίαση περίπτωσης και βιβλιογραφική ανασκόπηση

Αναστασία ΠΑΝΑΓΙΩΤΑΡΕΑ[1], Παναγιώτα ΚΑΡΤΕΡΗ[1], Γεώργιος ΛΑΓΙΟΣ[1], Βαρβάρα ΑΡΒΑΝΙΤΙΔΗ[1], Βασίλειος ΠΕΤΣΙΝΗΣ[2]

Palatal perforation from intranasal abuse of heroin. Case report and literature review

Anastasia PANAGIOTAREA, Panagiota KARTERI, Georgios LAGIOS, Barbara ARVANITIDI, Vassilios PETSINIS

Ενδιαφέρουσα περίπτωση με Βιβλιογραφική Ανασκόπηση
Case Report with Literature Review

ΠΕΡΙΛΗΨΗ: Η διάτρηση της υπερώας αποτελεί βλάβη ποικίλης αιτιολογίας, συμπεριλαμβανομένης της χρόνιας ρινικής χρήσης κοκαΐνης. Λίγα μόνο βιβλιογραφικά δεδομένα, ωστόσο, συσχετίζουν τη βλάβη αυτή με την ηρωίνη. Η ολοένα αυξανόμενη ρινική χρήση ηρωίνης καθώς και το γεγονός ότι αποτελεί ένα από τα πέντε δημοφιλέστερα ναρκωτικά στις περισσότερες ευρωπαϊκές χώρες, κυρίως στα χαμηλά κοινωνικοοικονομικά στρώματα, αυξάνουν την ανάγκη για περαιτέρω διερεύνηση των επιπτώσεών της στη στοματική κοιλότητα και τον ρινοφάρυγγα. Στην παρούσα εργασία παρουσιάζεται μια περίπτωση χρόνιου χρήστη ηρωίνης με ρινική χρήση, που εμφάνιζε διάτρηση της σκληρής υπερώας, η διαγνωστική προσέγγιση, η επιλεγείσα χειρουργική τεχνική, το τελικό κλινικό αποτέλεσμα, καθώς και ανασκόπηση της διεθνούς βιβλιογραφίας.

ΛΕΞΕΙΣ ΚΛΕΙΔΙΑ: Ηρωίνη, διάτρηση της υπερώας, ρινική χρήση εξαρτησιογόνων.

SUMMARY: Palatal perforation is a lesion of various etiologies, including chronic intranasal abuse of cocaine. Only a few data, however, correlate this damage with heroin. The growing intranasal abuse of heroin and the fact that it is one of the five most popular drugs in most European countries, especially in the lower social classes, increase the need for further investigation of its effects on the oral cavity and nasopharynx. This report presents a case of chronic snorting of heroin, which caused perforation of the hard palate, the diagnostic approach, the selected surgical technique, the final outcome, as well as a review of literature.

KEY WORDS: Heroin, palatal perforation, nasal use of drugs.

[1] *Προπτυχιακή/ός φοιτήτρια/ής, Οδοντιατρική Σχολή ΕΚΠΑ*
[2] *ΣΓΠΧ, Επίκουρος Καθηγητής Στοματικής και Γναθοπροσωπικής Χειρουργικής, Οδοντιατρική Σχολή ΕΚΠΑ*

Παρελήφθη: 26/1/2021 - Έγινε δεκτή: 1/2/2021

Paper received: 26/1/2021 - Accepted: 1/2/2021

ΕΙΣΑΓΩΓΗ

Η παρουσία διάτρησης στην υπερώα περιλαμβάνει στην διαφορική διάγνωση ποικίλα νοσήματα και παθολογικές οντότητες όπως το τραύμα, τα λοιμώδη νοσήματα και νεοπλασματικές βλάβες συμπεριλαμβανομένων της κοκκιωμάτωσης Wegener, των διαφόρων λεμφωμάτων και της μουκορμύκωσης αλλά και η ρινική χρήση εξαρτησιογόνων ουσιών όπως η κοκαΐνη και η ηρωίνη (Padilla Rosas και συν. 2006). Η διάτρηση της υπερώας από ρινική χρήση ηρωίνης αποτελεί μία κλινική οντότητα που έχει περιγραφεί ελάχιστα στη διεθνή βιβλιογραφία. Έχουν καταγραφεί συνολικά 26 περιπτώσεις διάτρησης της υπερώας από ρινική χρήση ηρωίνης σε χρονικό διάστημα 11 ετών (2006-2017) (Peyrière και συν. 2013, Zhang και συν. 2017, El Charkawi και Nasar, 2015). Οι χρήστες ηρωίνης αντιπροσωπεύουν την πλειονότητα των χρηστών οπιοειδών στην ΕΕ, που περιλαμβάνει σχεδόν το 80% των περίπου 1,3 εκατομμυρίων χρηστών υψηλού κινδύνου οπιοειδών (EMCDDA, 2019). Η ρινική χρήση αποτελεί έναν εναλλακτικό τρόπο χρήσης, καθώς συχνά υπάρχει ο φόβος υπερδοσολογίας, αυξημένου κινδύνου εξάρτησης, μετάδοσης λοιμώξεων όπως αυτές από HIV, HCV και HBV, ενώ παράλληλα, η εύρεση φλεβών μετά από μακροχρόνια χρήση καθίσταται δύσκολη (Peyrière και συν. 2013, Hines και συν. 2017, Bakhshaee και συν. 2013). Συνηθέστερα, η κλινική εικόνα των ασθενών με διάτρηση περιλαμβάνει άλγος, φλεγμονή, επίσταξη, οδυνοφαγία, δυσφαγία, απώλεια βάρους, ένρινη ομιλία, ρινική παλινδρόμηση τροφής, αίσθηση καψίματος στο ρινοφάρυγγα, διάβρωση ρινικού διαφράγματος και άλλων δομών (Chhabra και Abraham, 2013, Yewell και συν 2002). Όσον αφορά την πρόγνωση της χειρουργικής θεραπείας, η βλάβη υποτροπιάζει στην περίπτωση που ο ασθενής συνεχίσει τη χρήση και δεν απεξαρτηθεί (Birchenough και συν. 2007, Goodger και συν. 2005). Ακόμα και σήμερα υπάρχουν ερωτήματα σχετικά με τον ακριβή μηχανισμό δράσης της ηρωίνης στους υποκείμενους ιστούς, αλλά και την επιλογή της σωστής θεραπευτικής προσέγγισης λόγω της συσχέτισης με την εξάρτηση που προκαλεί η ηρωίνη. Σκοπός της εργασίας αυτής είναι η παρουσίαση κλινικής περίπτωσης άνδρα ασθενούς 28 ετών, με διάτρηση της υπερώας από 9ετή ρινική χρήση ηρωίνης, ο οποίος αντιμετωπίστηκε χειρουργικά με τη χρήση δύο στρωμάτων ιστών, καθώς επίσης και αναφορά στα βιβλιογραφικά δεδομένα της βλάβης.

ΑΝΑΦΟΡΑ ΠΕΡΙΠΤΩΣΗΣ

Άνδρας ασθενής, 28 ετών, προσήλθε στο ιατρείο αναφέροντας δυσκολία στο κάπνισμα, ένρινη ομιλία, διαφυγή υγρών από τη μύτη έπειτα από τη λήψη τροφής, καθώς και επιβαρυμένη ψυχολογία λόγω της δυσκολίας εκτέλεσης των καθημερινών του συνηθειών. Το ιατρικό ιστορικό του ασθενούς ήταν ελεύθερο, ωστόσο ανέφερε ότι είναι

INTRODUCTION

The presence of palatal perforation includes various diseases and pathological entities in its differential diagnosis, such as trauma, infectious diseases and neoplastic lesions. Those include Wegener's granulomatosis, various lymphomas and mucormucosis, as well as intranasal use of drugs such as cocaine and heroin (Padilla Rosas et al. 2006). Palatal perforation from intranasal use of heroin is a clinical entity rarely described in the international literature. A total of 26 cases of palatal perforation had been reported from intranasal use of heroin in an 11 year old period (2006-2017) (Pevriere et al. 2013, Zhang et al. 2017, El Charkawi and Nasar, 2015). Heroin users represent the majority of opioid users in the EU, which includes almost 80% of about 1.3 million of high risk opioid users (EMCDDA, 2019). Intranasal use is an alternative way of use, since there is the common danger of overdose, increased risk of addiction, infection transmission such as HIV, HCV and HBV, while at the same time venupuncture after long-term abuse is difficult (Pevriere et al. 2013, Hines et al. 2017, Bakhshaee et al. 2013). The usual clinical presentation of patients with palatal perforation includes pain, inflammation, epistaxis, odynophagia, dysphagia, weight loss, nasal speech, nasal reflux, burning sensation in the oropharynx, erosion of the nasal septum and other structures (Chabra and Abraham, 2013, Yewell et al. 2002). Regarding the surgical treatment prognosis, the lesion regresses in case of discontinuation of the abuse by the patient (Birchenough et al. 2007, Goodger et al. 2005). Even today there are many questions regarding the precise mechanism of action of heroin in the underlying tissues, as well as the selection of the right therapeutic approach due to the correlation with the addiction caused by heroin. The purpose of this article is to present of a clinical case of a 28 year old male patient, with a palatal perforation after 9 year intranasal abuse of heroin, who was surgically treated using two tissue layers, as well as a literature review of the lesion.

CASE REPORT

A 28 year old male patient came to the private office reporting difficulty in smoking, nasal speech, liquids leaking from the nose after eating and being burdened psychologically due to the difficulty in the execution of his daily habits. The medical history of the patient was unremarkable, but he reported intranasal abuse of heroin for 9

Εικ. 1: Ενδοστοματική κλινική εικόνα. Παρατηρείται η διάτρηση στο αριστερό ημιμόριο του βλεννογόνου της σκληρής υπερώας, πλησίον της μέσης γραμμής.
Fig. 1: Intraoral clinical view. The perforation in the left half of the hard palate's mucosa is being observed, near the midline.

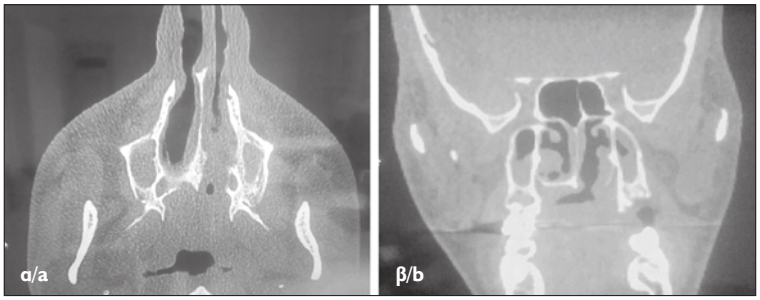

Εικ. 2: α) Μετωπιαία και β) Εγκάρσια τομή από τον αξονικό υπολογιστικό τομογράφο παρουσιάζουν το μεγαλύτερο μέγεθος της οστικής βλάβης με πλήρη καταστροφή του οριζόντιου πετάλου του υπερώιου οστού.
Fig. 2: a) Frontal and b) Transverse section from the CT present the largest size of the bone lesion with complete destruction of the horizontal plate of the palatal bone.

χρήστης ηρωίνης μέσω της ρινικής οδού επί εννέα έτη. Κατά την ενδοστοματική κλινική εξέταση διαπιστώθηκε διάτρηση μεγίστης διαμέτρου 5 χιλιοστών στο αριστερό ημιμόριο του βλεννογόνου της σκληρής υπερώας, χωρίς σημεία φλεγμονής ή έλκωσης (Εικ.1). Ο ασθενής ανέφερε ότι δεν χρησιμοποιούσε κανένα είδος προσθετικής πχ αποφρακτήρα, για να διευκολύνει την κατάποση η άλλες λειτουργίες της στοματικής του κοιλότητας.

Στον απεικονιστικό έλεγχο αποκαλύφθηκε βλάβη πολύ μεγαλύτερων οστικών διαστάσεων με πλήρη καταστροφή του οριζόντιου πετάλου του υπερώιου οστού αριστερά (Εικ.2). Με βάση το ιατρικό ιστορικό, την κλινική και απεικονιστική εξέταση και τις εργαστηριακές εξετάσεις του ασθενούς, τέθηκε η διάγνωση της διάτρησης της σκληρής υπερώας οφειλόμενη σε χρόνια ρινική χρήση ηρωίνης. Από την κλινική και την ακτινογραφική εξέταση του ασθενούς κρίθηκε κατάλληλη η χειρουργική τεχνική με την χρήση δύο ιστικών στρωμάτων και συγκεκριμένα με ανάστροφο βλεννογόνιο κρημνό τύπου σχιστίας και με περιστρεφόμενο υπερώιο κρημνό.

Πριν από την χειρουργική επέμβαση, ο ασθενής ενημερώθηκε για το σοβαρό ενδεχόμενο υποτροπής στην περίπτωση που συνέχιζε την ρινική χρήση ηρωίνης. Συνεστήθη να ζητηθεί η συνδρομή ψυχιάτρου ώστε να αυξηθούν οι πιθανότητες διακοπής της χρήσης ηρωίνης. Ο ασθενής συναίνεσε και προγραμματίστηκε η σχετική ψυχιατρική υποστήριξη, η οποία διήρκησε περίπου 4 μήνες πριν την χειρουργική επέμβαση και κατά την διάρκεια της οποίας γινόταν και η σχετική κλινική παρακολούθηση. Η χειρουργική επέμβαση πραγματοποιήθηκε υπό γενική αναισθησία. Αρχικά οριοθετήθηκε και σχεδιάστηκε η τομή περιφερικά της διάτρησης. Έγινε η παρασκευή του ανάστροφου κρημνού και ακολούθησε η αναπέταση και η συρραφή του (Εικ. 3, 4, 5). Ακολούθως,

years. During intraoral clinical examination a 5 mm-diameter perforation was identified in the left half of the hard palate, without signs of inflammation or ulceration (Fig. 1). The patient reported that he didn't use any kind of prosthetic device to facilitate ingestion or other oral functions.

During imaging control a much bigger bone lesion was discovered with complete deterioration of the palatal horizontal bone plate on the left (Fig. 2). According to his mecical history, clinical and imaging examination and lab tests of the patient, a diagnosis of palatal perforation due to chronic intranasal abuse of heroin was made. Based on the clinical and radiographic examination of the patient, a surgical technique with the use of two tissue layers was selected, and with a reverse mucosal cleft type and a rotating palatal flap, in particular.

Before the surgical procedure, the patient was informed about the serious possibility of relapse in case he continued intranasal use of heroin. We recommended the help of a psychiatrist in order to increase the probability of discontinuation of the abuse of heroin. The patient consented and the relevant psychiatric support was programmed, which lasted about 4 months before surgery and during which the patient was clinically monitored. The surgical procedure was made under general anesthesia. Initially, the incision was demarcated and designed peripherally of the perforation. The reverse flap was prepared and then reflected and sutured (Fig. 3, 4, 5). The design of the palatal flap followed tangent with the surgical trauma position on the palatal mucosa, in such a way as to protect the palatal artery. The flap was one of full thickness and releasing incisions were made in order to rotate it without tension. The rotation of the flap followed next, placed in the new position and followed by the final su-

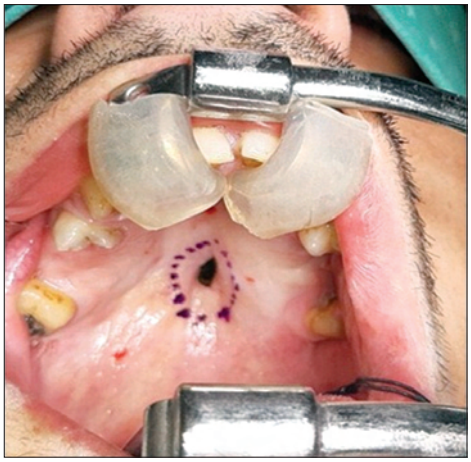

Εικ. 3: Σχεδίαση και οριοθέτηση της τομής.
Fig. 3: Design and orientation of the incision.

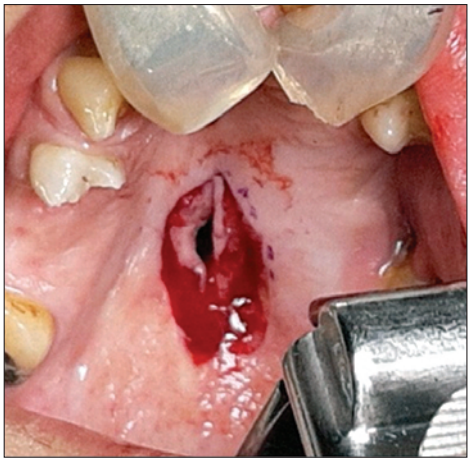

Εικ. 4: Παρασκευή και αναπέταση του ανάστροφου κρημνού.
Fig. 4: Preparation and raising of the reverse flap.

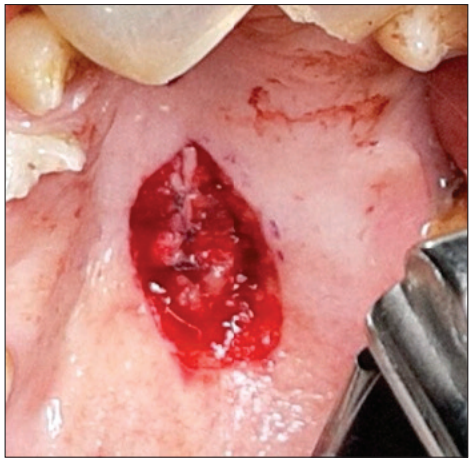

Εικ. 5: Συρραφή του ανάστροφου κρημνού.
Fig. 5: Suture of the reverse flap.

σχεδιάστηκε ο υπερώιος κρημνός σε εφαπτόμενη με το χειρουργικό τραύμα θέση του βλεννογόνου της υπερώας, με τρόπο που να προστατεύεται η υπερώια αρτηρία. Ο κρημνός ήταν ολικού πάχους και για την χωρίς τάση περιστροφή του έγιναν ανακουφιστικές τομές. Στην συνέχεια έγινε η περιστροφή του κρημνού, τοποθετήθηκε στην νέα θέση και έγινε η τελική συρραφή του ως δεύτερο στρώμα (Εικ. 6, 7). Ο ασθενής ανέχθηκε καλά την επέμβαση και τοποθετήθηκε ρινογαστρικός σωλήνας σίτισης για δέκα ημέρες ώστε να αποφευχθεί κατά το δυνατόν η επιμόλυνση του χειρουργικού τραύματος. Η επούλωση υπήρξε άριστη και αποκαταστάθηκαν οι λειτουργίες του στοματογναθικού συστήματος. Ωστόσο ο ασθενής δεν επικοινώνησε με τον ψυχίατρο μετεγχειρητικά. Εννέα μήνες μετά την επέμβαση η κλινική εικόνα ήταν πολύ καλή χωρίς ευρήματα υποτροπής της διάτρησης (Εικ. 8). Σύμφωνα με πληροφορίες από το στενό συγγενικό περιβάλλον του ασθενή, αφού αυτός δεν προσήλθε ξανά για επανεξέταση, αυτός συνέχισε την ρινική χρήση ηρωίνης μετά από διακοπή περίπου ενός μηνός μετά την επέμβαση και 18 μήνες περίπου μετά την επέμβαση επανεμφανίστηκε διάτρηση στην υπερώα.

ΣΥΖΗΤΗΣΗ

Η χρήση εξαρτησιογόνων ουσιών όπως η ηρωίνη και η κοκαΐνη, εκτός όλων των άλλων καταστροφικών συνεπειών στην υγεία, σωματική και ψυχική, των χρηστών, έχει συχνά ως αποτέλεσμα την εμφάνιση διάτρησης της υπερώας όταν επιλέγεται η ρινική χρήση (Padilla Rosas και συν. 2006). Όσον αφορά τις ναρκωτικές ουσίες, πολλές έχουν συσχετιστεί με την εμφάνιση τέτοιων βλαβών, όπως η κοκαΐνη, η ηρωίνη, η οξυκωδόνη, η υδροκωδόνη και οι αμφεταμίνες. Η ρινική χρήση κοκαΐνης έχει μελετηθεί ευρέως και έχει τεκμηριωθεί ότι ο κύριος μηχανισμός δράσης της είναι η τοπική αγγειοσυστολή, η οποία

ture as a second layer (Fig. 6, 7). The patient tolerated the surgery well and a nasogastric feeding tube was placed for 10 days, in order to prevent the re-infection of the surgical trauma. Healing was excellent and the oral functions were fully restored. However, the patient did not communicate with the psychiatrist postoperatively. Nine months after the surgery clinical presentation was very good without signs of regression of the perforation (Fig. 8). According to information from the patient's relatives, since he did not return for reevaluation, he continued intranasal abuse of heroin after a cessation of about one month after the surgery and about 18 months after the surgery a palatal perforation reappeared.

DISCUSSION

The use of drugs such as heroin and cocaine, except from all the other devastating physical and mental health issues of the addicts, often results in a palatal perforation when intranasal use is being selected (Padilla Rosas et al. 2006). Regarding drugs, many of them have been related with these lesions, such as cocaine, heroin, oxycodone, hydrocodone and amphetamines. Intranasal abuse of cocaine has been studied extensively and it has been documented that the basic mechanism of action is the local vasoconstriction, that causes ischemia and necrosis when it becomes chronic. On the other hand, the drugs men-

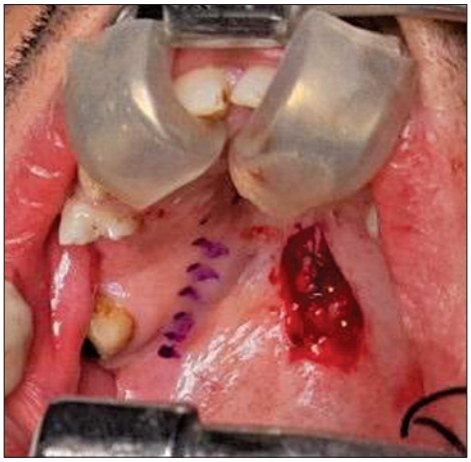

Εικ. 6: Σχεδίαση του υπερώιου κρημνού.
Fig. 6: Palatal flap design.

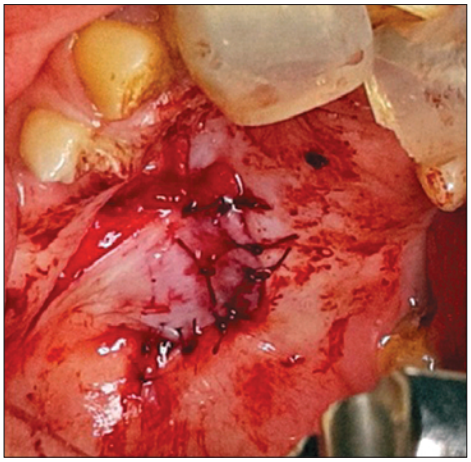

Εικ. 7: Συρραφή του υπερώιου κρημνού στην νέα θέση.
Fig. 7: Suture of the palatal flap in the new position.

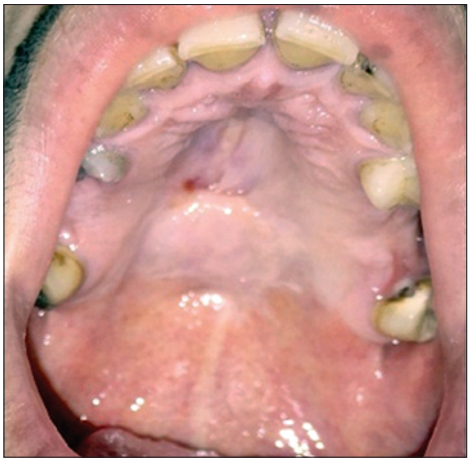

Εικ. 8: Κλινική εικόνα 9 μήνες μετά την επέμβαση.
Fig. 8: Clinical view 9 months postoperatively.

όταν γίνεται χρόνια προκαλεί ισχαιμία και νέκρωση. Αντίθετα τα υπόλοιπα προαναφερθέντα ναρκωτικά δεν προκαλούν αγγειοσυστολή και ο μηχανισμός με τον οποίο συνδέονται με τη διάτρηση του οστικού πετάλου της υπερώας παραμένει ακόμα άγνωστος. Κάποιοι συγγραφείς ωστόσο αναφέρουν ότι η διάτρηση της υπερώας συμβαίνει κυρίως μετά από χρήση οπιοειδών παρά κοκαΐνης (Peryiere και συν. 2013).

Συγκεκριμένα για την ηρωίνη, η βιβλιογραφία αναφέρει ως έναν πιθανό αιτιολογικό μηχανισμό την πρόκληση τοπικής ανοσοκαταστολής (Yewell και συν. 2002). Δεδομένου ότι τα μακροφάγα και τα λεμφοκύτταρα διαθέτουν υποδοχείς για τα οπιοειδή, αναστέλλεται η δράση πολλών ανοσολογικών παραγόντων, όπως τα αντισώματα και οι κυτταροκίνες. Τα παραπάνω δημιουργούν αυξημένη ευπάθεια σε λοιμώξεις, κυρίως ιογενείς και μυκητιασικές και η οξεία φλεγμονή της περιοχής που ακολουθεί ίσως να οφείλεται για τη διάτρηση (Peyrière και συν. 2013, Yewell και συν. 2002). Μία άλλη υπόθεση προτείνει μια ACNA-επαγόμενη αυτοάνοση καταστροφή που πιθανώς ευθύνεται για περιπτώσεις διάτρησης οστικών πετάλων του μέσου προσώπου έπειτα από ρινική χρήση κοκαΐνης αλλά και στην κοκκιωμάτωση Wegener. Ο μηχανισμός αυτός μπορεί να είναι η αιτία των βλαβών σε περιπτώσεις κατάχρησης μη αγγειοσυσταλτικών ουσιών καθώς και ένας δευτερεύων παράγοντας που εμπλέκεται στις βλάβες από αγγειοσυσταλτικά ναρκωτικά (Zhang και συν. 2017). Εκτός από τη διάτρηση της σκληρής ή και μαλθακής υπερώας η χρήση ηρωίνης μέσω της ρινός ενδέχεται να προκαλέσει ποικίλες άλλες τοπικές καθώς και συστηματικές βλάβες, όπως φαίνεται στον Πίνακα 1. Η χρόνια φλεγμονή και ο πόνος λόγω της διάτρησης συχνά ωθούν τον ασθενή σε μεγαλύτερη δόση ηρωίνης για την αντιμετώπιση του πόνου (Peryiere και συν. 2013). Σε κάθε περίπτωση, η ρινική χρήση ναρκωτικών δημιουργεί ένα περιβάλλον μη ευνοϊκό για την επούλωση και τη μακρο-

tioned above do not cause vasoconstriction and the mechanism which causes the perforation of the palatal bone plate remains unknown. However, some researchers report that the palatal perforation occurs mainly after the abuse of opioids rather than cocaine (Perviere et al. 2013).

For heroin, in particular, local immunosuppression has been reported in the literature as a possible causal mechanism (Yewell et al. 2002). Due to the fact that macrophages and lymphocytes have opioid receptors, many immunologic factors are inhibited, such as antibodies and cytokines. All the above lead to increased susceptibility to infection, primarily of viral and fungal origin and the acute inflammation of the region that follows might be responsible for the perforation (Peyriere et al. 2013, Yewell et al. 2002). Another hypothesis suggests an Anti-Neutrophilic Cytoplasmic Autoantibody (ANCA)-induced autoimmune deterioration that is possibly responsible in cases of perforation of bone plates in the middle face after intranasal abuse of heroin, but also in Wegener granulomatosis. This mechanism might be the cause of lesions in cases of abuse of vasoconstrictor factors as well as a secondary factor in lesions by vasoconstrictor drugs (Zhang et al. 2017). Except from the perforation of the hard and/or soft palate, the intranasal abuse of heroin might cause various other local as well as systematic lesions, as seen in Table 1. Chronic inflammation and pain due to perforation often lead the patient in a higher dose of heroin to alleviate the pain (Peryiere et al. 2013). In any case, intranasal abuse of drugs creates a non-accommodating environment for healing and long-term success of the surgical restoration of the perforation (Peyiere et al. 2013, Zhang et al. 2017). Consequently, the basic step for the success of these patients' treatment is the cessation of abuse and drug detoxification, while the cessation of smoking is also

Πίνακας 1
Κλινικές επιπτώσεις από ρινική χρήση ηρωίνης.

Στοματική κοιλότητα	Δόντια και περιοδόντιο	Εκσεσημασμένες βλάβες από τερηδόνα λείων επιφανειών, διαβρώσεις, προχωρημένη περιοδοντίτιδα, νεκρωτική ουλίτιδα
	Στοματικός βλεννογόνος	Ξηροστομία, αίσθηση καύσου, δυσγευσία, κακοσμία, προδιάθεση για ιογενείς και μυκητιασικές λοιμώξεις, δυσπλασίες
	Υπερώα	Ερυθρότητα, νέκρωση και διάτρηση υπερώας
Ρινοφαρυγγική οδός	Ρινική κοιλότητα	Ρινική συμφόρηση, επίσταξη, νέκρωση και καταστροφή των τοιχωμάτων και του εδάφους της ρινικής κοιλότητας
	Φάρυγγας	Ελκώσεις
Συστηματικές εκδηλώσεις	Καρδιαγγειακό και αναπνευστικό σύστημα	Επιβράδυνση καρδιακής και αναπνευστικής λειτουργίας, καταστολή, ευπάθεια σε λοιμώξεις του αναπνευστικού και ενδοκαρδίτιδα
	Κεντρικό και περιφερικό νευρικό σύστημα	Ημιπληγία, αφασία, ημιανοψία, εγκάρσια μυελίτιδα, εγκεφαλική αρτηρίτιδα, ισχαιμικό εγκεφαλικό επεισόδιο
	Ήπαρ και νεφροί	Νεφρική και ηπατική ανεπάρκεια
Ψυχοκοινωνικές επιπτώσεις	Αίσθημα κατωτερότητας, δυσκολία προσαρμογής και ένταξης στο κοινωνικό σύνολο	

(Colletti και συν. 2014, Padilla Rosas και συν. 2006, Peryiere και συν. 2013, Pushapppreet και Jaspinder, 2014, Scheutz F 1985, Birchenough και συν. 2007, Silvestre και συν. 2010)

πρόθεσμη επιτυχία της χειρουργικής αποκατάστασης της διάτρησης (Peyrière και συν. 2013, Zhang και συν. 2017). Συνεπώς πρωταρχικό βήμα για την επιτυχία της θεραπείας των ασθενών αυτών είναι η διακοπή της χρήσης και η απεξάρτηση από τις ναρκωτικές ουσίες, ενώ βοηθά και η διακοπή του καπνίσματος (Peryiere και συν. 2013). Οι χρήστες ναρκωτικών είναι «απαιτητικοί» ασθενείς καθώς έχουν την τάση να λένε ψέματα αναφορικά με την κατάστασή τους και να επιδεικνύουν ελλιπή συμμόρφωση με τις οδηγίες του θεράποντα (Colletti και συν. 2014). Η μεγάλη πλειοψηφία των ασθενών, αδυνατεί να διακόψει την κατάχρηση ουσιών με αποτέλεσμα τελικά την υποτροπή των περιστατικών. Η προσέγγιση των ασθενών θα πρέπει να είναι ολιστική με την βοήθεια ειδικών κέντρων απεξάρτησης και εξειδικευμένου προσωπικού σε θέματα τοξικομανίας (ψυχολόγοι, ειδικοί θεραπευτές) μαζί βέβαια με τον θεράποντα χειρουργό (Birchenough και συν. 2007, Goodger και συν. 2005, Peyrière και συν. 2013). Κάποια κέντρα ενημερώνουν τον ασθενή οτι δεν θα μπορεί να προσέρχεται για επανεξέταση αν εξακολουθεί να κάνει χρήση ναρκωτικών (Goodger και συν. 2005). Στη βιβλιο-

helpful (Peryiere et al. 2013). Drug users are demanding patients as they tend to lie regarding their condition and to show lower levels of commitment with the doctor's instructions (Colletti et al. 2014). The vast majority of the patients is unable to stop the abuse of drugs, resulting in the regression of the cases. The patients should be approached holistically with the aid of special rehabilitation centers and specialized personnel in drug addiction (psychologists, expert therapists) in collaboration with the operating surgeon (Birchenough et al. 2007, Goodger et al. 2005, Peyriere et al. 2013). Some centers inform the patient that he will not be able to come for reevaluation if he continues drug abuse (Goodger et al. 2005). In the literature it is reported that a therapeutic choice is the delay of the surgical restoration for about a year up to 18 months, in order to monitor, stabilize the patient and treat the possible inflammation with antibiotics (Peyriere et al 2013, El Charkawi and Nasar, 2015). The cessation of abuse is verified through lab tests, such as urine test (Colletti et al. 2014). However, this is not always possible since the patient is not cooperating every time for a long

Table 1
Clinical consequences from intranasal abuse of heroin.

Oral cavity	Teeth and periodontium	Marked lesions from smooth surface caries, erosions, severe periodontitis, necrotic ulcerative gingivitis
	Oral mucosa	Dry mouth, burning sensation, dysgeusia, halitosis, susceptibility to viral and fungal infections, dysplasia
	Palate	Redness, necrosis and palatal perforation
Nasopharyngeal airway tract	Nasal cavity	Nasal congestion, epistaxis, necrosis and deterioration of the walls and floor of the nasal cavity
	Pharynx	Ulcerations
Systemic manifestations	Cardiovascular and respiratory system	Decrease of cardiac and respiratory function, respiratory depression, susceptibility to respiratory infections and endocarditis
	Central and peripheral nervous system	Hemiplegia, aphasia, hemianopsia, transverse myelitis, cerebral vasculitis, ischemic stroke
	Liver and kidneys	Liver and kidney failure
Psychosocial consequences	Feeling of inferiority, difficulty with social adjustment and establishment	

(Colletti et al. 2014, Padilla Rosas et al. 2006, Peyriere et al. 2013, Pushappreet and Jaspinder et al. 2014, Scheutz F 1985, Birchenough et al. 2007, Silvestre et al. 2010)

γραφία αναφέρεται ότι μια θεραπευτική επιλογή αποτελεί η καθυστέρηση της χειρουργικής αποκατάστασης για περίπου ένα έτος ως και 18 μήνες, ώστε να γίνει η παρακολούθηση, η σταθεροποίηση του ασθενούς και η αντιμετώπιση της πιθανής φλεγμονής με αντιβιοτικά (Peyrière και συν. 2013, El Charkawi και Nasar, 2015). Η διακοπή της χρήσης τεκμηριώνεται μέσω εργαστηριακών εξετάσεων, όπως εξέταση ούρων (Colletti και συν. 2014). Ωστόσο αυτό δεν είναι πάντα δυνατόν καθώς δεν υπάρχει πάντα η συνεργασία του ασθενή για μακρό χρονικό διάστημα. Ο τελικός τρόπος αντιμετώπισης επηρεάζεται από την θέση και τις διαστάσεις της βλάβης, την ημερήσια δόση, την διάρκεια της τοξικομανίας, καθώς και την παρουσία τοπικών λοιμώξεων (Di Cosola και συν. 2007). Η θεραπεία περιλαμβάνει δύο κύριες κατηγορίες αντιμετώπισης: 1) τη συντηρητική προσέγγιση με τη κατασκευή προσωρινών ή μόνιμων κινητών προσθέσεων /αποφρακτήρων (obturators) και 2) τη χειρουργική αποκατάσταση της διάτρησης με την χρήση διαφόρων κρημνών (El Charkawi και Nasar, 2015, Goodger και συν. 2005, Di Cosola και συν. 2007). Οι κινητές προσθέσεις αποτελούν

period of time. The final treatment choice depends on the location and the dimensions of the lesion, the daily dose, the duration of drug abuse as well as the presence of local infections (Di Cosola et al. 2007). Treatment includes two main choices: 1) the conservative approach with the fabrication of temporary or permanent removable prosthetic devices/obturators and 2) the surgical restoration of the perforation with the use of various flaps (El Charkawi and Nasar, 2015, Goodger et al. 2005, Di Cosola et al. 2007). Removable prosthetic devices are mainly temporary solutions of sealing the palate until the surgical restoration, as well as in cases where the patient refuses surgical treatment. Before the decision to use of an obturator as a restoration method it would be better to observe a stabilization of the size of the perforation (Goodger et al. 2005). Prosthetic restorations also present important disadvantages. Some of them are poor oral hygiene, poor fit/retention, speech difficulties and chronic irritation of the mucosa of the oropharynx from the prosthetic device's fit (El Charkawi and Nasar, 2015, Di Cosola et al. 2007). Surgical techniques resemble

κυρίως προσωρινές λύσεις απόφραξης της υπερώας μέχρι την όποια χειρουργική αποκατάσταση, όπως και σε περιπτώσεις που ο ασθενής αρνείται την χειρουργική θεραπεία. Πριν την απόφαση για χρήση αποφρακτήρα ως μέθοδο αποκατάστασης καλό είναι να παρατηρείται σταθεροποίηση του μεγέθους της διάτρησης (Goodger και συν. 2005). Οι προσθετικές αποκαταστάσεις παρουσιάζουν επίσης σημαντικά μειονεκτήματα. Μερικά από αυτά είναι η κακή στοματική υγιεινή, η κακή εφαρμογή/συγκράτηση, η εκφύλιση της άρθρωσης του λόγου και ο χρόνιος ερεθισμός του βλεννογόνου του στοματοφάρυγγα από την εφαρμογή της πρόσθεσης (El Charkawi και Nasar, 2015, Di Cosola και συν. 2007). Οι χειρουργικές τεχνικές μοιάζουν με αυτές που χρησιμοποιούνται για την αντιμετώπιση της υπερωιοσχιστίας με φτωχότερη όμως μακροχρόνια πρόγνωση λόγω της δημιουργίας ουλώδους ιστού από την χρήση της εξαρτησιογόνου ουσίας (Birchenough και συν. 2007). Η χειρουργική αποκατάσταση περιλαμβάνει συνήθως την χρήση τοπικού κρημνού μαλακών ιστών όπως ο ανάστροφος υπερώιος κρημνός, ο υπερώιος περιστροφικός κρημνός, συνδυασμός των οποίων χρησιμοποιήθηκε στην περίπτωση που παρουσιάζουμε, ο κροταφικός, η λιπώδης σφαίρα της παρειάς, ο φαρυγγικός και ο γλωσσικός, που στην βιβλιογραφία αναφέρεται ως αρκετά αξιόπιστος σε διατρήσεις υπερώας λόγω της επάρκειας των μαλακών ιστών και της πλούσιας αιμάτωσης που προσφέρει (Goodger και συν. 2005, Di Cosola και συν. 2007). Σε εκτεταμένη βλάβη και νέκρωση της υπερώας μεγάλης έκτασης, μπορεί να γίνει χρήση ελεύθερων αγγειούμενων κρημνών με παρουσία ή χωρίς οστικού μοσχεύματος, καθώς οι κρημνοί αυτοί παρέχουν μεγάλο όγκο αγγειούμενων ιστών με πολύ καλή αιμάτωση και καλή πρόγνωση στις υποτροπές. Κατάλληλες δότριες περιοχές έχουν αναφερθεί ότι είναι ο κρημνός της ωμοπλάτης, ο κερκιδικός κρημνός του αντιβραχίου και ελεύθερος αγγειούμενος κρημνός από την λαγόνιο ακρολοφία. Ωστόσο και στην περίπτωση χρήσης ελεύθερων αγγειούμενων κρημνών παραμένει το σημαντικό μειονέκτημα της βέβαιης υποτροπής της διάτρησης σε περίπτωση συνέχισης της ρινικής χρήσης των ναρκωτικών (Peyrière και συν. 2013, Goodger και συν. 2005, Di Cosola και συν. 2007). Παράλληλα, όταν υπάρχει ανάγκη, μπορούν να γίνουν και άλλες επεμβάσεις αποκατάστα-

those applied for the treatment of cleft palate, however, with a poorer long-term prognosis due to the formation of scar tissue from the abuse of the drug (Birchenough et al. 2007). Surgical restoration usually includes the use of a local soft tissue flap, such as the reverse palatal flap, the rotating palatal flap, a combination of which was used in the presented case, the buccal fat pad, the pharyngeal and the lingual, which is reported in the literature as fairly reliable in palatal perforations due to the abundance of soft tissues and the rich vascularization that it offers (Goodger et al. 2005, Di Cosola et al. 2007). In extended lesions and necrosis of a large surface of the palate, free vascularized flaps can be used with or without a bone graft, since these flaps offer a large volume of vascularized tissues with very good vascularization and good prognosis in regressions. As appropriate donor areas, the scapular, the radial of the forearm and the free vascularized flap from the iliac crest bone, have been reported. However, the main disadvantage of a certain regression of the perforation in case of continuation of intranasal abuse of drugs still remains in the case of free vascularized flaps (Peyriere et al. 2013, Goodger et al. 2005, Di Cosola et al. 2007). At the same time, other restorative surgeries might be performed when needed, such as rhinoplasty, but often there is a disruption of the tissues' blood flow which makes for a poorer prognosis. Therefore, it is recommended that they are performed separately (Colletti et al. 2014). The training of the patient in speech, mastication and swallowing is important in order to obtain a more complete nutrition (Myon et al. 2010).

CONCLUSIONS

Palatal perforation from intranasal abuse of heroin is a rare lesion that significantly affects well-being of the patient. The selection of the appropriate surgical technique depends on many factors and mainly from the condition of the local tissues. An important factor in the preservation of the final result is the cessation of the addiction effort and the commitment of the patient to the instructions. This effort should be aided by expert therapists such as psychiatrists or psychologists always in collaboration with the operating surgeon.

σης, όπως η ρινοπλαστική, αλλά συχνά υπάρχει διαταραχή της αιμάτωσης των ιστών κάτι που κάνει φτωχότερη την πρόγνωση. Γι' αυτό συνιστάται η πραγματοποίηση τους σε διαφορετικές χρονικές στιγμές (Colletti και συν. 2014). Η εκπαίδευση του ασθενή στην ομιλία, τη μάσηση και τη κατάποση ώστε να επιτυγχάνεται μια πιο ολοκληρωμένη διατροφή, είναι σημαντική (Myon και συν. 2010).

ΣΥΜΠΕΡΑΣΜΑΤΑ

Η διάτρηση της σκληράς υπερώας από ρινική χρήση ηρωίνης αποτελεί μία σπάνια νοσολογική οντότητα η οποία επηρεάζει σημαντικά την ποιότητα ζωής του ασθενή. Η επιλογή της κατάλληλης χειρουργικής τεχνικής εξαρτάται από πολλούς παράγοντες και κυρίως από την κατάσταση των τοπικών ιστών. Σημαντικό παράγοντα στη διατήρηση του θεραπευτικού αποτελέσματος αποτελεί η προσπάθεια απεξάρτησης και η συμμόρφωση του ασθενούς στις οδηγίες. Αρωγοί για αυτή την προσπάθεια θα πρέπει να είναι ειδικοί θεραπευτές όπως ψυχίατροι ή ψυχολόγοι σε συνεργασία πάντα με τον θεράποντα χειρουργό.

ΒΙΒΛΙΟΓΡΑΦΙΑ/REFERENCES

Bakhshaee M, Khadivi E, Sadr MN, Esmatinia F: Nasal septum perforation due to methamphetamine abuse. Iranian journal of otorhinolaryngology 25:53-56, 2013

Birchenough SA, Borowitz K, Lin KY: Complete soft palate necrosis and velopharyngeal insufficiency resulting from intranasal inhalation of prescription narcotics and cocaine. J Craniofac Surg 18:1482-1485, 2007

Chhabra L, Abraham GM: An unusual oro-naso-sinus communication resulting from heroin and cocaine snorting, BMJ Case Rep doi:10.1136, 2013

Colletti G, Autelitano L, Chiapasco M, Biglioli F, Giovanditto F, Mandalà M, Allevi F: Comprehensive surgical management of CIMDL. Journal of Oral and Maxillofacial Surgery 72:e1-10, 2014

Di Cosola M, Turco M, Acero J, Navarro-Vila C, Cotelazzi R: Cocaine-related syndrome and palatal reconstruction: report of a series of cases. International Journal of Oral and Maxillofacial Surgery 36:721-727, 2007

El Charkawi H, Nasar H: Prosthetic management of palatal perforation in heroin abuse patient. Dent Oral Craniofac Res doi:10.15761, 2015

European Monitoring Centre for Drugs and Drug Addiction, EU Drug Markets: Impact of Covid-19, May 2020

Goodger NM, Wang J, Pogrel MA: Palatal and nasal necrosis resulting from cocaine misuse. Br Dent J 198:333-334, 2005

Hines LA, Lynskey M, Morley KI, Griffiths P, Gossop M, Powis B, Strang J: The relationship between initial route of heroin administration and speed of transition to daily heroin us. Drug Alcohol Rev 36:633-638, 2017

Iqbal I, Alam Khan MA, Ullah W: Can inhaled heroin be a cause of bilateral globus pallidus ischemic injury? Turk J Emerg Med 19:39-41, 2018

Myon L, Delforge A, Raoul G, Ferri JQ: Palatal necrosis due to cocaine abuse. Rev Stomatol Chir Maxillofac 111:32-35, 2010

Padilla Rosas M., Jiménez Santos CI, García González CL: Palatine perforation induced by cocaine. Med Oral Patol Oral Cir Bucal 11:e239-342, 2006

Peyrière H, Léglise Y, Rousseau A, Cartier C, Gibaja V, Galland P: Necrosis of the Intranasal Structures and Soft Palate as a Result of Heroin Snorting: A Case Series. Substance Abuse 34:409-414, 2013

Pushappreet K, Jaspinder K: Oronasal Fistula and Complete Edentulism: What to Do? Dent J 2:142-154, 2014

Scheutz F: Dental Habits, Knowledge, and Attitudes of Young Drug Addicts. Scand J Soc Med 13:35-40, 1985

Shekarchizadeh H, Khami MR, Mohebbi SZ, Ekhtiari H, Virtanen JI: Oral Health of Drug Abusers: A Review of Health Effects and Care. Iran J Public Health 42:929-940, 2013

Silvestre FJ, Perez-Herbera A, Puente-Sandoval A, Bagán JV: Hard palate perforation in cocaine abusers: a systematic review. Clinical Oral Investigations 14:621–628, 2010

Smith JC, Kacker A, & Anand VK: Midline Nasal and Hard Palate Destruction in Cocaine Abusers and Cocaine's Role in Rhinologic Practice. Ear, Nose & Throat Journal 81:172–177, 2002

Yewell J, Haydon R, Archer S, Manaligod JM, Complications of intranasal prescription narcotic abuse. Ann Otol Rhinol Laryngol 111:174-177, 2002

Zhang D, Patel, K. B., Cass, LM, Foster, AE, Guntupalli L, Brunworth JD: Heroin-induced nasal necrosis and septal perforation. Acta Oto-Laryngologica Case Reports 2:145-149, 2017

Διεύθυνση επικοινωνίας:
Βασίλειος Πετσίνης
Άρνης 2,
11528 Αθήνα
Τηλ.: 6972 874219
e-mail: vasipets@yahoo.gr

Address:
Vassilios Petsinis
Arnis 2 Str.,
11528 Athens, Greece
Tel.: +30 6972 874219
e-mail: vasipets@yahoo.gr