Υπολογιστικά καθοδηγούμενη εκτομή καρκίνου κάτω γνάθου και αποκατάσταση με ελεύθερο αγγειούμενο περονιαίο κρημνό. Αναφορά περιστατικού

Ιωάννης ΧΑΤΖΗΣΤΕΦΑΝΟΥ[1], Ιωάννης ΤΗΛΑΒΕΡΙΔΗΣ[2], Βασίλειος ΜΠΑΝΙΚΑΣ[3], Δημήτριος ΔΕΛΗΓΙΑΝΝΙΔΗΣ[4], Αντώνης ΣΑΡΑΜΑΝΤΟΣ[5], Μαριάμ ΔΗΜΑΚΟΥ[6], Πέτρος ΚΟΥΡΙΔΑΚΗΣ[7], Απόστολος ΜΙΧΑΗΛΙΔΗΣ[8], Γεώργιος ΓΚΟΥΒΑΣ[9], Χρήστος ΜΑΓΟΠΟΥΛΟΣ[10]

Τμήμα Στοματικής και Γναθοπροσωπικής Χειρουργικής, 424 ΓΣΝΕ (Διευθυντής: Δρ. Χρήστος Μαγόπουλος)

Computer-assisted resection of mandibular cancer and repair with fibula free flap. Case report

Ioannis CHATZISTEFANOU[1], Ioannis TILAVERIDIS[2], Vasileios BANIKAS[3], Dimitrios DELIGIANNIDIS[4], Antonios SARAMANTOS[5], Mariam DIMAKOU[6], Petros KOURIDAKIS[7], Apostolos MICHAILIDIS[8], Georgios GKOUVAS[9], Christos MAGOPOULOS[10]

Department of Oral and Maxillofacial Surgery, 424 General Military Hospital of Thessaloniki (Head: Dr. Christos Magopoulos)

Ενδιαφέρουσα περίπτωση
Case report

ΠΕΡΙΛΗΨΗ: Ο καρκίνος του στόματος είναι νόσος στην αντιμετώπιση της οποίας πρωταγωνιστικό ρόλο κατέχει η χειρουργική εκτομή της βλάβης. Οι ογκολογικές εκτομές στην γναθοπροσωπική περιοχή δημιουργούν μεγάλα ελλείμματα που επηρεάζουν την λειτουργικότητα και την αισθητική του ασθενούς σε μεγάλο βαθμό, ενώ πολλές φορές καθιστούν αδύνατη την ογκολογική εκτομή λόγω αδυναμίας αποκατάστασής τους. Ιδιαίτερη δυσκολία εμφανίζουν τα ελλείμματα της κάτω γνάθου, με τον ελεύθερο αγγειούμενο κρημνό της περόνης να αποτελεί το χρυσό κανόνα στην αποκατάσταση μεγάλων ελλειμμάτων της κάτω γνάθου. Τα τελευταία χρόνια σημαντική βοήθεια στην επιτυχή αποκατάσταση των λειτουργικών και αισθητικών διαταραχών προσφέρει η τεχνολογία μέσω του ψηφιακού σχεδιασμού της επέμβασης. Στην παρούσα εργασία παρουσιάζουμε περιστατικό καρκίνου του στόματος που η εκτομή και η αποκατάσταση του με ελεύθερο αγγειούμενο περόνης έγιναν κατόπιν ψηφιακού σχεδιασμού και υπό την καθοδήγηση ειδικών χειρουργικών οδηγών. Εξ όσων γνωρίζουμε, αποτελεί το πρώτο περιστατικό αποκατάστασης της κάτω γνάθου που αντιμετωπίστηκε με την τεχνική αυτή στην ελληνική βιβλιογραφία.

ΛΕΞΕΙΣ ΚΛΕΙΔΙΑ: Καρκίνος στόματος, Περονιαίος κρημνός, Ψηφιακός σχεδιασμός, Αναφορά περιστατικού.

SUMMARY: Oral cancer is a disease, in the treatment of which the surgical resection of the lesion plays a leading role. Oncological resections in the maxillofacial area create large deficits that affect the functionality and aesthetics of the patient to a large extent, while many times make oncological resection impossible due to their inability to restore. The mandibular deficits are particularly difficult, with the free osteocutaneous fibular flap being the gold standard in repairing large mandibular deficits. In recent years, technology has offered significant assistance in the successful restoration of functional and aesthetic disorders through the virtual planning of the operation. In this paper we present a case of oral cancer whose resection and reconstruction with fibula free flap were done after digital design and under the guidance of special cutting guides. To our knowledge, this case of computer-guided reconstruction with FFF represents the first description of such a technique for mandibular reconstruction in the available greek medico-dental literature.

KEY WORDS: Oral cancer, Fibula flap, Virtual surgical planning, Case report.

[1] *Δρ ΣΓΠΧ, Κλινική ΣΓΠΧ 424 ΓΣΝΕ*
[2] *Δρ ΣΓΠΧ, Αναπληρωτής Καθηγητής ΑΠΘ*
[3] *Επιμελητής ΣΓΠΧ, Κλινική ΣΓΠΧ 424 ΓΣΝΕ*
[4] *Ειδικευόμενος ΣΓΠΧ, Κλινική ΣΓΠΧ 424 ΓΣΝΕ*
[5] *Ειδικευόμενος Γενικής Χειρουργικής, Β' Χειρουργική 424 ΓΣΝΕ*
[6] *Οδοντίατρος*
[7] *Δρ Γεν. Χειρουργός, Δντής Χειρουργικού Τομέα 424 ΓΣΝΕ*
[8] *Ειδικός Παθολόγος, Υπδντής 424 ΓΣΝΕ*
[9] *Δρ Ορθοπαιδικός, Δντής 424 ΓΣΝΕ*
[10] *Δρ ΣΓΠΧ, Δντής ΣΓΠΧ 424 ΓΣΝΕ*

Παρελήφθη: 20/6/21 - Έγινε δεκτή: 20/7/21

Paper received: 20/6/21 - Accepted: 20/7/21

ΕΙΣΑΓΩΓΗ

Κατά τη διάρκεια του 2020 καταγράφηκαν 377.713 νέες περιπτώσεις καρκίνου του στόματος παγκοσμίως (Sung και συν. 2021). Σύμφωνα με τις οδηγίες του National Comprehensive Cancer Network (NCCNVersion 3.2021) ο βασικός πυλώνας στην αντιμετώπιση αυτών των ασθενών είναι η χειρουργική εκτομή του όγκου. Οι ευρείες εκτομές που διενεργούνται στα πλαίσια της αντιμετώπισης του καρκίνου του στόματος καταλείπουν σημαντικά ελλείμματα στην περιοχή του στόματος και του προσώπου, τα οποία προκαλούν σημαντικές λειτουργικές και αισθητικές διαταραχές, ενώ πολλές φορές καθιστούν αδύνατη την ογκολογική εκτομή λόγω αδυναμίας αποκατάστασής τους. Οι διαταραχές της μάσησης, της ομιλίας, της κατάποσης και της εμφάνισης επιδρούν αρνητικά στην ποιότητα ζωής του ασθενούς (Villaret και συν. 2008). Ειδικά για την κάτω γνάθο, ο βαθμός που επηρεάζεται η ποιότητα ζωής εξαρτάται από τα τμήματα της κάτω γνάθου που θα συμπεριληφθούν στην εκτομή (Warshavsky και συν. 2019).

Στην προσπάθεια να επιτευχθεί η καλύτερη δυνατή αποκατάσταση μετεγχειρητικών ελλειμμάτων της κάτω γνάθου δύναται να χρησιμοποιηθούν ποικίλες τεχνικές (Brown και συν. 2017, Kim και συν. 2019). Μεταξύ αυτών των τεχνικών περιλαμβάνεται ο ελεύθερος αγγειούμενος κρημνός της περόνης. Αρχικά, χρησιμοποιήθηκε για την αποκατάσταση ελλειμμάτων του μηριαίου οστού (Taylor και συν. 1975), ενώ αργότερα περιγράφηκε για πρώτη φορά η εφαρμογή του κρημνού στην αποκατάσταση ελλειμμάτων της κάτω γνάθου (Hidalgo 1989).

Πλέον, ο ελεύθερος αγγειούμενος κρημνός της περόνης αποτελεί το συχνότερα χρησιμοποιούμενο κρημνό στην αποκατάσταση των ελλειμμάτων της κάτω γνάθου (Brown και συν. 2017) με το ποσοστό επιτυχίας του να ανέρχεται στο 93% (Awad και συν. 2019).Περαιτέρω βελτίωση της λειτουργικής και αισθητικής αποκατάστασης των ασθενών μετά από ογκολογική εκτομή της κάτω γνάθου επιτεύχθηκε χάρη στην πρόοδο της τεχνολογίας. Ενδεικτική του ενδιαφέροντος που παρουσιάζει η υπολογιστικά καθοδηγούμενη χειρουργική είναι η αύξηση του αριθμού των σχετικών δημοσιεύσεων τα τελευταία χρόνια (Okay και συν. 2016).

Σκοπός της παρούσας εργασίας είναι να παρουσιάσει την πρώτη, εξ όσων γνωρίζουμε, στην Ελλάδα περίπτωση ασθενούς με καρκίνο της κάτω γνάθου που αντιμετωπίστηκε με υπολογιστικά καθοδηγούμενη εκτομή της βλάβης και υπολογιστικά καθοδηγούμενη αποκατάσταση του ελλείμματος με ελεύθερο αγγειούμενο κρημνό περόνης. Τόσο η εκτομή της βλάβης, όσο και η αποκατάσταση του χειρουργικού ελλείμματος έγινε με τη βοήθεια ειδικών χειρουργικών οδηγών.

ΑΝΑΦΟΡΑ ΠΕΡΙΠΤΩΣΗΣ

Άνδρας ασθενής ηλικίας 60 ετών παραπέμφθηκε στην

INTRODUCTION

In 2020, 377.713 new cases of oral cancer were reported worldwide (Sung et al 2021). According to the National Comprehensive Cancer Network (NCCN Version 3.2021) guidelines, the mainstay of treatment for these patients is the surgical removal of the tumor. The wide resections performed in the treatment of oral cancer may result in large deficits in the head and neck area, which cause significant functional and aesthetic disturbances, while many times make oncological resection impossible due to their inability to repair. Disorders of mastication, speech, swallowing and appearance have a negative effect in the patient's quality of life (Villaret et al. 2008). Especially for the mandible, the degree to which the quality of life is affected depends on the parts of the mandible that will be included in the resection (Warshavsky et al. 2019).

A variety of techniques can be used in an effort to achieve the best possible postoperative reconstruction of mandibular defects (Brown et al. 2017, Kim et al. 2019). These techniques include the free fibula flap. Initially, it was used to repair femoral deficits (Taylor et al. 1975), and later the flap was used to reconstruct mandibular deficits (Hidalgo 1989). Nowadays, the free vascular flap of the fibula is the most commonly used flap in the repair of mandibular deficits (Brown et al. 2017) with a success rate of 93% (Awad et al. 2019). Further improvement of the functional and aesthetic rehabilitation of the patients after oncological resection of the mandible was achieved thanks to the advancement of technology. Indicative of the interest of computer-guided surgery is the increase in the number of relevant publications in recent years (Okay et al. 2016).

The aim of this study is to present the first case, to our knowledge, in Greece of a patient with mandible cancer treated with a computer-guided resection of the lesion and a computer-guided repair of the deficit with a free fibula flap. Both the resection of the lesion and the repair of the surgical defect were done with cutting guides.

CASE REPORT

A 60-year-old male patient was referred to our clinic due to a large exophytic lesion of the lower jaw mucosa (Figure 1) and cervical lymphadenopathy in the right submandibular space (Figure 2). The report of the histopathological examination of the tumor described findings consistent with morphological features of squamous cell carcinoma of high to medium differentiation. The imaging assessment (CT of the visceral skull and cervical MRI) revealed a focus of abnormal uptake in the anterior region of the mouth with erosion of the lower jaw in the midline and to the right (Figure 3) and abnormally swollen lymph nodes in the right lower jaw. (Figure 4). For the staging of the disease, a PET-CT was

Εικ. 1: Κλινική εικόνα της βλάβης
Fig. 1: Clinical presentation of the lesion

Εικ. 2: Λεμφαδενική μετάσταση στον τράχηλο
Fig. 2: Lymph node metastasis

κλινική μας λόγω ευμεγέθους εξωφυτικής βλάβης του βλεννογόνου της κάτω γνάθου (Εικόνα 1) και τραχηλικής λεμφαδενοπάθειας στο δεξί υπογνάθιο διάστημα (Εικόνα 2). Το πόρισμα της ιστοπαθολογικής εξέτασης του όγκου περιέγραφε ευρήματα συμβατά με μορφολογικά χαρακτηριστικά καρκινώματος εκ πλακώδους επιθηλίου, υψηλής έως μέσης διαφοροποίησης. Από τον απεικονιστικό έλεγχο (CT σπλαχνικού κρανίου και MRI τραχήλου) που έγινε αναγνωρίσθηκε εστία παθολογικής πρόσληψης στην πρόσθια περιοχή του εδάφους του στόματος με διάβρωση της κάτω γνάθου κατά τη μέση γραμμή και προς τα δεξιά (Εικόνα 3) και παθολογικά διογκωμένοι λεμφαδένες στο δεξί υπογνάθιο διάστημα (Εικόνα 4). Στα πλαίσια σταδιοποίησης της νόσου διενεργήθηκε PET-CT κατά τη μελέτη της οποίας διαπιστώθηκαν υπερμεταβολική αλλοίωση στο έδαφος του στόματος, δύο υπερμεταβολικοί λεμφαδένες στο υπογνάθιο διάστημα και απουσία άλλων ύποπτων ευρημάτων στο υπόλοιπο σώμα. Από το ατομικό ιατρικό ιστορικό ο ασθενής πάσχει από ρευματοειδή αρθρίτιδα με δευτεροπαθή πνευμονική ίνωση υπό αγωγή με ριτουξιμάμπη.

Κατόπιν ογκολογικού συμβουλίου, προτάθηκε στον ασθενή χειρουργική εκτομή της βλάβης υπολογιστικά καθοδηγούμενη, τροποποιημένος ριζικός λεμφαδενικός καθαρισμός του τραχήλου δεξιά, υπερωμουοειδικός λεμφαδενικός καθαρισμός του τραχήλου αριστερά και υπολογιστικά καθοδηγούμενη αποκατάσταση του ελλείμματος της κάτω γνάθου και του εδάφους του στόματος με ελεύθερο αγγειούμενο κρημνό περόνης. Στα πλαίσια της προεγχειρητικής προετοιμασίας του ασθενούς πραγματοποιήθηκε μαγνητική αγγειογραφία των κάτω άκρων προς έλεγχο των αγγείων της κνήμης και αξονική τομογραφία του αριστερού κάτω άκρου για τον ψηφιακό σχεδιασμό των οστεοτομιών της περόνης. Ο σχεδιασμός της εκτομής του όγκου και της διαμόρφωσης του οστού της περόνης μεταφέρθηκε από το ψηφιακό περιβάλλον στο χειρουργείο μέσω κατασκευής ειδικών χειρουργικών οδηγών, που σχεδιάστηκαν με βοήθεια ειδικού λογισμικού (IPS της KLS Martin Group)

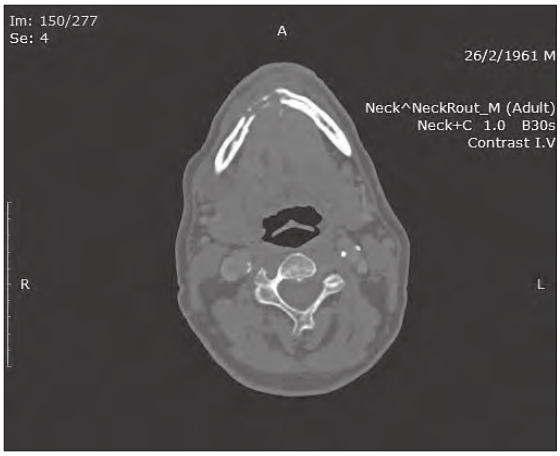

Εικ. 3: Αξονική σπλαχνικού κρανίου. Οστική διήθηση κάτω γνάθου
Fig. 3: CT of viscerocranium. Mandibular bone involvement

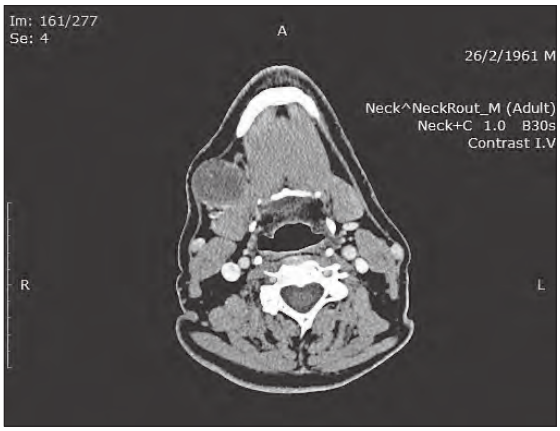

Εικ. 4: Αξονική σπλαχνικού κρανίου. Λεμφαδενική μετάσταση
Fig. 4: CT of viscerocranium. Lymph node metastasis

carried out. A hyper metabolic lesion of the floor of the mouth and two hyper metabolic lymph nodes of the submandibular space were detected. There weren't other pathological findings. This patient's medical history revealed rheumatoid arthritis with a secondary pulmonary fibrosis treated with ritouximab.

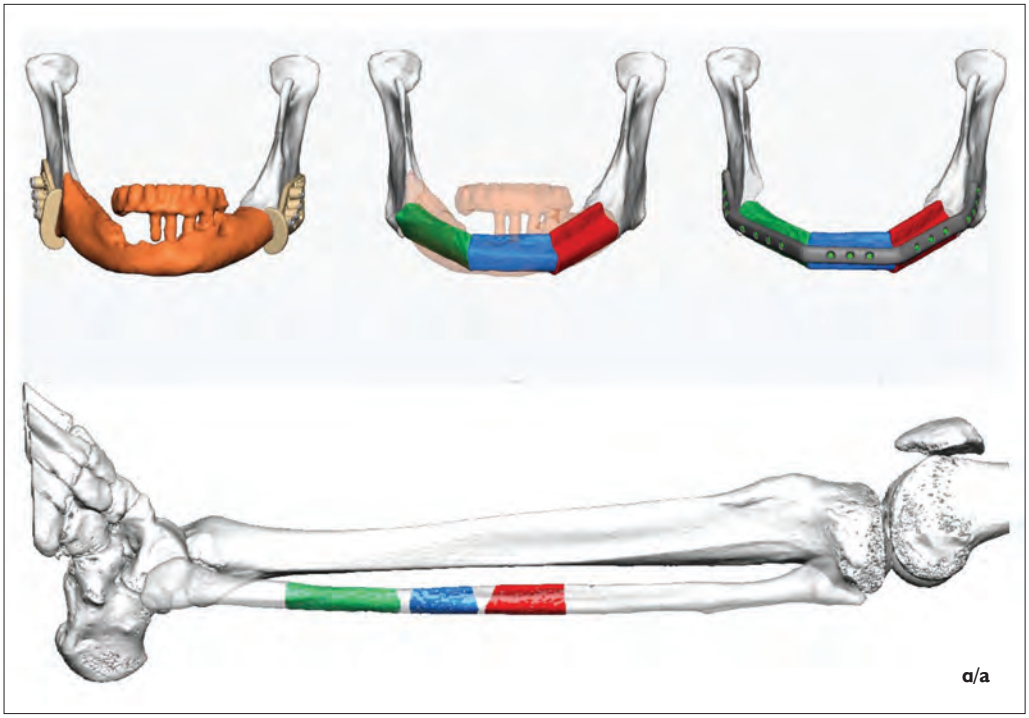

Εικ. 5: α. Προεγχειρητική 3D ανασύσταση της κάτω γνάθου και της περόνης β. Πρόπλασμα της κάτω γνάθου με την εξατομικευμένη πλάκα τιτανίου και τους χειρουργικούς νάρθηκες
Fig. 5: a. Preoperative 3D illustrations of fibula and mandible b. Mandible model with custom made titanium plate and cutting guides

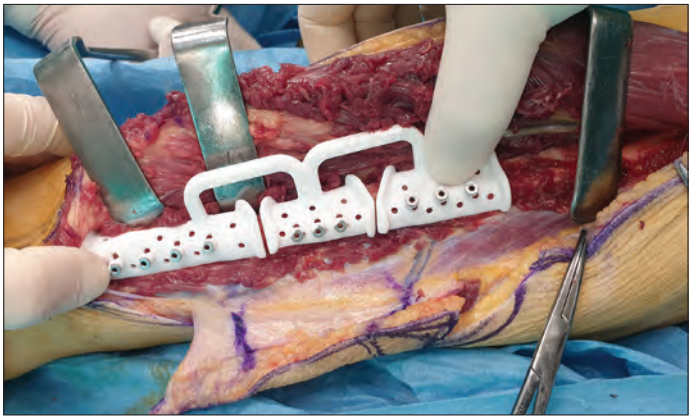

Εικ. 6: Χειρουργικός νάρθηκας περόνης
Fig. 6: Fibula cutting guide

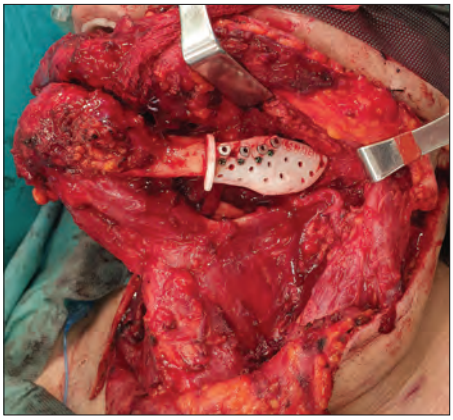

Εικ. 7: Χειρουργικοί νάρθηκες κάτω γνάθου
Fig. 7: Mandible cutting guides

(Εικόνα 5). Ο χρόνος που μεσολάβει από την έναρξη της μελέτης του περιστατικού μέχρι την παράδοση του απαραίτητου για το χειρουργείο εξοπλισμού κυμαίνεται μεταξύ 5-7 ημερών, χρόνος που δεν επηρεάζει την αποτελεσματικότητα της ογκολογικής θεραπείας.

Υπό γενική αναισθησία μέσω τραχειοστομίας έγινε ο σχεδιαζόμενος λεμφαδενικός καθαρισμός σε κάθε πλευρά του τραχήλου, παράλληλα παρασκευάστηκε ο κρημνός της περόνης και η διαμόρφωση της στο σχήμα της γνάθου με τη χρήση χειρουργικών οδηγών (Εικόνα 6, 7). Η οστεοσύνθεση της περόνης υλοποιήθηκε με εξατομικευμένη πλάκα τιτανίου, ώστε να εξασφαλίζεται η ακριβής εφαρμογή του μεταμοσχευμένος οστού στη περιοχή της γνάθου αλλά και η φυσιολογική

Following oncological council's advice, the treatment plan proposed to the patient was computer guided surgical excision of the lesion, modified radical neck dissection of the right cervix, selective neck dissection of the left cervix and computer-guided reconstruction of mandibular and oral floor deficit with free fibula flap. As part of the preoperative preparation of the patient, magnetic angiography of the lower extremities was performed to check the vessels of the tibia and computed tomography of the left lower extremity for the digital design of the fibula osteotomies. The design of the tumor resection and formation of the fibula bone were transferred from the digital environment to the operating room through the construction of special surgical guides, designed with

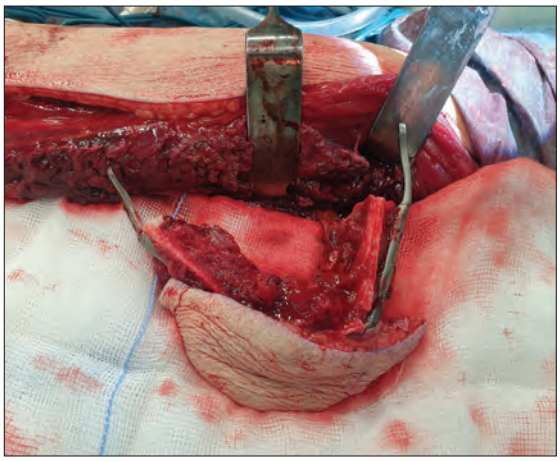

Εικ. 8: Νέα γνάθος
Fig. 8: New mandible

λειτουργία των κονδύλων της κάτω γνάθου (Εικόνα 8). Ακολούθως, η αφαίρεση του όγκου πραγματοποιήθηκε με τη βοήθεια χειρουργικών οδηγών, ώστε να εξασφαλιστεί ταυτόχρονα τόσο η ριζική εκτομή (εκρίζωση) της πρωτοπαθούς βλάβης όσο και η σύμφωνη με τον προεγχειρητικό σχεδιασμό λειτουργική και αισθητική αποκατάσταση του ελλείμματος της γνάθου (Εικόνα 9). Στη συνέχεια διατμήθηκε ο αγγειακός μίσχος του κρημνού και η νέα γνάθος μεταφέρθηκε στο πρόσωπο προς αποκατάσταση του ελλείμματος (Εικόνα 10). Η επέμβαση ολοκληρώθηκε με τις αναστομώσεις μίας αρτηρίας (προσωπικής) και δύο φλεβών (γλωσσική και έξω σφαγίτιδα) (Εικόνα 11). Στην εικόνα 12 παρουσιάζεται το άμεσο μετεγχειρητικό αποτέλεσμα καθώς και η εικόνα του ασθενούς 4 εβδομάδες μετεγχειρητικά.

Τα όρια εκτομής της βλάβης, σύμφωνα με το πόρισμα της ιστοπαθολογικής έκθεσης, ήταν ελεύθερα νεοπλασματικών διηθήσεων, με όριο υγειών πάνω από 5 χιλ. στα μαλακά μόρια και πάνω από 15 χιλ. στο οστό. Ακολούθησε λεπτομερής συζήτηση του περιστατικού σε εξειδικευμένο ογκολογικό συμβούλιο κεφαλής και τραχήλου, σύμφωνα με τη συνήθη πρακτική της κλινικής μας, και αποφασίσθηκε να εφαρμοστεί συμπληρωματική σύγχρονη ακτινο-χημειοθεραπεία, λόγω του προχωρημένου ογκολογικά σταδίου της νόσου pT4aN2bM0.

ΣΥΖΗΤΗΣΗ

Στην εποχή του SARS-CoV-2 η εκλογή της καταλληλότερης θεραπείας για τους ογκολογικούς ασθενείς επηρεάζεται από τους σημαντικούς περιορισμούς των συστημάτων υγείας παγκοσμίως. Έχει παρατηρηθεί σημαντική μείωση τόσο στις επισκέψεις ογκολογικών ασθενών στα εξωτερικά ιατρεία, όσο και στον αριθμό των χειρουργείων συγκριτικά με το χρόνο πριν την έναρξη της πανδημίας (Kiong και συν. 2020). Γεγονός αποτελεί πως η χειρουργική αντιμετώπιση των ασθενών με καρκίνο του στόματος υπερτερεί του συνδυασμού ακτινο-

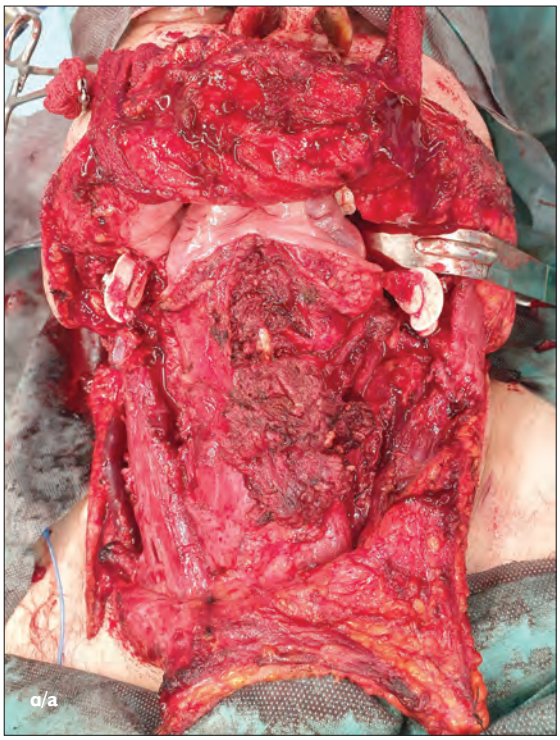

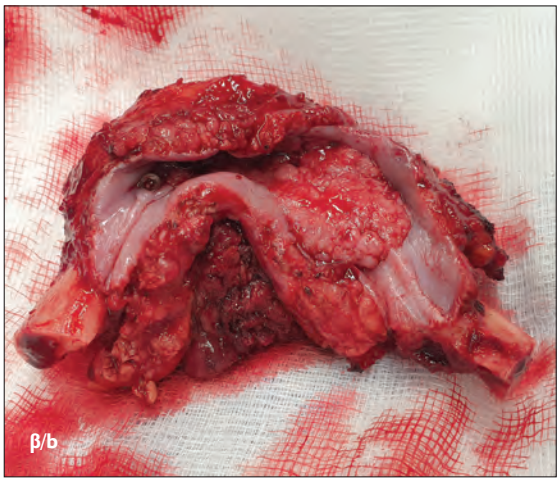

Εικ. 9: α. Χειρουργικό έλλειμμα β. Χειρουργικό παρασκεύασμα
Fig. 9: a. Surgical deficit b. Surgical specimen

the use of special software (IPS by KLS Martin Group) (Figure 5). The required time for preparation, fabrication and delivery of the associated equipment ranges between 5-7 days, timeframe that does not affect the oncological treatment.

Under general anesthesia, through tracheotomy, the planned lymph node dissection was performed on each side of the cervix, at the same time the fibula flap was prepared and its formation in the shape of the jaw was made using surgical cutting guides (Figure 6, 7). The osteosynthesis of the fibula was performed with a custom made titanium plate, in order to ensure the precise fit of the transplanted bone in the jaw area but also the normal function of the mandibular condyles (Figure 8).

Εικ. 10: Αποκατάσταση της κάτω γνάθου
Fig. 10: Mandible reconstruction

θεραπείας και χημειοθεραπείας (Forner και συν. 2020). Παράλληλα, τα στοιχεία δείχνουν πως τα ογκολογικά χειρουργεία κεφαλής και τραχήλου, ανεξαρτήτως πολυπλοκότητας και διάρκειας, μπορούν να διενεργηθούν με ασφάλεια (COVIDSurg Collaborative, 2020). Σημαντικό ζήτημα για το Ελληνικό Εθνικό Σύστημα Υγείας (ΕΣΥ) αποτελεί το συνολικό κόστος μιας επέμβασης αυτού του είδους. Στα ελληνικά δημόσια νοσοκομεία επί πολλά έτη λαμβάνουν χώρα επεμβάσεις άλλων ειδικοτήτων με τη χρήση εξατομικευμένων υλικών. Το κόστος των επεμβάσεων αυτών είναι παραπλήσιο με το κόστος της υπολογιστικά καθοδηγούμενης αποκατάστασης της κάτω γνάθου. Έχοντας αυτό υπόψη, κατά τη γνώμη μας, η τεχνική αυτή είναι εφαρμόσιμη στο ΕΣΥ. Έχοντας ως γνώμονα την καλύτερη δυνατή αντιμετώπιση του ασθενούς μας και παρά τα περιοριστικά μέτρα στα πλαίσια της αποφυγής διασποράς του SARS-CoV-2 επιλέχθηκε, με τη σύμφωνη γνώμη του ασθενούς, η χειρουργική αντιμετώπιση του όγκου.

Η χρησιμοποίηση του ελεύθερου αγγειούμενου κρημνού της περόνης έχει εδραιωθεί στην αποκατάσταση ελλειμμάτων της κάτω γνάθου μετά από ογκολογικές επεμβάσεις. Μεταξύ των πλεονεκτημάτων του κρημνού αυτού περιλαμβάνονται:

(1) η δυνατότητα λήψης οστικού μοσχεύματος μήκους έως 26 εκατοστά (Schrag και συν. 2006), το οποίο μέσω των κατάλληλων οστεοτομιών μπορεί να αποκτήσει το περίγραμμα της κάτω γνάθου, (2) η δυνατότητα τοπο-

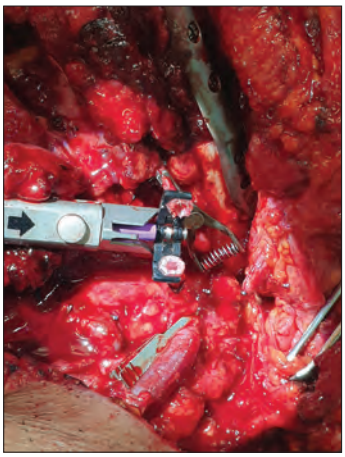

Εικ. 11: Αναστόμωση φλέβας με venous coupler
Fig. 11: Coupler-assisted anastomosis

Subsequently, the removal of the tumor was performed with the help of surgical guides, in order to ensure at the same time both the radical resection (eradication) of the primary lesion and the functional and aesthetic reconstruction of the jaw deficit according to the preoperative design (Figure 9). The vascular pedicle of the flap was then dissected and the neo-mandible was transferred to the face to reconstruct the deficit (Figure 10). The operation was completed with the anastomoses of one artery (facial) and two veins (lingual and external jugular) (Figure 11). Figure 12 shows the immediate postoperative result and the patient 4 weeks postoperative.

The surgical margins of the lesion, according to the findings of the histopathological report, were free of neoplastic infiltrations greater than 5 mm in the soft tissues and over 15 mm in the bone. This was followed by a detailed discussion of the case in a specialized head and neck oncology council, according to the usual practice of our clinic, and it was decided to apply complementary concurrent chemoradiotherapy, due to the advanced stage of the disease pT4aN2bM0.

DISCUSSION

In the years of SARS-CoV-2, the choice of the most appropriate treatment for oncological patients is affected by the significant limitations of health systems worldwide. There has been a significant decrease in both outpatient visits and the number of oncological surgeries compared to the time before the onset of the pandemic (Kiong et al. 2020). The fact is that the surgical treatment of patients with oral cancer is superior to the combination of radiotherapy and chemotherapy (Forner et al. 2020). At the same time, the data show that head and neck oncological surgeries, regardless of complexity and duration, can be performed safely (COVIDSurg Collaborative, 2020). Another issue for the Hellenic national healthcare system is the total cost of this operation. At the

Εικ. 12: α. Άμεσο μετεγχειρητικό αποτέλεσμα β. Η εικόνα του ασθενούς 4 εβδομάδες μετά το χειρουργείο
Fig. 12: a. Immediate postoperative result b. Patient's picture 4 weeks postoperative

θέτησης οδοντικών εμφυτευμάτων, ώστε να αποκατασταθεί η αισθητική και η λειτουργία του στοματογναθικού συστήματος, (3) η μικρή νοσηρότητα της δότριας περιοχής (Ling και Peng, 2012) (4) η ευρεία διάμετρος και το μήκος της περονιαίας αρτηρίας και των συνοδών φλεβών (Dziemianczyk-Pakiela και συν. 2016), (5) η δυνατότητα εργασίας δύο χειρουργικών ομάδων ταυτόχρονα.

Μία άλλη δημοφιλής λύση στην αποκατάσταση ελλειμμάτων της κάτω γνάθου αποτελεί ο ελεύθερος αγγειούμενος κρημνός της λαγόνιου ακρολοφίας. Ο κρημνός αυτός προσομοιάζει το σχήμα της κάτω γνάθου. Οι Modaber και συν. διαπίστωσαν πως η υπολογιστικά καθοδηγούμενη αποκατάσταση της κάτω γνάθου με ελεύθερο αγγειούμενο κρημνό περόνης είναι περισσότερο ακριβής συγκρινόμενη με τον κρημνό της λαγόνιας ακρολοφίας (Modaber και συν. 2014). Επίσης, η συχνότητα εμφάνισης επιπλοκών στη δέκτρια περιοχή είναι υψηλότερη στον κρημνό της λαγόνιας ακρολοφίας (Lonie και συν. 2016). Όσον αφορά την περίπτωση μας, η ανάγκη μεγάλου μήκους οστικού μοσχεύματος για την γεφύρωση του ελλείμματος της κάτω γνάθου – το οποίο σύμφωνα με την ταξινόμηση κατά Urken (Urken και συν. 1991) των ελλειμμάτων της κάτω γνάθου ήταν έλλειμμα σώματος – σύμφυσης –σώματος -, καθώς και τα υπόλοιπα πλεονεκτήματα του περονιαίου κρημνού, μας οδήγησαν στην επιλογή του.

Η αποκατάσταση των ελλειμμάτων της κάτω γνάθου με ελεύθερο αγγειούμενο κρημνό περόνης συνέβαλε σημαντικά στην επιτυχή αντιμετώπιση των ογκολογικών ασθενών. Παρά την ευρεία χρήση της, παραμένει μια απαιτητική επέμβαση που προϋποθέτει υψηλού επιπέδου δεξιότητες και μπορεί να έχει ως αποτέλεσμα άλλοτε άλλου βαθμού αποκλίσεις από το επιθυμητό προεγχειρητικό πλάνο (Leiggener και συν. 2015). Η πρόοδος της τεχνολογίας και η εφαρμογή της στην χειρουργική της γναθοπροσωπικής περιοχής οδηγεί σε μείωση του συνολικού χειρουργικού χρόνου και μείωση του χρό-

Hellenic public hospitals other specialties perform surgeries using patient specific implants for many years. The cost of these procedures is similar to the total cost for computer-guided reconstruction of the mandible. With that in mind, in our opinion, the procedure is applicable in the Hellenic national healthcare system. Guided by the best possible treatment of our patient and despite the restrictive measures in the context of avoiding the spread of SARS-CoV-2, the surgical treatment of the tumor was chosen, with the patient's consent.

The use of the fibula free flap has been established in the repair of mandibular defects after oncological surgeries. The advantages of this flap include:

(1) the possibility of obtaining a bone graft up to 26 cm long (Schrag et al. 2006), which through appropriate osteotomies can obtain the contour of the mandible, (2) the possibility of placing dental implants to restore the aesthetics and the function of the oral system, (3) the low morbidity of the donor area (Ling and Peng, 2012) (4) the wide diameter and length of the peroneal artery and the accompanying veins (Dziemianczyk-Pakiela et al. 2016), (5) the possibility of two surgical teams working simultaneously.

Another popular solution for mandibular reconstruction is the deep circumflex iliac artery (DCIA) free flap. The DCIA free flap resembling the shape of the hemimandible providing the most anatomic reconstruction of the mandible. Modaber et al found that the computer-guided primary mandibular reconstruction with the osteomyocutaneous fibula flap is more accurate compared with the DCIA flap (Modaber et al. 2014). Also, the recipient site complications are more often with DCIA compared with fibula-free flaps (Lonie et al. 2016). In our case, the need for a long bone graft to bridge the mandibular deficit – which according to Urken's classification (Urken et al. 1991) of mandibular defects was a Body – Sypmhysis – Body defect -, as well as the other advantages of the fibula flap, led us to make that choice.

νου ισχαιμίας στις αποκαταστάσεις της κάτω γνάθου με περονιαίο κρημνό (Barr και συν. 2020, Tang και συν. 2019). Αν και δεν υπάρχει κάποια σταθερή μέθοδος για την μέτρηση της ακρίβειας της αποκατάστασης, φαίνεται πως στις ψηφιακά σχεδιαζόμενες αποκαταστάσεις το τελικό αποτέλεσμα παρουσιάζει μικρότερη απόκλιση από το επιθυμητό (Pucci και συν. 2020). Επίσης, στις περιπτώσεις υπολογιστικά καθοδηγούμενης εκτομής και αποκατάστασης ο χρόνος νοσηλείας των ασθενών είναι μειωμένος (Barr και συν. 2020).Η απώλεια του κρημνού, ο σχηματισμός συριγγίου και η εμφάνιση λοίμωξης παρουσιάζονται με την ίδια συχνότητα, είτε η αποκατάσταση είναι υπολογιστικά καθοδηγούμενη είτε όχι (Barr και συν. 2020, Tang και συν. 2019).Με στόχο να επιτευχθεί η βέλτιστη λειτουργική και αισθητική αποκατάσταση του ασθενούς μας επιδιώξαμε να εκμεταλλευθούμε στο μέγιστο τις δυνατότητες που μας προσφέρει η τεχνολογία.

Συμπερασματικά, τα ογκολογικά χειρουργεία της γναθοπροσωπικής περιοχής καταλείπουν σημαντικά ελλείμματα που επηρεάζουν σε μεγάλο βαθμό τη λειτουργικότητα και την αισθητική των ασθενών. Η πρόοδος της τεχνολογίας και η εφαρμογή της στη χειρουργική βελτιώνει το αποτέλεσμα της αποκατάστασης και μπορεί να βελτιώσει σημαντικά την μετεγχειρητική ποιότητα ζωής του ασθενούς, χωρίς να επηρεάζει τη συχνότητα εμφάνισης επιπλοκών.

Σημείωμα Σύνταξης: Το παρόν περιστατικό αφορά στην 1η στην Ελλάδα υπολογιστικά καθοδηγούμενη υφολική ογκολογική γναθεκτομή κάτω γνάθου με υπολογιστικά καθοδηγούμενη αποκατάσταση προσώπου και γνάθου με αυτομεταμόσχευση οστού (περόνη). Η επέμβαση διενεργήθηκε αποκλειστικά από γναθοπροσωπικούς χειρουργούς (παρασκευή, συρραφή, αναστομώσεις).

Reconstruction of mandibular defects with a fibula free flap contributed significantly to the successful treatment of oncological patients. Despite its widespread use, it remains a demanding operation that requires a high level of skills and may result in different degrees of deviation from the desired preoperative plan (Leiggener et al. 2015). The advancement of technology and its application in the maxillofacial area surgery leads to a reduction of the total surgical time and a reduction of the ischemia time in the restorations of the mandible with a fibula flap (Barr et al. 2020, Tang et al. 2019). Although there is no fixed method for measuring the accuracy of restoration, it appears that in digitally designed reconstructions the final result is closer to desired (Pucci et al. 2020). Also, in cases of computer-guided resection and rehabilitation, the hospitalization time of patients is reduced (Barr et al. 2020). Flap loss, fistula formation, and infection occur with equal frequency, whether mandible reconstruction is computer guided or not (Barr et al. 2020, Tang et al. 2019). In order to achieve the optimal functional and aesthetic rehabilitation of our patient, we sought to make the most of the possibilities offered by technology.

In conclusion, oncological surgeries of the maxillofacial area may result in significant deficits that greatly affect the functionality and aesthetics of patients. Advances in technology and its application in surgery improve the outcome of rehabilitation and may significantly enhance post-treatment patient's quality of life, without affecting the incidence of complications.

Editors Note: The present case is the 1st in Greece computer-guided oncological mandible resection with computer-guided maxillofacial restoration with free flap bone graft (fibula). The operation was performed exclusively by maxillofacial surgeons (harvesting, tailoring, anastomoses).

ΒΙΒΛΙΟΓΡΑΦΙΑ/REFERENCES

Awad ME, Altman A, Elrefai R, Shipman P, Looney S, Elsalanty M. The use of vascularized fibula flap in mandibular reconstruction; A comprehensive systematic review and meta-analysis of the observational studies. J Craniomaxillofac Surg. 2019;47(4):629-641.

Barr ML, Haveles CS, Rezzadeh KS, et al. Virtual Surgical Planning for Mandibular Reconstruction With the Fibula Free Flap: A Systematic Review and Meta-analysis. Ann Plast Surg. 2020;84(1):117-122. doi:10.1097/SAP.0000000000002006

Brown JS, Lowe D, Kanatas A, Schache A. Mandibular reconstruction with vascularised bone flaps: a systematic review over 25 years. Br J Oral Maxillofac Surg. 2017;55(2):113-126. doi:10.1016/j.bjoms.2016.12.010

COVIDSurg Collaborative. Head and neck cancer surgery during the COVID-19 pandemic: An international, multicenter, observational cohort study [published online ahead of print, 2020 Dec 21]. Cancer. 2020;10.1002/cncr.33320. doi:10.1002/cncr.33320

Dziemianczyk-Pakiela D, Groth D, Toloczko-Iwaniuk N, et al. Peroneal artery-vein index as a potential factor of thrombosis occurrence in free osteocutaneous fibula flap. J Craniomaxillofac Surg. 2016;44(9):1314-1319. doi:10.1016/j.jcms.2016.07.006

Forner D, Noel CW, Wu V, et al. Nonsurgical management of resectable oral cavity cancer in the wake of COVID-19: A rapid review and meta-analysis. Oral Oncol. 2020;109:104849. doi:10.1016/j.oraloncology.2020.104849

Hidalgo DA. Fibula free flap: a new method of mandible reconstruction. PlastReconstr Surg. 1989;84(1):71-79.

Kim RY, Sokoya M, Ducic Y, Williams F. Free-Flap Reconstruction of the Mandible. SeminPlast Surg. 2019;33(1):46-53. doi:10.1055/s-0039-1677791

Kiong KL, Guo T, Yao CMKL, et al. Changing practice patterns in head and neck oncologic surgery in the early COVID-19 era. Head Neck. 2020;42(6):1179-1186. doi:10.1002/hed.26202

Leiggener CS, Krol Z, Gawelin P, Buitrago-Téllez CH, Zeilhofer HF, Hirsch JM. A computer-based comparative quantitative analysis

of surgical outcome of mandibular reconstructions with free fibula microvascular flaps. J Plast Surg Hand Surg. 2015;49(2):95-101. doi:10.3109/2000656X.2014.920711

Ling XF, Peng X. What is the price to pay for a free fibula flap? A systematic review of donor-site morbidity following free fibula flap surgery. PlastReconstr Surg. 2012;129(3):657-674. doi:10.1097/PRS.0b013e3182402d9a

Lonie S, Herle P, Paddle A, Pradhan N, Birch T, Shayan R. Mandibular reconstruction: meta-analysis of iliac- versus fibula-free flaps. ANZ J Surg. 2016;86(5):337-342. doi:10.1111/ans.13274

Modabber A, Ayoub N, Möhlhenrich SC, et al. The accuracy of computer-assisted primary mandibular reconstruction with vascularized bone flaps: iliac crest bone flap versus osteomyocutaneous fibula flap. Med Devices (Auckl). 2014;7:211-217. Published 2014 Jun 16. doi:10.2147/MDER.S62698

National Comprehensive Cancer Network. Head and Neck Cancers (Version 3.2021). https://www.nccn.org/professionals/physician_gls/pdf/head-and-neck.pdf. Updated April 27, 2021.

Okay D, Al Shetawi AH, Moubayed SP, Mourad M, Buchbinder D, Urken ML. Worldwide 10-Year Systematic Review of Treatment Trends in Fibula Free Flap for Mandibular Reconstruction. J Oral Maxillofac Surg. 2016;74(12):2526-2531. doi:10.1016/j.joms.2016.06.170

Pucci R, Weyh A, Smotherman C, Valentini V, Bunnell A, Fernandes R. Accuracy of virtual planned surgery versus conventional freehand surgery for reconstruction of the mandible with osteocutaneous free flaps. Int J Oral Maxillofac Surg. 2020;49(9):1153-1161. doi:10.1016/j.ijom.2020.02.018

Schrag C, Chang YM, Tsai CY, Wei FC. Complete rehabilitation of the mandible following segmental resection. J Surg Oncol. 2006;94(6):538-545. doi:10.1002/jso.20491

Sung H, Ferlay J, Siegel RL, et al. Global Cancer Statistics 2020: GLOBOCAN Estimates of Incidence and Mortality Worldwide for 36 Cancers in 185 Countries. CA Cancer J Clin. 2021;71(3):209-249. doi:10.3322/caac.21660

Tang NSJ, Ahmadi I, Ramakrishnan A. Virtual surgical planning in fibula free flap head and neck reconstruction: A systematic review and meta-analysis. J Plast Reconstr Aesthet Surg. 2019;72(9):1465-1477. doi:10.1016/j.bjps.2019.06.013

Taylor GI, Miller GD, Ham FJ. The free vascularized bone graft. A clinical extension of microvascular techniques. PlastReconstr Surg. 1975;55(5):533-544. doi:10.1097/00006534-197505000-00002

Urken ML, Weinberg H, Vickery C, Buchbinder D, Lawson W, Biller HF. Oromandibular reconstruction using microvascular composite free flaps. Report of 71 cases and a new classification scheme for bony, soft-tissue, and neurologic defects. Arch Otolaryngol Head Neck Surg. 1991;117(7):733-744. doi:10.1001/archotol.1991.01870190045010

Villaret AB, Cappiello J, Piazza C, Pedruzzi B, Nicolai P. Quality of life in patients treated for cancer of the oral cavity requiring reconstruction: a prospective study. Acta Otorhinolaryngol Ital. 2008;28(3):120-125.

Warshavsky A, Fliss DM, Frenkel G, et al. Quality of life after mandibulectomy: the impact of the resected subsite. Int J Oral Maxillofac Surg. 2019;48(10):1273-1278. doi:10.1016/j.ijom.2019.02.013

Διεύθυνση επικοινωνίας:
Δεληγιαννίδης Δημήτριος
424 ΓΣΝΕ
Περιφερειακή Οδός Ν. Ευκαρπία, Τ.Κ. 564 29
Τηλ.: 6934361002
e-mail: deligiandim@gmail.com

Address:
Deligiannidis Dimitrios
424 Military Hospital of Thessaloniki
Ring Road, N. Eukarpia, 564 29, Thessaloniki
Tel.: 0030 6934361002
e-mail: deligiandim@gmail.com