Περίπτωση αναφοράς οστεοειδούς οστεώματος στον μυελό της κάτω γνάθου

Ν. Κεχαγιάς[1], Η. Τουρτούνης[2]

Κλινική "Άγιος Λουκάς"

Case report osteoid osteoma in bone marrow of mandible

N. Kechagias[1], H. Tourtounis[2]

Agios Loukas Clinic

DOI: 10.54936/haoms2313540

Case Report
Αναφορά περιστατικού

ΠΕΡΙΛΗΨΗ: Οι ενδοστικές βλάβες των γνάθων είναι σπάνιες παθολογικές καταστάσεις και η προσέγγισή τους απαιτεί ειδική γνώση και εμπειρία. Το οστεοειδές οστέωμα είναι μια καλοήθης νεοπλασματική βλάβη των οστών, η οποία είναι σπάνια στις γνάθους, αυξάνεται με πολύ αργό ρυθμό και το μεγαλύτερο μέγεθός του φτάνει περίπου τα 2cm. Αναπτύσσεται συχνότερα στο φλοιό των οστών, αλλά αναφέρονται περιπτώσεις υποπεριοστικές και σπανιότατα εντός του μυελού των οστών (1,2,3,4). Η αιτιοπαθογένεια του είναι άγνωστη. Λόγω του μικρού μεγέθους της πολλοί υποστηρίζουν ότι δεν πρόκειται για νεοπλασματική αλλά αγγειακής αιτιολογίας βλάβη. Η αναφορά της περίπτωσης αφορά γυναίκα 37 ετών με ακτινογραφική πύκνωση στην περιοχή του 46 μετά από εξαγωγή του εντός του μυελού, λόγω αναφερόμενης αποτυχίας ενδοδοντικής θεραπείας του προ 2ετίας και συνέχιση εμφάνισης συμτωμάτων στη περιοχή.

ΛΕΞΕΙΣ ΚΛΕΙΔΙΑ: *οστεοειδές οστέωμα, κάτω γνάθος, καλοήθης όγκος.*

SUMMARY: The intrabony lesions of the jawbones are rare pathological conditions and their approach requires special knowledge and experience. Osteoid osteoma is a benign lesion of the bones, which is rare in the jawbones, increases slowly and its bigger size reaches roughly 2cm. It is more often developed in the cortical bone, but subperiosteal and rarely intramarrow cases have been reported (1, 2,3,4). The pathogenesis of osteoid osteoma is unknown. Due to the small size of the lesion some authors support, that it is not a tumor but a lesion of vascular etiology. The case report is about a 37 year old female, with radiographical osteosclerotic marks in the bone marrow and pain in the region of 46 after its extraction, due to previous failure of a root canal treatment which was performed two years ago and the continuation of the symptoms.

KEY WORDS: *Osteoid osteoma, mandible, benign tumor.*

[1] *ΣΓΠΧ*
[2] *Οδοντίατρος, Τελειόφοιτος Ιατρικής*

Παρελήφθη: 19/10/2021 - Έγινε δεκτή: 30/11/2021

Paper received: 19/10/2021 - Accepted: 30/11/2021

ΕΙΣΑΓΩΓΗ

Το Οστεοειδές οστέωμα είναι μία καλοήθης οντότητα των οστών, η οποία συνήθως φτάνει σε διάμετρο εως και 2cm. Εντοπίζεται συχνότερα στο μηριαίο οστό και στη κνήμη και πολύ σπάνια στα οστά των γνάθων. Αναπτύσσεται συχνότερα στο φλοιό των οστών, αν και αναφέρονται υποπεριοστικές αλλά σπάνια και ενδομυελικές εντοπίσεις (1,2,3,4,5). Ιστολογικά απαρτίζεται από οστεοβλάστες, ελλάτωση των αγγείων και πλατιές οστικές δοκίδες που εξελίσσονται σε ζώνες οστεοειδούς με επακόλουθη ενασβεστίωση τους. Το κύριο σύμπτώμα είναι ο πόνος που συνοδεύεται από αγγειοκινητικές διαταραχές και παρατηρείται πολύ πριν γίνουν εμφανή τα κλινικά ή ακτινολογικά ευρήματα5,6. Η βλάβη εμφανίζεται κυρίως σε άτομα της 2ης και 3ης δεκαετίας αλλά μπορεί να εμφανιστεί και σε παιδιά ή εφήβους. Είναι σαφώς όμως σπάνια σε ασθενείς ηλικίας άνω των 30 ετών (1,2,3,4,5,6).

Η περίπτωση της αναφοράς μας είναι μια ασθενής 37 ετών, η οποία μετά από ενδοδοντική θεραπεία και κατόπιν εξαγωγή του 46 παρουσίασε ακτινοδιαυγαστική περιοχή εγγύς του 47 εντός του μυελού και όχι στον φλοιό της κάτω γνάθο.

ΑΝΑΦΟΡΑ ΠΕΡΙΠΤΩΣΗΣ

Ασθενής 37 ετών γυναίκα, με ελεύθερο ιστορικό και με καλή στοματική υγεία, προσήλθε μετά από παραπομπή οδοντιάτρου λόγω εμφάνισης σταθερής ακτινοδιαυγαστικής βλάβης εγγύς της ρίζας του 47. Στην περιοχή της βλάβης ο 46 είχε υποστεί ενδοδοντική θεραπεία προ 3 ετών και λόγω των συνεχιζόμενων συμπτωμάτων άλγους έγινε η εξαγωγή του έπειτα από ένα χρόνο (Εικ. 1). Τα συμπτώματα άλγους συνεχίζονταν όχι μόνο στην περιοχή της εξαγωγής, αλλά και στην ομόπλευρη κροταφογναθική διάρθρωση, στον αυχένα και στην περιοχή του γενειακού τρήματος. Παρατηρήθηκε ακτινογραφικά στην περιοχή της εξαγωγής και εγγύς του 47, ακτινοδιαυγαστική βλάβη με διάμετρο περίπου 18mm. Η ασθενής μπήκε σε παρακολούθηση για ένα χρόνο από τον οδοντίατρό της, οπότε διαπιστώθηκε πως η βλάβη δεν είχε υποστραφεί –ακτινογραφικά– παρά μόνο 2 με 3mm. Αποφασίστηκε να εξαχθεί το δόντι και σε διάστημα 2 ετών μετά την εξαγωγή του 46, η ασθενής αντιμετωπίστηκε από την κλινική μας με εξαίρεση της βλάβης και χειρουργικό καθαρισμό του οστού περιφερικά αυτής. Η ασθενής είχε προσέλθει με MRI σπλαχνικού κρανίου (Εικ. 2). Η ιστοπαθολογική εξέταση έδειξε εξεργασία ενδομυελικού οστεοειδούς οστεώματος (Εικ. 3). Η ασθενής είναι χωρίς συμπτώματα, η βλάβη δεν είναι ορατή ακτινογραφικά κατά τον τακτικό επανελέγχο, για διάστημα 5 ετών (Εικ. 4). Η ασθενής συνεχίζει να βρίσκεται σε καθεστώς τακτικού επανελέγχου.

INTRODUCTION

Osteoid osteoma is a benign lesion of the bone, which is usually measured up to 2cm in diameter. It is usually located in the femur and the shin and rarely in the jawbones. It is usually developed in the cortical bone, even though subperiosteal and rarely intramarrow cases are being reported (1,2,3,4,5). Histologically it consists of osteoblasts, reduction of blood vessels and flat bony ribs developing into osteoid zones with their subsequent calcification. The main symptom is pain accompanied by vasomotor disorders and is observed well before the presentation of clinical or radiological findings. The lesion presents mainly in patients in their twenties or thirties, but it can also present in children or teenagers. However, it is definitely rare in patients over 30 years old (1,2,3,4,5,6).

The reported case is a 37 year old female, that presented with a radiolucent area in the mesial part of 47 intramarrow and not on the cortical bone of the mandible, after endodontic treatment and extraction of 46.

CASE REPORT

A 37 year old woman, with a free medical history and good oral hygiene, was referred by a general dentist due to the presence of a radiolucent lesion on the mesial part of the root of tooth 47. In the area of the lesion, an endodontic treatment had been performed on tooth 46 3 years ago and due to continuing painful symptoms was extracted after a year (Fig. 1).

Painful symptoms continued not only in the extraction area, but in the adjacent TMJ, the neck and the mental foramen area. In the extraction area mesial to the tooth 47, there was a radiolucent lesion roughly 18mm in diameter. The patient was followed up for a year from her dentist, when it was observed that it had not regressed radiologically, only by 2 to 3 mm. The tooth was extracted and 2 years after that, the patient was treated in our clinic by removing the lesion and surgically cleaning the peripheral bone. The patient had presented with a visceral skull MRI (Fig. 2). Histopathological examination showed an intramarrow osteoid osteoma process (Fig. 3). The patient is asymptomatic, the lesion is not radiologically visible during the regular 5 year follow up (Fig. 4). The patient is continuing to be monitored regularly.

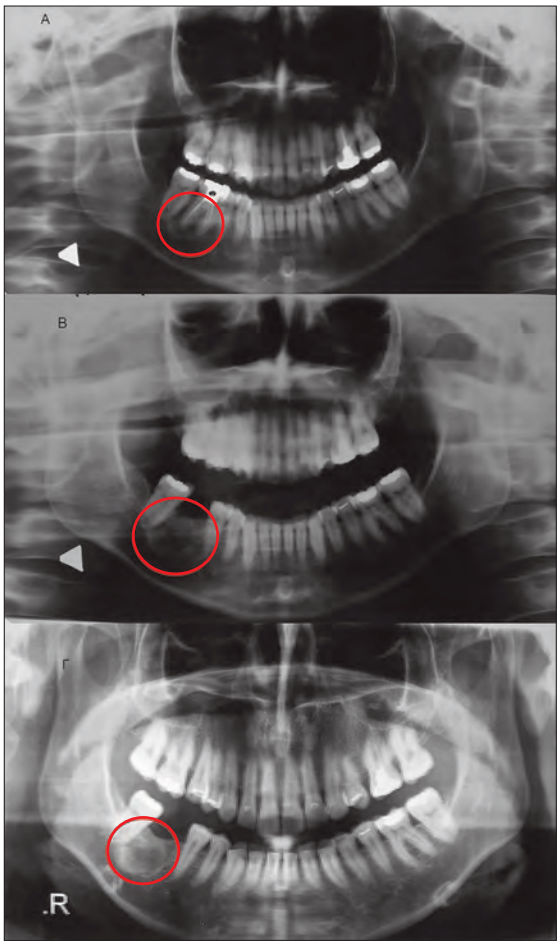

Εικ. 1: Πανοραμικές αντινογραφίες, Α. με τον 46 με ενδοδοντική θεραπεία, Β. μετά την εξαγωγή του 46, Γ. ακτινοδιαυγαστική περιοχή εγγύς του 46.
Fig. 1: Orthopantomographs, A. of tooth 46 with endodontic treatment, B. after the extraction of tooth 46, C. radiolucent area mesial to tooth 46.

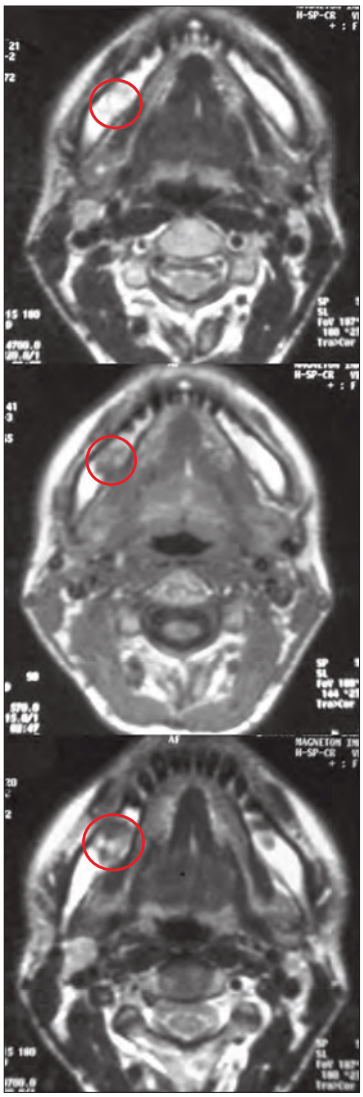

Εικ. 2: MRI απεικόνιση της περιοχής του 46.
Fig. 2: MRI imaging of tooth 46 area.

ΣΥΖΗΤΗΣΗ

Το οστεοειδές οστέωμα περιγράφηκε ως μια οντότητα από τον Jaffe το 1935 και αρκετές δημοσιεύσεις συμφωνούν με τα αρχικά κριτήρια όπως προτάθηκαν. Αυτά είναι: η βλάβη είναι καλοήθης νεοπλασία, αποτελείται από μεγάλες ποσότητες ενασβεστιωμένου οστεοειδούς, λίγα φλεγμονώδη στοιχεία. Τα ακτινογραφικά χαρακτηριστικά του οστεοειδούςοστεώματος είναι η εστιακή αραίωση και η οστική αντίδραση η οποία εμφανίζεται σε κάποια απόσταση από τη βλάβη και παρουσιάζεται πιο συχνά σε νεαρούς ενήλικες (7).
Ο Jaffe περιγράφει ένα τύπο βλάβης ο οποίος παρουσιάζει σκληρό πυρήνα και αποτελείται από πυκνό οστίτη ιστό και νεοσύστατες άτυπες οστικές δοκίδες (8).
Επίσης περιέγραψε από τότε μεταβολές όπως η αυξημένη αγγείωση, η οστική απορρόφηση και αντικατάσταση του από οστεογενετικό στρώμα συνδετικού ιστού

DISCUSSION

Osteoid osteoma was described as an entity by Jaffe in 1935 and several papers agree with the initial characteristics that had been suggested. These are the following: the lesion is a benign tumor, consists of big amounts of calcified osteoid, few inflammatory components. Radiological characteristics of osteoid osteoma are focal dilution and bony reaction that occurs in some distance from the lesion and usually in young adults (7).
Jaffe describes a type of lesion that presents with a hard core and dense bony tissue and newly formed atypical bony ribs (8).
Since then, he also described changes such as increased vasolidation, bone resorption and replacement by osteogenic layer of connective tissue and finally a distortion of the architecture of the bone (9).
Some authors suggest the idea of a developmental em-

και τελικά η διαταραχή της οστικής αρχιτεκτονικής (9).
Μερικοί συγγραφείς προτείνουν την άποψη της αναπτυξιακής εμβρυολογικής ανωμαλίας. Άλλοι πάλι παρατήρησαν πως ιστολογικά υπάρχουν χαρακτηριστικά της φλεγμονής (10,11). Ο Pines και συνεργάτες του παρατήρησαν αλλαγές στη φλεγμονή, όπως απομόνωση της βλάβης, έλλειψη των βασικών συμπτωμάτων της φλεγμονής. Τα ίδια παρατήρησαν και οι Flaherty, Pugh και Dockerty (12,13,14). Το πιο συχνό σύμπτωμα είναι ο πόνος και περιγραφές για την διάρκεια την ποιότητα ή τη συχνότητα, συμφωνούν σε αρκετές μελέτες (15,16,17,18). Ο Golding πιστεύει ότι τα αγγειακά στοιχεία είναι υπεύθυνα τόσο για τον πόνο όσο και για την οστική αντίδραση στη βλάβη (19). Ακόμη άλλοι παρατήρησαν την ύπαρξη γύρω από την βλάβη στον αγγειώδη ινώδη αντιδραστικό ιστό, συνδέσεις νευρικών ινών και απέδωσαν σε αυτές τον πόνο κατόπιν πίεσης (20,21).
Η πλειοψηφία των ασθενών με οστεοειδές οστέωμα διαπιστώθηκε ότι βρίσκονταν στις δύο πρώτες δεκαετίες της ηλικίας τους κατά τον Freiberger και σε 60 (από σύνολο 80) ασθενείς η ηλικία τους ήταν 5 έως 20 ετών, με δύο ως τρεις φορές πιο συχνή εκπροσώπηση των ανδρών (17,19).
Η κλασική ακτινογραφική εικόνα του οστεοειδούς οστεώματος είναι ακτινοδιαυγαστική στρογγυλή ή ωοειδής βλάβη ενώ κεντρικά παρατηρούνται ενασβεστιώσεις και περιφερικά ζώνη σκληρυντικού οστού (5). Τα ακτινογραφικά στοιχεία είναι σημαντικά για την διάγνωση κατά τον Jaffe, με ακτινοδιαύγαση περικυκλωμένη από μια αντίδραση μεταβλητή όπου παρατείνεται. Επίσης το ώριμο οστεοειδές οστέωμα έχει μεγαλύτερη ακτινοδιαύγαση από το λιγότερο ώριμο. Οι Prichard και Mckay αναφέρουν πως η ενασβεστίωση της βλάβης οδηγεί σε νεότερες φάσεις ανάπτυξης με κεντρικότερο μηχανισμό πυκνότητας και αδιαφάνειας και έτσι συνέχιση ενός φαύλου κύκλου με εναπόθεση ιστού περιφερικά (6,18,22).
Ιστολογικά διακρίνονται τρεις φάσεις εξελικτικής διαφοροποίησης. Η πρώτη χαρακτηρίζεται από οστεοβλάστες με καλή αγγειακή υποστήριξη. Στη δεύτερη ή ενδιάμεση φάση το οστεοειδές παράγεται μεταξύ των οστεοβλαστών. Και στη τρίτη ή ώριμη φάση, το οστεοειδές ενασβεστιώνεται και μετατρέπεται σε συμπαγές άτυπο δοκιδώδες οστό (5,23).
Η διαφορική διάγνωση αφορά όλες τις οστικές βλάβες καλοήθεις και κακοήθεις. Πολλοί θεωρούν πως το οστεοβλάστωμα και το οστεοειδές οστέωμα ανήκουν στην ίδια νοσολογική οντότητα, με διαφορές μόνο στην ιστολογική και στην κλινική εικόνα τους (24,25,5).

bryological anomaly. Others observed the presence of inflammation traits histologically (10,11). Pines et al. observed changes in inflammation, such as isolation of the lesion and an absence of basic inflammatory symptoms. The same observations were made by Flaherty, Pugh and Dockerty (12,13,14). The most common symptom is pain and the descriptions for the duration, the quality and the occurrence are similar in several studies (15,16,17,18). Golding believes that vascular components are responsible for the pain as well as the bone reaction to the lesion (19). Moreover, other researchers observed nerve fibers' connections around the lesion in the vascular fibrous reactive tissue and they attributed pain on palpation to them (20,21).
The majority of patients with osteoid osteoma were up to 20 years old according to Freiberger and in 60 (out of a total of 80) patients the age varied from 5 to 20 years old, with men being represented two to three times more often (17,19).
The typical radiological imaging of osteoid osteoma is a radiolucent circular or ovoid lesion while calcifications can be observed in the center and a zone of hardened tissue peripherally (5). Radiological evidence are important for diagnosis according to Jaffe, with a radiolucency surrounded by a changing reaction where the lesion is extended. Moreover, a mature osteoid osteoma is presented with a larger radiolucency from a less mature one. Prichard and McKay suggest that the calcification of the lesion leads to newer phases of development with a more central mechanism of density and opacity and thus, to the continuation of a circle with tissue deposits peripherally (6,18,22).
Histologically there are three distinct phases of developmental differentiation. The first is characterized by osteoblasts with good vascular support. In the second or middle phase osteoid is produced between osteoblasts. And in the third or mature phase, osteoid is calcified and turns into atypical cortical trabecular bone (5,23).
Differential diagnosis includes every benign and malignant bone lesions. It is suggested that osteoblastoma and osteoid osteoma belong to the same pathological entity, with their only differences in their histological and clinical presentation (24,25,5).
The treatment of osteoid osteoma includes its total removal and curettage of the bone walls, even though relapses have been reported from two up to nine years later. A case of osteoid osteoma turning into osteosarcoma has been reported, as well as a case of double relapse of osteoid osteoma, where a gnathectomy

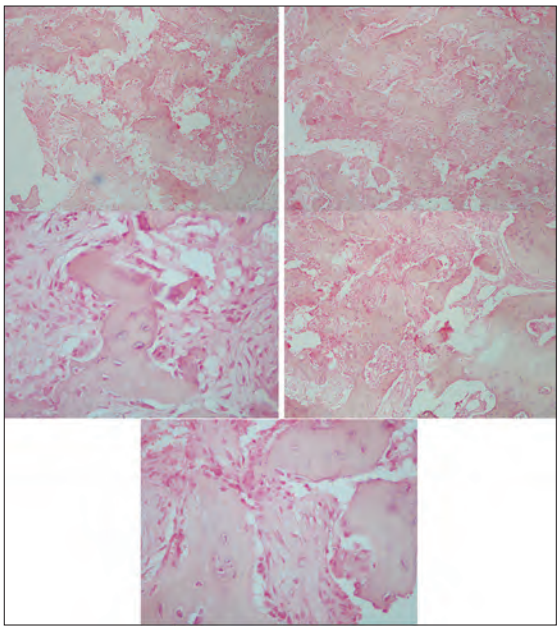

Εικ. 3: Ιστοπαθολογικές εικόνες οστεοειδούς οστεώματος
Fig. 3: Histopathological images of osteoid osteoma.

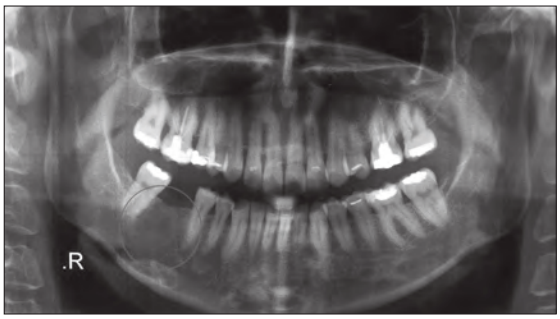

Εικ. 4: Πανοραμική αντινογραφία επανελεγχου μετά την εκτομή της βλάβης του Ο.Ο.
Fig. 4: Follow up orthopantomograph after the removal of the lesion of osteoid osteoma.

Η θεραπεία του οστεοειδούς οστεώματος είναι η πλήρης αφαίρεσή του και η απόξεση των τοιχωμάτων, αν και έχουν αναφερθεί υποτροπές από δύο έως και εννέα χρόνια. Έχει αναφερθεί μία περίπτωση εξαλλαγής σε οστεοσάρκωμα, όπως και μία διπλής υποτροπής οστεοειδούς οστεώματος, όπου έγινε γναθεκτομή. Τα συμπτώματα άλγους υποχωρούν με ΜΣΑΦ και κυρίως ασπιρίνη (24,25,5).

ΣΥΜΠΕΡΑΣΜΑ

Η έλλειψη γνώσεων σχετικά με την γένεση του οστεοειδούς οστεώματος και τη σύγχυση με παρόμοιες αλλοιώσεις των οστών, κάνει την ακριβή καταγραφή των δεδομένων της βλάβης ένα δύσκολο πρόβλημα. Είναι προφανές ότι ο μικρός αριθμός των περιστατικών οστεοειδούς οστεώματος στις γνάθους, δεν επιτρέπει μια πάγια άποψη σχετικά με την εν λόγω βλάβη και τη συμπεριφορά του. Δεν είναι παράλογο να υποθέσει κανείς ότι η εμφάνιση του σε αυτές τις περιοχές είναι πιο συνηθισμένη από τι έχει υποδείξει η βιβλιογραφία και ελπίζουμε ότι οι συνάδελφοι ιατροί ή οδοντίατροι θα συνειδητοποιήσουν ότι αυτό θα οδηγήσει σε περισσότερες περιπτώσεις από ότι έχουν αναφερθεί βιβλιογραφικά.

was performed. The pain symptoms are treated with NSAIDs and mainly aspirin (24,25,5).

CONCLUSION

The lack of knowledge regarding the genesis of osteoid osteoma and the confusion with similar bone lesions makes the precise recording of the lesion data very difficult. It is evident that the small number of cases of osteoid osteoma in the jaw bones does not allow a standardized approach regarding this lesion and its behavior. It might be prudent to assume that its presentation in those areas is more common than suggested by the literature and we hope that our colleagues will realize that this will lead to more cases than those reported in the literature.

ΒΙΒΛΙΟΓΡΑΦΙΑ/REFERENCES

1. Regezi JA, Sciubba JJ. Oral Pathology. Clinical pathology correlatios. 3rd edition. W.B. Saunders Co, 1999: pp. 366-8.
2. Greer RO Jr, Rohrer MD, Young SK. Non-odontogenic tumors. Clinical evalyation and pathology. In: Thawley SE, Panje WR, (eds). Comprehensive management of head and neck tumors. Vol.2.W.B. Saunders Co, 1987: pp. 1510-54.
3. Tochihara S, Sato T,Yamamoto H, Asada K, Ishibashi K. Osteoid osteoma in mandibular condyle, Int J Oral Maxillofac Surg 2001: 30(5):455-7.
4. Yang C,Qiu WL. Osteoid osteoma of the eminence of the temporomandibular joint. Br J Oral Maxillifac Surg 2001:39(5)404-6.
5. Αικατερίνη-Πηνελόπη Τριανταφυλλίδου-Μπίκα. Καλοήθεις εωδοστικές βλάβες των γνάθων και καλοήθη ενδοστικά νεοπλάσματα μη οδοντογενή. 2004: 65-66
6. Chaudhary M, Kulkami M. Osteoid osteoma of mandible. J Oral Maxillofac Pathol [serial online] 2007 [cited 2008 Jan 10];11:52-5.
7. Jaffe HL. Osteoid osteoma. Arch Surg 1935;31:709-28. Back to cited text no. 2
8. Jaffe HL. Tumors and Tumorous conditions of the bones and joints. Lea and Febiger: Philadelphia; 1958. p. 92-105. Back to cited text no. 3
9. Greene GW Jr, Natiella JR, Spring PN Jr. Osteoid osteoma of jaws. Oral Surg Oral Med Oral Pathol 1968;26:342-51. Back to cited text no. 4 [PUBMED]
10. Brailsford JF. Chronic Subperiosteal abscess. Br J Radiol 1942;15:313-7. Back to cited text no. 7
11. Brown RC, Ghormley RK. Solitary cortical abscess in bone. Surgery 1943;14:541-53. Back to cited text no. 8
12. Pines B, Lavine L, Grayzel DM. Osteoid osteoma. J Int Coll Surg 1950;13:249-77. Back to cited text no. 9
13. Sherman MS. Osteoid osteoma. J Bone Joint Surg 1947;29:918. Back to cited text no. 10
14. Dockerty MB, Flaherty RA, Pugh DG. Osteoid osteoma. Am J Roentgenol Radium Ther Nucl Med 1956;76:1041-51. Back to cited text no. 11
15. Dahlin DC. Bone tumors. 2 nd ed. Thomas CC, editor. Springfield, Ill; 1967. Back to cited text no. 12
16. Freiberger RH, Loitman BS, Helpern M, Thompson TC. Osteoid osteoma: A report on 80 cases. Am J Roentgenol Radium Ther Nucl Med 1959;82:194-205. Back to cited text no. 13
17. Prichard JE, McKay JW. Osteoid osteoma. Canad MAJ 1948;58:567. Back to cited text no. 14
18. Rushton JG, Mulder DW, Lipscomb PR. Neurologic symptoms with Osteoid osteoma. Neurology 1955;5:794-7. Back to cited text no. 15
19. Golding JS. The natural history of Osteoid osteoma: With a report of twenty cases. J Bone Joint Surg Br 1954;36:218-29. Back to cited text no. 16
20. Sherman MS, McFarland G Jr. Mechanism of pain in Osteoid osteomas. South Med J 1965;58:163-6. Back to cited text no. 17
21. Schulman L, Dorfman HD. Nerve fibres in Osteoid osteoma. J Bone Joint Surg Am 1970;52:1351-6. Back to cited text no. 19
22. Stafne EC. Oral roentgenographic diagnosis. W.B. Saunders Company: Philadelphia; 1959. p. 192. Back to cited text no. 20
23. Makek M. Osteoid osteoma. In : Krager S, editor. Clinical Pathology of Fibro-Osteo-Cemental lesions in the Cranio-Facial and Jaw bones: A new approach to differential diagnosis. Basel: Switzerland; 1983. p. 78-83. Back to cited text no. 1
24. Coley BL. Neoplasms of bone and related conditions. In : Hoeber PB, editor. 2 nd ed. New York, Inc; 1960. p. 102. Back to cited text no. 23
25. Gold L. Classification and pathogenesis of fibrous dysplasia of jaws. Oral Surg Oral Med Oral Pathol 1955;8:628-38,725-37,856-61. Back to cited text no. 24

Διεύθυνση επικοινωνίας:
Κεχαγιάς Νίκος
Δαβάκη 18
572 00 Λαγκαδάς
Τηλ.: 23940 25850
e-mail: nikoskech@gmail.com

Adress:
Kechagias Nikos
18, Davaki Str.
572 00, Lagadas Thessaloniki, Greece
Tel: +30 23940 25850
e-mail: nikoskech@gmail.com