INDEX COPERNICUS INTERNATIONAL

ΔΙΓΛΩΣΣΗ ΕΛΛΗΝΟ-ΑΓΓΛΙΚΗ ΕΚΔΟΣΗ

ΑΡΧΕΙΑ ΕΛΛΗΝΙΚΗΣ

Στοματικής & Γναθοπροσωπικής Χειρουργικής

ΕΠΙΣΤΗΜΟΝΙΚΟ ΠΕΡΙΟΔΙΚΟ ΤΗΣ ΕΛΛΗΝΙΚΗΣ ΕΤΑΙΡΕΙΑΣ ΣΤΟΜΑΤΙΚΗΣ ΚΑΙ ΓΝΑΘΟΠΡΟΣΩΠΙΚΗΣ ΧΕΙΡΟΥΡΓΙΚΗΣ
ΤΟΜΟΣ 23, ΤΕΥΧΟΣ 3, ΔΕΚΕΜΒΡΙΟΣ 2022 • ΕΠΙΣΤΗΜΟΝΙΚΟ ΕΝΤΥΠΟ ΜΕ ΕΘΝΙΚΗ ΑΝΑΓΝΩΡΙΣΗ ΦΕΚ 24/12/Β/4-12-2009

BILINGUAL GREEK - ENGLISH EDITION

Hellenic Archives of Oral & Maxillofacial Surgery

OFFICIAL PUBLICATION OF THE HELLENIC ASSOCIATION FOR ORAL AND MAXILLOFACIAL SURGERY
Vol 23, No 3, December 2022

ISSN 1108 - 829 X

OSSIX® by DentsplySirona

Healthy Practices. Healthy Smiles



OSSIX™ Plus

Η μόνη μεμβράνη που οστεοποιείται

- Προστατεύει το πεδίο για 4-6 μήνες
- Αντοχή στην αποδόμηση, εάν εκτεθεί, για 3 με 5 εβδομάδες
- Εξαιρετικός χειρισμός, προσαρμόζεται στα ελλείμματα και προσκολλάται πολύ καλά στους ιστούς
- Διαστέλλεται ελαφρά κατά την ενυδάτωση
- Πυκνής σύστασης
- Πάχος 0,2mm

Ενδεικτικές Χρήσεις

- GBR & GTR
- Περιπτώσεις όπου υπάρχει υψηλός κίνδυνος έκθεσης, ή όταν η συρραφή κατά πρώτο σκοπό δεν μπορεί να επιτευχθεί 100%

OSSIX™ Volumax

Το μόνο ικρίωμα που οστεοποιείται

- Παχύ (2mm), διαστέλλεται όταν διαβραχεί
- Εξαίρετος χειρισμός, φιλικό προς τον χρήστη, προσαρμόζεται και προσκολλάται στο οστό
- Οστεοποιείται (η διαδικασία ξεκινά μετά από ένα μήνα)
- Διατηρεί τον όγκο

Ενδεικτικές Χρήσεις

- Απώλεια παρειακού οστού
- Περιεμφυτευματικές υφηζίσεις
- Χρήση ικριώματος σε διαδικασία GBR και απόδοση όγκου στην αισθητική ζώνη



OSSIX™ Bone

Μόσχευμα διατήρησης χώρου

- Μικροσφαιρίδια υδροξυαπατίτη
- Παραγωγή πραγματικού οστού
- Δεν αφήνει υπολλείμματα
- Μπορεί να χρησιμοποιηθεί χωρίς μόσχευμα (σε μερικές περιπτώσεις)
- Πρέπει να ενυδατωθεί με το αίμα του ασθενούς

Ενδεικτικές Χρήσεις

- Διατήρηση μετεξακτικού φατνίου
- Ανύψωση ιγμορείου
- Ανάπλαση κάθετη/κατά πλάτος (σε συνδυασμό με OSSIX Plus), προτείνεται περιο-οστική σταθεροποίηση

Pure type porcine tendon-based collagen | Sugar cross-linked | Convenient Handling

Δ.ΜΑΥΡΑΕΙΔΟΠΟΥΛΟΣ Α.Ε.

ΟΔΟΝΤΙΑΤΡΙΚΑ ΕΙΔΗ

ΤΖΩΡΤΖ 12, ΑΘΗΝΑ 106-77, τηλ.: 210 3830432, 210 3837334

e-mail: mavraid@otenet.gr, www.mavraidopoulos.gr

Dentsply Sirona | datum dental

OSTEOGENICS

RPM™
reinforced ptfe mesh

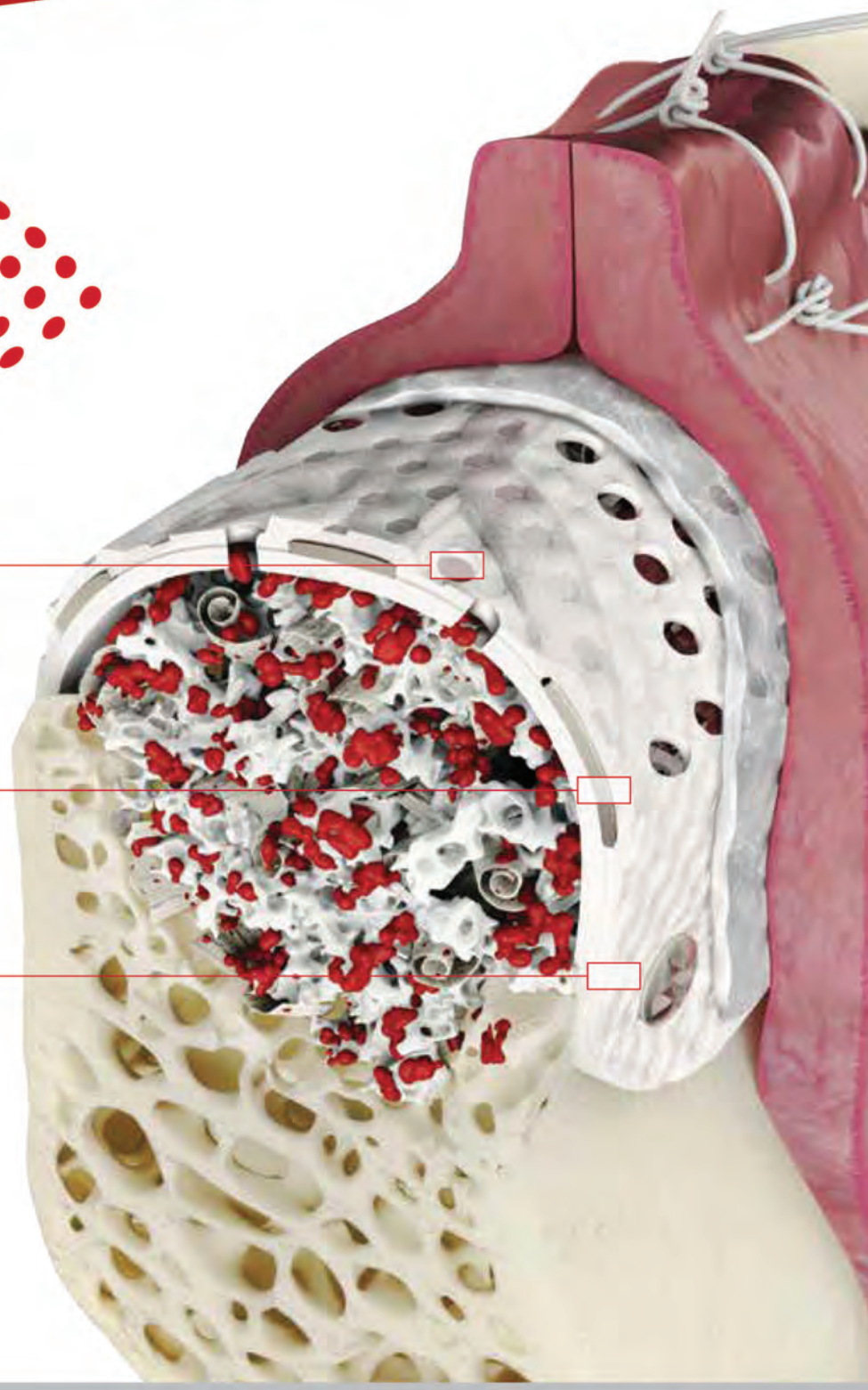

Κυκλικοί μακρο-πόροι *διευκολύνουν την επαφή ανάμεσα στο οστικό μόσχευμα και το περιόστεο, επιτρέποντας την φυσική επαναιμάτωση και διήθηση των κυττάρων εντός του μοσχεύματος*

Πλέγμα πανίου *διατηρεί τον απαραίτητο χώρο για την οριζόντια και καθ`ύψος ανάπλαση της ακρολοφίας*

PTFE Mesh *προσαρμόζεται εύκολα στο περίγραμμα των ιστών*

Επισκεφθείτε την ιστοσελίδα μας www.mavraidopoulos.gr για να δείτε τα διαθέσιμα μεγέθη

25 OSTEOGENICS

ΑΠΟΚΛΕΙΣΤΙΚΟΣ ΑΝΤΙΠΡΟΣΩΠΟΣ ΓΙΑ ΤΗΝ ΕΛΛΑΔΑ:
Δ. ΜΑΥΡΑΕΙΔΟΠΟΥΛΟΣ Α.Ε., ΤΖΩΡΤΖ 12, 106 77 ΑΘΗΝΑ ΤΗΛ.: 210 3837 334,
mavraid@otenet.gr, www.mavraidopoulos.gr

ΑΡΧΕΙΑ ΕΛΛΗΝΙΚΗΣ
Στοματικής & Γναθοπροσωπικής Χειρουργικής

ΕΠΙΣΤΗΜΟΝΙΚΟ ΠΕΡΙΟΔΙΚΟ ΤΗΣ ΕΛΛΗΝΙΚΗΣ ΕΤΑΙΡΕΙΑΣ ΣΤΟΜΑΤΙΚΗΣ ΚΑΙ ΓΝΑΘΟΠΡΟΣΩΠΙΚΗΣ ΧΕΙΡΟΥΡΓΙΚΗΣ online **www.haoms.org**

ΔΙΓΛΩΣΣΗ ΕΛΛΗΝΟ-ΑΓΓΛΙΚΗ ΕΚΔΟΣΗ ΕΠΙΣΤΗΜΟΝΙΚΟ ΕΝΤΥΠΟ ΜΕ ΕΘΝΙΚΗ ΑΝΑΓΝΩΡΙΣΗ ΦΕΚ 2412/Β/4-12-2009
Abstracted/Indexed in: Index Copernicus, Google Scholar, Publons ISSN 1108-829 X

Τόμος 23, Τεύχος 3, Δεκέμβριος 2022

Τετραμηνιαίο Επιστημονικό Περιοδικό

Διευθυντής Σύνταξης
Αθανάσιος Κυργίδης
MD, DDS, MSc, PhD, ScD
Ιασωνίδου 18
552 36, Πανόραμα Θεσσαλονίκης
Τηλ.: 2313 307413
e-mail: archives@haoms.org

Επίτιμος Διευθυντής Σύνταξης
Γεώργιος Χ. Πάνος

Αναπληρωτές Διευθυντές Σύνταξης
Λ. Γκουτζάνης, Γ. Παπαδιόχος,
Β. Πετσίνης, Η. Χρονάς

Βοηθοί Σύνταξης
Ε. Καλφαρέντζος, Ο. Σχοινοχωρίτη,
Δ. Τάτσης, Α. Αντωνίου

Βοηθός Μετάφρασης
Α. Αλεξόπουλος

Διατελέσαντες Διευθυντές Σύνταξης
2000-2004
Άγγελος Αγγελόπουλος
2005-2007
Ιωάννης Ιατρού
2008-2012
Γεώργιος Χ. Πάνος
2012-2016
Νάντια Θεολόγη-Λυγιδάκη
2016-2020
Αναστάσιος Ι. Μυλωνάς

Επιστημονική Επιτροπή Περιοδικού
Χ. Αγγελόπουλος, Ελλάδα
Κ. Αλεξανδρίδης, Ελλάδα
Κ. Αντωνιάδης, Ελλάδα
Κ. Βαχτσεβάνος, Ελλάδα
Γ. Βενέτης, Ελλάδα
Λ. Ζουλούμης, Ελλάδα
Ν. Θεολόγη-Λυγιδάκη, Ελλάδα
Β. Θωμαΐδης, Ελλάδα
Ι. Ιατρού, Ελλάδα
Ε. Καλημέρας, Κύπρος
Ν. Κολόμβος, Ελλάδα
Γ. Κολούτσος, Ελλάδα
Ε. Κονσολάκη, Ελλάδα
Π. Κύζας, Μ. Βρετανία
Ν. Λαζαρίδης, Ελλάδα
Μ. Λαζαρίδου, Ελλάδα
Ι. Λογοθέτης, Ελλάδα
Α. Ματιάκης, Ελλάδα
Μ. Μεζίτης, Ελλάδα
Κ. Μουρούζης, Ελλάδα
Α. Μυλωνάς, Ελλάδα
Γ. Πάνος, Ελλάδα
Γ. Παντέλας, Κύπρος
Σ. Παπαχαραλάμπους, Κύπρος
Χ. Περισανίδης, Ελλάδα
Γ. Πολυζώης, Ελλάδα
Γ. Ράλλης, Ελλάδα
Α. Ρουμελιώτης, Ελλάδα
Α. Σκλαβούνου, Ελλάδα
Χ. Σκουτέρης, Ελλάδα
Γ.-Αλ. Σπυροπούλου, Ελλάδα
Φ. Τζέρμπος, Ελλάδα
Ι. Τηλαβερίδης, Ελλάδα
Σ. Τριαρίδης, Ελλάδα
Π. Τσιτσόπουλος, Ελλάδα
Π. Χριστόπουλος, Ελλάδα
J. Acero, Ισπανία
G. Dimitroulis, Αυστραλία
T. Fujibayashi, Ιαπωνία
O. Guven, Τουρκία
J. Helfrick, Η.Π.Α.
N. Kalavrezos, Η.Β.
A. Kanatas, Η.Β.
R N Mugundan, Ινδία
P. Pyrgousis, Η.Π.Α.
M. Rana, Γερμανία
A. Schramm, Γερμανία
K. Shunmugavelu, Ινδία
G. Strantzalis, Ελλάδα
H. Thuau, Η.Β./Ελβετία

Περιεχόμενα

Editorial 157-158

Κρίσιμα σημεία εξέτασης ΚΦΓΔ ασθενών με πρόσθια παρεκτόπιση δίσκου με MRI 159-169
Χρ. Παπαδέλη, Κ. Κούσκουρας, Γρ. Βενέτης, Α. Φιλίππου

Οστική ανάπλαση για τοποθέτηση οδοντικών εμφυτευμάτων: Πενταετής αναδρομική μελέτη 358 περιπτώσεων 171-183
Λάμπρος Γκουτζάνης, Χαρά Χατζηχαλεπλή, Παναγιώτης Γκουτζάνης, Μιχαήλ Μαστρογεωργίου, Δημήτριος Αυγουστίδης

Αποκατάσταση ελλειμμάτων της ρινός μετά από χειρουργικές επεμβάσεις για καρκίνο του δέρματος. Παρουσίαση των θεραπευτικών μεθόδων για ασθενείς με συννοσηρότητες 185-192
Αστέριος Αντωνίου, Αλέξανδρος Λουιζάκης, Δημήτρης Τάτσης, Ανέστης Χρυσοστομίδης, Αθανάσιος Κυργίδης, Κωνσταντίνος Βαχτσεβάνος

Οσχεοειδής γλώσσα σε γηριατρική ασθενή με σακχαρώδη διαβήτη και σχιζοφρένεια: αναφορά περίπτωσης και ανασκόπηση της βιβλιογραφίας 193-195
Karthik Shunmugavelu, R Vaishnavi, Vishalkshi Patnam, Dhandapani MD, Deepak Dinesh

Πετέχειες στην υπερώα σχετιζόμενες με πεολειξία. Τυχαίο εύρημα 197-199
Karthik Shunmugavelu, Evangeline Cynthia

Ματιές στην Ιστορία της Ιατρικής 201-205
Robert H. Ivy: Ο στοματικός και γναθοπροσωπικός χειρουργός με την πρωτοποριακή συμβολή στην διαμόρφωση της Ειδικότητας της Πλαστικής και Επανορθωτικής Χειρουργικής στις ΗΠΑ

Περιεχόμενα τόμου 23/2022 206-209

Οδηγίες για τους συγγραφείς 210-211

Ιδιοκτησία
Ελληνική Εταιρεία Στοματικής και Γναθοπροσωπικής Χειρουργικής
Μαιάνδρου 23, 115 28 Αθήνα
Τηλ.: 210 7211845, Fax: 210 7215082
Διεύθυνση διαδικτύου: www.haoms.org, e-mail: info@haoms.org

Εκδότης
Οδοντιατρικό Βήμα
(Ι. Καρκατζούλης ΜΕΠΕ)

Υπεύθυνος Τυπογραφείου
Lithos Τηλ.: 27420 20584

Ετήσια συνδρομή
Εσωτερικού: **50€**
Εξωτερικού: **70€**
Φοιτητές: **35€**
Τιμή τεύχους: **30€**

Έδρα έκδοσης: Σκουφά 64, 106 80 Αθήνα
Τηλ.: 210 3814939, Fax: 210 3803327
e-mail: odvima@otenet.gr, www.odvima.gr

Τυπώνεται σε χαρτί φιλικό προς το περιβάλλον

HELLENIC ARCHIVES

# of Oral & Maxillofacial Surgery

OFFICIAL PUBLICATION OF THE HELLENIC ASSOCIATION FOR ORAL AND MAXILLOFACIAL SURGERY online www.haoms.org

BILINGUAL GREEK-ENGLISH EDITION

Abstracted/Indexed in: Index Copernicus, Google Scholar, Publons ISSN 1108-829 X

Vol 23, No 3, December 2022

Triannual Scientific Journal

Editor - in - Chief
Athanassios Kyrgidis
MD, DDS, MSc, PhD, ScD
Iasonidou 18
552 36, Panorama Thessaloniki, Greece
Tel.: +30 2313 307413
e-mail: archives@haoms.org

Honorary Editor-in Chief
George Ch. Panos

Associate Editors
L. Goutzanis, I. Papadiochos,
V. Petsinis, I. Chronas

Assistant Editors
E. Kalfarentzos, O. Schoinohoriti,
D. Tatsis, A. Antoniou

Former Editors-in-Chief
2000-2004
Angelos Angelopoulos
2005-2007
Ioannis Iatrou
2008-2012
George Ch. Panos
2012-2016
Nadia Theologie-Lygidakis
2016-2020
Anastassios I. Mylonas

Scientific Committee
J. Acero, Spain
C. Alexandridis, Greece
Ch. Angelopoulos, Greece
K. Antoniades, Greece
P. Christopoulos, Greece
G. Dimitroulis, Australia
T. Fujibayashi, Japan
O. Guven, Turkey
J. Helfrick, USA
I. Iatrou, Greece
N. Kalavrezos, UK
E. Kalimeras, Cyprus
A. Kanatas, UK
N. Kolomvos, Greece
G. Koloutsos, Greece
E. Konsolaki, Greece
P. Kyzas, UK
N. Lazaridis, Greece
M. Lazaridou, Greece
I. Logothetis, Greece
A. Matiakis, Greece
M. Mezitis, Greece
K. Mourouzis, Greece
R N Mugundan, India
A. Mylonas, Greece
G. Panos, Greece
G. Pantelas, Cyprus
S. Papacharambous, Cyprus
C. Perisanidis, Greece
G. Polyzois, Greece
P. Pyrgousis, USA
G. Rallis, Greece
M. Rana, Germany
A. Roumeliotis, Greece
A. Schramm, Germany
K. Shunmugavelu, India
A. Sklavounou, Greece
C. Skouteris, Greece
G.-A. Spyropoulou, Greece
G. Strantzalis Greece
N. Theologie-Lygidakis, Greece
V. Thomaidis, Greece
H. Thuau, UK/Switzerland
I. Tilaveridis, Greece
S. Triaridis, Greece
P. Tsitsopoulos, Greece
F. Tzerbos, Greece
K. Vachtsevanos, Greece
G. Venetis, Greece
L. Zouloumis, Greece

Contents

Editorial 157-158

Critical points in MRI examination of patients with anterior disc displacement 159-169
Ch. Papadeli, C. Kouskouras, G. Venetis, Ad. Filippou

Bone regeneration for dental implant placement: A 5-year retrospective study of 358 cases 171-183
Lampros Goutzanis, Chara Chatzichalepli, Panagiotis Goutzanis, Michail Mastrogeorgiou, Dimitrios Avgoustidis

Nasal reconstruction after skin cancer surgery; presentation of treatment modalities for medically compromised patients 185-192
Asterios Antoniou, Alexandros Louizakis, Dimitris Tatsis, Anestis Chrysostomidis, Athanassios Kyrgidis, Konstantinos Vahtsevanos

Fissured tongue in geriatric female patient with diabetes mellitus and schizophrenia: a case report and review of literature 193-195
Karthik Shunmugavelu, R Vaishnavi, Vishalkshi Patnam, Dhandapani MD, Deepak Dinesh

Fellatio associated palatal petechiae: An accidental finding 197-199
Karthik Shunmugavelu, Evangeline Cynthia

Glances in the History of Medicine 201-205
Robert H. Ivy: The oral and maxillofacial surgeon with the pioneering contribution to shaping of the Specialty of Plastic and Reconstructive Surgery in the USA

Contents volume 23/2022 206-209

Guide for Authors 210-211

Owner
Hellenic Association for Oral and Maxillofacial Surgery
23 Meandrou Street, 115 28 Athens, Greece
Tel.: +30 210 7211845, Fax: +30 210 7215082
Website: www.haoms.org, e-mail: info@haoms.org

Publisher
Odontiatriko Vima
(I. Karkatzoulis MEPE)

Printing
Lithos Tel.: +30 27420 20584

Annual Subscription Rates

Annual fee (domestic):	50€
Annual fee (international):	70€
Students:	35€
Single Copy:	30€

Publishing Office: 64 Skoufa Str., 106 80 Athens Greece
Tel: +30 210 3814939 Fax: +30 210 3803327
e-mail: odvima@otenet.gr, www.odvima.gr

Οστική ανάπλαση στην οδοντιατρική εμφυτευματολογία

Το παγκόσμιο best seller του **Fouad Khoury** τώρα και στα ελληνικά



Επιστημονική επιμέλεια:
Νικήτας Σ. Συκαράς
Επίκουρος Καθηγητής Οδοντιατρικής Σχολής ΕΚΠΑ

Μετάφραση:
Ευστάθιος Κ. Καρατζογιάννης
Οδοντίατρος, Διδάκτωρ Πανεπιστημίου Χαϊδελβέργης

Το οστικό μόσχευμα αποτελεί σήμερα ένα από τα πιο βασικά κεφάλαια στην οδοντιατρική εμφυτευματολογία.

Το βιβλίο Οστική ανάπλαση στην οδοντιατρική εμφυτευματολογία των εκδόσεων Quintessence, με **536 σελίδες** και **1.800 έγχρωμες φωτογραφίες**, περιγράφει και αναλύει τις πιο σύγχρονες τεχνικές μεταμόσχευσης στη χειρουργική των εμφυτευμάτων. Για το λόγο αυτό αποτελεί ένα εγχειρίδιο πραγματικά μοναδικό.

Κυκλοφορεί στην ελληνική γλώσσα από τις εκδόσεις «Ο.Β.». Μάλιστα, η ελληνική μετάφραση βασίζεται στην τελευταία γερμανική έκδοση Augmentative Verfahren in der Implantologie του συγγραφέα Fouad Khoury, η οποία κυκλοφόρησε το 2009.

Στο βιβλίο αναλύονται:

- Οι βιολογικές βάσεις της οστικής μεταμόσχευσης και της οστεοενσωμάτωσης των εμφυτευμάτων
- Η διάγνωση και το σχέδιο θεραπείας των επεμβάσεων
- Η διαχείριση των μαλακών ιστών στη χειρουργική των οστικών μοσχευμάτων και των εμφυτευμάτων
- Η μεταμόσχευση με ενδοστοματικά και εξωστοματικά οστικά μοσχεύματα και η οστεογένεση
- Η ενσωμάτωση μετά από σύνθετες εμφυτευματικές και προσθετικές αποκαταστάσεις
- Οι επιπλοκές και οι κίνδυνοι που ενδέχεται να προκύψουν

Το βιβλίο Οστική ανάπλαση στην οδοντιατρική εμφυτευματολογία αποτελεί σημείο αναφοράς για κάθε εμφυτευματολόγο, γναθοχειρουργό και, φυσικά, για κάθε οδοντίατρο που ενδιαφέρεται για το συγκεκριμένο επιστημονικό πεδίο.

Η τιμή του βιβλίου στη Αγγλική έκδοση ανέρχεται σε 280 ευρώ.

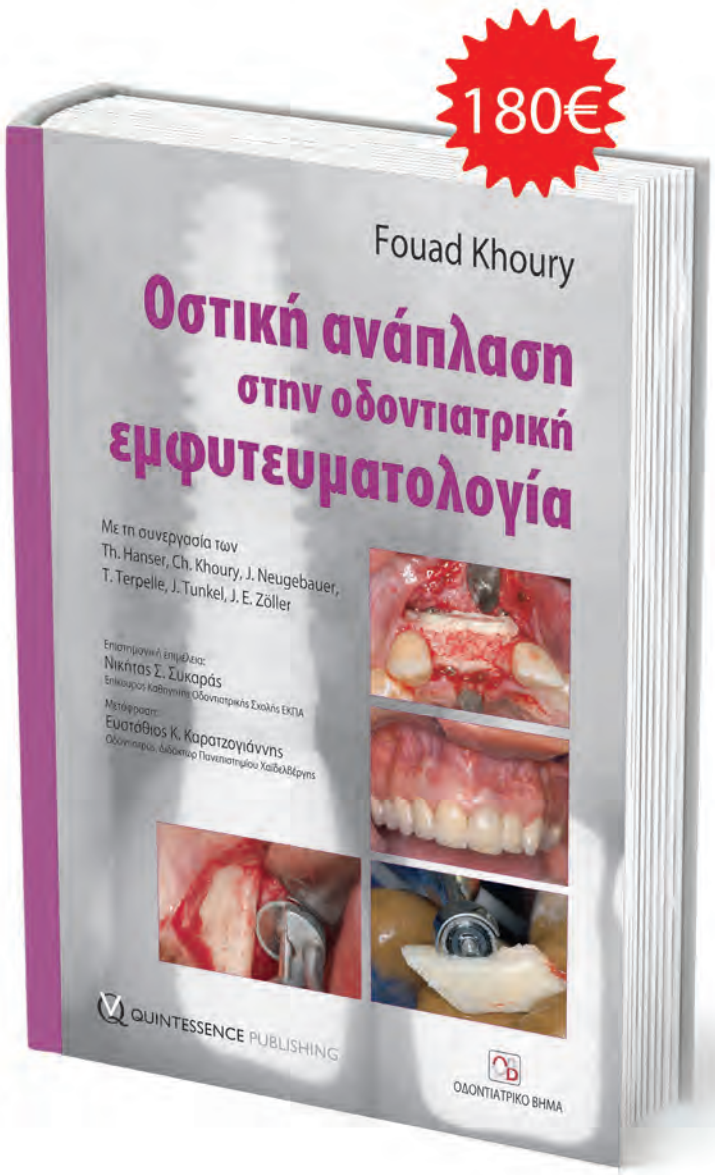

ΟΔΟΝΤΙΑΤΡΙΚΟ ΒΗΜΑ
Σκουφά 64, 106 80 Αθήνα, Τηλ. 210 3814 939
www. odvima.gr, e-mail: odvima@otenet.gr

Τώρα μπορείτε να κάνετε τις αγορές σας με πιστωτική κάρτα και άτοκες δόσεις απευθείας από τον προσωπικό σας υπολογιστή, μέσω του www.odvima.gr

DOI: https://dx.doi.org/10.54936/haoms233157158

Editorial

Αγαπητοί συνάδελφοι, αναγνώστες του περιοδικού,

εκ μέρους της Συντακτικής Επιτροπής σας ευχόμαστε Καλή Χρονιά, το 2023 να είναι ευλογημένο και να μας απαλλάξει από τα δεινά του 2022.

Το 2022, υπήρξε μια χρονιά που θα μνημονεύεται από τους ιστορικούς, λόγω των διεθνών γεγονότων, που συνέβησαν τη χρονιά, στην οποία η πανδημία Covid-19 σταδιακά μετατρέπεται σε ενδημική νόσο.

Αναφορικά με τα του οίκου μας, παρά την αρνητική κοινωνική και υγειονομική συγκυρία, διοργανώθηκε με επιτυχία το πανελλήνιο συνέδριο της Ελληνικής Εταιρείας Στοματικής Γναθοπροσωπικής Χειρουργικής (ΕΕΣΓΠΧ), HAOMS 2022 «Κατευθυνόμενη Οστική Ανάπλαση στην Εμφυτευματολογία». Στα πλαίσια του συνεδρίου, για πρώτη φορά, το περιοδικό διανεμήθηκε στους συνέδρους του Πανελληνίου Συνεδρίου της ΕΕΣΓΠΧ. Η διανομή αυτή ήταν ουσιαστική καθώς για πρώτη φορά, οι περιλήψεις των υποβληθέντων επιστημονικών εργασιών (προς βράβευση, ελευθέρων και αναρτημένων), δημοσιεύτηκαν στα «Αρχεία», λαμβάνοντας μάλιστα, η κάθε μια, ψηφιακό αναγνωριστικό αντικειμένου (DOI).

Το digital object identifier (DOI) (ψηφιακό αναγνωριστικό αντικειμένου) είναι ένα μόνιμο ψηφιακό αναγνωριστικό που δίνεται σε ένα ηλεκτρονικό έγγραφο. Το DOI είναι ανιχνεύσιμο από τις πλατφόρμες αναζήτησης (CrossRef, Scopus) και ανιχνεύεται και συνδέεται αυτόματα με το συγγραφέα από εφαρμογές καταλογοποίησης ερευνητών όπως το ResearchGate και το Semantic Scholar. Ήδη, από το 1ο τεύχος του 2022, όλα τα άρθρα που δημοσιεύονται στα «Αρχεία» λαμβάνουν DOI, προκειμένου να διευκολύνεται η καταλογοποίηση του περιοδικού και να αυξάνεται η αναγνωσιμότητα του.

Στο τεύχος που κρατάτε στα χέρια σας, δημοσιεύονται πέντε επιστημονικές εργασίες. Οι δύο αφορούν σε πρωτότυπες κλινικές μελέτες, η τρίτη σε σειρά περιστατικών, ενώ οι υπόλοιπες 2 σε αναφορές περιστατικών.

Το πρώτο άρθρο (1) που προέρχεται από την Οδοντιατρική Σχολή του Α.Π.Θ. αφορά σε κλινική μελέτη με τη χρήση της μαγνητικής τομογραφίας για τη διερεύνηση της πρόσθιας παρεκτόπισης του δίσκου της κροταφογναθικής διάρθρωσης. Το δεύτερο άρθρο αφορά σε κλινική ανασκόπηση σειράς ασθενών που υποβλήθηκαν σε οστική ανά-

Dear Colleagues, readers of the magazine.

On behalf of the Editorial Board, we wish you a Happy New Year, may 2023 be blessed and free from the menaces of 2022.

2022 has been a year that will be remembered by historians because of the international events that happened in the year that the Covid-19 pandemic is gradually turning into an endemic disease.

With regard to our quarters, despite the negative social and health global situation, the national conference of the Hellenic Society of Oral and Maxillofacial Surgery, HAOMS 2022 "Guided Bone Regeneration in Implantology" was successfully organized. In the context of the conference, for the first time, the journal was distributed to the delegates of the HAOMS 2022. This distribution was essential as for the first time, the abstracts of the submitted scientific papers (award candidate, free and poster presentations), were published in the "Archives" journal, each one receiving a digital object identifier (DOI).

A digital object identifier (DOI) is a permanent digital identifier given to an electronic document. The DOI is discoverable by search platforms (CrossRef, Scopus) and is automatically discovered and linked to the author by researcher cataloging applications such as ResearchGate and Semantic Scholar. Already, from the 1st issue of 2022, all articles published in the "Archives" receive a DOI, in order to facilitate the cataloging of the journal and increase its readability.

In the issue you are holding in your hands, five scientific papers are published. Two comprise original clinical studies, the third is a case series, while the remaining 2 are case reports.

The first article (1) which comes from the Faculty of Dentistry School of Aristotle University of Thessaloniki, concerns a clinical study using magnetic resonance imaging to investigate the anterior displacement of the temporomandibular joint disc. The second article concerns a clinical review of a series of patients who underwent bone regeneration in the upper or lower jaw, in order to highlight the most widely used techniques and their effectiveness. It comes from the Faculty of Dentistry of the National Kapodistrian University of Athens (2). The study was awarded at HAOMS 2022 as a candidate

πλαση στην άνω ή την κάτω γνάθο, ώστε να αναδειχθούν οι ευρύτερα χρησιμοποιούμενες τεχνικές και η αποτελεσματικότητά τους. Προέρχεται από την Οδοντιατρική Σχολή του Ε.Κ.Π.Α. (2). Η μελέτη έλαβε βραβείο στο HAOMS 2022 ως καθώς ήταν υποψήφια προς βράβευση. Το τρίτο άρθρο αφορά σε σειρά περιστατικών με δερματικό καρκίνο της ρινός αναφορικά με τον τρόπο και τις τεχνικές χειρουργικής αντιμετώπισης (3) και επίσης έλαβε βραβείο στο HAOMS 2022. Το 4ο άρθρο αφορά σε περίπτωση οσχεοειδούς γλώσσας (4). Η 5η δημοσιευμένη εργασία του τεύχους είναι επίσης αναφορά περιστατικού που περιγράφει περίπτωση πετεχιών στην υπερώα, ως αποτέλεσμα σεξουαλικής συνήθειας και συζητά τη δυσκολία στη διαφορική διάγνωση της (5). Τέλος, στις «Ματιές στην Ιστορία της Ιατρικής», ο Δρ. Δρ. Αναστάσιος Μυλωνάς, περιγράφει το βίο και τη συμβολή του στοματικού και γναθοπροσωπικού χειρουργού Robert H. Ivy, που συνέβαλλε σημαντικά στην διαμόρφωση της Ειδικότητας της Πλαστικής και Επανορθωτικής Χειρουργικής στις ΗΠΑ, στην αυγή του 20ου αιώνα (6).

Δρ. Αθανάσιος Κυργίδης
Διευθυντής Σύνταξης
Στοματικός Γναθοπροσωπικός Χειρουργός - Επιμελητής ΕΣΥ, Κλινική Στοματικής Γναθοπροσωπικής Χειρουργικής Α.Π.Θ. / Ειδικό Κέντρο Θεραπείας και Αποκατάστασης του καρκίνου της Στοματικής Γναθοπροσωπικής Χειρουργικής, Γ.Ν. Θεσσαλονίκης «Γ. Παπανικολάου», Θεσσαλονίκη

for an award. The third article concerns a series of cases with skin cancer of the nose regarding the method and techniques of surgical treatment (3) which also received an award at HAOMS '22. The 4th article concerns a case of fissured tongue (4). The 5th published paper in the issue is also a case report describing a case of palatal petechiae as a result of sexual habit and discusses the difficulty in its differential diagnosis (5). Finally, in "Glimpses of the History of Medicine", Dr. Dr. Anastasios Mylonas, describes the life and contribution of oral and maxillofacial surgeon Robert H. Ivy, who significantly contributed to the formation of the Specialty of Plastic and Reconstructive Surgery in the USA, at the dawn of the 20th century (6).

Athanassios Kyrgidis
MD, DDS, MSc, PhD, ScD
Editor-In-Chief
Oral & Maxillofacial Surgeon - Consultant, Department of Oral & Maxillofacial Surgery, Aristotle University of Thessaloniki, Specialized Cancer Treatment and Reconstruction Center, General Hospital of Thessaloniki "George Papanikolaou", Thessaloniki

ΑΝΑΦΟΡΕΣ/REFERENCES

1. Papadeli C, Kouskouras C, Venetis G, Filippou A: Critical points in MRI examination of patients with anterior disc displacement. Hellenic Archives of Oral & Maxillofacial Surgery 2022;23:159
2. Goutzanis L, Chatzichalepli C, Goutzanis P et al.: Bone regeneration for dental implant placement: A 5-year retrospective study of 358 cases. Hellenic Archives of Oral & Maxillofacial Surgery 2022;23:171
3. Antoniou A, Louizakis A, Tatsis D et al.: Nasal reconstruction after skin cancer surgery; presentation of treatment modalities for medically compromised patients. Hellenic Archives of Oral & Maxillofacial Surgery 2022;23:185
4. Karthik S, Vaishnavi R, Vishalkshi P et al.: Fissured tongue in geriatric female patient with diabetes mellitus and schizophrenia: a case report and review of literature. Hellenic Archives of Oral & Maxillofacial Surgery 2022;23:193
5. Karthik S, Evangeline C: Fellatio associated palatal petechiae: An accidental finding. Hellenic Archives of Oral & Maxillofacial Surgery 2022;23:197
6. Mylonas AI: Glances in the History of Medicine: Robert H. Ivy: The oral and maxillofacial surgeon with the pioneering contribution to shaping of the Specialty of Plastic and Reconstructive Surgery in the USA. Hellenic Archives of Oral & Maxillofacial Surgery 2022;23:201

Κρίσιμα σημεία εξέτασης ΚΦΓΔ ασθενών με πρόσθια παρεκτόπιση δίσκου με MRI

Χρ. Παπαδέλη[1], Κ. Κούσκουρας[2], Γρ. Βενέτης[3], Α. Φιλίππου[4]

Αριστοτέλειο Πανεπιστήμιο Θεσσαλονίκης, Σχολή Επιστημών Υγείας, Οδοντιατρική Σχολή, Ελλάδα

Critical points in MRI examination of patients with anterior disc displacement

Ch. Papadeli[1], C. Kouskouras[2], G. Venetis[3], Ad. Filippou[4]

Aristotle University of Thessaloniki, Faculty of Health Sciences, School of Dentistry, Greece

DOI: https://dx.doi.org/10.54936/haoms233159169

Πρωτότυπη Εργασία
Original Study

ΠΕΡΙΛΗΨΗ: Σκοπός της εργασίας είναι να προσδιοριστεί η σημασία της απόσταση μετακίνησης της κεφαλής του κονδύλου όταν χρησιμοποιείται η MRI για τη διερεύνηση της πρόσθιας παρεκτόπισης του δίσκου της ΚΦΓΔ και να μελετηθεί πότε και με ποιες προϋποθέσεις πρέπει να τίθεται ο όρος επαναφορά.

Υλικό και μέθοδος: Παρουσιάζονται εικόνες MRI πρόσθιας παρεκτόπισης δίσκου, όπου γίνεται προσπάθεια σταδιοποίησης της παρεκτόπισης και της επαναφοράς του διάρθριου δίσκου.

Το στατιστικό δείγμα ήταν ασθενείς με συμπτώματα πόνου και δυσλειτουργίας των ΚΦΓΔ, στους οποίους διαγνώστηκε πρόσθια παρεκτόπιση κλινικά και επιβεβαιώθηκε με MRI εξέταση σε κλειστή θέση στόματος.

Αποτέλεσμα: Η απόσταση που διανύει η κεφαλή του κονδύλου εντός της άρθρωσης επηρεάζεται από την τεχνική λήψης και αυτό είναι καθοριστικό για τη διάγνωση

Συμπεράσματα: Η σημασία της μετακίνησης της κεφαλής του κονδύλου είναι μεγάλη στη μελέτη των δυσλειτουργιών της κροταφογναθικής άρθρωσης και θα πρέπει πάντα να αξιολογείται σε συνδυασμό με τη θέση του διάρθριου δίσκου και την μορφολογία του.

Όταν ως «επαναφορά» καταγράφεται κάθε περίπτωση όπου η κεφαλή του κονδύλου σε θέση μέγιστης διάνοιξης συναντά το δίσκο, ανεξάρτητα από την απόσταση από το αρθρικό φύμα, αυτό που ερμηνεύεται ως επαναφορά, υποκρύπτει το μέγεθος της παθολογίας της άρθρωσης, γιατί δεν πρόκειται για αποκατάσταση της φυσιολογικής σχέσης δίσκου-κονδύλου-φύματος, αλλά για μια επιβαρυντική για τη μορφολογία του δίσκου κατάσταση και για μια μετ'εμποδίων διαλείπουσα διάνοιξη. Η υπερκινητικότητα και το υπερξάρθρημα συχνά συνυπάρχει με την πρόσθια παρεκτόπιση του δίσκου, διαφεύγοντας της διάγνωσης ακόμα και με απεικόνιση MRI

SUMMARY: *Objectives:* The aim of this study is to determine the importance of the distance of tubercle head displacement when using MRI to investigate anterior disc displacement of the CSF disc and to study when and under what conditions the term repositioning should be applied

Material and method: MRI images of anterior disc misalignment are presented, where an attempt is made to staging the misalignment and articular disc reset.

The statistical sample was patients with symptoms of pain and TMJ dysfunction, in whom anterior misalignment was diagnosed clinically and confirmed by MRI examination in the closed mouth position.

Results: The distance travelled by the tubercle head within the joint is influenced by the acquisition technique and this is crucial for the diagnosis

Conclusions: The importance of condylar head movement is great in the study of temporomandibular joint dysfunctions and should always be evaluated in conjunction with the position of the articular disc and its morphology.

When 'reversion' is recorded as any case where the tubercle head in a position of maximum opening meets the disc, regardless of the distance from the articular germ, what is interpreted as a reversion conceals the extent of the joint pathology, because it is not a restoration of the normal disc-condyle-physeal relationship, but a situation that is detrimental to the morphology of the disc and an intermittent opening with obstacles.

Hypermobility and hypermobility often coexist with anterior disc misalignment, evading diagnosis even with MRI imaging due to the application of the passive-opening technique.

Static imaging with active opening is currently the meth-

[1] *Εκπαιδευτικό Προσωπικό Στοματικής Χειρουργικής, Εμφυτευματολογίας και Οδοντικής Ακτινολογίας*
[2] *Αναπληρωτής Καθηγητής Ακτινολογίας*
[3] *Αναπληρωτής Καθηγητής Στοματικής και Γναθοπροσωπικής Χειρουργικής*
[4] *Γενικός Οδοντίατρος*

λόγω εφαρμογής της τεχνικής με παθητική διάνοιξη.
Η στατική απεικόνιση με ενεργητική διάνοιξη αποτελεί προς το παρόν τη μέθοδο εκλογής που παρέχει τις αναγκαίες πληροφορίες τόσο για το εύρος μετακίνησης του κονδύλου όσο και για τη μελέτη της μορφολογίας του δίσκου και των οπισθοδισκικών ιστών.

ΛΕΞΕΙΣ ΚΛΕΙΔΙΑ: *MRI, ενεργητική διάνοιξη, παθητική διάνοιξη*

Παρελήφθη: 29/8/22 - Έγινε δεκτή: 11/12/22

od of choice that provides the necessary information both for the range of tuberosity movement and for the study of disc and posterior tissue morphology.

KEY WORDS: *MRI, passive opening,active opening*

Paper received: 29/8/22 - Accepted: 11/12/22

ΕΙΣΑΓΩΓΗ

Η σύγχρονη κλινική διαγνωστική μέθοδος βασίζεται στον κλινικό δείκτη (RDC/TMD) (research diagnostic criteria for temporomadibular joint disorders) (1) και υποβοηθείται από αντικειμενικά ευρήματα από διάφορες απεικονιστικές μεθόδους. Ο κλινικός δείκτης σταδιοποιεί τις διαταραχές σε τρεις ομάδες:
Ομάδα I: Μυικές διαταραχές
Ομάδα II: Παρεκτόπιση του δίσκου
Ομάδα III: Αρθραλγία, οστεοαρθρίτιδα, αρθρίτιδα

Το 2013, ως αποτέλεσμα διεθνούς συνεργασίας, ο κλινικός δείκτης RDC-TMJ επικαιροποιήθηκε και προέκυψε το πρωτόκολλο κλινικής εξέτασης DC (2).
Στην προσπάθεια αναβάθμισης των κλινικών κριτηρίων RDC-TMJ σε DC στην υποκατηγορία πρόσθια παρεκτόπιση με επαναφορά, οι διαγνωστικοί αλγόριθμοι εμπλουτίστηκαν με διαγνωστικά κριτήρια από το ιστορικό του ασθενούς και αναφέρονται ως νέα διάσταση η πρόσθια παρεκτόπιση με επαναφορά με διακοπτόμενη διάνοιξη αλλά και η παρουσία υπερξαρθρήματος της κάτω γνάθου ως αποτέλεσμα υπερκινητικότητας.
Παρά τη λεπτομερή απεικόνιση τόσο των οστικών όσο και των μαλακών μορίων της κροταφογναθικής διάρθρωσης με την MRI, διάφορες μελέτες έχουν πραγματοποιηθεί για το αν η κλινική διάγνωση, χρησιμοποιώντας κλινικούς δείκτες, επιβεβαιώνεται από τα ευρήματα της MRI (3-10).
Τα αποτελέσματα αυτών των μελετών είναι συγκεχυμένα. Ωστόσο καταγράφεται ξεκάθαρα μία ασυμφωνία κυμαινόμενη από 54% έως 90% μεταξύ της κλινικής διάγνωσης με τα διαγνωστικά ευρήματα της MRI, όσον αφορά την ομάδα II (παρεκτόπιση δίσκου) σε όλες τις επιστημονικές έρευνες.
Η Papadeli (2017), θεωρεί την τεχνική λήψης της MRI υπεύθυνη της μεγάλης διαφοράς που εμφανίζεται μεταξύ κλινικών και απεικονιστικών ευρημάτων, διότι η ενεργητική και η παθητική διάνοιξη είναι δύο διαφορετικές μέθοδοι, που δίνουν πρόσβαση σε διαφορετικά απει-

INTRODUCTION

The modern clinical diagnostic method is based on the clinical index (RDC/TMD) (research diagnostic criteria for temporomadibular joint disorders) (1) and supported by objective findings from various imaging modalities. The clinical index classifies disorders into three groups:
Group I: Muscle disorders
Group II: Disc displacement
Group III: Arthralgia, osteoarthritis, arthritis

In 2013, as a result of international collaboration, the RDC-TMJ clinical index was updated and the DC clinical examination protocol was developed (2).
In an effort to upgrade the RDC-TMJ clinical criteria to DC in the subcategory of anterior misalignment with reversion, the diagnostic algorithms were enriched with diagnostic criteria from the patient's history and anterior misalignment with reversion with intermittent opening and the presence of mandibular hyperextension as a result of hypermobility were listed as new dimensions.
Despite the detailed imaging of both the bony and soft tissues of the temporomandibular joint with MRI, several studies have been performed to determine whether the clinical diagnosis, using clinical indicators, is confirmed by MRI findings (3-10).
The results of these studies are confusing. However, a clear discrepancy ranging from 54% to 90% between clinical diagnosis and diagnostic MRI findings is clearly documented in terms of group II (disc misalignment) in all scientific studies.
Papadeli (2017), considers the MRI acquisition technique responsible for the large difference that occurs between clinical and imaging findings, because active and passive fluoroscopy are two different methods, giving access to different imaging findings. The most important is that active opening generally gives a greater range of movement of the tubercle and can reveal hyperactivity and the presence of hyperarthritic tissue, whereas passive opening generally conceals it. The way patients are

κονιστικά ευρήματα. Τα σημαντικότερα είναι ότι η ενεργητική διάνοιξη δίνει κατά κανόνα μεγαλύτερο εύρος κίνησης του κονδύλου και ότι δύναται να αποκαλύψει την υπερκινητικότητα και την παρουσία υπερξαρθρήματος, ενώ η παθητική διάνοιξη κατά κανόνα την αποκρύπτει. Ο τρόπος εξέτασης των ασθενών στον μαγνητικό τομογράφο στα διάφορα διαγνωστικά κέντρα ακολουθεί το πρωτόκολλο λήψης της αξονικής τομογραφίας, όπου κατά τη διάνοιξη του στόματος του ασθενούς, για να γίνει ο διαχωρισμός των δύο γνάθων, δίνεται να δαγκώσουν μια πλαστική σύριγγα. Αυτό αποτελεί παθητική διάνοιξη, η οποία όταν εφαρμοσθεί στους ασθενείς που εξετάζονται στον μαγνητικό τομογράφο, κινητοποιεί τους μύες που ανασπούν την κάτω γνάθο, με αποτέλεσμα να μην γίνεται πλήρης διάνοιξη του στόματος, απαραίτητη συνθήκη για τη διάγνωση της παρεκτόπισης και επαναφοράς του διάρθριου δίσκου (11).

Σκοπός της εργασίας είναι να προσδιοριστεί η σημασία της απόσταση μετακίνησης της κεφαλής του κονδύλου όταν χρησιμοποιείται η MRI για τη διερεύνηση της πρόσθιας παρεκτόπισης του δίσκου της ΚΦΓΔ και να μελετηθεί πότε και με ποιες προϋποθέσεις πρέπει να τίθεται ο όρος επαναφορά.

ΥΛΙΚΟ ΚΑΙ ΜΕΘΟΔΟΣ

Παρουσιάζονται εικόνες MRI πρόσθιας παρεκτόπισης δίσκου, όπου γίνεται προσπάθεια σταδιοποίησης της παρεκτόπισης και της επαναφοράς του διάρθριου δίσκου.

Το στατιστικό δείγμα ήταν ασθενείς με συμπτώματα πόνου και δυσλειτουργίας των ΚΦΓΔ, στους οποίους διαγνώστηκε πρόσθια παρεκτόπιση κλινικά και επιβεβαιώθηκε με MRI εξέταση σε κλειστή θέση στόματος.

Ο έλεγχος των ασθενών έγινε στον ίδιο μαγνητικό τομογράφο 1,5T (GE Medical system) σε εγκάρσιο, οβελιαίο και στεφανιαίο επίπεδο και με τις τεχνικές MERGE και T2 στο ύψος των κροταφογναθικών αρθρώσεων. Το εγκάρσιο και το στεφανιαίο επίπεδο χρησιμοποιήθηκαν για τον εντοπισμό των κροταφογναθικών αρθρώσεων, ενώ το οβελιαίο επίπεδο για την λειτουργία και την παθολογία αυτών.

Στο οβελιαίο επίπεδο ελήφθησαν τομές σε τρείς θέσεις της κάτω γνάθου δηλαδή με κλειστό στόμα (ουδέτερη θέση), με ανοικτό στόμα (ενεργητική θέση) λέγοντας τον ασθενή να κρατήσει το στόμα του ανοικτό στην μέγιστη γι' αυτόν δυνατή θέση και τέλος με ανοικτό στόμα δίνοντας στον ασθενή να δαγκώσει συγκεκριμένου πάχους αντικείμενο (παθητική θέση).

Από τις ληφθείσες εικόνες εκτιμήθηκαν η σχέση του δίσκου και των κονδύλων με τα πρόσθια φύματα στις επιμέρους θέσεις, η απόσταση του κονδύλου από το φύμα καθώς και η υφή του δίσκου για την εκτίμηση τυχόν ρήξης αυτού.

examined on the MRI scanner in the various diagnostic centers follows the protocol for obtaining CT scans, where, when the patient's mouth is opened to separate the two jaws, a plastic syringe is given to bite into. This is a passive opening, which when applied to patients being examined on the MRI scanner, mobilizes the muscles that suspend the mandible, so that the mouth is not fully opened, a necessary condition for the diagnosis of misalignment and repositioning of the articular disc (11).

The aim of this study is to determine the importance of the distance of tuberosity head movement when using MRI to investigate anterior paracortical disc resection and to study when and under which conditions the term resection should be applied.

MATERIAL AND METHOD

MRI images of anterior disc misalignment are presented, where an attempt is made to staging the misalignment and articular disc reset.

The statistical sample was patients with symptoms of pain and TMJ dysfunction, in whom anterior paralysis was diagnosed clinically and confirmed by MRI examination in the closed mouth position.

Patients were examined on the same 1,5T MRI scanner (GE Medical system) in the transverse, occipital and coronal planes and with MERGE and T2 techniques at the level of the temporomandibular joints. The transverse and coronal planes were used to locate the temporomandibular joints, while the oblique plane was used to identify their function and pathology.

In the oblique plane, sections were taken in three positions of the mandible i.e. with the mouth closed (neutral position), with the mouth open (active position) by telling the patient to keep the mouth open in the maximum position possible for him and finally with the mouth open by giving the patient to bite an object of a certain thickness (passive position).

From the images obtained, the relationship of the disc and tuberosities to the anterior germs at the individual positions, the distance of the tuber from the germ and the texture of the disc were assessed to evaluate any disc rupture.

ΑΠΟΤΕΛΕΣΜΑΤΑ

Η απόσταση που διανύει η κεφαλή του κονδύλου εντός της άρθρωσης επηρεάζεται από την τεχνική λήψης και αυτό είναι καθοριστικό για τη διάγνωση

RESULTS

The distance travelled by the tubercle head into the joint is influenced by the acquisition technique and this is crucial for the diagnosis

Κλειστό στόμα Ενεργητική διάνοιξη/Active opening Παθητική διάνοιξη/Passive opening

Εικ. 1: Διαφορά μετακίνησης κονδύλου σε ενεργητική και παθητική διάνοιξη. Η ενεργητική διάνοιξη διαγιγνώσκει επαναφορά ενώ η παθητική μη επαναφορά

Fig. 1: Difference between moving an item to active and passive drilling. The active opening diagnoses a reset while the passive opening diagnoses no reset

Παθητική διάνοιξη/Passive opening Ενεργητική διάνοιξη/Active opening

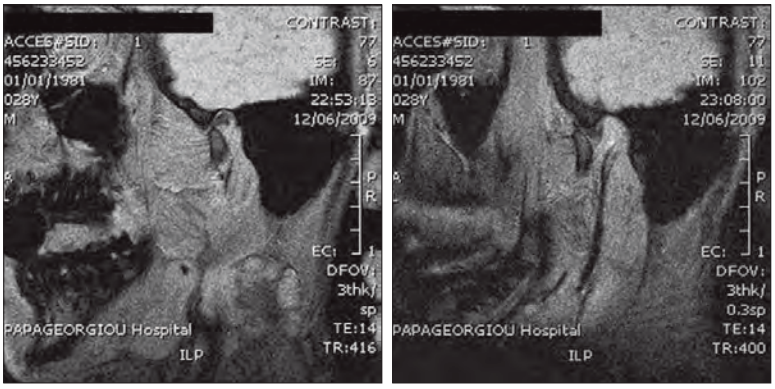

Εικ. 2: Διαφορά μετακίνησης κονδύλου σε ενεργητική και παθητική διάνοιξη. Η ενεργητική διάνοιξη διαγιγνώσκει υπερκινητική άρθρωση με υπερξάρθρημα κονδύλου ενώ η παθητική το υποκρύπτει

Fig. 2: Difference between moving an item to active and passive drilling. Active opening diagnoses a hypermobile joint with tuberosity hyperarticularity whereas passive overdistraction conceals it

1ου βαθμού/1st degree

Αριστερά κλειστό στόμα Αριστερά ανοιχτό στόμα

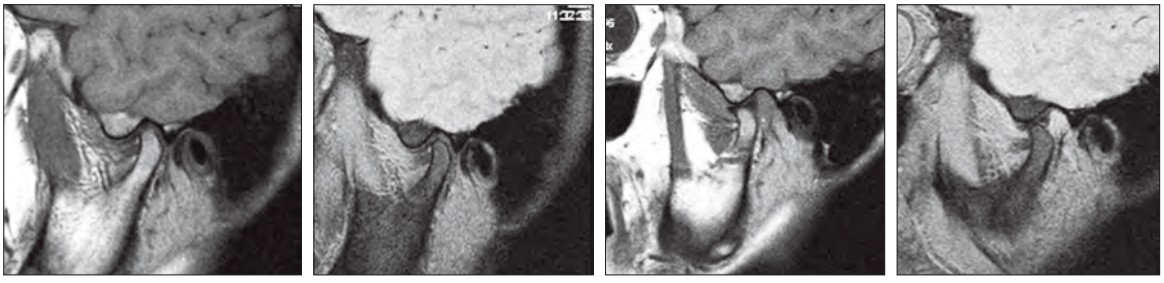

Εικ. 3: Μαγνητική τομογραφία με πρόσθια παρεκτόπιση 1ου βαθμού. Σε ενεργητική μέγιστη διάνοιξη εμφανίζεται η φυσιολογική σχέση φύματος, δίσκου και κεφαλής του κονδύλου.

Fig. 3: Magnetic resonance imaging with 1st degree anterior misalignment. In active maximal opening the normal relation of germ, disc and tubercle head is shown

2ου βαθμού/2nd degree

Αριστερά κλειστό στόμα

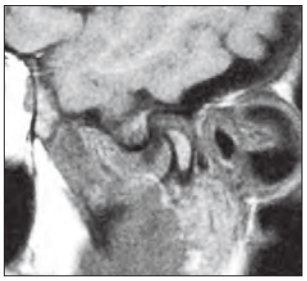

Αριστερά ανοιχτό στόμα

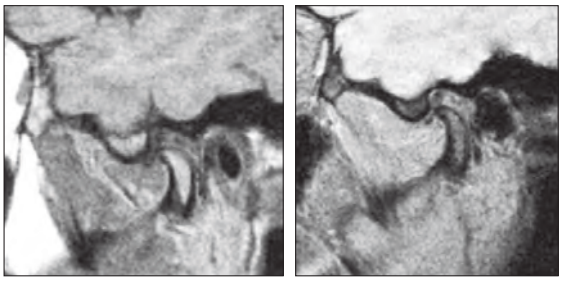

Εικ. 4: Μαγνητική τομογραφία με πρόσθια παρεκτόπιση 2ου βαθμού. Αν η διάγνωση δεν αναφέρει την περιορισμένη μετακίνηση του κονδύλου αποκρύπτεται η παθολογία κάτω από τον γενικό όρο επαναφορά
Fig. 4: Magnetic resonance imaging with 2nd degree anterior paralysis. If the diagnosis does not mention the limited movement of the tubercle the pathology is masked under the generic term "regression"

3ου βαθμού/3nd degree

Δεξιά κλειστό στόμα

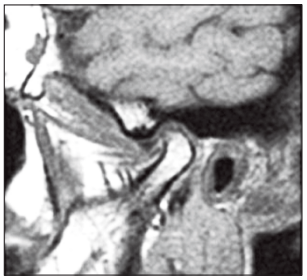

Δεξιά ανοιχτό στόμα

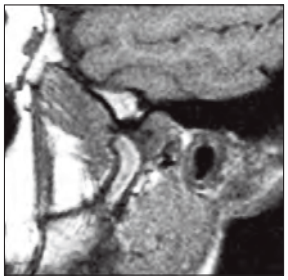

Εικ. 5: Μαγνητική τομογραφία με πρόσθια παρεκτόπιση 3ου βαθμού. Σε ενεργητική μέγιστη διάνοιξη εμφανίζεται η φυσιολογική σχέση φύματος, δίσκου και κεφαλής του κονδύλου.
Fig. 5: Magnetic resonance imaging with 3rd degree anterior misalignment. In active maximal opening the normal relation of germ, disc and tubercle head is shown.

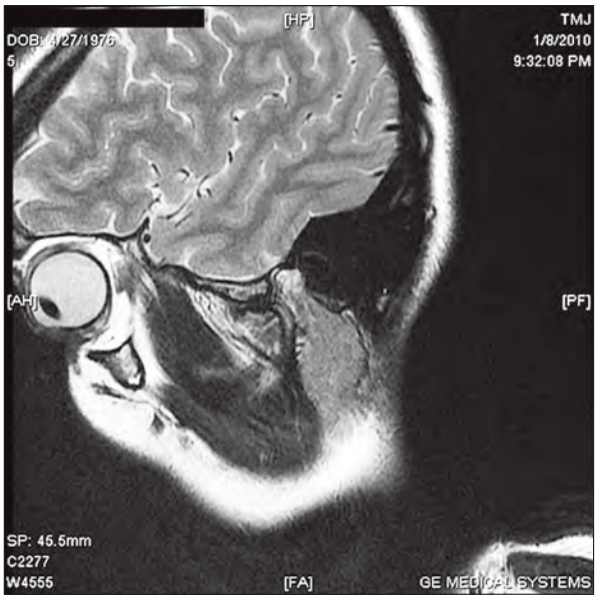

Εικ. 6: Μαγνητική τομογραφία με συσσωρευμένο υλικό του δίσκου σε ανοικτό στόμα.
Fig. 6: MRI with accumulated disc material in an open mouth.

ΣΥΖΗΤΗΣΗ

Η υπερκινητικότητα και το υπερξάρθρημα συχνά συνυπάρχει με την πρόσθια παρεκτόπιση του δίσκου, διαφεύγοντας της διάγνωσης ακόμα και με απεικόνιση MRI λόγω εφαρμογής της τεχνικής με παθητική διάνοιξη.
Το συμπέρασμα αυτό, συμφωνεί με την άποψη των

DISCUSSION

Hypermobility and hypermobility often coexist with anterior disc misalignment, evading diagnosis even with MRI imaging due to the application of the passive-opening technique.
This conclusion is in agreement with the opinion of

Chang και συν. (2015) οι οποίοι διερεύνησαν τη σχέση μεταξύ δυσλειτουργίας των κροταφογναθικών διαρθρώσεων (TMD) και συνδρόμου υπερκινητικής άρθρωσης (JHS) και διαπίστωσαν στατιστικά σημαντική συσχέτιση των TMD με την υπερκινητικότητα των αρθρώσεων. Οι ερευνητές συμπεραίνουν ότι οι ασθενείς με εσωτερική αποδιοργάνωση των αρθρώσεων και διαταραχές στο δίσκο έχουν 6,7 φορές περισσότερες πιθανότητες να διαγνωστούν με σύνδρομο υπερκινητικότητας σε σύγκριση με ασθενείς που παρουσιάζουν δυσλειτουργίες των αρθρώσεων χωρίς εμπλοκή του δίσκου, αλλά η διάγνωση διαφεύγει (12).

Το εύρος κίνησης αξιολογείται με μεγαλύτερη ακρίβεια με ενεργή τεχνική. Οι ασθενείς είναι σε θέση ν' ανοίξουν τα στόματά τους σε μέγιστο άνοιγμα χωρίς ένα προκαθορισμένο διάστημα. Η εκτίμηση αυτή υπογραμμίζεται από εργασίες των Takatsuka και συν. (2005), όπου τονίζεται ότι το ενεργό άνοιγμα της ΚΦΓΔ μπορεί να αναπαράγει με μεγαλύτερη ακρίβεια τη λειτουργία της ΚΦΓΔ από μια παθητική αξιολόγηση λόγω του δυνητικού ρόλου των πλάγιων πτερυγοειδών μυών στη διαταραχή της ΚΦΓΔ (13).

Θεωρούμε ότι η μετακίνηση της κεφαλής του κονδύλου και η καταγραφή της απόστασης που διανύει από τη θέση κλειστού στόματος μέχρι την μέγιστη διάνοιξη είναι η ποσοτικοποιημένη απόδειξη της παθολογίας της άρθρωσης και θα πρέπει να παρέχεται από τα ακτινολογικά εργαστήρια στους κλινικούς, με μαθηματικούς όρους σε mm (χιλιοστά).

Αν η απόσταση από την κορυφή του αρθρικού φύματος μέχρι το κέντρο του κονδύλου, σε θέση κλειστού στόματος είναι x, αναμένουμε σε θέση πλήρους διάνοιξης, ο κόνδυλος να διανύσει τη διαδρομή x και η απόσταση μεταξύ των δύο σημείων να μηδενίζεται.

Αν η απόσταση από την κορυφή του αρθρικού φύματος μέχρι το κέντρο του κονδύλου, σε θέση πλήρους διάνοιξης, είναι ψ<x και ο κόνδυλος υπολείπεται του αρθρικού φύματος, δεν πρόκειται για κανονική επαναφορά, αλλά για συσσώρευση του υλικού του δίσκου, που παρεμβάλλεται στη διαδρομή του κονδύλου και παρεμποδίζει τη φυσιολογική τοποθέτησή του κάτω από την κορυφή του αρθρικού φύματος.

Αν η απόσταση από την κορυφή του αρθρικού φύματος μέχρι το κέντρο του κονδύλου, σε θέση πλήρους διάνοιξης, είναι z<x και ο κόνδυλος βρίσκεται πιο μπροστά από το αρθρικό φύμα, πρόκειται για υπερξάρθρημα και ο κόνδυλος διανύει απόσταση μεγαλύτερη από αυτή που καταμετράται σε θέση κλειστού στόματος.

Πρόκειται για καταστάσεις υψηλού κινδύνου για την ακεραιότητα του δίσκου, ο οποίος μπορεί να υποστεί εκφύλιση λόγω παραμόρφωσης και αναδίπλωσης ή ρήξης των οπισθοδισκικών ιστών. Φαίνεται ότι η εκφύλιση του δίσκου ξεκινάει από το οπίσθιο συγκρότημα του δίσκου. Ιδιαίτερης βαρύτητας στην απεικόνιση MR είναι τα έμμεσα σημεία δυσλειτουργίας των ΚΦΓΔ, όπως η

Chang et al. (2015) who investigated the relationship between temporomandibular joint dysfunction (TMD) and joint hypermobility syndrome (JHS) and found a statistically significant association between TMD and joint hypermobility. The researchers conclude that patients with internal joint dysfunction and disc disorders are 6.7 times more likely to be diagnosed with hypermobility syndrome compared to patients who present with joint dysfunction without disc involvement but miss the diagnosis (12).

Range of motion is more accurately assessed with an active technique. Patients are able to open their mouths to maximum opening without a predetermined interval. This assessment is underlined by the work of Takatsuka et al. (2005), where it is emphasised that active opening of the CSF can more accurately reproduce CSF function than a passive assessment due to the potential role of the lateral pterygoid muscles in CSF disruption (13).

We believe that the movement of the tubercle and head and the recording of the distance it travels from the closed mouth position to maximum opening is quantified evidence of joint pathology and should be provided by radiology laboratories to clinicians, in mathematical terms in mm (millimeters).

If the distance from the apex of the articular graft to the centre of the tuber in the closed position is x, we expect in the full-opening position, the tuber to travel the distance x and the distance between the two points to be zero.

If the distance from the apex of the articular graft to the centre of the tuber, in the fully open position, is ψ< x and the tuber falls short of the articular graft, this is not normal resorption but an accumulation of disc material interfering with the tuber's path and preventing normal positioning under the apex of the articular graft.

If the distance from the apex of the synovial membrane to the centre of the tuber, in the fully open position, is z<x and the tuber is more anterior to the synovial membrane, this is a hyperextension and the tuber travels a distance greater than that measured in the closed position.

These are high-risk situations for the integrity of the disc, which may degenerate due to deformation and folding or rupture of the posterior tissues. It appears that disc degeneration starts from the posterior disc complex. Of particular importance in MR imaging are indirect signs of CSF dysfunction, such as thickening of the external pterygoid ligaments and rupture of the posterior tissues. In a paper by Wang M. et al. (2009) demonstrated that the anterior and intermediate disc zones are thicker in TMD patients than in healthy subjects and that disc thickness can change when the tubercle moves in or out of the temporal gyrus during mouth opening and closing. The thickness of the posterior zone increases with opening to the mouth in both asymptomatic and TMD subjects (14).

πύκνωση των συνδέσμων του έξω πτερυγοειδούς και η ρήξη των οπισθοδισκικών ιστών.

Σε εργασία των Wang M. και συν. (2009) καταδεικύεται ότι η πρόσθια ζώνη και η ενδιάμεση ζώνη των δίσκων είναι παχύτερες σε ασθενείς με TMD από ό, τι σε υγιή άτομα και και ότι το πάχος του δίσκου μπορεί να αλλάξει όταν ο κονδύλος κινείται μέσα ή έξω από την κροταφική γλήνη κατά το άνοιγμα και το κλείσιμο του στόματος. Το πάχος της οπίσθιας ζώνης αυξάνεται με το άνοιγμα στο στόμα τόσο σε ασυμπτωματικά όσο και σε άτομα με TMD (14).

Η πρόσθια και η ενδιάμεση ζώνη του δίσκου δίνουν χαμηλότερης έντασης σήμα από την οπίσθια ζώνη που δίνει μεγαλύτερης έντασης σήμα σε φυσιολογική κατάσταση, αλλά πιο χαμηλό σε ασθενείς με χρόνιες παθήσεις του δίσκου (15).

Οι οπισθοδισκικοί ιστοί περιλαμβάνουν και αγγειονευρώδεις δομές. Μία υψηλότερη ένταση σήματος T2, λόγω ενός υψηλότερου βαθμού αγγειακής προσφοράς, έχει βρεθεί στους οπισθοδισκικούς ιστούς των επώδυνων αρθρώσεων σε σύγκριση με εκείνη των ασυμπτωματικώναρθρώσεων (16,17). Από την άλλη πλευρά, μια μειωμένη ένταση σήματος μπορεί να σχετίζεται με ινώδεις μεταβολές που παρατηρούνται σε έναν χρόνια εκτοπισμένο δίσκο (18).

Σε εργασία των Orhan K. (2006) όπου μετρήθηκαν οι εντάσεις σήματος (SI) του οπίσθιου συγκροτήματος και της πρόσθιας ζώνης των διάρθριων δίσκων απεδείχθη ότι η ένταση σήματος (SI) των οπίσθιων ζωνών αυξάνει με την πρόοδο της εσωτερικής διαταραχής, και βρέθηκε να είναι υψηλότερη από εκείνη της πρόσθιας ζώνης των δίσκων (8). Σε αυτή την περίπτωση, αποκτά ιδιαίτερη σημασία η έγκαιρη διάγνωση και η πρώιμη παρέμβαση, αποκαθιστώντας την υγρασία και τη λίπανση της άρθρωσης και προλαμβάνοντας μορφολογικές και λειτουργικές, μη αναστρέψιμες βλάβες του δίσκου. (19,20).

Σε εργασία των Yang Z και συν. (2017), όπου μετρήθηκε με αντίστοιχο τρόπο η μετακίνηση του κονδύλου,, η δραστηριότητα του κονδύλου σε πρόσθια μετατόπιση δίσκου χωρίς επαναφορά σε ασθενείς ήταν σημαντικά μικρότερη από εκείνη των ασθενών με επαναφορά και αυτή με τη σειρά της από την ομάδα ελέγχου, υποδεικνύοντας την ύπαρξη περιορισμένης κινητικότητας του κονδύλου σε ασθενείς με πρόσθια μετατόπιση δίσκου χωρίς επαναφορά, η οποία εκδηλώνεται και κλινικά με περιορισμένο άνοιγμα στόματος (21).

Είναι αξιοπρόσεκτο ότι σε όλες τις μελέτες η στατική απεικόνιση ταυτίζεται με την παθητική μέθοδο διάνοιξης στόματος και τη χρήση ενδοστοματικών συσκευών, (22-25).

Αντίστοιχα, ως ενεργητική διάνοιξη μελετάται μόνο η δυναμική MRI (cine) με τις κινηματικές ακολουθίες και παλαιότερα, πριν την εμφάνισή τους η pseutodynamic τεχνικές, που προσπαθούσαν καρέ-καρέ να αναπαρά-

The anterior and intermediate zones of the disc give a lower intensity signal than the posterior zone which gives a higher intensity signal in normal condition, but lower in patients with chronic disc disease (15).

The retrograde tissues also include angiovascular structures. A higher T2 signal intensity, due to a higher degree of vascular supply, has been found in the retrodiscal tissues of painful joints compared to that of asymptomatic joints (16-17). On the other hand, a reduced signal intensity may be associated with fibrous changes observed in a chronically displaced disc (18).

In a paper by Orhan K. (2006)8 where the signal intensities (SI) of the posterior complex and anterior zone of the intervertebral discs were measured, it was shown that the signal intensity (SI) of the posterior zones increases with the progression of internal disruption, and was found to be higher than that of the anterior zone of the discs. In this case, early diagnosis and early intervention, restoring moisture and lubrication of the joint and preventing morphological and functional irreversible disc damage, becomes of particular importance (19,20).

In a study by Yang Z et al. (2017) (21), where condylar motion was measured in a similar way, the condylar activity in anterior disc displacement without reposition in patients was significantly lower than that of patients with reposition and in turn than that of the control group, indicating the existence of limited condylar mobility in patients with anterior disc displacement without reposition, which is also manifested clinically with limited mouth opening.

It is noteworthy that in all studies static imaging is identified with the passive method of mouth opening and the use of intraoral devices (22-25).

Similarly, only dynamic MRI (cine) with kinematic sequences is studied as active opening and earlier, before the advent of pseutodynamic techniques, which tried to reproduce frame by frame the dynamic function of the joint (22.23.26-29).

In a paper by E.Y. Wang et al. (2007) (30), where a comparative study of dynamic (Haste MR) with static oblique oblique (Pd) proton density imaging is performed, the researchers agree that dynamic imaging shows reduced sensitivity and also poor imaging of posterior tissues in the closed mouth position. However, they find that it is superior in dynamically estimating disc position and provides additional information on the range of motion of the tuberosity. The researchers study static imaging only with the passive technique, so they find underestimation of tuberosity range of motion and inconsistency between raters in estimating hypermobility. The advantages of dynamic imaging include reduced examination time and the unnecessary use of intraoral devices.

The kinematic sequence qualitatively demonstrates tu-

γουν τη δυναμική λειτουργία της άρθρωσης (22), (23), (26-29).

Σε εργασία των E.Y. Wang και συν. (2007), όπου γίνεται συγκριτική μελέτη της δυναμικής (Haste MR) με τη στατική οβελιαία πλάγια απεικόνιση (Pd) πυκνότητας πρωτονίων, οι ερευνητές συμφωνούν ότι η δυναμική απεικόνιση παρουσιάζει μειωμένη ευαισθησία αλλά και κακή απεικόνιση των οπισθοδισκικών ιστών στην κλειστή θέση στόματος. Ωστόσο διαπιστώνουν ότι υπερτερεί στη δυναμική εκτίμηση της θέσης του δίσκου και δίνει πρόσθετες πληροφορίες για το εύρος κίνησης του κονδύλου. Οι ερευνητές μελετούν τη στατική απεικόνιση μόνο με την παθητική τεχνική, οπότε διαπιστώνουν υποεκτίμηση του εύρους κίνησης του κονδύλου και ασυμφωνία μεταξύ των βαθμολογητών στην εκτίμηση της υπερκινητικότητας. Στα πλεονεκτήματα της δυναμικής απεικόνισης συγκαταλέγουν το μειωμένο χρόνο εξέτασης αλλά και τη μη αναγκαία χρήση ενδοστοματικών συσκευών (30).

Η κινηματική ακολουθία εμφανίζει ποιοτικά την μετακίνηση του κονδύλου και την ύπαρξη υπερξαρθήματος, αλλά υπολείπεται στην μελέτη της μορφολογίας του δίσκου και την εκτίμηση των μαλακών ιστών της άρθρωσης.

Η μορφολογία του δίσκου θα πρέπει να περιγράφεται αναλυτικά γιατί είναι ενδεικτική της λειτουργίας του. Η μελέτη της μορφολογίας του δίσκου μπορεί να γίνει μόνο σε στατική απεικόνιση γιατί παρουσιάζει μεγάλη ποικιλομορφία όπως πάχυνση, παρατυπία, ισοπέδωση, αναδίπλωση, εκφυλισμό μέχρι διάτρηση, γεγονός που απαιτεί την έγχυση παραμαγνητικού υλικού.

Η διάγνωση «επαναφορά» με τον τρόπο που τίθεται στην ρουτίνα των ακτινολογικών εργαστηρίων δεν αφορά την εξέταση της διπέταλης ζώνης ούτε την τοποθέτηση του δίσκου κάτω από το αρθρικό φύμα και μεταξύ αυτού και της κεφαλής του κονδύλου. Ως «επαναφορά» καταγράφεται κάθε περίπτωση όπου η κεφαλή του κονδύλου σε θέση μέγιστης διάνοιξης συναντά το δίσκο, ανεξάρτητα από την απόσταση από το αρθρικό φύμα. Με τον τρόπο αυτό καταγράφεται επαναφορά σε όλες τις περιπτώσεις και με τις δύο μεθόδους. Αυτό πιθανόν ερμηνεύεται από τη μοριακή δομή του ίδιου του δίσκου και των συνδέσμων του. Γνωρίζουμε ότι η ρήξη στις ίνες των συνδέσμων επέρχεται βαθμιαία και η κάθε ίνα ακολουθεί ξεχωριστό διάγραμμα διάτασης (31,32). Ως εκ τούτου, για κάποιο χρονικό διάστημα και μέχρι να επέλθει ολική ρήξη, ο δίσκος χάνει σταδιακά τη λειτουργικότητά του και απλώς παρεμβάλλεται ως συσσωρευμένο υλικό εντός της κροταφικής γλήνης και πριν από το αρθρικό φύμα. Σε αυτή την περίπτωση, δεν πρόκειται για πραγματική επαναφορά, αλλά για παρεμπόδιση της μεταφορικής κίνησης του κονδύλου, ο οποίος συναντά το συσσωρευμένο υλικό του δίσκου και στην πιο μικρή προσπάθεια μετακίνησης. Έτσι, αυτό που ερμηνεύεται

berosity movement and the presence of hyperextension, but falls short in studying disc morphology and assessing the soft tissues of the joint.

The morphology of the disc should be described in detail because it is indicative of its function. The study of disc morphology can only be done on static imaging because it shows great variability such as thickening, irregularity, flattening, folding, degeneration and even perforation, which requires the injection of paramagnetic material.

The diagnosis of "repositioning" in the way it is routinely made in radiology laboratories does not involve the examination of the bifocal zone or the placement of the disc under the articular graft and between it and the head of the tubercle. A 'retraction' is defined as any instance where the tubercle head in the position of maximum opening meets the disc, irrespective of the distance from the synovial membrane. In this way, reversion is recorded in all cases by both methods. This is probably explained by the molecular structure of the disc itself and its ligaments. We know that rupture in the ligament fibers occurs gradually and each fiber follows a distinct stretching pattern (31,32). Therefore, over a period of time and until total rupture occurs, the disc gradually loses its functionality and simply inserts as accumulated material within the temporal fossa and in front of the synovial graft. In this case, it is not a question of a true repositioning, but of an obstruction of the translational movement of the tubercle, which encounters the accumulated disc material in the slightest attempt at movement. Thus, what is interpreted as a reset conceals the extent of the pathology of the joint, because it is not a restoration of the normal disc-condyle-substance relationship, but a situation that is detrimental to the morphology of the disc and an intermittent and obstructive opening. Therefore, the question arises as to what actually constitutes a disc repositioning and when the corresponding diagnosis should be made.

The MRI diagnosis as disc reset should refer to the integrity of the bifacial zone otherwise it may not be a true reset but a simple interference of the disc with the movements of the tubercle head. This is an additional reason for calculating tuberosity displacement, because true reduction is considered to be the positioning of the disc under the top of the synovial membrane and between it and the tuberosity head (33-34). Beer et al. (2004) (35) suggest that the position of the disc should be evaluated by the interzone and the absence of interference of the interzone between the tubercle head and the articular graft should be assessed.

In a paper by Tomas et al. (2006) (36) it was reported that the mean values of the superior and inferior pterygoid ligaments in the closed mouth position were significantly higher in the patients than in the control group. The only findings were observed in images taken in the

ως επαναφορά, υποκρύπτει το μέγεθος της παθολογίας της άρθρωσης, γιατί δεν πρόκειται για αποκατάσταση της φυσιολογικής σχέσης δίσκου-κονδύλου-φύματος, αλλά για μια επιβαρυντική για τη μορφολογία του δίσκου κατάσταση και για μια μετ'εμποδίων διαλείπουσα διάνοιξη. Ως εκ τούτου προκύπτει ο προβληματισμός τι πραγματικά αποτελεί επαναφορά του δίσκου και πότε πρέπει να τίθεται η αντίστοιχη διάγνωση.

Η διάγνωση MRI ως επαναφορά του δίσκου θα πρέπει να αφορά στην ακεραιότητα της διπέταλης ζώνης αλλιώς μπορεί να μην πρόκειται για πραγματική επαναφορά, αλλά απλή παρεμβολή του δίσκου στις μετακινήσεις της κεφαλής του κονδύλου. Αυτός είναι ένας επιπλέον λόγος για τον υπολογισμό της μετακίνησης του κονδύλου, γιατί πραγματική επαναφορά θεωρείται η τοποθέτηση του δίσκου κάτω από την κορυφή του αρθρικού φύματος και μεταξύ αυτού και της κεφαλής του κονδύλου (33,34).

Οι Beer και συν. (2004) προτείνουν η θέση του δίσκου να αξιολογείται από την ενδιάμεση ζώνη και να εκτιμάται η απουσία παρεμβολής της ενδιάμεσης ζώνης μεταξύ της κεφαλής του κονδύλου και του αρθρικού φύματος (35).

Σε εργασία των Tomas και συν. (2006) αναφέρεται ότι οι μέσοι όροι τιμών στους άνω και κάτω συνδέσμους του έξω πτερυγοειδή στη θέση κλειστού στόματος εμφανίζονται σημαντικά υψηλότεροι στους ασθενείς από ό,τι στην ομάδα ελέγχου. Παρατηρήθηκαν μόνο ευρήματα σε εικόνες που ελήφθησαν στη θέση κλειστού στόματος, αφού σε ανοιχτή θέση στόματος, οι διάμετροι αυτών των συνδέσεων ήταν φυσιολογικά μεγαλύτερες από ό,τι στη θέση κλειστού στόματος Επιπλέον, η διάμετρος της κατώτερης μοίρας του έξω πτερυγοειδή παρουσίασε αναλογική αύξηση με τις αυξήσεις του βαθμού μετατόπισης του δίσκου(36). Αυτά τα ευρήματα είναι παρόμοια με εκείνα των ηλεκτρομυογραφικών μελετών του Lafreniere και συν. (1997) που έδειξαν ότι η κατώτερη μοίρα του έξω πτερυγοειδή μπορεί να γίνει υπερδραστήρια σε περιπτώσεις εσωτερικής διαταραχής της ΚΦΓΔ (37).

Η υπερκινητικότητα, είναι πιθανό να αφορά την άρθρωση στην οποία βρίσκεται ο πρόσθια παρεκτοπισμένος δίσκος ή την άλλη άρθρωση του ασθενή. Θεωρείται πιθανό η υπερκινητικότητα να οδηγεί σε ρήξη των οπισθοδισκικών συνδέσμων και πρόσθια παρεκτόπιση του δίσκου με συμπτώματα πόνου και δυσκινησίας του κονδύλου. Ωστόσο καταγράφηκε μία ισχυρή τάση να εμφανίζεται η υπερκινητικότητα όταν χρησιμοποιείται η ενεργητική διάνοιξη ενώ συστηματικά αποκρύπτεται με την παθητική. Στον έλεγχο των κλινικών κριτηρίων σε σχέση με τα απεικονιστικά ευρήματα, τα αποτελέσματα των ερευνών καταδεικνύουν ότι η θέση του πόνου σχετίζεται με τη θέση που δε γίνεται επαναφορά, αλλά η παθολογική θέση του δίσκου δε σχετίζεται με την εμ-

closed mouth position, since in the open mouth position, the diameters of these ligaments were normally larger than in the closed mouth position. These findings are similar to those of the electromyographic studies of Lafreniere et al. (1997) (37) who showed that the inferior fate of the external pterygoid can become hyperactive in cases of internal derangement of the CFG.

In testing the clinical criteria against the imaging findings, the results of the studies demonstrate that the location of pain is related to the position of non-restoration, but the abnormal position of the disc is not related to the occurrence of pain in the same or the other joint. 11The hyperactivity, is likely to involve the joint in which the anteriorly displaced disc is located or the patient's other joint. It is considered possible that hyperactivity may lead to rupture of the posterior ligaments and anterior disc displacement with symptoms of pain and dyskinesia of the condyle. However, a strong tendency for hypermobility to occur when using the active opening while it is systematically masked with the passive opening was recorded in the present study.

Future research will be useful to focus on the three-dimensional drift of the head in space, trying to reproduce the head's movement pattern with an energetic method and kinematic sequences.

CONCLUSIONS

The importance of condylar head movement is great in the study of temporomandibular joint dysfunctions and should always be evaluated in conjunction with the position of the articular disc and the morphology of the disc and its morphology. When "repositioning" is recorded as every case where the condyle head in a position of maximum opening meets the disc, regardless of the distance from the articular germ, what is interpreted as repositioning conceals the extent of the joint pathology, because it is not a restoration of the normal disc-condyle-physical relationship, but a situation that is detrimental to the morphology of the disc and an intermittent opening with obstacles.

Hypermobility and hypermobility often coexist with anterior disc misalignment, evading diagnosis even with MRI imaging due to the application of the passive-opening technique.

Static imaging with the active opening is currently the method of choice that provides the necessary information both for the range of tuberosity movement and for the study of the disc and posterior tissue morphology.

φάνιση πόνου στην ίδια ή την άλλη άρθρωση (11). Μελλοντικές έρευνες θα έχει νόημα να επικεντρωθούν στην τρισδιάστατη μετακίνηση του κονδύλου στο χώρο, προσπαθώντας να αποδώσουν με ενεργητική μέθοδο και κινηματικές ακολουθίες το διάγραμμα μετακίνησης του κονδύλου.

ΣΥΜΠΕΡΑΣΜΑΤΑ

Η σημασία της μετακίνησης της κεφαλής του κονδύλου είναι μεγάλη στη μελέτη των δυσλειτουργιών της κροταφογναθικής άρθρωσης και θα πρέπει πάντα να αξιολογείται σε συνδυασμό με τη θέση του διάρθριου δίσκου και την μορφολογία του

Η υπερκινητικότητα και το υπερξάρθρημα συχνά συνυπάρχει με την πρόσθια παρεκτόπιση του δίσκου, διαφεύγοντας της διάγνωσης ακόμα και με απεικόνιση MRI λόγω εφαρμογής της τεχνικής με παθητική διάνοιξη.

Όταν ως «επαναφορά» καταγράφεται κάθε περίπτωση όπου η κεφαλή του κονδύλου σε θέση μέγιστης διάνοιξης συναντά το δίσκο, ανεξάρτητα από την απόσταση από το αρθρικό φύμα, αυτό που ερμηνεύεται ως επαναφορά, υποκρύπτει το μέγεθος της παθολογίας της άρθρωσης, γιατί δεν πρόκειται για αποκατάσταση της φυσιολογικής σχέσης δίσκου-κονδύλου-φύματος, αλλά για μια επιβαρυντική για τη μορφολογία του δίσκου κατάσταση και για μια μετ'εμποδίων διαλείπουσα διάνοιξη. Η στατική απεικόνιση με ενεργητική διάνοιξη αποτελεί προς το παρόν τη μέθοδο εκλογής που παρέχει τις αναγκαίες πληροφορίες τόσο για το εύρος μετακίνησης του κονδύλου όσο και για τη μελέτη της μορφολογίας του δίσκου και των οπισθοδισκικών ιστών.

ΒΙΒΛΙΟΓΡΑΦΙΑ/REFERENCES

1. Dolwick MF. Intraarticular disc displacement. Part I. Its questionable role in temporomandibular joint pathology. J Oral Maxillofac Surg 1995; 53: 1069-1072.
2. Schiffman E. et al. Diagnostic Criteria for Temporomandibular Disorders (DC/TMD) for Clinical and Research Applications: Recommendations of the International RDC/TMD Consortium Network and Orofacial Pain Special Interest Group. Journal of Oral & Facial Pain and Headache 2014; 28: 6-27.
3. Aoyama S, Kino K, Amagasa T, et al. Clinical and Magnetic resonance imaging study of unilateral sideways disc displacements of Temporomandibular joint. J Med Dent Sci 2002; 49: 89-94
4. Larheim TA, Westesson PL, Sano T. Temporomandibular Joint Disc Displacement. Comparison in asymptomatic volunteers and patients. Radiology 2001; 218: 428-432.
5. Kannan A, Sathasivasubramanian S. Comparative study of clinical and Magnetic resonance imaging diagnosis in patients with internal derangement of the temporomandibular joint. J Indian Acad Oral Med Radiol 2011; 23: 569-575.
6. Benbelaid R, Fleiter B. Sensitivity and specificity of a new MRI method evaluating temporomandibula joint disc condyle relationship- in vivo study. Surg Radiol Anat 2006; 28: 71-75
7. Manfredini D, Guarda-Nardini L. Agreement between Research Diagnostic Criteria for Temporomandibular Disorders and magnetic resonance diagnoses of temporomandibular disk displacement in a patient population. Int J Oral Maxil¬lofac Surg 2008; 37: 612-616
8. Orhan K, Nishiyama H, Tadashi S, Murakami S, Furukawa S. Comparison of altered signal intensity, position, and morphology of the TMJ disk in MR images corrected for variations in surface coil sensitivity. Oral Surg Oral Med Oral Pathol Oral Radiol Endod 2006; 101: 515-522.
9. Marguelles-Bonnet RE, Carpentier P, Yung JP, et al. Clinical diagnosis compared with findings of magnetic resonance imaging in 242 patients with internal derangement of the TMJ. J Orofac Pain 1995; 9: 244-253.
10. Orsini MG, Kuboki T, Terada S, Matsuka Y, Yamashita A, Clark GT. Diagnostic value of 4 criteria to interpret temporomandibular joint normal disk position on magnetic resonance images. Oral Surg Oral Med O 1998; 86: 489-97.
11. Papadeli Ch. (2017) Study of the temporomandibular disorders (TMD) using magnetic resonan¬ce imaging (MRI) with active and passive mouth opening, Doctoral dissertation, AUTH, Thessaloniki
12. Chang TH, Yuh DY, Wu YT, Cheng WC, Lin FG, Shieh YS, Fu E, Huang RY. The association between temporomandibular disorders and joint hypermobility syndrome: a nationwide population-based study. Clin Oral Investig 2015; 19(8):2123-32.
13. Takatsuka S, Yoshida K, Ueki K, et al. Disc and condyle translation in patients with temporomandibular disorder. Oral Surg Oral Med Oral Path 2005; 99: 614-621
14. Wang M, Cao H, Ge Y, Widmalm SE. Magnetic resonance imaging on TMJ disc thickness in TMD patients: A pilot study, J Prosthet Dent 2009; 102(2): 89-93.
15. Drace JE, Enzmann DR. Defining the normal temporomandibular joint: Closed-, partially open-, and open-mouth MR imaging of asymptomatic subjects. Radiology. 1990; 177: 67-71.
16. Suenaga S, Hamamoto S, Kawano K, Higashida Y, Noikura T. Dynamic MR imaging of the temporomandibular joint in patients with arthrosis: relationship between contrast enhancement of the posterior disk attachment and joint pain. AJR Am J Roentgenol 1996; 166: 1475-1481.
17. Suenaga S, Sonoda S, Oku T, Abeyama K, Noikura T. MRI of the temporomandibular joint disk and posterior disk attach-

ment before and after nonsurgical treatment. J Comput Assist Tomogr1997; 21: 892-896.
18. Westesson PL, Paesani D. MR imaging of the TMJ. Decreased signal from the retrodiskal tissue. Oral Surg Oral Med Oral Pathol. 1993; 76: 631-635.
19. Caplan A.L. Cartilage. Sci am 1984; 251: 84-87.
20. Carvalho RS, Yen EHK, Suga DM. Glycosaminoglycan synthesis in the rat articular disk in response to mechanical stress. Am J Orthod Dentofacial Orthop 1995; 107: 401-410.
21. Yang Z, Wang M, Ma Y, Lai Q, Tong D, Zhang F, Dong L. Magnetic Resonance Imaging (MRI) Evaluation for Anterior Disc Displacement of the Temporomandibular Joint, Med Sci Monit. 2017; 23: 712-718.
22. Emshoff R, Brandlmaier I, Bertram S, Rudisch A. Comparing methods for diagnosing temporomandibular joint disk displacement without reduction. J Am Dent Assoc 2002; 133: 442-451
23. Burnett KR, Davis CL, Read J. Dynamic display of the temporomandibular joint meniscus by using fast-scan MR imaging. AJR Am J Roentgenol 1987; 149: 959-962
24. Chen YJ, Gallo LM, Meier D, et al. Dynamic magnetic resonance imaging technique for the study of the temporomandibular joint. J Orofacial Pain 2000; 14: 65-73.
25. Maubon A, Batifol L, Teissier JM, et al. Static and dynamic magnetic resonance imaging of the temporomandibular joint [in French]. J Radiol 1999; 80 (suppl 2) : 257-263
26. Schellhas KP, Fritts HM, Heithoff KB, Jahn JA, Wilkes CH, Omlie MR. Temporomandibular joint: MR fast scanning. Cranio 1988; 6: 209-216.
27. Conway WF, Hayes CW, Campbell RL. Dynamic magnetic resonance imaging of the temporomandibular joint using FLASH sequences. J Oral Maxillofac Surg 1988; 46: 930-938.
28. Behr M, Held P, Leibrock A, et al. Diagnostic potential of pseudo-dynamic MRI (CINE mode) for evaluation of internal derangement of the TMJ. Eur J Radiol 1996; 23: 212-215
29. Maniere-Ezvan A, Havet T, Franconi JM, Quemar JC, de Certaines JD. Cinematic study of temporomandibular joint motion using ultra-fast magnetic resonance imaging. Cranio 1999; 17: 262-267.
30. Wang EY, Mulholland TP, Pramanik BP, et al. Dynamic sagittal half-Fourier acquired single-shot turbo spin-echo MR imaging of the temporomandibular joint: initial experience and comparison with sagittal oblique proton-attenuation images. Am J Neuroradiol 2007; 28: 1126-1132.
31. Cage JP, Francis MJO, Triffitt JT. Collagen and Dental Matrices, Wright, 1989; 117-129.
32. Scapino P, Canham B, Finlay M, Mills D. The behavior of collagen fibres in stress relaxation and stress distribution in the jaw-joint disc of rabbits. Archs oral Biol 1996; 41: 1039-1052
33. Hasan Nahla Mohamed Ali, Abdelrahman Tarek Elsayed Ftohy MRI evaluation of TMJ internal derangement: Degree of anterior disc displacement correlated with other TMJ soft tissue and osseous abnormalities The Egyptian Journal of Radiology and Nuclear Medicine Volume 45, Issue 3, September 2014; 735-744.
34. Celic R, Jerolimov V, Zlataric K.D, Klaic B. Measurement of mandibular movements in patients with temporomandibular disorders and in asymptomatic subjects Coll Antropol, 27 (Suppl 2) (2003), pp. 43-49.
35. Beer A, Kolk A, Neff A, et al. Cine MRI of the temporomandibular joint in comparison to static MRI and axiography [in German]. Rofo 2004; 176: 506-512.
36. Tomas X. Berenguer J, Quinto L, Nicolaou C, Mercader J-M, Castro V. MR Imaging of Temporomandibular Joint Dysfunction: A Pictorial Review RadioGraphics 2006; 26:765-781
37. Lafreniere CM, Lamontagne M, el-Sawy R. The role of the lateral pterygoid muscles in TMJ disorders during static conditions. Cranio1997; 15: 38-52

Διεύθυνση επικοινωνίας:
Χρυσή Παπαδέλλη
Πατριάρχου Ιωακείμ 26
546 35 Θεσσαλονίκη, Ελλάδα
Τηλ.: +30 6944165336
e-mail: chrysapapadeli@gmail.com

Adress:
Chrysi Papadeli
Patriarchou Ioakim 26
546 35 Thessaloniki, Greece
Tel: +30 6944165336
e-mail: chrysapapadeli@gmail.com

Οστική ανάπλαση για τοποθέτηση οδοντικών εμφυτευμάτων: Πενταετής αναδρομική μελέτη 358 περιπτώσεων

Λάμπρος Γκουτζάνης[1], Χαρά Χατζηχαλεπλή[2], Παναγιώτης Γκουτζάνης[3], Μιχαήλ Μαστρογεωργίου[4], Δημήτριος Αυγουστίδης[5]

[1,2] Οδοντιατρική Σχολή, ΕΚΠΑ, Αθήνα, Ελλάδα, [3,4,5] Ιδιωτικό ιατρείο, Αθήνα, Ελλάδα

Bone regeneration for dental implant placement: A 5-year retrospective study of 358 cases

Lampros Goutzanis[1], Chara Chatzichalepli[2], Panagiotis Goutzanis[3], Michail Mastrogeorgiou[4], Dimitrios Avgoustidis[5]

[1,2] National and Kapodistrian University of Athens, Athens, Greece, [3,4,5] Private Practice, Athens, Greece

DOI: https://dx.doi.org/10.54936/haoms233171183

Πρωτότυπη Εργασία
Original Study

[1] Επίκουρος καθηγητής, Τμήμα ΣΓΠΧ
[2] DDS, MSc, Μεταπτυχιακός φοιτητής του Τμήματος ΣΓΠΧ
[3] DMD, MClinDent Oral Surgery
[4] DDS
[5] MD, DDS, ΣΓΠΧ

ΠΕΡΙΛΗΨΗ: *Εισαγωγή:* Η διαδικασία της οστικής ανάπλασης είναι αναγκαία πριν την τοποθέτηση οδοντικών εμφυτευμάτων σε περιπτώσεις οστικών ελλειμμάτων των γνάθων. Ανάλογα με τη θέση και την έκταση της οστικής απώλειας, καθώς και τον τύπο της προσθετικής αποκατάστασης που θα πραγματοποιηθεί, μπορούν να εφαρμοστούν διαφορετικές τεχνικές οστικής ανάπλασης.
Σκοπός: Σκοπός της παρούσας μελέτης είναι να πραγματοποιηθεί ανάλυση σε μία σειρά ασθενών που υποβλήθηκαν σε οστική ανάπλαση στην άνω ή την κάτω γνάθο, ώστε να αναδειχθούν οι ευρύτερα χρησιμοποιούμενες τεχνικές και η αποτελεσματικότητά τους.
Υλικό και μέθοδος: Πραγματοποιήθηκε συγχρονική μελέτη 358 περιπτώσεων οστικής ανάπλασης της άνω ή της κάτω γνάθου που πραγματοποιήθηκαν σε ιδιωτική κλινική Στοματικής και Γναθοπροσωπικής Χειρουργικής την τελευτία 5ετία.από έναν Χειρουργό. Αναλύθηκαν δεδομένα από τα δημογραφικά και ιατρικά αρχεία των ασθενών, τον τύπο της τεχνικής οστικής ανάπλασης που εφαρμόστηκε και το τελικό αποτέλεσμα στην οστική αύξηση και στην οστεοενσωμάτωση των εμφυτευμάτων.
Αποτελέσματα: Η ευρύτερα χρησιμοποιούμενη τεχνική ήταν η κατευθυνόμενη οστική ανάπλαση (ΚΟΑ) (n=184, 51,3%), ακολουθούμενη από την ανοικτή ανύψωση ιγμορείου (n=162, 45,3%) και τα επένθετα αυτόλογα μο-

SUMMARY: *Introduction:* Bone regeneration techniques are essential prior to dental implant placement in cases of mandibular or maxillary bone deficit. Depending on the area and the extent of bone loss, as well as the type of prosthetic rehabilitation to be applied, different bone regeneration techniques can be used.
Aim: The scope of this study is to analyze a series of patients that underwent mandibular or maxillary bone regeneration, in effort to highlight the most widely used techniques and their outcome.
Materials and Methods: 358 cases that underwent maxillary or mandibular bone regeneration in an oral and maxillofacial private clinic within the last 5 years are thoroughly analyzed retrospectively in terms of various parameters from their demographic and medical records, the type of bone regeneration technique that was applied and the final bone augmentation and implant osseointegration outcome.
Results: The most widely used technique for bone regeneration was GBR (n=184, 51.3%), followed by sinus floor elevation (n=162, 45.3%) and autologous onlay bone block grafts (n=12, 3.4%). In 1 case of GBR with a non-resorbable membrane, membrane exposure was noted. In 5 cases of sinus lift, inflammation occurred. In one case with bone block grafts from the iliac crest,

σχεύματα του τύπου του οστικού block (n=12, 3,4%). Σε μία περίπτωση ΚΟΑ με μη απορροφήσιμη μεμβράνη παρατηρήθηκε αποκάλυψη της μεμβράνης. Σε 5 περιπτώσεις ανύψωσης ιγμορείου, εμφανίστηκε φλεγμονή. Σε μία περίπτωση οστικής ανάπλασης με επένθετα μοσχεύματα του τύπου του οστικού block από τη λαγόνιο ακρολοφία εμφανίστηκε φλεγμονή λίγες εβδομάδες μετά το χειρουργείο και ένα από τα μοσχεύματα απορροφήθηκε μερικώς.
Συμπεράσματα: Η ΚΟΑ με τη χρήση απορροφήσιμης μεμβράνης και η ανοικτή ανύψωση ιγμορείου φαίνεται πως έχουν τα πιο προβλέψιμα αποτελέσματα όσον αφορά την αύξηση του οστού της φατνιακής ακρολοφίας.

ΛΕΞΕΙΣ ΚΛΕΙΔΙΑ: *ΚΟΑ, ανύψωση ιγμορείου, επένθετο μόσχευμα οστικού μπλοκ, οστική αύξηση, οστική ανάπλαση*

Παρελήφθη: 15/4/22 - Έγινε δεκτή: 3/6/22

inflammation presented a few weeks after surgery and one of the bone blocks was partially resorbed.
Conclusions: GBR with a resorbable membrane barrier and sinus lift appears to have the most predictable outcomes in terms of mandibular or maxillary bone augmentation.

KEY WORDS: *GBR, sinus lift, onlay bone block grafts, bone augmentation, bone regeneration*

Paper received: 15/4/22 - Accepted: 3/6/22

ΕΙΣΑΓΩΓΗ

Η χειρουργική τοποθέτηση οστεοενσωματούμενων οδοντικών εμφυτευμάτων αποτελεί συνήθη διαδικασία στην καθημερινή κλινική πράξη. Ωστόσο, η προπροσθετική χειρουργική, η οποία είναι απαραίτητη σε περιπτώσεις οστικών ελλειμμάτων, εγείρει πολλές προκλήσεις, ιδίως όσον αφορά χειρουργικές τεχνικές που παρέχουν βέλτιστα και προβλέψιμα αποτελέσματα στην οστική αύξηση με όσο το δυνατόν ελάχιστη πολυπλοκότητα (1, 2).
Τις τελευταίες δεκαετίες εφαρμόζεται πληθώρα χειρουργικών προσεγγίσεων που στοχεύουν στην οστική αύξηση, όπως η κατευθυνόμενη οστική ανάπλαση (ΚΟΑ), η διάσχιση της φατνιακής ακρολοφίας, η ανύψωση του εδάφους του ιγμορείου (ανύψωση ιγμορείου), τα επένθετα οστικά μοσχεύματα, η διατατική οστεογένεση, η τοποθέτηση οστικού μοσχεύματος με την τεχνική tent pole κ.ά. (3-6). Διάφοροι τύποι οστικών μοσχευμάτων χρησιμοποιούνται με αυτές τις τεχνικές, συμπεριλαμβανομένων αυτογενών, αλλογενών και ξενομοσχευμάτων, καθώς και συνθετικών και φυσικών πολυμερών ή βιοενεργών κεραμικών (7-9). Επίσης, πολλές από τις προαναφερθείσες τεχνικές απαιτούν τη χρήση απορροφήσιμων ή μη απορροφήσιμων διαχωριστικών μεμβρανών. Η χρήση των μεμβρανών αυτών στοχεύει στη δημιουργία χώρου, τη σταθεροποίηση του μοσχεύματος και του αιματικού θρόμβου, τον πολλαπλασιασμό και τη μετανάστευση οστεογενετικών κυττάρων με απώτερο σκοπό τη δημιουργία οστού (9, 10).
Μόνο όταν έχει ληφθεί υπόψη η θέση και το μέγεθος του οστικού ελλείμματος, η ποιότητα του υποκείμενου οστού, οι συννοσηρότητες και οι προσδοκίες του

INTRODUCTION

Dental implant surgery constitutes a common procedure in daily clinical practice. Therefore, pre-prosthetic rehabilitation in cases with bone deficits is a challenging task, especially when considering surgical approaches that combine optimum and predictable results in terms of bone augmentation with minimum complexity (1, 2)
During the last decades, a plethora of bone augmentation approaches has been implemented, such as guided bone regeneration (GBR), ridge splitting, sinus floor elevation (sinus lift), onlay bone grafting, distraction osteogenesis, tent pole grafting, and others (3 - 6). Various types of bone grafts are used with these techniques, including autogenous, allogeneic and xenografts, as well as synthetic and natural polymers or bioactive ceramics (7 - 9). Moreover, many of the aforementioned techniques require the use of resorbable or non-resorbable membrane barriers, which aim towards space creation, graft and blood clot stabilization and to the proliferation and

ασθενούς, είναι δυνατόν ο χειρουργός να καταλήξει με ασφάλεια στην απόφαση για το είδος της χειρουργικής προ-προσθετικής επέμβασης και την επιλογή του κατάλληλου τύπου οστικού μοσχεύματος και διαχωριστικής μεμβράνης (7, 8). Όλα τα είδη οστικών μοσχευμάτων που χρησιμοποιούνται στις επεμβάσεις οστικής ανάπλασης υφίστανται απορρόφηση σε ορισμένο βαθμό (9-11). Ωστόσο, ο συνδυασμός διαφορετικών τύπων οστικών μοσχευμάτων και η εφαρμογή τους με αυξητικούς παράγοντες που λαμβάνονται από ινώδες πλούσιο σε αιμοπετάλια (PRF) ή αυξητικό παράγοντα πλούσιο σε αιμοπετάλια (PRGF) ή πλάσμα πλούσιο σε αιμοπετάλια (PRP), έχει αποδειχθεί πως προσφέρει καλύτερα αποτελέσματα στην οστική αύξηση (12-14).

Σκοπός της παρούσας μελέτης είναι η ανάλυση των αποτελεσμάτων που προέκυψαν από μία σειρά ασθενών που υποβλήθηκε σε οστική ανάπλαση στην άνω ή την κάτω γνάθο σε μία περίοδο 5 ετών, εφαρμόζοντας πολλές από τις προαναφερθείσες χειρουργικές τεχνικές. Αναδεικνύονται οι ευρύτερα εφαρμοζόμενες χειρουργικές τεχνικές οστικής ανάπλασης και η αποτελεσματικότητά τους στην οστική αύξηση και εξετάζονται συγχρόνως διάφορες παράμετροι που αφορούν δημογραφικά στοιχεία και στοιχεία από το ιατρικό ιστορικό των ασθενών που εμφανίζουν πιθανή συσχέτιση με τα αποτελέσματα.

ΥΛΙΚΟ ΚΑΙ ΜΕΘΟΔΟΣ

Σχεδιασμός της μελέτης και συλλογή του δείγματος

Πρόκειται για συγχρονική μελέτη που βασίστηκε στην ανάλυση των αρχείων ασθενών που υπεβλήθησαν σε επεμβάσεις οστικής ανάπλασης στην άνω και κάτω γνάθο από ένα Χειρουργό Στόματος σε ιδιωτική κλινική Στοματικής και Γναθοπροσωπικής Χειρουργικής σε περίοδο 5 ετών (1/1/2017-31/12/2021). Ο συνολικός αριθμός των 358 επεμβάσεων αντιστοιχεί σε 304 ασθενείς.

Στατιστική ανάλυση

Περιγραφική στατιστική: Η κατανομή του δείγματος της μελέτης πραγματοποιήθηκε με βάση το φύλο, την ηλικία (σε έτη), τη χρήση καπνού (καπνιστής, πρώην καπνιστής, μη καπνιστής), διάφορες παραμέτρους από το ιατρικό ιστορικό (ιατρικό ιστορικό σακχαρώδη διαβήτη, νεοπλασίας, αυτοάνοσου νοσήματος, χρήσης συσκευής παροχής συνεχούς θετικής πίεσης στους αεραγωγούς - CPAP, προηγούμενο ιστορικό λήψης αντι-οστεοκλαστικών φαρμάκων και αλλεργίας στην πενικιλλίνη), καθώς και την εντόπιση της θέσης της οστικής ανάπλασης (άνω ή κάτω γνάθος), την εμφάνιση φλεγμονής μετά από τη χειρουργική επέμβαση και τέλος τον τύπο της οστικής ανάπλασης που πραγματοποιήθηκε (ΚΟΑ, ανύψωση ιγμορείου ή επέμβαση που αφορά τη χρήση αυτόλογου επένθετου οστικού μοσχεύματος σε μορφή block)). Υπολογίστηκαν οι μέσες τιμές και η τυπική απόκλιση (Τ.Α.) για την ηλικία των ασθενών, καθώς και το μέσο

migration of osteogenic cells and thus finally to bone formation (9, 10).

Only when considering the area and size of a bony defect, the quality of the underlying bone and patient comorbidities and expectations, the decision for surgical pre-prosthetic procedure and the use of the most suitable bone graft types and membrane barriers can be safely reached (7, 8). All bone grafts used in bone augmentation procedures undergo a certain degree of resorption (9-11). However, the combination of different types of bone grafts or their implementation with growth factors derived from platelet rich fibrin (PRF), platelet rich growth factor (PRGF) or platelet rich plasma (PRP) has been shown to provide better results in terms of bone augmentation (12-14).

The scope of the current study was to analyze a series of patients that underwent mandibular or maxillary bone regeneration within a period of 5 years by performing many of the aforementioned surgical techniques. The final effort was to highlight the most widely used techniques and their outcome in terms of bone augmentation, as well as various demographic and medical record parameters that may be implicated with the results.

MATERIALS AND METHODS

Study design and sample collection

This was a cross-sectional study based on a survey of records of maxillary and mandibular bone augmentation procedures performed by a single Surgeon in an Oral and Maxillofacial Surgery private clinic during a period of 5 years (1/1/2017 – 31/12/2021). The total number of 358 procedures corresponds to 304 patients.

Statistical analysis

Descriptive statistics: The distribution of the study sample was defined by gender, age (in years), smoking status (smoker, ex-smoker, non-smoker), various medical record parameters (diabetes mellitus status, medical history of neoplasm, autoimmune disease, use of a Continuous Pressure Airway Pressure ventilation – CPAP,

χρονικό διάστημα που μεσολάβησε μέχρι την εμφάνιση φλεγμονής σε ημέρες και το μέσο χρονικό διάστημα τοποθέτησης εμφυτεύματος μετά τη διενέργεια της αυξητικής επέμβασης σε μήνες (και οι αντίστοιχες τιμές Τ.Α.). *Στατιστική επεξεργασία των δεδομένων:* Τα αποτελέσματα που αφορούσαν κατηγορικά δεδομένα υποβλήθηκαν σε στατιστική ανάλυση με εφαρμογή της ακριβούς δοκιμασίας κατά Fisher δύο κατευθύνσεων, καθώς και τον υπολογισμό του λόγου συμπληρωματικών πιθανοτήτων κατά Mantel-Haenszel (OR) και του αντίστοιχου διαστήματος εμπιστοσύνης 95% (95% CI) όπου ήταν δυνατό. Τα ποσοτικά δεδομένα αναλύθηκαν με βάση το Student's t-test. Οι παραπάνω αναλύσεις έγιναν χρησιμοποιώντας το λογισμικό SPSS v21.0 (IBM Corp, Armonk NY, USA) με το P<0,05 ως το όριο στατιστικής σημαντικότητας.

ΑΠΟΤΕΛΕΣΜΑΤΑ

Συνολικά πραγματοποιήθηκαν 358 χειρουργικές επεμβάσεις οστικής ανάπλασης που ταξινομήθηκαν σε τρεις βασικές κατηγορίες: ΚΟΑ (n=184, 51,4%), ανύψωση ιγμορείου (n=162, 45,3%) και επεμβάσεις με επένθετα αυτόλογα μοσχεύματα του τύπου του οστικού block (n=12, 3,4%). Η συντριπτική πλειοψηφία των επεμβάσεων ΚΟΑ πραγματοποιήθηκε με τη χρήση απορροφήσιμης μεμβράνης κολλαγόνου (n=176, 95,7%). Σε 8 μόνο περιπτώσεις(4,3%) χρησιμοποιήθηκε μη απορροφήσιμη διαχωριστική μεμβράνη. Στα 15 από τα 184 περιστατικά ΚΟΑ (8,2%), πραγματοποιήθηκε διάσχιση της φατνιακής ακρολοφίας. Όλες οι επεμβάσεις ανύψωσης ιγμορείου πραγματοποιήθηκαν με την τεχνική της ανοικτής ανύψωσης ιγμορείου. Στις 322 (93,1%) από τις 346 περιπτώσεις ΚΟΑ και ανύψωσης ιγμορείου χρησιμοποιήθηκαν αλλομοσχεύματα. Όσον αφορά την οστική αύξηση με αυτόλογα επένθετα μοσχεύματα του τύπου του οστικού block, σε 8 από τις 12 περιπτώσεις (66,7%) τα οστικά block προήλθαν από τη γενειακή σύμφυση και/ή τον κλάδο της κάτω γνάθου και στις υπόλοιπες 4 περιπτώσεις (33.3%) τα μοσχεύματα ελήφθησαν από τη λαγόνια ακρολοφία υπό γενική αναισθησία. Στις 312 από τις 354 περιπτώσεις οστικής ανάπλασης (88,1%), τα εμφυτεύματα τοποθετήθηκαν σε μέσο χρονικό διάστημα 4,4 ± 2,8 μηνών από την οστική ανάπλαση (χρονικό εύρος: 0 – 21,4 μήνες). Η οστεοενσωμάτωση των εμφυτευμάτων ήταν επιτυχής σε 305 από αυτές τις 312 περιπτώσεις (97,8%).

Το δείγμα της παρούσας μελέτης αφορά 183 επεμβάσεις που πραγματοποιήθηκαν σε άνδρες (51,1%) και 175 επεμβάσεις που πραγματοιήθηκαν σε γυναίκες (48,9%), με αναλογία ανδρών:γυναικών 1,05:1. Η μέση ηλικία ήταν συγκρίσιμη ανάμεσα στα δύο φύλα (P = 0,719, 57,1±8,2 έτη για τους άνδρες και 57,4±7,5 έτη για τις γυναίκες). Η κατανομή συχνοτήτων των δημογραφικών και ιατρικών παραμέτρων ανάμεσα στα δύο

previous history of anti-osteoclastogenic agents and penicillin allergy), as well as the anatomic site of bone augmentation (mandible or maxilla), the occurrence of inflammation after surgery and the type of bone augmentation procedure performed (GBR, sinus lift, or any procedure based on autologous bone block grafts harvesting). Mean values and standard deviation (SD) for patients' age were calculated, as well as the mean interval time for inflammation occurrence in days and the mean interval time for implant placement after the augmentation procedure in months (and their respective SD values).

Analytical Statistics: Results were subjected to statistical analysis in terms of two-tailed Fisher's exact test, Mantel-Haenszel odds ratio (OR) and respective 95% confidence interval (95% CI) for categorical data, where applicable. Quantitative data were analyzed in terms of Student's t-test. Differences between groups were assessed by using SPSS v21.0 (IBM Corp, Armonk NY, USA) with P <0.05 as the threshold of statistical significance.

RESULTS

A total number of 358 surgical augmentation procedures were performed, categorized into three main types, namely GBR (n = 184, 51.4%), sinus lift (n = 162, 45.3%) and bone augmentation with autologous bone block grafts harvesting (n = 12, 3.4%). The vast majority of GBR procedures were performed with the use of a resorbable collagen membrane barrier (n = 176, 95.7%). In 8 cases (4.3%) a non-resorbable membrane barrier was used. In 15 out of 184 GBR cases (8.2%), ridge splitting was also performed. All sinus lift procedures were performed with the open sinus lifting technique. In 322 (93.1%) out of 346 GBR and sinus lift procedures allografts were used. Concerning bone augmentation with autologous onlay bone block grafts, in 8 out of 12 cases (66.7%) bone blocks were originated from the mandibular symphysis and/or the mandibular ramus, and in the remaining 4 cases (33.3%) the grafts were harvested from the iliac crest under general anesthesia. In 312 (88.1%) out of the total

φύλα φαίνεται στον Πίνακα 1. Δε σημειώθηκαν διαφορές όσον αφορά το κάπνισμα (P=0,325), τον σακχαρώδη διαβήτη (P=0,811), το ιατρικό ιστορικό νεοπλασίας (P=0,535), τη χρήση CPAP (P=0,499) και την αλλεργία στην πενικιλλίνη (P=0,302) μεταξύ των δύο φύλων. Ωστόσο, η πιθανότητα αυτοάνοσου νοσήματος ήταν 6,06 φορές υψηλότερη στις γυναίκες σε σχέση με τους άνδρες [P=0,010, OR (95% CI): 0,165 (0,040-0,675]. Ταυτόχρονα, η πιθανότητα θετικού ιατρικού ιστορικού αναφορικά με τη χρήση αντι-οστεοκλαστικών φαρμάκων ήταν επίσης 7,57 φορές υψηλότερη στις γυναίκες σε σχέση με τους άνδρες [P=0,033, OR(95% CI): 0,132(0,021-0,834]. Η συχνότητα κατανομής των τριών κατηγοριών επεμβάσεων οστικής ανάπλασης ήταν στατιστικά σημαντικά διαφορετική ανάμεσα στα δύο φύλα (P=0,008). Οι επεμβάσεις του τύπου της ΚΟΑ ήταν συγκρίσιμες μεταξύ ανδρών (n=84, 45,9% των ανδρών) και γυναικών (n=66, 37,7% των γυναικών). Από την άλλη πλευρά, οι αυξητικές επεμβάσεις με τη χρήση επένθετων μοσχευμάτων του τύπου του οστικού block πραγματοποιήθηκαν συχνότερα σε γυναίκες (n=9, 5,1% των γυναικών) σε σύγκριση με τους άνδρες (n=3, 1,6% των ανδρών).

Σε 12 (3,4%) από τις 358 περιπτώσεις του δείγματος της μελέτης παρουσιάστηκε φλεγμονή μετά από τη διενέργεια της αυξητικής οστικής επέμβασης. Το μέσο χρονικό διάστημα που μεσολάβησε για την εμφάνιση φλεγμονής ήταν 14,2±9,70 ημέρες (χρονικό εύρος: 7 - 33 ημέρες). Η κατανομή συχνοτήτων όλων των υπό μελέτη παραμέτρων αναφορικά με την εμφάνιση ή όχι φλεγμονής παρουσιάζονται στον Πίνακα 2. Η ανάπτυξη φλεγμονής δε συσχετίστηκε με το φύλο (P=0,567), την ηλικία (P=0,796), το κάπνισμα (P=0,325), τον σακχαρώδη διαβήτη (P=0,418), το ιατρικό ιστορικό νεοπλασίας (P=1,000), τα αυτοάνοσα νοσήματα (P=0,364), τη χρήση συσκευής CPAP (P=1,000), τη χρήση αντι-οστεοκλαστικών φαρμάκων (P=0,241), την αλλεργία στην πενικιλλίνη (P=0,201) και τον τύπο της επέμβασης (P=0.498). Η εμφάνιση φλεγμονής αφορούσε τις 6 από τις 184 περιπτώσεις ΚΟΑ (3,26%), τις 5 από τις 162 περιπτώσεις ανύψωσης ιγμορείου (3,09%) και τη μία από τις 12 περιπτώσεις (8,3%) στην οποία πραγματοποιήθηκε αύξηση οστού με λήψη αυτόλογου μοσχεύματος του τύπου του οστικού block. Στην τελευταία περίπτωση, το οστικό τεμάχιο από τη λαγόνιο ακρολοφία απορροφήθηκε μερικώς.

Λαμβάνοντας υπόψη τον τύπο της διαχωριστικής μεμβράνης στις περιπτώσεις ΚΟΑ, αξίζει να αναφερθεί πως φλεγμονή εμφανίστηκε σε μία από τις 8 περιπτώσεις στις οποίες τοποθετήθηκε μη απορροφήσιμη μεμβράνη (12,5%), αλλά μόνο σε 5 από τις 176 περιπτώσεις (2,9%) απορροφήσιμης μεμβράνης κολλαγόνου [P=0,237, OR (95% CI): 4,886 (0,686-37,533)]. Όσον αφορά τις ανυψώσεις ιγμορείου, φλεγμονή εμφανίστηκε σε 2 από τις 14 περιπτώσεις με αλλεργία στην πενικιλλίνη (14,3%) και

sample of 354 bone augmentation procedures, implants were finally placed within a mean interval time from the time of bone augmentation procedure of 4.4 ± 2.8 months (range: 0 – 21.4 months). Osseointegration was achieved in 305 out of these 312 cases (97.8%).

The sample under study consisted of 183 males (51.1%) and 175 females (48.9%), with a male to female ratio of 1.05:1. Mean age was comparable for both gender groups (P = 0.719, 57.1 ± 8.2 years for males and 57.4 ± 7.5 years for females). The frequency distribution between the two genders, according to all demographic and medical record parameters is shown in Table 1. No differences were noted for smoking status (P = 0.325), diabetes mellitus status (P = 0.811), medical history of neoplasm (P = 0.535), CPAP use (P = 0.499) and penicillin allergy (P = 0.302) between the two genders. However, the probability for autoimmune disease was 6.06 times higher in women compared to men [P = 0.010, OR (95% CI): 0.165 (0.040 – 0.675)]. At the same time, the probability for a positive medical record concerning anti-osteoclastogenic agents was also 7.57 times higher in females compared to males [P = 0.033, OR (95% CI): 0.132 (0.021 – 0.834]. The frequency distribution for the three surgical types of bone augmention was statistically significantly different between the two genders (P = 0.008). GBR procedures were comparable between men (n = 84, 45.9% of males) and women (n = 100, 57.1% of females). Sinus lift was more usually performed in men (n = 96, 52.5% of males) compared to women (n = 66, 37.7% of females). On the other hand, bone augmentation procedures with the use of onlay bone block grafts were more commonly performed in women (n = 9, 5.1% of females) compared to men (n = 3, 1.6% of males).

In 12 (3.4%) out of the 358 cases of the study sample inflammation occurred after bone augmentation surgery. The mean interval time for inflammation occurrence among these cases was 14.2 ± 9.70 days (range: 7 – 33 days). Data concerning all parameters under study according to inflammation occurrence are given in Table 2. Inflammation occurrence was not associated with the various parameters under study, namely gender (P = 0.567), age (P = 0.796), smoking status (P = 0.325),

Πίνακας 1: Σύγκριση των υπό μελέτη παραμέτρων με βάση το φύλο

Παράμετροι	Άνδρες		Γυναίκες		P	OR (95% CI)	Σύνολο	
	n	%	n	%			n	%
Άθροισμα	183	(51,1%)	175	(48,9%)			358	(100%)
Ηλικία (έτη)								
M.O ± T.A.	57,1 ± 8,2		57,4 ± 7,5		0,719*		57,3 ± 7,9	
Εύρος	19,3 – 78,2		27,7 – 77,6				19,3 – 78,2	
Κάπνισμα								
Καπνιστής	80	(43,7%)	64	(36,6%)	0,325**		144	(40,2%)
Πρώην καπνιστής	21	(11,5%)	19	(10,9%)			40	(11,2%)
Μη καπνιστής	82	(44,8%)	92	(52,6%)			174	(48,6%)
Ιατρικό ιστορικό								
ΣΔ								
Ναι	10	(5,5%)	8	(4,6%)	0,811**	1,207 (0,478 – 3,041)	18	(5,0%)
Όχι	173	(94,5%)	167	(95,4%)			340	(95,0%)
Νεόπλασμα								
Ναι	4	(2,2%)	6	(3,4%)	0,535**	0,629 (0,187 – 2,117)	10	(2,8%)
Όχι	179	(97,8%)	169	(96,6%)			348	(97,2%)
Αυτοάνοσο νόσημα								
Ναι	2	(1,1%)	11	(6,3%)	0,010**	0,165 (0,040 – 0,675)	13	(3,6%)
Όχι	181	(98,9%)	163	(93,1%)			344	(96,1%)
CPAP								
Ναι	2	(1,1%)	0	(0%)	0,499**	N.C. (0,499 – N.C.)	2	(0,6%)
Όχι	181	(98,9%)	175	(100%)			356	(99,4%)
Αντι-οστεοκλαστική θεραπεία								
Ναι	1	(0,5%)	7	(4,0%)	0,033**	0,132 (0,021 – 0,834)	8	(2,2%)
Όχι	182	(99,5%)	168	(96,0%)			350	(97,8%)
Αλλεργία σε πενικιλλίνη								
Ναι	10	(5,5%)	15	(8,6%)	0,302**	0,617 (0,274 – 1,387)	25	(7,0%)
Όχι	173	(94,5%)	160	(91,4%)			333	(93,0%)
Τύπος οστικής ανάπλασης								
ΚΟΑ	84	(45,9%)	100	(57,1%)	0,008**		184	(51,4%)
Ανύψωση ιγμορείου	96	(52,5%)	66	(37,7%)			162	(45,3%)
Επένθετα οστικά μοσχεύματα	3	(1,6%)	9	(5,1%)			12	(3,4%)
Ανατομική θέση								
Άνω γνάθος	148	(80,9%)	131	(74,9%)	0,202**	1,420 (0,862 – 2,341)	279	(77,9%)
Κάτω γνάθος	35	(19,1%)	44	(25,1%)			79	(22,1%)

*Student's t-test / **Δοκιμασία ελέγχου κατά Fisher δύο κατευθύνσεων

Table 1: Comparison of parameters under study according to gender

Parameters	Men		Women		P	OR (95% CI)	Total sample	
	n	%	n	%			n	%
Count	183	(51.1%)	175	(48.9%)			358	(100%)
Age (years)								
Mean ± S.D.	57.1 ± 8.2		57.4 ± 7.5		0.719*		57.3 ± 7.9	
Range	19.3 – 78.2		27.7 – 77.6				19.3 – 78.2	
Smoking status								
Smoker	80	(43.7%)	64	(36.6%)	0.325**		144	(40.2%)
Ex-Smoker	21	(11.5%)	19	(10.9%)			40	(11.2%)
Non-Smoker	82	(44.8%)	92	(52.6%)			174	(48.6%)
Medical Record								
Diabetes mellitus								
Yes	10	(5.5%)	8	(4.6%)	0.811**	1.207 (0.478 – 3.041)	18	(5.0%)
No	173	(94.5%)	167	(95.4%)			340	(95.0%)
Neoplasm								
Yes	4	(2.2%)	6	(3.4%)	0.535**	0.629 (0.187 – 2.117)	10	(2.8%)
No	179	(97.8%)	169	(96.6%)			348	(97.2%)
Autoimmune disease								
Yes	2	(1.1%)	11	(6.3%)	0.010**	0.165 (0.040 – 0.675)	13	(3.6%)
No	181	(98.9%)	163	(93.1%)			344	(96.1%)
CPAP								
Yes	2	(1.1%)	0	(0%)	0.499**	N.C. (0.499 – N.C.)	2	(0.6%)
No	181	(98.9%)	175	(100%)			356	(99.4%)
Anti-osteoclastogenic agents								
Yes	1	(0.5%)	7	(4.0%)	0.033**	0.132 (0.021 – 0.834)	8	(2.2%)
No	182	(99.5%)	168	(96.0%)			350	(97.8%)
Penicillin allergy								
Yes	10	(5.5%)	15	(8.6%)	0.302**	0.617 (0.274 – 1.387)	25	(7.0%)
No	173	(94.5%)	160	(91.4%)			333	(93.0%)
Type of bone regeneration surgery								
GBR	84	(45.9%)	100	(57.1%)	0.008**		184	(51.4%)
Sinus lift	96	(52.5%)	66	(37.7%)			162	(45.3%)
Bone block grafts	3	(1.6%)	9	(5.1%)			12	(3.4%)
Anatomic site								
Maxilla	148	(80.9%)	131	(74.9%)	0.202**	1.420 (0.862 – 2.341)	279	(77.9%)
Mandible	35	(19.1%)	44	(25.1%)			79	(22.1%)

*Student's t-test / **Two tailed Fisher's exact test

μόνο σε 3 από τις 148 περιπτώσεις (2,0%) χωρίς αλλεργία στην πενικιλλίνη. Συνεπώς, η πιθανότητα εμφάνισης φλεγμονής σε ασθενείς με αναφερόμενη αλλεργία στην πενικιλλίνη μετά την πραγματοποίηση ανύψωσης ιγμορείου είναι 8,056 φορές υψηλότερη και βρίσκεται κοντά στο όριο στατιστικής σημαντικότητας [P=0,060, OR (95%CI): 8,056 (1,470-45,139)].

ΣΥΖΗΤΗΣΗ

Η διενέργεια προ-προσθετικής χειρουργικής εφαρμόζεται συχνά στην καθημερινή κλινική πράξη. Οι επεμβάσεις οστικής ανάπλασης με την ελάχιστη πολυπλοκότητα και τα βέλτιστα και προβλέψιμα αποτελέσματα στην οστική αύξηση είναι οι επεμβάσεις εκλογής (1, 2). Οι τρεις τύποι χειρουργικών επεμβάσεων που πραγματοποιήθηκαν στην παρούσα μελέτη ήταν η ΚΟΑ, και η ανύψωση ιγμορείου (κυρίως με τη χρήση αλλομοσχευμάτων), καθώς και η οστική αύξηση με αυτόλογα επένθετα μοσχεύματα του τύπου του οστικού block.

Οι επεμβάσεις ΚΟΑ υπερβαίνουν το ήμισυ των περιπτώσεων οστικής ανάπλασης που πραγματοποιήθηκαν στο δείγμα της παρούσας μελέτης (51,4%). Οι επεμβάσεις αυτές περιλαμβάνουν ευρέως χρησιμοποιούμενες χειρουργικές τεχνικές, κυρίως για την οριζόντια οστική αύξηση πριν την τοποθέτηση εμφυτευμάτων, καθώς και για την πλήρωση οστικών περιεμφυτευματικών ελλειμμάτων κατά την τοποθέτηση των εμφυτευμάτων (7, 15). Υπολογίζεται ό,τι σε ποσοστό έως και 40% των περιπτώσεων τοποθέτησης οδοντικών εμφυτευμάτων απαιτείται να έχει προηγηθεί ΚΟΑ, με το ποσοστό πενταετούς επιβίωσης των εμφυτευμάτων στις περιοχές οστικής ανάπλασης να ποικίλλει από 79-100% (6). Η πλειοψηφία αυτών των εμφυτευμάτων εμφανίζει ποσοστό επιβίωσης άνω του 90% μετά τον πρώτο χρόνο λειτουργικής φόρτισης (6). Οι διαχωριστικές μεμβράνες αποτελούν ένα στοιχείο κλειδί στην ΚΟΑ, επιτρέποντας τον πολλαπλασιασμό και τη μετανάστευση οστεογενετικών κυττάρων (9). Οι απορροφήσιμες μεμβράνες έχουν καλύτερη βιολογική συμπεριφορά από τις μη απορροφήσιμες, επομένως χρησιμοποιούνται ευρύτερα (9, 15). Οι απορροφήσιμεςμεμβράνες δε δημιουργούν συνήθως προβλήματα, όπως είναι η αποκάλυψη και η επακόλουθη φλεγμονή που εμφανίζονται στις μη απορροφήσιμες μεμβράνες (9, 10, 15, 16). Η συντριπτική πλειοψηφία των επεμβάσεων ΚΟΑ στην παρούσα μελέτη (95,7%) πραγματοποιήθηκαν με τη χρήση απορροφήσιμων μεμβρανών, έχοντας υπόψη αυτά τα δεδομένα από τη βιβλιογραφία.

Η ΚΟΑ πραγματοποιείται με τη χρήση αυτόλογων μοσχευμάτων, αλλομοσχευμάτων, ξενομοσχευμάτων και συνθετικών υλικών ή συνδυασμό αυτών (7-9). Δεδομένου ότι τα αυτόλογα μοσχεύματα απαιτούν μία επιπλέον επέμβαση για τη λήψη τους, προκαλώντας νοσηρότητα στη δότρια περιοχή, προτιμάται συνήθως η χρήση

diabetes mellitus status (P = 0.418), medical history of neoplasm (P = 1.000), autoimmune disease (P = 0.364), CPAP ventilation use (P = 1.000), anti-osteoclastogenic agents use (P = 0.241), penicillin allergy status (P = 0.201) and the type of bone augmentation procedure performed (P = 0.498). Inflammation occurrence accounts for 6 (3.26%) out of 184 cases with GBR, for 5 (3.09%) out of 162 cases with sinus lift, and for one case (8.3%) out of 12 cases in which bone augmentation was performed with autologous bone block grafts harvesting. In the later case, the bone block from the iliac crest was partially resorbed.

When considering the type of membrane barrier for GBR, it is worth mentioning that inflammation occurred in one (12.5%) out of the 8 cases where a non-resorbable membrane barrier was applied, but only in 5 (2.9%) out of the 176 cases with a resorbable collagen membrane barrier [P = 0.237, OR (95% CI): 4.886 (0.686 – 37.533)]. Considering only surgical procedures with sinus lift, inflammation occurred in 2 (14.3%) out of 14 cases with penicillin allergy and only in 3 (2.0%) out of 148 cases with no penicillin allergy. Thus, the probability for inflammation occurrence in patients with reported penicillin allergy after performing sinus lift is 8.056 times higher and is close to statistical significance [P = 0.060, OR (95% CI): 8.056 (1.470 – 45.139)].

DISCUSSION

Pre-prosthetic rehabilitation of patients is common in everyday clinical practice. Procedures with minimum complexity and optimum and predictable results in bone augmentation are the procedures of choice (1, 2). The three types of surgical procedures performed in the current study were GBR and sinus lift, mainly with the use of xenografts, as well as bone augmentation with autologous onlay bone blocks grafts.

GBR comprises more than half of all bone augmentation procedures performed in our sample (51.4%). It constitutes a widely used series of techniques mainly for horizontal bone augmentation prior to implant placement, as well as for filling peri-implant defects during implant placement (7, 15). An estimated maximum of 40% of

αλλογενών μοσχευμάτων ως καλύτερης εναλλακτικής επιλογής (17). Το γεγονός αυτό αποτελεί και τον κυριότερο λόγο χρήσης αλλομοσχευμάτων στη συντριπτική πλειοψηφία των περιπτώσεων ΚΟΑ και ανύψωσης ιγμορείου στην παρούσα μελέτη. Επιπλέον, η ΚΟΑ προσφέρει προβλέψιμα αποτελέσματα, όπως άλλωστε αποδείχθηκε και στην παρούσα μελέτη, εφόσον έχουν ακολουθηθεί όλες οι οδηγίες σε κάθε χειρουργικό στάδιο (από την αναπέταση του κρημνού, έως την τοποθέτηση της μεμβράνης και τη συρραφή). Στην πράξη, για να είναι επιτυχημένη, η ΚΟΑ απαιτεί υψηλό επίπεδο τεχνικής δεξιότητας και μία πλήρη κατανόηση των 4 βασικών βιολογικών αρχών που έχουν περιγραφεί με το ακρωνύμιο "PASS": α. σύγκλειση του τραύματος κατά πρώτο σκοπό για εξασφάλιση αδιατάρακτης επούλωσης, β. αγγειογένεση για την εξασφάλιση της απαραίτητης αιματικής παροχής καθώς και των αναγκαίων αδιαφοροποίητων μεσεγχυματικών κυττάρων, γ. διατήρηση/δημιουργία επαρκούς χώρου για την οστική ανάπτυξη και δ. σταθερότητα του τραύματος (και του εμφυτεύματος) για την επαγωγή της δημιουργίας αιματικού θρόμβου και την ευχερή επούλωση (18).

Η οστική αύξηση καθ' ύψος επιτυγχάνεται συνήθως με ανύψωση ιγμορείου και/ή τη χρήση επένθετου οστικού μοσχεύματος. Όσον αφορά την ανύψωση ιγμορείου, εφαρμόστηκε ο τύπος της ανοικτής ανύψωσης ιγμορείου σε όλες τις περιπτώσεις της παρούσας μελέτης. Η τεχνική αυτή εμφανίζει πλεονεκτήματα συγκριτικά με την κλειστή ανύψωση ιγμορείου, καθώς επιτρέπει στον οδοντίατρο να αποφύγει τη χρήση εξειδικευμένων εργαλείων και παράλληλα επιτρέπει την πλήρη επισκόπηση της μεμβράνης του Schneider, ελαχιστοποιώντας τον κίνδυνο διάτρησής της (19). Επομένως, η τεχνική της ανοικτής ανύψωσης ιγμορείου επιτρέπει καλύτερο έλεγχο του χειρουργικού πεδίου και παράλληλα τη δημιουργία μεγαλύτερης ποσότητας οστού στην περιοχή του ελλείμματος, ειδικά σε περιπτώσεις που το υπολειπόμενο φατνιακό οστό έχει ύψος μικρότερο των 5 mm (19-21). Το τελικό αποτέλεσμα από τη διενέργεια ανύψωσης ιγμορείου εξαρτάται από διάφορους παράγοντες συμπεριλαμβανομένων του ύψους της υπολειπόμενης φατνιακής ακρολοφίας, του καπνίσματος, της υγείας των περιοδοντικών ιστών, της θετικής πίεσης του αεραγωγού και της αλλεργίας στην πενικιλλίνη (19, 22-24). Η πιθανότητα εμφάνισης φλεγμονής σε ασθενείς με αλλεργία στην πενικιλλίνη στο δείγμα της παρούσας μελέτης (στους οποίους έγινε συνταγογράφηση άλλου τύπου αντιβιοτικών μετά την ανύψωση ιγμορείου), ήταν 8.056 φορές υψηλότερη και αυτό το εύρημα προσέγγισε το επίπεδο στατιστικής σημαντικότητας (P=0.060). Το αποτέλεσμα αυτό συμβαδίζει επίσης και με μελέτη των Khoury και συν. (2018), στην οποία όλα τα περιστατικά που εμφάνισαν απόστημα ή παρειακό συρίγγιο 4-8 εβδομάδες μετά από ανύψωση ιγμορείου είχαν αλλεργία στην πενικιλλίνη (23).

dental implants require GBR, with 5-year implant survival rates in the regenerated bone ranging from 79% to 100% (6). The majority of these implants show a more than 90% survival rate after the first year of functional assessment (6). Membrane barriers are a key element in GBR, allowing the proliferation and migration of osteogenic cells (9). Resorbable membranes are biologically optimum to non resorbable ones and therefore are more widely used (9, 15). Resorbable membrane barriers are hassle free considering exposure and inflammation complications that arise in non-resorbable barriers (9, 10, 15, 16). The vast majority of GBR procedures in the present study (95.7%) were performed with the application of resorbable membrane barriers, considering those facts.

GBR is performed with the application of either autogenous grafts, allografts xenografts and synthetic materials, or a combination of them (7 - 9). Due to the fact that autografts require an initial procedure for harvesting, thus causing donor site morbidity, allogeneic scaffolds are used as a better alternative (17). This notion explains why in the vast majority of cases of the present study with GBR and sinus lift, allografts were used. GBR also confers predictable outcomes, as it has been shown in the current study, given that all guidelines are followed at every surgical stage (from flap raising to membrane placement and suturing). In fact, for being successfull, GBR requires a high level of technical skill and a thorough understanding of 4 major biologic principles that has been described with the acronym "PASS": a. primary wound closure to ensure uninterrupted wound healing, b. angiogenesis to provide necessary blood supply and undifferentiated mesenchymal cells, c. space maintenance/creation to facilitate adequate space for bone ingrowth, and d. stability of wound (and implant) to induce blood clot formation and uneventful healing events (18).

Vertical bone augmentation is most usually achieved with sinus floor elevation, or/and onlay bone grafting. Concerning sinus lift, the open window approach was performed for all cases in this study. This type of procedure is more favorable compared to the transveolar alternative, as it allows for the clinician to avoid extra

Πίνακας 2: Σύγκριση των υπό μελέτη παραμέτρων με βάση την εμφάνιση φλεγμονής

Παράμετροι	Εμφ. φλεγμονής		Μη εμφ. φλεγμονής		P	OR (95% CI)	Σύνολο	
	n	%	n	%			n	%
Άθροισμα	12	(3,4%)	346	(96,6%)			358	(100%)
Φύλο								
Άνδρες	5	(41,7%)	178	(51,4%)	0,567*	0,674 (0,222 – 2,054)	183	(51,1%)
Γυναίκες	7	(58,3%)	168	(48,6%)			175	(48,9%)
Ηλικία (έτη)								
M.O ± T.A.	57,9 ± 7,7		57,3 ± 7,9		0,796**		57,3 ± 7,9	
Εύρος	45,0 – 72,3		19,3 – 78,2				19,3 – 78,2	
Κάπνισμα								
Καπνιστής	7	(58,3%)	137	(39,6%)	0,325**		144	(40,2%)
Πρώην καπνιστής	0	(0%)	40	(11,6%)			40	(11,2%)
Μη καπνιστής	5	(41,7%)	169	(48,8%)			174	(48,6%)
Ιατρικό ιστορικό								
ΣΔ								
Ναι	0	(0%)	18	(5,2%)	0,418**	0,000 (0,000 – 6,042)	18	(5,0%)
Όχι	12	(100%)	328	(94,8%)			340	(95,0%)
Νεόπλασμα								
Ναι	0	(0%)	10	(2,9%)	1,000**	0,000 (0,000 – 11,342)	10	(2,8%)
Όχι	12	(100%)	336	(97,1%)			348	(97,2%)
Αυτοάνοσο νόσημα								
Ναι	1	(8,3%)	12	(3,5%)	0,364**	2,523 (0,395 – 16,732)	13	(3,6%)
Όχι	11	(91,7%)	333	(96,2%)			344	(96,1%)
CPAP								
Ναι	0	(0%)	2	(0,6%)	1,000**	0,000 (0,000 – 59,350)	2	(0,6%)
Όχι	12	(100%)	344	(99,4%)			356	(99,4%)
Αντι-οστεοκλαστική θεραπεία								
Ναι	1	(8,3%)	7	(2,0%)	0,241**	4,403 (0,664 – 30,686)	8	(2,2%)
Όχι	11	(91,7%)	339	(98,0%)			350	(97,8%)
Αλλεργία σε πενικιλλίνη								
Ναι	2	(16,7%)	23	(6,6%)	0,201**	2,809 (0,658 – 12,220)	25	(7,0%)
Όχι	10	(83,3%)	323	(93,4%)			333	(93,0%)
Τύπος οστικής ανάπλασης								
ΚΟΑ	6	(50%)	178	(51,4%)	0,498**		184	(51,4%)
Ανύψωση ιγμορείου	5	(41,7%)	157	(45,4%)			162	(45,3%)
Επένθετα οστ. μοσχ.	1	(8,3%)	11	(3,2%)			12	(3,4%)
Ανατομική θέση								
Άνω γνάθος	8	(66,7%)	271	(78,3%)	0,308**	0,554 (0,172 – 1,774)	279	(77,9%)
Κάτω γνάθος	4	(33,3%)	75	(21,7%)			79	(22,1%)

*Student's t-test / **Δοκιμασία ελέγχου κατά Fisher δύο κατευθύνσεων

Table 2: Comparison of parameters under study according to inflammation

Parameters	Inflam. occurred		Inflam. not occurred		P	OR (95% CI)	Total sample	
	n	%	n	%			n	%
Count	12	(3.4%)	346	(96.6%)			358	(100%)
Gender								
Men	5	(41.7%)	178	(51.4%)	0.567*	0.674 (0.222 – 2.054)	183	(51.1%)
Women	7	(58.3%)	168	(48.6%)			175	(48.9%)
Age (years)								
Mean ± S.D.	57.9 ± 7.7		57.3 ± 7.9		0.796**		57.3 ± 7.9	
Range	45.0 – 72.3		19.3 – 78.2				19.3 – 78.2	
Smoking status								
Smoker	7	(58.3%)	137	(39.6%)	0.325**		144	(40.2%)
Ex-Smoker	0	(0%)	40	(11.6%)			40	(11.2%)
Non-Smoker	5	(41.7%)	169	(48.8%)			174	(48.6%)
Medical Record								
Diabetes mellitus								
Yes	0	(0%)	18	(5.2%)	0.418**	0.000 (0.000 – 6.042)	18	(5.0%)
No	12	(100%)	328	(94.8%)			340	(95.0%)
Neoplasm								
Yes	0	(0%)	10	(2.9%)	1.000**	0.000 (0.000 – 11.342)	10	(2.8%)
No	12	(100%)	336	(97.1%)			348	(97.2%)
Autoimmune disease								
Yes	1	(8.3%)	12	(3.5%)	0.364**	2.523 (0.395 – 16.732)	13	(3.6%)
No	11	(91.7%)	333	(96.2%)			344	(96.1%)
CPAP								
Yes	0	(0%)	2	(0.6%)	1.000**	0.000 (0.000 – 59.350)	2	(0.6%)
No	12	(100%)	344	(99.4%)			356	(99.4%)
Anti-osteoclastogenic agents								
Yes	1	(8.3%)	7	(2.0%)	0.241**	4.403 (0.664 – 30.686)	8	(2.2%)
No	11	(91.7%)	339	(98.0%)			350	(97.8%)
Penicillin allergy								
Yes	2	(16.7%)	23	(6.6%)	0.201**	2.809 (0.658 – 12.220)	25	(7.0%)
No	10	(83.3%)	323	(93.4%)			333	(93.0%)
Type of bone regeneration surgery								
GBR	6	(50%)	178	(51.4%)	0.498**		184	(51.4%)
Sinus lift	5	(41.7%)	157	(45.4%)			162	(45.3%)
Bone block grafts	1	(8.3%)	11	(3.2%)			12	(3.4%)
Anatomic site								
Maxilla	8	(66.7%)	271	(78.3%)	0.308**	0.554 (0.172 – 1.774)	279	(77.9%)
Mandible	4	(33.3%)	75	(21.7%)			79	(22.1%)

*Student's t-test / **Two tailed Fisher's exact test

Τα επένθετα οστικά μοσχεύματα είναι χρήσιμα για την καθ'ύψος οστική αύξηση της φατνιακής ακρολοφίας (25). Ιδίως δε, αυτόλογα οστικά μοσχεύματα χρησιμοποιούνται ως επένθετα οστικά μοσχεύματα, ειδικά σε περιπτώσεις με σοβαρή ατροφία της φατνιακής ακρολοφίας, λόγω των οστεοεπαγωγικών και οστεογενετικών τους ιδιοτήτων (25, 26). Ο κλάδος της κάτω γνάθου, η γενειακή σύμφυση και η λαγόνια ακρολοφία αποτελούν τις συνηθέστερες δότριες περιοχές για τη λήψη αυτόλογου μοσχεύματος του τύπου του οστικού block (11, 25). Σε αυτή τη μελέτη, το 66,7% των μοσχευμάτων του τύπου του οστικού block ελήφθησαν από τον κλάδο της κάτω γνάθου και/ή τη γενειακή σύμφυση και το 33,3% από τη λαγόνια ακρολοφία. Τα επένθετα μοσχεύματα της λαγόνιας ακρολοφίας τείνουν να εμφανίζουν υψηλότερη απορρόφηση, λόγω της σπογγώδους φύσης τους (27). Γενικά, τα επένθετα μοσχεύματα του τύπου του οστικού block εμφανίζουν υψηλότερο κίνδυνο διάσπασης του χειρουργικού τραύματος, φλεγμονής, μετεγχειρητικού πόνου και βλάβης νεύρων και το τελικό αποτέλεσμα εξαρτάται, μεταξύ άλλων παραγόντων, σε μεγάλο βαθμό από τον τρόπο διαχείρισης των οστικών αυτών block (11, 25, 27). Στην παρούσα μελέτη, η συχνότητα εμφάνισης φλεγμονής ήταν υψηλότερη στις περιπτώσεις οστικής ανάπλασης με τη χρήση επένθετων οστικών μοσχευμάτων του τύπου του οστικού block, αντιστοιχώντας στο 8,3% αυτών των περιστατικών.

ΣΥΜΠΕΡΑΣΜΑΤΑ

Η ΚΟΑ με χρήση απορροφήσιμης μεμβράνης και η ανοικτή ανύψωση ιγμορείου φαίνεται πως εμφανίζουν πιο προβλέψιμα αποτελέσματα όσον αφορά την αύξηση του οστικού όγκου που μπορεί να επιτευχθεί σε περιοχές με οστικά ελλείμματα της φατνιακής ακρολοφίας των γνάθων. Η αναγκαστική χορήγηση άλλου τύπου αντιβιοτικής θεραπείας σε περιπτώσεις αναφερόμενης αλλεργίας στην πενικιλλίνη μπορεί να αποτελεί παράγοντα κινδύνου για εμφάνιση φλεγμονής μετεγχειρητικά μετά από ανύψωση ιγμορείου. Λόγω της μεγαλύτερης πολυπλοκότητας και της νοσηρότητας της δότριας και δέκτριας περιοχής, οι επεμβάσεις οστικής ανάπλασης με τη χρήση αυτόλογων επένθετων οστικών μοσχευμάτων θα πρέπει να πραγματοποιούνται μόνο όταν κρίνονται ως απολύτως αναγκαίες.

use of special instrumentation and to have a full view of the Schneiderian membrane, minimizing the risk of membrane perforation (19). Therefore, this approach is more controlled and allows for more bone volume formation, especially in cases where the residual alveolar bone is less than 5mm in height (19 – 21). Overall, sinus lift success relies upon various factors including residual alveolar ridge height, smoking status, periodontal health, positive pressure airway and penicillin allergy (19, 22 – 24). The probability for inflammation occurrence in patients with penicillin allergy in our study sample, and thus prescription of other antibiotics following sinus lift, was 8.056 times higher and this finding approached statistical significance (P = 0.060). It is also consistent with a report from Khoury et al (2018), where all cases that presented with abscess or buccal fistula 4 to 8 weeks after sinus augmentation were allergic to penicillin (23). Onlay bone grafts are favorable for vertical bone augmentation (25). Mainly, autologous bone grafts are used as onlay bone grafts, particularly in cases with severe alveolar ridge atrophy, due to their osteoinductive and osteogenic properties (25, 26). Mandibular ramus, mandibular symphysis and iliac crest constitute the most common donor sites for autologous bone block graft harvesting (11, 25). In this study, 66.7% of bone block grafts used, were harvested from the mandibular ramus and/or symphysis and 33.3% from the iliac crest. Iliac crest onlay grafts tend to exhibit higher absorption due to their cancellous nature (27). In general, onlay bone block grafting is associated with higher risk for wound dehiscence, inflammation, postoperative pain and nerve branch damages and the final outcome depends, among other factors, highly on how the bone blocks are handled (11, 25, 27). In the present study, inflammation occurrence was higher with onlay bone block graft procedures, accounting for 8.3% of these cases.

CONCLUSION

GBR with a resorbable membrane barrier and sinus lift appeared to have the most predictable outcomes in terms of mandibular or maxillary bone augmentation. Prescription of other antibiotic treatment in cases of reported penicillin allergy may be a risk factor for inflammation occurrence postoperatively after sinus lift. Due to higher complexity and donor and recipient site morbidity risks, onlay bone grafting procedures should be performed only when necessary.

ΒΙΒΛΙΟΓΡΑΦΙΑ/REFERENCES

1. Buser D, Sennerby L, De Bruyn H: Modern implant dentistry based on osseointegration: 50 years of progress, current trends and open questions. Periodontol 2000. 2017;73(1):7-21.
2. Wallace S, Gellin R: Clinical evaluation of freeze-dried cancellous block allografts for ridge augmentation and implant placement in the maxilla. Implant Dent. 2010;19(4):272-279.
3. Chiapasco M, Di Martino G, Anello T, Zaniboni M, Romeo E: Fresh frozen versus autogenous iliac bone for the rehabilitation of the extremely atrophic maxilla with onlay grafts and endosseous implants: preliminary results of a prospective comparative study. Clin Implant Dent Relat Res. 2015;17(1):e251-e266.
4. Sanz-Sánchez I, Ortiz-Vigón A, Sanz-Martín I, Figuero E, Sanz M: Effectiveness of Lateral Bone Augmentation on the Alveolar Crest Dimension: A Systematic Review and Meta-analysis. J Dent Res. 2015;94(9):128s-142s.
5. Morad G, Khojasteh A: Cortical tenting technique versus onlay layered technique for vertical augmentation of atrophic posterior mandibles: a split-mouth pilot study. Implant Dent. 2013;22(6):566-571.
6. Hämmerle CH, Jung RE, Feloutzis A: A systematic review of the survival of implants in bone sites augmented with barrier membranes (guided bone regeneration) in partially edentulous patients. J Clin Periodontol. 2002;29(3):226-231.
7. Chappuis V, Rahman L, Buser R, Janner SFM, Belser UC, Buser D: Effectiveness of Contour Augmentation with Guided Bone Regeneration: 10-Year Results. J Dent Res. 2018;97(3):266-274.
8. Aghaloo TL, Moy PK: Which hard tissue augmentation techniques are the most successful in furnishing bony support for implant placement? Int J Oral Maxillofac Implants. 2007;22:49-70.
9. Elgali I, Omar O, Dahlin C, Thomsen P: Guided bone regeneration: materials and biological mechanisms revisited. Eur J Oral Sci. 2017;125(5):315-337.
10. McAllister BS, Haghighat K: Bone Augmentation Techniques. Journal of Periodontology. 2007;78(3):377-396.
11. Rocchietta I, Fontana F, Simion M: Clinical outcomes of vertical bone augmentation to enable dental implant placement: a systematic review. J Clin Periodontol. 2008;35(8 Suppl), 203-215.
12. Badr M, Coulthard P, Alissa R, Oliver R: The efficacy of platelet-rich plasma in grafted maxillae. A randomised clinical trial. Eur J Oral Implantol. 2010;3(3):233-244.
13. Anitua E, Orive G, Pla R, Roman P, Serrano V, Andía I: The effects of PRGF on bone regeneration and on titanium implant osseointegration in goats: a histologic and histomorphometric study. J Biomed Mater Res A. 2009;91(1):158-165.
14. Barbu HM, Andreescu CF, Lorean A, Kolerman R, Moraru L, Mortellaro C, et al: Comparison of Two Techniques for Lateral Ridge Augmentation in Mandible With Ramus Block Graft. J Craniofac Surg. 2016;27(3):662-667.
15. Severi M, Simonelli A, Farina R, Tu YK, Lan CH, Shih MC, et al: Effect of lateral bone augmentation procedures in correcting peri-implant bone dehiscence and fenestration defects: A systematic review and network meta-analysis. Clin Implant Dent Relat Res. 2022;24(2):251-264.
16. Lee SA, Lee CT, Fu MM, Elmisalati W, Chuang SK: Systematic review and meta-analysis of randomized controlled trials for the management of limited vertical height in the posterior region: short implants (5 to 8 mm) vs longer implants (> 8 mm) in vertically augmented sites. Int J Oral Maxillofac Implants. 2014;29(5):1085-1097.
17. Pereira RS, Pavelski MD, Griza GL, Boos F, Hochuli-Vieira E: Prospective evaluation of morbidity in patients who underwent autogenous bone-graft harvesting from the mandibular symphysis and retromolar regions. Clin Implant Dent Relat Res. 2019;21(4):753-757.
18. Wang HL, Boyapati L: "PASS" principles for predictable bone regeneration. Implant Dent. 2006;15(1):8-17.
19. Tsai CF, Pan WL, Pan YP, Chan CP, Ju YR, Wang YM, et al: Comparison of 4 sinus augmentation techniques for implant placement with residual alveolar bone height ≤3 mm. MEDICINE, 2020;99(46).
20. Fugazzotto PA. Augmentation of the posterior maxilla: a proposed hierarchy of treatment selection. J Periodontol. 2003;74(11):1682-1691.
21. Zitzmann NU, Schärer P: Sinus elevation procedures in the resorbed posterior maxilla. Comparison of the crestal and lateral approaches. Oral Surg Oral Med Oral Pathol Oral Radiol Endod. 1998;85(1):8-17.
22. Guan X, Zhang J, Chen Y, Han J, Yu M, Zhou Y. Changes in bone graft height and influencing factors after sinus floor augmentation by using the lateral window approach: A clinical retrospective study of 1 to 2 years. J Prosthet Dent. 2021: S0022-3913(21)00583-7.
23. Khoury F, Javed F, Romanos GE: Sinus Augmentation Failure and Postoperative Infections Associated with Prophylactic Clindamycin Therapy: An Observational Case Series. Int J Oral Maxillofac Implants. 2018;33(5):1136-1139.
24. Testori T, Weinstein RL, Taschieri S, Del Fabbro M: Risk factor analysis following maxillary sinus augmentation: a retrospective multicenter study. Int J Oral Maxillofac Implants. 2012;27(5):1170-1176.
25. Brugnami F, Caiazzo A, Leone C: Local intraoral autologous bone harvesting for dental implant treatment: alternative sources and criteria of choice. Keio J Med. 2009;58(1):24-28.
26. Becker ST, Warnke PH, Behrens E, Wiltfang, J: Morbidity after iliac crest bone graft harvesting over an anterior versus posterior approach. J Oral Maxillofac Surg. 2011;69(1):48-53.
27. Cordaro L, Amadé DS, Cordaro M: Clinical results of alveolar ridge augmentation with mandibular block bone grafts in partially edentulous patients prior to implant placement. Clin Oral Implants Res. 2002;13(1):103-111.

Διεύθυνση επικοινωνίας:
Λάμπρος Γκουτζάνης
Δημητρακοπούλου 54-56 & Κουντουριώτου,
18120, Αθήνα, Ελλάδα
Τηλ.: +30 6945704445
e-mail: lgoutzan@yahoo.gr

Adress:
Lampros Goutzanis
Dimitrakopoulou 54-56 & Kountouriotou,
18120, Athens, Greece
Tel: +30 6945704445
e-mail: lgoutzan@yahoo.gr

Αποκατάσταση ελλειμμάτων της ρινός μετά από χειρουργικές επεμβάσεις για καρκίνο του δέρματος. Παρουσίαση των θεραπευτικών μεθόδων για ασθενείς με συννοσηρότητες.

Αστέριος Αντωνίου*, Αλέξανδρος Λουιζάκης*, Δημήτρης Τάτσης, Ανέστης Χρυσοστομίδης, Αθανάσιος Κυργίδης, Κωνσταντίνος Βαχτσεβάνος

Πανεπιστημιακή Κλινική Στοματικής και Γναθοπροσωπικής Χειρουργικής, Αριστοτέλειο Πανεπιστήμιο Θεσσαλονίκης, Γενικό Νοσοκομείο Γ. Παπανικολάου, Θεσσαλονίκη, Ελλάδα (Διευθυντής: Καθηγητής Κ. Βαχτσεβάνος)

Nasal reconstruction after skin cancer surgery; presentation of treatment modalities for medically compromised patients.

Asterios Antoniou*, Alexandros Louizakis*, Dimitris Tatsis, Anestis Chrysostomidis, Athanassios Kyrgidis, Konstantinos Vahtsevanos

Department of Oral and Maxillofacial Surgery, Aristotle University of Thessaloniki, General Hospital G. Papanikolaou, Thessaloniki, Greece (Director: Prof. K. Vahtsevanos)

DOI: https://dx.doi.org/10.54936/haoms233185192

Αναφορά περιστατικών
Cases report

ΠΕΡΙΛΗΨΗ: Η αποκατάσταση των ελλειμμάτων της ρινός μετά τη χειρουργική αφαίρεση μη μελανωματικών κακοηθειών του δέρματος μπορεί να αποτελέσει μία απαιτητική πρόκληση για κάθε Στοματικό και Γναθοπροσωπικό Χειρουργό. Υπάρχουν ορισμένες τεχνικές δυσκολίες που μπορεί να προκύψουν από το έλλειμμα ιστών καθώς και την περιοχή που θα μπορούσε να καλύψει ένας τοπικός κρημνός. Επιπρόσθετα, οι ασθενείς με συννοσηρότητες δεν μπορούν πάντα να υποβληθούν σε χειρουργική επέμβαση με γενική αναισθησία, περιορίζοντας ακόμη περισσότερο τις επιλογές για αποκατάσταση του ελλείμματος. Σκοπός της παρούσας μελέτης είναι η παρουσίαση δύο περιπτώσεων που θεραπεύθηκαν με τοπική αναισθησία για προχωρημένα βασικοκυτταρικά καρκινώματα του δέρματος της ρινός, με τροποποιημένες τεχνικές του παράμεσου μετωπιαίου και του προωθητικού-πλάγιου ρινικού κρημνού, προσφέροντας άριστα χειρουργικά και αισθητικά αποτελέσματα, παρά τους περιορισμούς της χειρουργικής μεθόδου.

ΛΕΞΕΙΣ ΚΛΕΙΔΙΑ: *αποκατάσταση ρινός, βασικοκυτταρικό καρκίνωμα, ασθενείς με συννοσυρότητες.*

SUMMARY: Nasal reconstruction after surgical excision of non-melanoma skin cancer defects can be a challenging condition for every head and neck surgeon. There are certain technical difficulties that may arise from the tissue deficit and the area that a locoregional flap could cover. What is more, patients with a compromised medical history cannot always receive surgical management under general anaesthesia, limiting even more the defect reconstruction options. The aim of the present study is to present two patients that were treated under local anaesthesia for advanced basal cell carcinomas of the nose, with modifications of paramedian and heminasal flaps that provided excellent surgical and aesthetic outcomes, despite the limits of the surgical modality.

KEY WORDS: *nasal reconstruction, basal cell carcinoma, compromised patients.*

**Οι πρώτοι δύο συγγραφείς συνέβαλαν εξίσου στη συγγραφή και μοιράζονται ισότιμα τον τίτλο του πρώτου συγγραφέα.*
**The first 2 authors contributed equally to the manuscript and equally share first authorship.*

Παρελήφθη: 15/4/22 - Έγινε δεκτή: 3/6/22

Paper received: 15/4/22 - Accepted: 3/6/22

ΕΙΣΑΓΩΓΗ

Η ανάπτυξη καρκίνου του δέρματος στην περιοχή της κεφαλής και του τραχήλου και ειδικά η περιοχή της ρινός αποτελεί μία από τις συνηθέστερες περιοχές εντόπισης στο 31.25% των περιπτώσεων, λόγω της παρατεταμένης και αναπόφευκτης έκθεσης στον ήλιο (Dinca και συν., 2019; Derebaslnlloglu και Ozkaya, 2021). Οι δύο συχνότερα εμφανιζόμενες κακοήθειες σε αυτή την περιοχή είναι το βασικοκυτταρικό καρκίνωμα (ΒΚΚ) και το ακανθοκυτταρικό καρκίνωμα (ΑΚΚ) (Uzun και συν., 2015; Ciazynska και συν., 2021). Η μύτη διατηρεί μία μοναδική ανατομική θέση στη μεσότητα του προσώπου και απαιτεί ιδιαίτερη προσοχή σε περιπτώσεις αποκατάστασης, τόσο λόγω των λειτουργικών όσο και των αισθητικών απαιτήσεων (Rohrich και συν., 2004; Wollina, Langner και Bennewitz, 2014; Shokri και συν., 2019; Derebaslnlloglu και Ozkaya, 2021).

Ανάλογα με το έλλειμμα ιστών (μέγεθος, πάχος και περιοχή εντοπισμού της βλάβης), διάφοροι τοπικοί κρημνοί έχουν προταθεί για την αποκατάσταση της ρινός, οι οποίοι αποτελούν και τη θεραπεία εκλογής σε αυτή την περιοχή (Eskiizmir, Baker και Cingi, 2012; Wieckiewicz και συν., 2013; Shokri και συν., 2019). Μεταξύ αυτών, ο τοπικός παράμεσος μετωπιαίος κρημνός και ο προωθητικός-πλάγιος ρινικός κρημνός είναι δύο κρημνοί που έχουν χρησιμοποιηθεί ευρέως για την κάλυψη τέτοιων ελλειμμάτων (Eskiizmir, Baker και Cingi, 2012; Helmy Ali και συν., 2020). Συγκεκριμένα, ο παράμεσος μετωπιαίος κρημνός έχει αποτελέσει την θεραπεία εκλογής εδώ και πολλά χρόνια για σχεδόν οποιοδήποτε μεγάλο έλλειμμα ιστών που αφορά τη μύτη. Ο κατάλληλος σχεδιασμός, η αναπέταση του κρημνού και ο σεβασμός στην αιμάτωση του από την υπερτροχίλια αρτηρία, μπορεί να προσφέρει άριστα αποτελέσματα (Eskiizmir, Baker και Cingi, 2012; Shokri και συν., 2019).

Ο σκοπός αυτής της μελέτης είναι να παρουσιαστούν δύο περιπτώσεις ασθενών με ΒΚΚ του δέρματος της ρινός, μία με μικρότερης έκτασης βλάβη στην κορυφή της ρινός και μία με δύο βλάβες μεγαλύτερης έκτασης, που καλύπτουν την κορυφή και το πτερύγιο της ρινός. Οι βλάβες αφαιρέθηκαν και αποκαταστάθηκαν με έναν προωθητικό-πλάγιο ρινικό κρημνό και ένα παράμεσο μετωπιαίο κρημνό, αντίστοιχα.

ΠΑΡΟΥΣΙΑΣΗ ΠΕΡΙΠΤΩΣΕΩΝ

Περίπτωση 1

Ένας 77χρονος άνδρας παραπέμφθηκε στα εξωτερικά ιατρεία της Κλινικής λόγω τριών διαφορετικών επιθηλιωμάτων που εντοπίζονταν στη ράχη και τα πλευρικά τοιχώματα της ρινός. Αυτές οι βλάβες έγιναν αντιληπτές από τον ασθενή για πρώτη φορά πριν από πέντε χρόνια και έκτοτε αυξάνονταν σταδιακά. Η μεγαλύτερη βλάβη εμφάνιζε τα δερματοσκοπικά κριτήρια ενός μελαγχρωματικού ΒΚΚ. Λόγω του μεγέθους αυτών των βλαβών, ο

INTRODUCTION

The development of skin cancer in the head and neck region and especially in the nose area is one of the most common sites in 31.25% of the cases, due to the prolonged and unavoidable sun exposure (Dincă et al., 2019; DerebaślnlloğIu and Özkaya, 2021). The two most frequent tumours that appear in this region are the basal cell carcinoma (BCC) and squamous cell carcinoma (SCC) (Uzun et al., 2015; Ciążyńska et al., 2021). The nose withholds a unique anatomical midface position that requires special attention when it comes to reconstruction, due to the necessity of providing both aesthetic and functional achievement (Rohrich et al., 2004; Wollina, Langner and Bennewitz, 2014; Shokri et al., 2019; DerebaślnlloğIu and Özkaya, 2021).

According to the defect (size, thickness and site of the lesion), various locoregional flaps have been suggested for the reconstruction of the nose, which are also the treatment of choice in this area (Eskiizmir, Baker and Cingi, 2012; Więckiewicz et al., 2013; Shokri et al., 2019). Among these, the regional forehead paramedian flap and the hemi-nasal local flap are two flaps, that have been widely used to cover such defects (Eskiizmir, Baker and Cingi, 2012; Helmy Ali et al., 2020). Especially, the paramedian flap has been the treatment of choice for many years for almost any large defect considering the nose. Proper design and raise of the flap, with respect to the vascularity of the pedicle, covered by the supratrochlear artery, can provide excellent results (Eskiizmir, Baker and Cingi, 2012; Shokri et al., 2019).

The aim of this study is to present two cases of nasal BCC lesions, one smaller located at the tip of the nose and another case with two nasal defects, one covering the tip and the second the alar lobule of the nose. The lesions were excised and reconstructed with a hemi-nasal and a forehead paramedian flap respectively.

CASES REPORT

Case 1

A 77-year-old male patient was referred to the outpatient clinic of the Oral and Maxillofacial surgery Department due to 3 different epitheliomas cited at the dorsum and sidewalls of the nose. These lesions were first perceived by the patient five years ago and they were gradually growing ever since. The largest lesion had the dermoscopic criteria of a pigmented BCC. The patient due to the size of those lesions underwent a computed tomography which showed lobate formations at the dorsum and the sidewalls of the nose without any infiltration to the adjacent cartilage. (Fig 1) As far as other comorbidities, he had an implanted heart pacemaker due to arrhythmias after an acute myocardial infarction past 5 years. Under local anaesthesia the patient underwent an en bloc excision up to the peri-

Εικ. 1: Αξονική τομογραφία του ασθενή αποκάλυψε τον ακέραιο ρινικό χόνδρο. Αξονική τομή.
Fig. 1: CT scan of the patient revealed the intact nasal cartilage. Axial view.

Εικ. 2: α. Η βλάβη αποτελούνταν από ένα κεντρικό λοβό με δύο μικρότερες δορυφόρες βλάβες. β. Σχεδιασμός της αφαίρεσης και του κρημνού. γ. Το έλλειμμα μετά τη χειρουργική αφαίρεση. δ. Αναπέταση του παράμεσου μετωπιαίου κρημνού. ε. Η τελική συρραφή του κρημνού που κάλυψε το έλλειμμα.
Fig. 2: a. The lesion consisted of a central lobule with two satellite smaller lesions. b. Design of the excision and flap. c. The defect after the surgical excision. d. Elevation of the paramedian flap. e. The final suturing of the flap that covered the defect.

ασθενής υποβλήθηκε σε αξονική τομογραφία που έδειξε λοβώδεις σχηματισμούς στη ράχη και τα πλευρικά τοιχώματα της ρινός χωρίς διήθηση του υποκείμενου χόνδρου (Εικ. 1). Όσον αφορά άλλες συννοσηρότητες, ο ασθενης είχε καρδιακό βηματοδότη λόγω αρρυθμιών μετά από ένα οξύ έμφραγμα του μυοκαρδίου προ 5 ετίας. Υπό τοπική αναισθησία, ο ασθενής υποβλήθηκε σε en bloc εκτομή των τριών επιθηλιωμάτων σε βάθος έως και το περιχόνδριο του ρινικού χόνδρου εντός ελεύθερων ορίων μακροσκοπικά και για το ιστικό έλλειμμα χρησιμοποιήθηκε ένας παράμεσος μετωπιαίος κρημνός σε δύο στάδια για αποκατάσταση. Αρχικά, μετά την en bloc εκτομή των βλαβών, ελέγχθηκε η ροή της δεξιάς υπερτροχίλιας αρτηρίας με υπερηχογράφημα Doppler και σχεδιάστηκε η πορεία της μετωπιαία. Το περίγραμμα του ελλείμματος σημειώθηκε με ένα στυλό και αποτυπώθηκε σε μία γάζα πιέζοντας πάνω από αυτό. Στη συνέχεια, επιλέχθηκε ένα σημείο περιστροφής κατά μήκος του δεξιού οφρύος και μετρήθηκε η απόσταση έως το κατωφερέστερο σημείο του ελλείμματος. Ακολούθως, μία λωρίδα γάζας που χρησιμοποιήθηκε για τη μέτρηση αυτής της απόστασης περιστράφηκε κατά μήκος αυτού του σημείου περιστροφής προς το μέτωπο, ώστε το άκρο της μετωπιαία να οριοθετήσει το μήκος του κρημνού. Έπειτα το περίγραμμα του ελλείμματος αποκόπηκε και αποτυπώθηκε με τη γάζα στο δέρμα μετωπιαία και ξεκίνησε η αναπέταση του κρημνού στο ανώ-

chondrium of the nasal cartilage of all three epitheliomas in macroscopically free margins and for the nose defect a paramedian forehead flap in two stages was used for reconstruction. At first, after the en bloc excision of the lesions, the flow of the right supratrochlear artery was checked with Doppler ultrasonography and its path was marked as it travels in cranial direction in the forehead. The outline of the defect was marked with a pen and an imprint of it was picked onto a gauze by pressing down over the marking. Then a rotation point was marked along the right brow and was measured the distance to the most inferior point of the defect. Afterwards, the string was rotated along this rotational point to the forehead, and this was the most cranial point of the flap. Then the outline of the defect was trimmed and transferred with the gauze to the forehead and the elevation of the flap began on the most superior part superiorly to the frontalis muscle. The incision was made along the marked flap and the dissection was extended to the subperiosteal layer about 3cm superiorly to the brow area to protect the supratrochlear artery. After the complete dissection of the flap, followingrotation, the flap was inset in a passive fashion. The flap was sutured at the defect site with silk and prolene sutures 4/0 and the forehead defect was undermined deeply and closed primary with silk sutures 1/0 and 2/0. (Fig 2) After that the flap was allowed to develop collat-

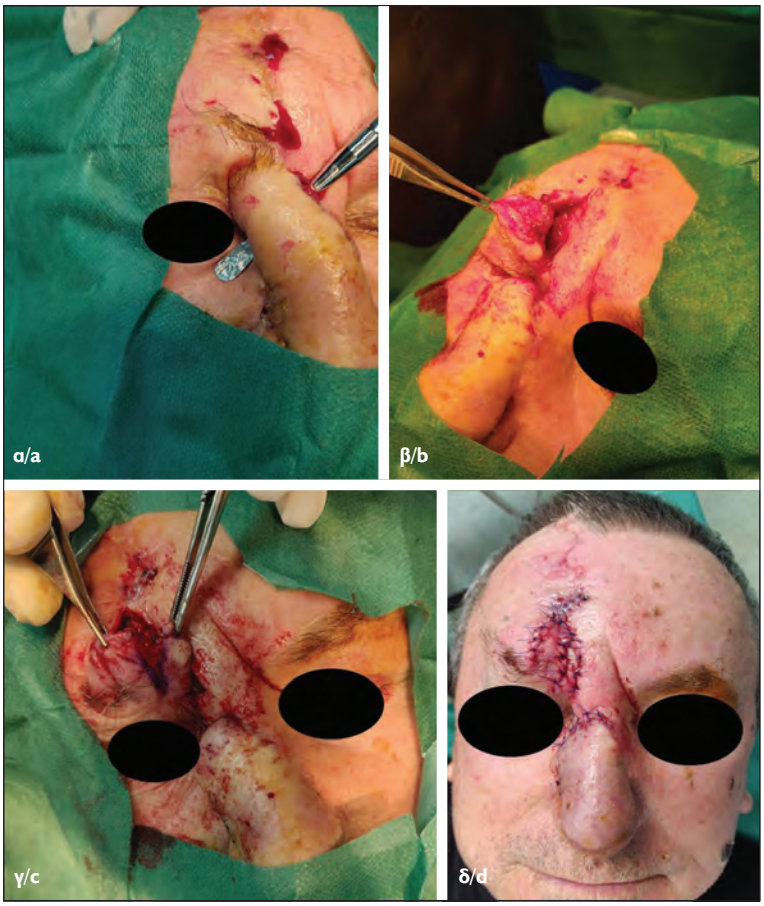

Εικ. 3: α. Ο μίσχος είναι καλά περιγεγραμμένος. β. Ο μίσχος αφαιρείται και περιστρέφεται στη δότρια περιοχή. γ. Λέπτυνση και διαμορφωση του μίσχου για σωστή ενσωμάτωση με την επουλωμένη δότρια περιοχή. δ. Η τελική συρραφή του μίσχου στην θέση του.
Fig. 3: a. The pedicle is well defined. b. The pedicle is excised and rotated to the donor site. c. Thinning and refinement of the pedicle to correctly match the healed donor site. d. The final suturing of the pedicle in place.

τερο όριο σε βάθος ύπερθεν του μετωπιαίου μυός. Η τομή πραγματοποιήθηκε κατά μήκος του σημειωμένου κρημνού και η εκτομή επεκτάθηκε σε υποπεριοστικό επίπεδο περίπου 3 εκατοστά άνωθεν της περιοχής των όφρυων για την προστασία της υπετροχίλιας αρτηρίας. Μετά ολοκλήρωση της παρασκευής του, ο κρημνός περιστράφηκε και τοποθετήθηκε στη νέα του θέση με παθητικό τρόπο. Ο κρημνός συρράφθηκε στην περιοχή του ελλείμματος με ράμματα μεταξιού και συνθετικό μη απορροφησιμο ράμμα 4/0 και το έλλειμμα στο μέτωπο μετά από εν τω βάθει υποσκαφή των γύρω ιστών συρράφθηκε άμεσα με ράμματα μεταξιού 1/0 και 2/0 (Εικ. 2). Μετά από αυτό, δόθηκε χρόνος στον κρημνό να αναπτύξει παράπλευρη κυκλοφορία και να επουλωθεί. Τρεις εβδομάδες αργότερα, ο κρημνός διαχωρίστηκε στο ανώτερο τμήμα του ελλείμματος υπό τοπική αναισθησία. Στη δότρια περιοχή περιοχή μεταξύ των όφρυων επανατοποθετήθηκε τμήμα του κρημνού μετά από μία καλή διαμόρφωση και συρράφθηκε με συνθετικά μη απορροφήσιμα ράμματα 4/0. Η μετεγχειρητική πορεία του ασθενή ήταν ομαλή και το αισθητικό αποτέλεσμα αποδεκτό (Εικ. 3). Η ιστολογική εξέταση επιβεβαίωσε πως η μεγαλύτερη βλάβη ήταν ένα ΒΚΚ και οι άλλες δύο σμηγματορροική κερατίαση και επιδερμικός σπίλος, αντίστοιχα.

eral circulation and heal. Three weeks later, the flap was sectioned at the superior aspect of the defect under local anaesthesia. The donor site was inset to the brow region after a good thinning and sutured with prolene sutures 4/0. The post operative recovery of the patient was uneventful and the aesthetic result was acceptable (Fig 3). The histology report confirmed that the larger lesion was a BCC and the two others were keratosis-seborrhoeica and cutaneous nevous respectively.

Case 2

A 77-year-old male patient was referred to the outpatient clinic of the Oral and Maxillofacial surgery Department due to an enlarged BCC at the tip of the nose. The patient stated the existence of the lesion at least two years ago and it was growing steadily since then. This mass fulfilled the dermoscopic criteria of a pigmented BCC. The patient's medical history was rich, with diabetes melitus, chronic renal failure, atrial fibrillation and coronary disease with a coronary bypass graft surgery two years ago. Due to those comorbidities, general anaesthesia was considered a high-risk option, and a surgical excision under local anaesthesia was preferred. The lesion was excised up to the perichondrium of the alar cartilage in macroscopically free margins and a heminasal

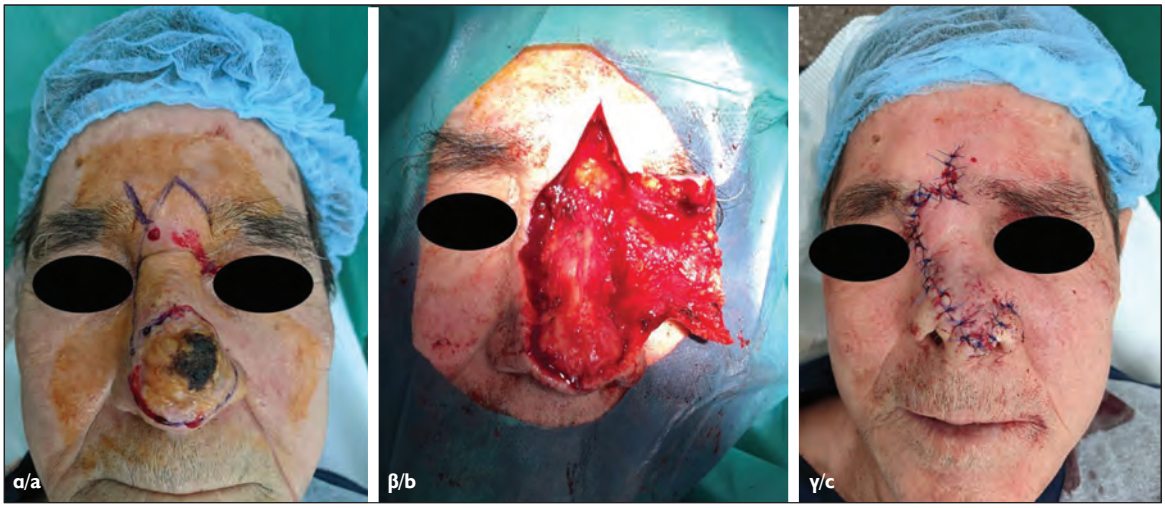

Εικ. 4: α. Σχεδιασμός της αφαίρεσης και του ημι-ρινικού κρημνού. β. Αναπέταση κρημνού. γ. Η τελική συρραφή του κρημνού που κάλυψε το έλλειμμα.
Fig. 4: a. Design of the excision and the hemi-nasal flap. b. Flap elevation. c. The final suturing of the flap that covered the defect.

Περίπτωση 2

Ένας 77χρονος άνδρας ασθενής παραπέμφθηκε στα εξωτερικά ιατρεία της Κλινικής λόγω ενός διογκωμένου ΒΚΚ στην κορυφή της ρινός. Ο ασθενής επιβεβαίωσε την εμφάνιση της βλάβης τουλάχιστον δύο χρόνια πριν και έκτοτε τη σταδιακή αύξηση των διαστάσεων της. Αυτός ο όγκος πληρούσε τα δερματοσκοπικά κριτήρια ενός μελαγχρωματικού ΒΚΚ. Το ιατρικό ιστορικό του ασθενή περιελάμβανε αρκετές συννοσηρότητες, όπως σακχαρώδη διαβήτη, χρόνια νεφρική ανεπάρκεια, κολπική μαρμαρυγή και στεφανιαία νόσο με χ/θείσα αορτοστεφανιαία παράκαμψη προ 2ετίας. Λόγω αυτών των συννοσηροτήτων, η γενική αναισθησία θεωρήθηκε μία παράμετρος υψηλού κινδύνου και προτιμήθηκε η χειρουργική αφαίρεση με τοπική αναισθησία. Η βλάβη αφαιρέθηκε πλήρως σε βάθος έως και το περιχόνδριο του πτερυγοειδούς χόνδρου και σε μακροσκοπικά υγιή όρια. Ένας προωθητικός-πλάγιος ρινικός κρημνός στην αριστερή πλευρά της ράχης της ρινός χρησιμοποιήθηκε για τη σύγκλιση του ελλείμματος. Το έξω κάθετο όριο του κρημνού σχεδιάστηκε και παρασκευάστηκε κάθετα προς το πλάγιο όριο του ελλείμματος με κατεύθυνση προς τα άνω, από την πλευρά της ράχης της μύτης προς το μεσόφρυο. Η γραμμή της τομής σχημάτισε ένα ανεστραμμένο V και κατέληξε έως την περιοχή του έσω κανθού της αντίθετης πλευράς. Έπειτα χρειάστηκε η εκτομή ενός τριγώνου Burow στην ομόπλευρη περιοχή του μίσχου. Η παρασκευή και αναπέταση του κρημνού πραγματοποιήθηκε ακριβώς επάνω από το περιχόνδριο του ρινικού χόνδρου και μετά ο κρημνός περιστράφηκε, ώστε το άπω όριο του να φτάνει στο έλλειμμα με ένα παθητικό τρόπο και συρράφθηκε στην θέση του με συνθετικό μη απορροφήσιμο ράμμα 4/0. Το έλλειμμα στο μεσόφρυο συρράφθηκε με συνθετικό μη απορροφήσιμο ράμμα 4/0 σε σχήμα V-Y (Εικ. 4). Το αποτέλεσμα ήταν αποδεκτό με ομαλή μετεγχειρητι-

flap at the left side of the dorsum of the nose was used for the closure of the defect. The vertical axis of the incision line was made in a perpendicular fashion to the lateral border of the defect straight upward over the side of the dorsum to the glabella. The incision line formed an inverted V and ended to the contralateral inner canthal area. The need for a Burow triangle in the ipsilateral side of the pedicle was evident. The incision and elevation of the flap was made just above the perichondrium of the nasal cartilage and afterwards, the flap rotated with its distal part reaching the defect in a passive manner and sutured in place with prolene 4/0. The glabellar defect sutured in V-Y manner with prolene 4/0. (Fig 4) The result was acceptable with an uncomplicated postoperative period. The histology report confirmed the dermoscopic image of a BCC, excised in safe margins.

DISCUSSION

BCC is the most common skin malignancy in Caucasian people and a challenging health issue worldwide; due to the fact that its rates have been reported to be increasing as a result of changes in sun exposure behaviour, ozone depletion due to environmental pollution and the increased longevity due to the improvement of public health systems in many parts around the world (Janjua and Qureshi, 2012; Peris et al., 2019). As skin exposure to solar UV radiation is the most important factor in the onset and progression of BCC, these tumours occur in sun-exposed parts of the body, mainly the head and neck area (Bertozzi et al., 2019; Vatamanesku et al., 2019). About 80% of these tumours occur on the face and 25% to 30% arise in the nose. The nose has a 2.5 times higher recurrence risk after resection (Wollina, Langner and Bennewitz, 2014).

Surgical excision in safety margins is the treatment of

κή περίοδο. Η ιστολογική εξέταση επιβεβαίωσε τη δερματοσκοπική εικόνα ενός ΒΚΚ, που αφαιρέθηκε εντός ασφαλών ορίων.

ΣΥΖΗΤΗΣΗ

Το ΒΚΚ αποτελεί τη συχνότερη κακοήθεια του δέρματος σε ανθρώπους της Καυκάσιας φυλής και αποτελεί ένα ζήτημα δημόσιας υγείας παγκοσμίως, γιατί τα ποσοστά του έχει αναφερθεί πως αυξάνονται ως αποτέλεσμα των αλλαγών στη συμπεριφοράς μας ως προς την έκθεση στον ήλιο, την εξάντληση του όζοντος λόγω της περιβαλλοντικής μόλυνσης και της αυξημένης διάρκειας ζωής λόγω της βελτίωσης των δημοσίων συστημάτων υγείας σε πολλά μέρη του κόσμου (Janjua και Qureshi, 2012; Peris και συν., 2019). Καθώς η έκθεση του δέρματος στην ηλιακή ακτινοβολία UV είναι ο σημαντικότερος παράγοντας για την εμφάνιση και την ανάπτυξη του ΒΚΚ, αυτοί οι όγκοι εμφανίζονται σε σημεία του σώματος που εκτίθενται στον ήλιο, κυρίως την περιοχή της κεφαλής και του τραχήλου (Bertozzi και συν., 2019, Vatamanesku και συν., 2019). Σχεδόν το 80% αυτών των όγκων εμφανίζονται στο πρόσωπο και 25-30% στη μύτη. Η μύτη εμφανίζει 2.5 φορές υψηλότερο κίνδυνο υποτροπής μετά από αφαίρεση (Wollina, Langner και Bennewitz, 2014).

Η χειρουργική αφαίρεση εντός ασφαλών ορίων αποτελεί την θεραπεία εκλογής στο ΒΚΚ της μύτης. Η χειρουργική αφαίρεση τέτοιων δερματικών όγκων αποτελεί και τη συχνότερη αιτία ιστικών ελλειμμάτων ρινός που χρειάζονται αποκατάσταση (Uzun και συν., 2015; Badash και συν., 2019). Οι μεταβαλλόμενες κοίλες και κυρτές επιφάνειες της μύτης δημιουργούν μία αξιοσημείωτη αισθητική πρόκληση στην αποκατάσταση αυτής. Η μύτη χωρίζεται αισθητικά σε πέντε υπομονάδες: 1) τη ράχη, 2) τα πλευρικά τοιχώματα, 3) τις περιοχές των πτερυγίων, 4) την κορυφή και 5) τη στυλίδα (Eskiizmir, Baker και Cingi, 2012). Ανάλογα με το έλλειμμα, μπορούν να εφαρμοστούν διαφορετικές τεχνικές αποκατάστασης. Για επιδερμικά μόνο ελλείμματα, και ανάλογα με το μέγεθος μπορούν να χρησιμοποιηθούν για αποκατάσταση δερματικά μοσχεύματα ολικού πάχους, τοπικοί κρημνοί, (δίλοβος κρημνός, ρομβοειδής κρημνός, προωθητικός κρημνός, ραχιαίος ρινικός κρημνός, προωθητικός -πλάγιος ρινικός κρημνός, κρημνός αντιμετάθεσης), τοπικοί κρημνοί (μεσόφρυος κρημνός, παρειακός προωθητικός κρημνός VY, δακτυλοειδής κρημνός, ρινοχειλικός κρημνός ενός σταδίου, ρινοχειλικός κρημνός δύο σταδίων, μετωπιαίος κρημνός παράμεσος/μέσος) και ελεύθεροι αγγειούμενοι κρημνοί. Για ελλείμματα ολικού πάχους είναι επιβεβλημένη η αποκατάσταση της απώλειας κάθε στρώματος ξεχωριστά και μπορούν να χρησιμοποιηθούν όλοι οι προαναφερθέντες κρημνοί (Park, 2000; Wollina, Langner και Bennewitz, 2014).

Ο μετωπιαίος κρημνός δέχθηκε αρκετές τροποποιήσεις κατά τη διάρκεια του 20ου αιώνα για να καταλήξει

choice in BCC of the nose. Cutaneous tumour excision is the most common cause of nasal defects that need reconstruction (Uzun et al., 2015; Badash et al., 2019). The shifting convex and concave surfaces of the nose create a remarkable aesthetic challenge in reconstruction. The nose is aesthetically subdivided into five subunits: (1) dorsum, (2) sidewalls, (3) alar regions, (4) tip, and (5) columella (Eskiizmir, Baker and Cingi, 2012). Depending on the defect different reconstruction techniques can be used. For cutaneous-only defects, and depending on the size full thickness skin grafts, local flaps (Bilobed flap, Rhombic flap, Advancement flap, Dorsal nasal flap, heminasal flap, Transposition flap), regional flaps (glabellar flap, VY advancement cheek flap, finger flap, single-stage melolabial flap, two-stage melolabial flap, paramedian/median forehead flap) and free flaps can be used for reconstruction. For full-thickness defects it is mandatory to reconstruct the loss of each layer separately and all the aforementioned flaps can be used (Park, 2000; Wollina, Langner and Bennewitz, 2014).

Forehead flap has undergone several modifications throughout the 20th century to receive its current form (Shokri et al., 2019). Forehead flaps are subdivided into median and paramedian depending on the location of the donor site. The paramedian forehead flap like in our first case is used to repair medium to larger nasal defects. The heminasal flap which was used in our second case is a modification of the dorsal nasal flap that uses only a part of the dorsal nasal skin and it used for medium defects at the distal part of the nose (Losco et al., 2020).

The management of the increasing incidence of BCC in elderly people is a concerning issue due to the fact that major comorbidities such as cardiac failure, renal failure and pulmonary conditions are more common in those patients. Poor medical status makes these patients in a lot of cases unfit for surgery under general anaesthesia (Neal et al., 2020). Therefore, local anaesthesia with the prompt and suitable method of reconstruction with a proper locoregional flap is the best optimal treatment in these cases, as it provides a safe, painless, efficient and aesthetic acceptable result.

CONCLUSION

The nose is the most common location that BCC occurs in the head and neck area. Surgical excision is the cornerstone for the treatment with clear surgical margins and acceptable aesthetic result being the optimal target. Reconstruction of nose defects after skin cancer surgery is always a challenging process, as the size of the defect must be taken into account, as well as the comorbidities especially in elderly patients.

στην παρούσα του μορφή (Shokri και συν., 2019). Οι μετωπιαίοι κρημνοί χωρίζονται σε μέσους και παράμεσους ανάλογα με την εντόπιση της δότριας περιοχής. Ο παράμεσος μετωπιαίος κρημνός όπως στην πρώτη μας περίπτωση χρησιμοποιείται για την αποκατάσταση μέτριων προς μεγαλύτερων ρινικών ελλειμμάτων. Ο προωθητικός-πλάγιος ρινικός κρημνός που χρησιμοποιήθηκε στη δεύτερή μας περίπτωση αποτελεί μία τροποποίηση του κρημνού της ράχης της ρινός, καθώς χρησιμοποιεί μόνο ένα μέρος του δέρματος της ράχης της ρινός και χρησιμοποιείται για μέτρια ελλείμματα στο άπω όριο της ρινός (Losco και συν., 2020).

Η θεραπευτική αντιμετώπιση της αυξανόμενης επίπτωσης του ΒΚΚ σε ηλικιωμένους ασθενείς αποτελεί ένα στοιχείο προβληματισμού, λόγω του γεγονότος πως σημαντικές συννοσηρότητες όπως καρδιακή ανεπάρκεια, νεφρική ανεπάρκεια και αναπνευστικά προβλήματα είναι συνηθέστερα σε αυτούς τους ασθενείς. Οι πολλές συννοσυρότητες καθιστούν αυτούς τους ασθενείς ακατάλληλους για χειρουργική επέμβαση υπό γενική αναισθησία σε πολλές περιπτώσεις (Neal και συν., 2020). Επομένως, η τοπική αναισθησία με ένα κατάλληλο τοπικό κρημνό αποτελεί την βέλτιστη θεραπεία σε αυτές τις περιπτώσεις, καθώς προσφέρει ένα ασφαλές, ανώδυνο, αποτελεσματικό και αισθητικά αποδεκτό αποτέλεσμα.

ΣΥΜΠΕΡΑΣΜΑΤΑ

Η μύτη αποτελεί τη συνηθέστερη θέση εντόπισης του ΒΚΚ στην περιοχή της κεφαλής και του τραχήλου. Η χειρουργική αφαίρεση σε υγιή χειρουργικά όρια αποτελεί τον ακρογωνιαίο λίθο για την θεραπεία. Αυτό σε συνδυασμό με ένα αποδεκτό αισθητικό αποτέλεσμα αποτελούν τον ιδανικό στόχο. Η αναδόμηση των ρινικών ελλειμμάτων μετά από χειρουργική επέμβαση για καρκίνο του δέρματος αποτελεί πάντα μία απαιτητική διαδικασία, καθώς πρέπει να λαμβάνεται υπόψη το μέγεθος του ελλείμματος, καθώς και οι συννοσηρότητες, ειδικά σε ηλικιωμένους ασθενείς.

ΒΙΒΛΙΟΓΡΑΦΙΑ/REFERENCES

Badash, I. et al. (2019) 'Nonmelanoma Facial Skin Cancer: A Review of Diagnostic Strategies, Surgical Treatment, and Reconstructive Techniques', Clinical Medicine Insights: Ear, Nose and Throat, 12, p. 117955061986527. doi: 10.1177/1179550619865278.

Bertozzi, N. et al. (2019) 'Single center evidence for the treatment of basal cell carcinoma of the head and neck.', Acta biomedica: Atenei Parmensis, 90(1), pp. 77–82. doi: 10.23750/abm.v90i1.6395.

Ciążyńska, M. et al. (2021) 'The incidence and clinical analysis of non-melanoma skin cancer', Scientific Reports, 11(1), pp. 1–10. doi: 10.1038/s41598-021-83502-8.

Derebaślnlloğlu, H. and Özkaya, N. K. (2021) 'Analysis of Basal Cell Carcinoma and Squamous Cell Carcinoma according to Nasal Subunit Location', Facial Plastic Surgery, 37(3), pp. 407–410. doi: 10.1055/s-0041-1726024.

Dincă, D. et al. (2019) 'Giant basal cell carcinoma of the nasal pyramid – Case report', Romanian Journal of Morphology and Embryology, 60(1), pp. 255–259.

Eskiizmir, G., Baker, S. and Cingi, C. (2012) 'Nonmelanoma Skin Cancer of the Head and Neck: Reconstruction', Facial Plastic Surgery Clinics of North America, 20(4), pp. 493–513. doi: 10.1016/j.fsc.2012.08.003.

Helmy Ali, Y. et al. (2020) 'Facial skin cancer reconstructive and cosmetic outcomes: Analysis with algorithm for its management', Journal of Cosmetic Dermatology, 19(5), pp. 1182–1190. doi: 10.1111/jocd.13121.

Janjua, O. S. and Qureshi, S. M. (2012) 'Basal Cell Carcinoma of the Head and Neck Region: An Analysis of 171 Cases', Journal of Skin Cancer, 2012, pp. 1–4. doi: 10.1155/2012/943472.

Losco, L. et al. (2020) 'Reconstruction of the nose: Management of nasal cutaneous defects according to aesthetic subunit and defect size. A review', Medicina (Lithuania), 56(12), pp. 1–15. doi: 10.3390/medicina56120639.

Neal, D. E. et al. (2020) 'Local anesthesia is preferred for skin cancer surgery - Results of a choice-based conjoint analysis experiment', Dermatologic Surgery, pp. 1106–1108. doi: 10.1097/DSS.0000000000001987.

Park, S. S. (2000) 'Candidate's thesis: Reconstruction of nasal defects larger than 1.5 centimeters in diameter', Laryngoscope, 110(8), pp. 1241–1250. doi: 10.1097/00005537-200008000-00001.

Peris, K. et al. (2019) 'Diagnosis and treatment of basal cell carcinoma: European consensus–based interdisciplinary guidelines', European Journal of Cancer, 118, pp. 10–34. doi: 10.1016/j.ejca.2019.06.003.

Rohrich, R. J. et al. (2004) 'Nasal reconstruction - Beyond aesthetic subunits: A 15-year review of 1334 cases', Plastic and Reconstructive Surgery, 114(6), pp. 1405–1416. doi: 10.1097/01.PRS.0000138596.57393.05.

Shokri, T. et al. (2019) 'The paramedian forehead flap for nasal reconstruction: From antiquity to present', Journal of Craniofacial Surgery, 30(2), pp. 330–333. doi: 10.1097/SCS.0000000000004976.

Uzun, H. et al. (2015) 'Assessment of patients who underwent nasal reconstruction after non-melanoma skin cancer excision', Journal of Craniofacial Surgery, 26(4), pp. 1299–1303. doi: 10.1097/SCS.0000000000001563.

Vatamanesku, I. et al. (2019) 'Basal cell carcinoma of the nasal pyramid excision margins: A retrospective study', Romanian Journal of Morphology and Embryology, 60(4), pp. 1261–1268.

Więckiewicz, W. et al. (2013) 'Interdisciplinary treatment of basal cell carcinoma located on the nose - Review of literature', Advances in Clinical and Experimental Medicine, 22(2), pp. 289–293.

Wollina, U., Langner, D. and Bennewitz, A. (2014) 'Basal cell carcinoma of the outer nose: Overview on surgical techniques and analysis of 312 patients', Journal of Cutaneous and Aesthetic Surgery, 7(3), p. 143. doi: 10.4103/0974-2077.146660.

Διεύθυνση επικοινωνίας:
Αστέριος Αντωνίου, MD, DDS
Πανεπιστημιακή Κλινική Στοματικής και Γναθοπροσωπικής Χειρουργικής, Γενικό Νοσοκομείο Γ. Παπανικολάου, Εξοχή Θεσσαλονίκης, Τ.Κ. 57010, Ελλάδα.
Τηλ.: +30 6979018623
e-mail: iou9586@gmail.com

Adress:
Asterios Antoniou, MD, DDS
Department of Oral and Maxillofacial Surgery,
General Hospital G. Papanikolaou, Exochi,
PC 57010, Greece.
Tel: +30 6979018623
e-mail: iou9586@gmail.com

Fissured tongue in geriatric female patient with diabetes mellitus and schizophrenia: a case report and review of literature

Karthik Shunmugavelu[1], R Vaishnavi[2], Vishalkshi Patnam[3], Dhandapani MD[4], Deepak Dinesh[5]

PSP medical college hospital and research institute, Tambaram Kanchipuram main road, Oragadam, Panruti, Kanchipuram district, Tamilnadu 631604, India.

Οσχεοειδής γλώσσα σε γηριατρική ασθενή με σακχαρώδη διαβήτη και σχιζοφρένεια: αναφορά περίπτωσης και ανασκόπηση της βιβλιογραφίας

Karthik Shunmugavelu[1], R Vaishnavi[2], Vishalkshi Patnam[3], Dhandapani MD[4], Deepak Dinesh[5]

PSP medical college hospital and research institute, Tambaram Kanchipuram main road, Oragadam, Panruti, Kanchipuram district, Tamilnadu 631604, India.

DOI: https://dx.doi.org/10.54936/haoms233193195

Case Report
Αναφορά Περιστατικού

SUMMARY: Tongue is a sensitive muscular organ in the oral cavity that plays an important role in speech, taste and deglutition. Fissured tongue is one of the conditions commonly encountered in routine dental practice, characterized by grooves and fissures covering the dorsal surface of the tongue. This condition is asymptomatic, until food particles trapped in the grooves which leads to inflammation and halitosis. Some studies proposed that a polygenic mode of inheritance is associated with the development of tongue grooves. Common systemic illnesses associated with this condition are hypertension, diabetes mellitus and schizophrenia. Proper knowledge of the association between these conditions and fissured tongue may help the dentist to treat this disorder at an early stage.

KEY WORDS: *fissured tongue, diabetes mellitus, schizophrenia*

[1] *MDS, BDS, MSC (London), MDS OMFP, MFDS RCS England, MCIP, FIBMS (USA), MASID (Australia) Consultant – Dentistry/Oral and Maxillofacial Pathology*
[2] *Qualifications M.D General Medicine, Designation Senior resident*
[3] *MD Psychiatry, Assistant Professor*
[4] *MD General Medicine Dean*
[5] *MD, Medical Superintendent*

ΠΕΡΙΛΗΨΗ: Η γλώσσα είναι ένα ευαίσθητο μυϊκό όργανο της στοματικής κοιλότητας που παίζει σημαντικό ρόλο στην ομιλία, τη γεύση και την αποβολή. Η οσχεοειδής γλώσσα είναι μια από τις καταστάσεις που συναντάται συνήθως στην καθημερινή οδοντιατρική πρακτική, η οποία χαρακτηρίζεται από αυλακώσεις και ρωγμές που καλύπτουν τη ραχιαία επιφάνεια της γλώσσας. Αυτή η κατάσταση είναι ασυμπτωματική, έως ότου παγιδευτούν σωματίδια τροφής στις αυλακώσεις, γεγονός που οδηγεί σε φλεγμονή και δυσοσμία του στόματος. Ορισμένες μελέτες πρότειναν ότι ένας πολυγονιδιακός τρόπος κληρονομικότητας σχετίζεται με την ανάπτυξη αυλακώσεων της γλώσσας. Συχνές συστηματικές ασθένειες που σχετίζονται με αυτή την πάθηση είναι η υπέρταση, ο σακχαρώδης διαβήτης και η σχιζοφρένεια. Η σωστή γνώση της συσχέτισης μεταξύ αυτών των καταστάσεων και της οσχεοειδούς γλώσσας μπορεί να βοηθήσει τον οδοντίατρο να αντιμετωπίσει αυτή τη διαταραχή σε πρώιμο στάδιο.

ΛΕΞΕΙΣ ΚΛΕΙΔΙΑ: *οσχεοειδής γλώσσα, σακχαρώδης διαβήτης, σχιζοφρένεια*

Paper received: 5/10/22 - Accepted: 24/10/22

Παρελήφθη: 5/10/22 - Έγινε δεκτή: 24/10/22

INTRODUCTION

Fissured tongue also known as lingua plicata (LP) is usually present as an asymptomatic condition characterized by grooves and fissures of varying depth covering the dorsal surface of the tongue. Prevalence rate ranges from10-40% across globally (1). Differences in the rates are due to variations in the characteristics of participant's race, geographic location and ethnicity in different studies. Fissures on the tongue can be of varying depth, starts from 2 to 6mm. These cracks can trap food, which then leads to localized inflammation, burning sensation of the tongue and bad breath (2).

Diagnosis can be made through oral examination and detailed history. Feil and Filippi found that elderly males with smoking habit exerted an increased prevalence (1).

Any alterations in the anatomic structure of tongue may lead to numerous systemic diseases or tongue pathology alone may be the first sign for some systemic diseases. Prevalence of diabetes is significantly higher in fissured tongue patients, and this relationship seems to be related with/without medication (3).

Schizophrenia is a complex and heterogeneous mental disorder, characterized by various symptoms including delusions, hallucinations and cognitive disorders. The disease exhibits the co existence of mental disorders with numerous organic co-morbidities which includes the classic metabolic (4).

CASE HISTORY

A 60 years old female, visited the dental center in PSP medical college hospital and research institute located in Kanchipuram district, Tamilnadu, India. Her chief complaint was pain in the dorsal surface of the tongue of one week duration. Pain aggravated on eating, drinking and even during speaking.

During the patient's visit, a detailed medical history was taken along with routine diagnostic procedure. Patient is a known diabetic for past 5 years and schizophrenic for past 8 years. She is under medication for both the conditions. Her family history revealed that both her father and brother are known diabetics.

Extra-oral examination revealed normal facial morphology, no skin lesions were detected. With the calculus accumulation on the lingual surface of the lower anterior teeth, intra oral examination exerted a fair oral hygiene. Generalized attrition and abrasion were noted. Patient had multiple missing teeth and she had undergone root canal treatment and a metallic crown placement in relation to 16.

On intra oral examination the patient exhibited a thick coated tongue with a white soft material. A deep central groove of about 6 millimeter depth, was found on the dorsal surface of the tongue (Fig. 1). No lateral fissures were detected. Family history revealed that all her family members had the same tongue grooves.

Fig. 1: Coated tongue with central longitudinal fissure.

Oral prophylaxis was done for the patient and oral hygiene instructions were given. Patient was prescribed a mouthwash and was recommended to incorporate a balanced diet into her regular diet and she was advised to cleanse the tongue properly in order to avoid any food lodgment into the grooves.

DISCUSSION

Fissured tongue is as an asymptomatic condition characterized by grooves and fissures of varying depth covering the dorsal surface of the tongue. Prevalence rate ranges from10-40% across globally. Though the exact etiology of fissured tongue has not been identified, a polygenic mode of inheritance is proposed, as the condition is seen clustering in families (1).

The condition is usually asymptomatic. Some patients may complain of mild pain. In some cases, the condition is worsened by entrapment of food particles within the fissures and in patients with poor oral hygiene and nutrition (2).

It can be classified as median and lateral types based on the position of the fissures. Sudarshan R et al., have proposed a novel method of classification based on the pattern of tongue fissures, number of fissures and associated symptoms such as burning sensation and feeling of food lodgement. In their study, they found that central longitudinal type as the most common type of tongue fissuring which has been discussed in this report (5).

In some cases, tongue fissuring may be associated with other systemic conditions. Most common conditions are diabetes and hyper tension. Others include asthma,

gastritis, trigeminal neuralgia, epilepsy, candidiasis, carcinoma, and Down's syndrome (4).

Diabetes is a debilitating metabolic disorder with high rate of prevalence worldwide. A study conducted by Balasubramanian S et al., using Panoramic tongue imaging and deep convolutional machine learning model, revealed about 38.80% people had shown fissures on the dorsal surface of the tongue along with coatings (9). Several studies demonstrated the relationship between diabetes and fissured tongue and the risk factors include inadequate blood glucose control, immunological changes, microcirculatory alternation with decrease of blood flow, xerostomia and alteration in salivary flow and composition (7).

Schizophrenia is a devastating and complex disorder, which impacts normal brain functions, creating mental disarray. While exact origins for this disease remain obscure, it is thought to result from disturbances in brain cell communications due to improper levels of specific neurotransmitters. Trixler et al., found some specific anomalies of the mouth and head, such as fissured tongue, flat occiput along with primitive ears in these patients and hypothesized that they have more relevance to the neurodevelopmental failure (8).

In their study Babović SS et al., proposed that higher prevalence of vertical fissure running along the midline and few fissures diffusely distributed cross the dorsal tongue surface in schizophrenic patients, like that of our study case (9). Apart from this, antipsychotic drugs themselves, can cause xerostomia with several dental complications, including caries, fissured tongue and tongue atrophy, and oral ulcers (8).

Burning sensation on the tongue may also correlate with the systemic factors such as medication, anaemia, oesophageal reflux, vitamin deficiency, psychological factors and poor oral hygiene (10). While treating the symptomatic fissured tongue cases, these factors also have to be taken into account.

CONCLUSION

This case report emphasizes on the importance of detecting the association between the fissured tongue and other medical complications. It has to be extensively studied in a larger population to validate its specific relation with systemic illness. It is also important to work with diabetes mellitus and schizophrenia patients to improve basic self care skills in order to improve their oral hygiene status, and subsequently a better general health.

REFERENCES

1. Feil ND, Filippi A. Frequency of fissured tongue (lingua plicata) as a function of age. Swiss Dent J. 2016 Mar 8;126(10):886-97.
2. Hamrah MH, Baghalian A, Ghadimi S, Mokhtari S, Kargar M, Khosrozadeh M, Dahi T, Charkazi A, Hamrah MS, Hamrah MH. The Prevalence and Correlates of Fissured Tongue Among Outpatients in Andkhoy City, Afghanistan: A Cross-Sectional Study. Clin Cosmet Investig Dent. 2021 Jul 27;13:335-342. doi: 10.2147/CCIDE.S323428. PMID: 34345186; PMCID: PMC8325757.
3. González-Álvarez L, García-Pola MJ. Risk factors associated with tongue lesions: a propensity score-matched case-control study. Med Oral Patol Oral Cir Bucal. 2022 Jan 1;27(1):e25-e34. doi: 10.4317/medoral.24836. PMID: 34874926; PMCID: PMC8719789.
4. Denis F, Pelletier JF, Chauvet-Gelinier JC, Rude N, Trojak B. Oral health is a challenging problem for patients with schizophrenia: a narrative review. Iranian Journal of Psychiatry and Behavioral Sciences. 2018 Mar 31;12(1).
5. Sudarshan R, Sree Vijayabala G, Samata Y, Ravikiran A. Newer classification system for fissured tongue: an epidemiological approach. Journal of tropical medicine. 2015 Sep 20;2015.
6. Balasubramaniyan S, Jeyakumar V, Nachimuthu DS. Panoramic tongue imaging and deep convolutional machine learning model for diabetes diagnosis in humans. Scientific Reports. 2022 Jan 7;12(1):1-8.
7. Cicmil S, Mladenović I, Krunić J, Ivanović D, Stojanović N. Oral alterations in diabetes mellitus. Balkan J Dent Med. 2018;22(1):7–14. doi:10.2478/bjdm-2018-0002
8. Trixler M, Tenyi T, Csabi G, Szabo R. Minor physical anomalies in schizophrenia and bipolar affective disorder. Schizophr Res. 2001; 52(3):195–201.
9. Babović SS, Srdić-Galić B, Žigić S, Mladenović-Siladi Đ, Gajić Z, Bošković K. Craniofacial measures and minor physical anomalies in patients with schizophrenia in a cohort of Serbian population. Srpski arhiv za celokupno lekarstvo. 2019;147(5-6):348-56.
10. Aggarwal A, Panat SR (2012) Burning mouth syndrome: a diagnostic and therapeutic dilemma. J Clin Exp Dent 4: e180-e185.

Adress:
Dr. Karthik Shunmugavelu
Mercy Multispeciality Dental Centre
8/27, Parvathipuram 1st Street, Thiruneermalai Main Road,
Chrompet, Chennai – 600034, Tamilnadu, India.
Tel: +91 9789885622/9840023697
e-mail: drkarthiks1981@gmail.com

Fellatio associated palatal petechiae: An accidental finding

Karthik Shunmugavelu[1], Evangeline Cynthia[2]

[1] Mercy multispeciality dental centre 8/27 Parvathipuram 1st street Thiruneermalai main road Chrompet Chennai -600044 Tamilnadu India. [2] Department of Pathology, Sree Balaji Medical College and Research Institute Chrompet, Chennai-600044, Tamilnadu, India

Πετέχειες στην υπερώα σχετιζόμενες με πεολειξία. Τυχαίο εύρημα

Karthik Shunmugavelu[1], Evangeline Cynthia[2]

[1] Mercy multispeciality dental centre 8/27 Parvathipuram 1st street Thiruneermalai main road Chrompet Chennai -600044 Tamilnadu India, [2] Department of Pathology, Sree Balaji Medical College and Research Institute Chrompet, Chennai-600044, Tamilnadu, India

DOI: https://dx.doi.org/10.54936/haoms233197199

Case Report
Αναφορά Περιστατικού

SUMMARY: *Objective:* Oral lesions can develop from variable etiological factors. So it is of utmost importance to obtain a comprehensive history and oral examination. Fellatio is commonly practiced sexual act, in which the penis is placed into the mouth of another person and may result in submucosal hemorrhage of the palate. The lesions are asymptomatic and typically appear on the soft palate.
Description: In this report we report a case of a 57 year old woman who presented with an incidental erythematous lesion about 3 cm with a clear centre on her soft palate during her dental visit.
Conclusion: As the patients may be unaware of the etiology of the lesions and when they hesitate to provide the details of the sexual history, it is important that the clinician should have a high index of suspicion based on the patient's clinical presentation.

KEY WORDS: *fellatio, oral lesion, palatal petechiae*

ΠΕΡΙΛΗΨΗ: *Σκοπός:* Στοματικές βλάβες μπορεί να αναπτυχθούν από ποικίλους αιτιολογικούς παράγοντες. Επομένως, είναι υψίστης σημασίας η λήψη ενός ολοκληρωμένου ιστορικού και της κλινικής εξέτασης. Η πεολειξία είναι συνήθως σεξουαλική πράξη, κατά την οποία το πέος τοποθετείται στο στόμα ενός άλλου ατόμου και μπορεί να οδηγήσει σε υποβλεννογόνια αιμορραγία της υπερώας. Οι βλάβες είναι ασυμπτωματικές και συνήθως εμφανίζονται στη μαλακή υπερώα.
Περιγραφή: Σε αυτή την αναφορά αναφέρουμε μια περίπτωση γυναίκας 57 ετών, η οποία εμφανίστηκε με ερυθηματώδη βλάβη περίπου 3 cm με καθαρό κέντρο στην μαλακή υπερώα, ως τυχαίο εύρημα κατά τη διάρκεια της οδοντιατρικής της επίσκεψης.
Συμπέρασμα: Καθώς οι ασθενείς μπορεί να αγνοούν την αιτιολογία των βλαβών και όταν διστάζουν να δώσουν τις λεπτομέρειες του σεξουαλικού ιστορικού, είναι σημαντικό ο κλινικός ιατρός να έχει υψηλό δείκτη υποψίας με βάση την κλινική εικόνα του ασθενούς.

ΛΕΞΕΙΣ ΚΛΕΙΔΙΑ: *πεολειξία, στοματική βλάβη, υπερώια, πετέχειες*

[1] MDS, BDS, MSC (London), MDS OMFP, MFDS RCS England, MCIP, FIBMS (USA), MASID (Australia) Consultant – Dentistry/Oral and Maxillofacial Pathology
[2] MBBS PGDMCH Fellowship US-OBG (MD Pathology), Postgraduate

Paper received: 4/4/22 - Accepted: 2/11/22

Παρελήφθη: 4/4/22 - Έγινε δεκτή: 2/11/22

INTRODUCTION

Erythematous lesions of the oral mucosa are common and can reflect a variety of conditions, ranging from benign reactive or immunologically-mediated disorders to malignant disease (1). A wide range of palatal lesions can be found during oral exploration with the clinical presentation as ecchymosis, erythema, purpura and petechiae (2).
Fellatio is the stimulation of a man's penis by a partner's mouth by sucking or licking, which has been reported to be popular among young population as it is considered as safer mode of sex by them (3).

BACKGROUND

The penile glands contacting the palate during fellatio may create a haematoma due to blunt trauma and dilatation of the blood vessels because of the negative pressure created while sucking (4). Palatal petechiae may develop due to negative pressure and fellacio-associated palatal petechiae results from direct and forceful contact of the distal penis against the palate along with negative pressure, resulting in mucosal injury with rupture of submucosal vessels and hemorrhage (5).

CASE DESCRIPTION

A 57 year old female patient visited the dental office with the chief complaint of pain in right lower back tooth region. The pain was dull aching and intermittent in nature. On intra oral examination, dental caries in relation to 36 was noted. It demonstrated mild tenderness on percussion. Radiographic image revealed pulpal involvement of the dental caries in relation to 36. She was recommended for root canal treatment procedure. With mild calculus deposits and stains, she maintained a fair oral hygiene. Patient was known to be diabetic and hypertensive and under medication without following any regular check up.
During the intra oral soft tissue examination, a round shaped erythematous petechiae with a clear centre of about 3 cm in maximum diameter was identified on her palate (Fig. 1). The patient was unaware of the lesion and she was asymptomatic at the time of her visit. So we intended to obtain a more personal history and it revealed that her sexual practice of fellatio with the last instance of 3 days prior to her visit, was the etiology for the development of the palatal petechiae. Laboratory test reports for human immunodeficiency virus (HIV) serology and venereal disease research laboratory test (VDRL) were negative.
Patient was explained and educated about the etiology behind her palatal lesion and advised to maintain a good oral hygiene.

Fig. 1

DISCUSSION

Oral lesions secondary to fellatio was initially reported in the English literature by Ronchese, after the French report of palatal lesions by Barthelemy (6).
Characteristic clinical picture of palatal petechiae arises 2 days following the trauma and are asymptomatic. These palatal lesions usually resolve within 7 days. Fellatio associated traumatic blood vessel injuries of the palate exhibit as palatal ecchymoses (5), palatal erythema (7), palatal hemorrhage, palatal petechiae (8) and palatal purpura (9).
In accordance with Schlesinger SL et al., the current report patient was asymptomatic and showed the signs of palatal petechiae (8).
The clinician has to consider other etiological factors of palatal petechiae and purpura such as blood dyscrasia, infection, trauma and tumor before come to a final diagnosis. If the diagnosis of fellacio-associated trauma cannot be established, additional evaluation tests like complete blood cell counts with platelets and other coagulation studies to examine for blood dyscrasias, serologic studies and cultures for Epstein-Barr virus and Beta-hemolytic stretococcus infection and radiologic studies such as, computerized axial tomography and/or magnetic resonance imaging to rule out nasopharyngeal carcinoma (7).
Fellatio induced submucosal hemorrhage of the palate resolves spontaneously, usually in less than a week or two. Therefore, treatment of the palatal lesion is not necessary. Recurrence of the lesions may be due to new episodes of receptive oral sex (9).
While treating the patients with oral infections secondary to fellatio, both oral and genital lesions should be

resolved as the inadequately treated genital lesions are more likely reason for the persistence of the oral infection in those patients (5).

CONCLUSION

A small focal area of erythema in the midline of the palate without any probable cause or any specific contributing factor are the pivotal signs that should raise the intention to obtain a more personal patient history. As the patients may be unaware of the etiology of the lesions and when they hesitate to provide the details of the sexual history, it is important that the clinician should have a high index of suspicion based on the patient's clinical presentation. Evaluation of patients for sexually transmitted diseases should be considered as these infections can be associated with fellatio.

Adress:
Dr. Karthik Shunmugavelu
Mercy Multispeciality Dental Centre
8/27, Parvathipuram 1st Street, Thiruneermalai Main Road,
Chrompet, Chennai – 600034, Tamilnadu, India.
Tel: +91 9789885622/9840023697
e-mail: drkarthiks1981@gmail.com

REFERENCES

1. McNamara KK, Kalmar JR. Erythematous and Vascular Oral Mucosal Lesions: A Clinicopathologic Review of Red Entities. Head Neck Pathol. 2019 Mar;13(1):4-15.
2. Glick M. Burket's oral medicine. PMPH USA; 2015.
3. Saini R, Saini S, Sharma S. Oral sex, oral health and orogenital infections. Journal of global infectious diseases. 2010 Jan;2(1):57.
4. Joshi R. Palatal ecchymosis associated with irrumation. Indian Journal of Dermatology, Venereology, and Leprology. 2015 Sep;81(5):506.
5. Giansanti JS, Cramer JR, Weathers DR. Palatal erythema: Another etiologic factor. Oral Surgery, Oral Medicine, Oral Pathology. 1975 Sep 1;40(3):379-81.
6. Barthelemy, R.: Une affection ventrienne peu banale; le purpura, v&lo-palatin "a vacua," Ann. mal. vener. 23: 451- 453, 1928.
7. Cohen PR, Miller VM. Fellatio-associated petechiae of the palate: report of purpuric palatal lesions developing after oral sex. Dermatology Online Journal. 2013;19(7).
8. Schlesinger SL, Borbotsina J, O'Neill L. Petechial hemorrhages of the soft palate secondary to fellatio. Oral Surgery, Oral Medicine, Oral Pathology. 1975 Sep 1;40(3):376-8
9. Aloi FG. Suffused ecchymosis of the palate caused by fellatio. Giornale italiano di dermatologia e venereologia: organo ufficiale, Societa italiana di dermatologia esifilografia. 1984;119(5):351-2.

Ματιές στην Ιστορία της Ιατρικής/Glances in the History of Medicine

DOI: https://dx.doi.org/10.54936/haoms233201205

«Ιητρική δε πάντα πάλαι υπάρχει...» Ιπποκράτης

Robert H. Ivy:
Ο στοματικός και γναθοπροσωπικός χειρουργός με την πρωτοποριακή συμβολή στην διαμόρφωση της Ειδικότητας της Πλαστικής και Επανορθωτικής Χειρουργικής στις ΗΠΑ.

Ο Robert Henry Ivy (1881-1974) (Εικ. 1), γεννήθηκε στην παραθαλάσσια πόλη Southport της κομητείας Lancashire, στην Βορειοδυτική Αγγλία, στις 21 Μαΐου 1881. Ύστερα από προτροπή του θείου του Matthew H. Cryer (1840-1921) προς τον πατέρα του, η οικογένεια μετανάστευσε στις ΗΠΑ μετά το 1891 αλλά πριν την αλλαγή του αιώνα. Το 1898 εισήχθη στην Οδοντιατρική Σχολή του Πανεπιστημίου της Pennsylvania στην Philadelphia, υπό την επιρροή του θείου του Δρος Matthew H. Cryer (Εικ. 2), εμβληματικής μορφής της Αμερικανικής Στοματικής και Γναθοπροσωπικής Χειρουργικής, ο οποίος το 1897 είχε αναδειχθεί ως ο πρώτος Καθηγητής και Διευθυντής του Τμήματος Χειρουργικής Στόματος της οικείας Οδοντιατρικής Σχολής. Αποφοίτησε από την Οδοντιατρική Σχολή του Πανεπιστημίου της Pennsylvania το 1901 λαμβάνοντας πτυχίο οδοντιάτρου, συνέχισε δε κατόπιν τις σπουδές του στην Ιατρική Σχολή του ιδίου Πανεπιστημίου, απ' όπου αποφοίτησε το 1903 λαμβάνοντας πτυχίο ιατρού. Αξιοσημείωτο είναι ότι ο Δρ Robert H. Ivy υπήρξε ο πρώτος ή ένας από τους δύο πρώτους ειδικευόμενους ιατρούς με βασική υποδομή οδοντιάτρου στις ΗΠΑ, το 1901 στο Γενικό Νοσοκομείο της Philadelphia. Επίσης θα πρέπει να αναφερθεί ότι ο Δρ Ivy υπηρέτησε ως ειδικευόμενος ιατρός από το 1907 έως το 1910 στο Επισκοπικό Νοσοκομείο στην Philadelphia, σε μία εποχή κατά την οποία ελάχιστοι ιατροί αφιέρωναν χρόνο σε ένα πρόγραμμα εξειδίκευσης στα πλαίσια μεταπτυχιακής εκπαίδευσης. Από τα πρώτα χρόνια της μεταπτυχιακής του εκπαίδευσης έδειξε ένα ιδιαίτερο και αυξημένο ενδιαφέρον για την Χειρουργική Στόματος και την Πλαστική Χειρουργική, παρότι δεν υπήρχε μία καθιερωμένη τέτοια ειδικότητα

Εικ. 1: Ο επιφανής Αμερικανός στοματικός, γναθοπροσωπικός και πλαστικός χειρουργός Καθ. Robert H. Ivy (1881-1974).
Fig. 1: The eminent American oral, maxillofacial and plastic surgeon Prof. Robert H. Ivy (1881-1974).

"But all these requisites belong of old to Medicine..." Hippocrates

Robert H. Ivy:
The oral and maxillofacial surgeon with the pioneering contribution to shaping of the Specialty of Plastic and Reconstructive Surgery in the USA.

Robert Henry Ivy (1881-1974) (Fig. 1), was born in the seaside town of Southport, Lancashire County, North West England, on May, 21, 1881. After his uncle Matthew H. Cryer (1840-1921) urging to his father, the family immigrated to the USA after 1891 but before the turn of the century. In 1898 he entered the Dental School of the University of Pennsylvania in Philadelphia, under the influence of his uncle Dr. Matthew H. Cryer (Fig. 2), an iconic figure of American Oral and Maxillofacial Surgery, who in 1897 had emerged as the first Professor and Chairman of the Oral Surgery Department of the relevant School of Dental Medicine. He graduated from the Dental School of the University of Pennsylvania in 1901 receiving a dental degree (DDS), and then continued his studies at the Medical School of the same University, from where he graduated in 1903 receiving a medical degree (MD). It is noteworthy that Dr. Robert H. Ivy was the first or one of the first two interns with a basic dental background in the USA, in 1901 at the Philadelphia General Hospital. It should also be noted that Dr. Ivy served as a resident physician from 1907 to 1910 at the Episcopal Hospital in Philadelphia, at a time when few physicians devoted much time to a postgraduate residency training program. From the first years of his postgraduate education he showed a special and increased interest in Oral Surgery and Plastic Surgery, although there was no established such specialty at that time. He first served as an Assistant to his uncle, Dr. Matthew H. Cryer, the distinguished Professor of Oral Surgery at the University of Pennsylvania School of Dental Medicine in Philadelphia, and Dr. Vilray Papin Blair (1871-1955), the pioneer and founder of Plastic and Reconstructive Surgery in the USA, had a significant

εκείνη την εποχή. Υπηρέτησε αρχικά ως Βοηθός κοντά στον θείο του Δρα Matthew H. Cryer, τον διαπρεπή Καθηγητή Στοματικής Χειρουργικής της Οδοντιατρικής Σχολής του Πανεπιστημίου της Pennsylvania στην Philadelphia, ενώ σημαντική επίδραση άσκησε επάνω του, κατ' εξοχήν στην διαμόρφωσή του ως στοματικού και γναθοπροσωπικού χειρουργού, ο πρωτοπόρος και θεμελιωτής της Πλαστικής και Επανορθωτικής Χειρουργικής στις ΗΠΑ Δρ Vilray Papin Blair (1871-1955).

Ο Δρ Robert H. Ivy υπηρέτησε στον Αμερικανικό Στρατό κατά τον Α΄ Παγκόσμιο Πόλεμο, προσφέροντας τις υπηρεσίες του στο Αμερικανικό Νοσοκομείο Βάσης στο Vichy της Γαλλίας, όπου ήρθε σε επαφή και αντιμετώπισε πολλούς ασθενείς με τραυματικές κρανιογναθοπροσωπικές κακώσεις. Το 1917 εργάσθηκε ως Βοηθός του Δρος Vilray P. Blair στο Γραφείο του Επικεφαλής Υγειονομικού Αξιωματικού (Surgeon General) του Αμερικανικού Στρατού στην Washington. Μετά το τέλος του Α΄ Παγκοσμίου Πολέμου μοιράστηκε τις εμπειρίες του με τη δημοσίευση κλασικών πλέον συγγραμμάτων, όπως «Βασικά στοιχεία Στοματικής Χειρουργικής» (Essentials of Oral Surgery) και «Κατάγματα των Γνάθων» (Fractures of the Jaws). Το χρονικό διάστημα μεταξύ του Α΄ και Β΄ Παγκοσμίου Πολέμου υπηρέτησε ως Σύμβουλος στο Νοσοκομείο του Αμερικανικού Στρατού Walter Reed στην Washington (Εικ. 3).

Η ακαδημαϊκή σταδιοδρομία του Δρος Robert H. Ivy (Εικ. 4) υπήρξε λαμπρή, καθόσον διετέλεσε Καθηγητής της Οδοντιατρικής Σχολής του Πανεπιστημίου της Pennsylvania, συγκεκριμένα δε Καθηγητής Γναθοπροσωπικής Χειρουργικής από το 1919 μέχρι το 1951, φροντίζοντας από τα πρώτα χρόνια της καθηγεσίας του να ιδρύσει Τμήμα Γναθοπροσωπικής Χειρουργικής στο οποίο ενσωμάτωσε και την Στοματική Χειρουργική. Υπηρέτησε επίσης ως Καθηγητής της Ιατρικής Σχολής και της Σχολής Μεταπτυχιακών Σπουδών της Ιατρικής του Πανεπιστημίου της Pennsylvania, αποτελώντας τον πρώτο Καθηγητή Πλαστικής και Επανορθωτικής Χειρουργικής στις ΗΠΑ, ενώ και στις τρεις Σχολές του απονεμήθηκε ο τίτλος του Ομότιμου Καθηγητή.

Η ενασχόληση του Καθ. Robert H. Ivy με την Στοματική και Γναθοπροσωπική Χειρουργική ήταν καθοριστική, καθόσον η προσοχή και το ενδιαφέρον του επικεντρώθηκαν σε πολλά γνωστικά αντικείμενά της, όπως την κρανιογναθοπροσωπική τραυματολογία, την χειρουργική της κροταφογναθικής διάρθρωσης, καθώς επίσης και την χειρουργική των χειλεο-γναθο-υπερωιοσχιστιών, όπου καθιέρωσε την ομαδική προσέγγιση και την θεραπευτική αντιμετώπιση από κοινού με τις όμορες χειρουργικές ειδικότητες, όπως την Πλαστική και Επανορθωτική Χειρουργική, της οποίας υπήρξε ένας από τους κορυφαίους πρωτοπόρους.

Ειδικότερα όσον αφορά την κρανιογναθοπροσωπική τραυματολογία, ο Καθ. Robert H. Ivy περιέγραψε την ανάταξη και ακινητοποίηση των καταγμάτων των γνάθων

Εικ. 2: Ο πρώτος Καθηγητής και Διευθυντής του Τμήματος Χειρουργικής Στόματος της Οδοντιατρικής Σχολής του Πανεπιστημίου της Pennsylvania στην Philadelphia των ΗΠΑ, Δρ Matthew H. Cryer, DDS, MD (1840-1921).
Fig. 2: The first Professor and Chairman of the Department of Oral Surgery of the University of Pennsylvania School of Dental Medicine in Philadelphia, USA, Dr. Matthew H. Cryer, DDS, MD (1840-1921).

Εικ. 3: Ο Καθ. Robert H. Ivy με την στολή Αξιωματικού του Υγειονομικού Σώματος του Αμερικανικού Στρατού, Philadelphia, Pennsylvania, το 1942.
Fig. 3: Prof. Robert H. Ivy in his US Army Medical Corps Officer uniform, Philadelphia, Pennsylvania, in 1942.

Εικ. 4: Ο Δρ Robert H. Ivy γύρω στο 1925, Καθηγητής Γναθοπροσωπικής Χειρουργικής της Οδοντιατρικής Σχολής του Πανεπιστημίου της Pennsylvania, Philadelphia, ΗΠΑ, από το 1919 μέχρι το 1951. Φωτογραφικό πορτραίτο από το Gilbert Studio, Αρχεία Ιατρικής Βιβλιοθήκης Bernard Becker, Πανεπιστήμιο Washington, St. Louis, Missouri, ΗΠΑ.
Fig. 4: Dr. Robert H. Ivy circa 1925, Professor of Maxillofacial Surgery, University of Pennsylvania School of Dental Medicine, Philadelphia, USA, from 1919 to 1951. Photographic portrait by Gilbert Studio, Bernard Becker Medical Library Archives, Washington University, St. Louis, Missouri, USA.

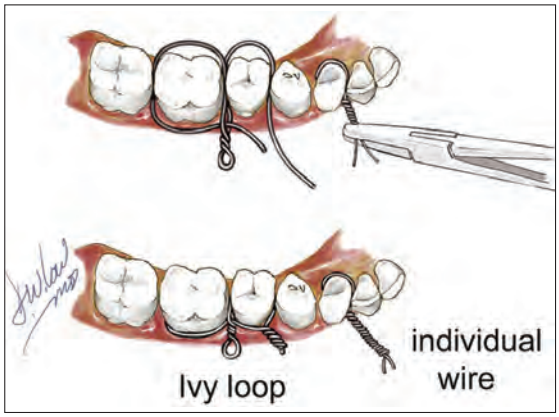

Εικ. 5: Σχηματική απεικόνιση περιδέσεων με βροχοειδή σύρματα κατά Ivy. Από Sierra NE, Agell-Sogbe A, Pamias J, Bartlett SP, Alonso N: Orthognathic Surgery, In Swanson JW (eds): Global Cleft Care in Low-Resource Settings. Springer, Cham, 2021.
Fig. 5: Schematic illustration of Ivy loops/eyelet wirings. From Sierra NE, Agell-Sogbe A, Pamias J, Bartlett SP, Alonso N: Orthognathic Surgery, In Swanson JW (eds): Global Cleft Care in Low-Resource Settings. Springer, Cham, 2021.

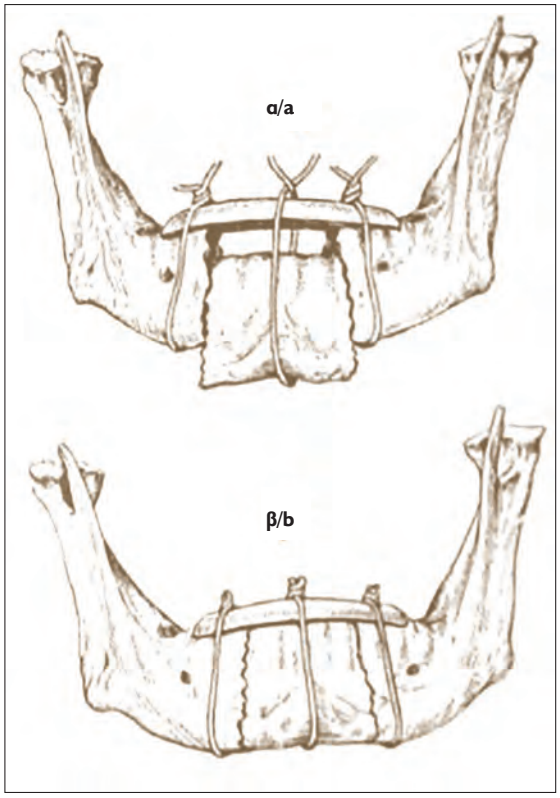

Εικ. 6: Περιφερική συρμάτωση για ανάταξη και ακινητοποίηση καταγμάτων κάτω γνάθου, στα πλαίσια ημιανοικτής χειρουργικής επέμβασης κατά Blair και Ivy, πριν (α) και μετά την ανάταξη (β). Από Μάρτης ΧΣ, Μάρτη ΚΧ, Ράγκος ΒΝ: Από τη Χειρουργική του Στόματος στη Γναθοπροσωπική Χειρουργική (Μια ιστορική εποποιία). Εκδόσεις «Οδοντιατρικό Βήμα», Αθήνα 2012, σ. 153.
Fig. 6: Circumferential wiring for reduction and immobilization of mandibular fractures, in the context of Blair and Ivy semi-open surgical operation, before (a) and after reduction (b). From Martis CS, Marti KC, Ragos VN: From Oral to Maxillofacial Surgery (An Historical Epopee) (in Greek). Odontiatriko Vima Publications, Athens 2012, p.153.

Εικ. 7: Ο Καθ. Robert H. Ivy, πρώτος Διευθυντής του Τμήματος Υπερωιοσχιστίας του Υπουργείου Υγείας της Πολιτείας της Pennsylvania, ΗΠΑ.
Fig. 7: Prof. Robert H. Ivy, first Director of the Cleft Palate Division, Department of Health of the Commonwealth of Pennsylvania, USA.

με εφαρμογή διαγναθικής ακινητοποίησης, με χρησιμοποίηση συρμάτινων περιδέσεων με βροχοειδή σύρματα και προσδέσεων (Ivy loops ή eyelet wirings), που εφαρμόζονται σε ενόδοντες ασθενείς (Εικ. 5). Επιπρόσθετα, περιέγραψε το 1922 την ανάταξη και ακινητοποίηση

influence on him, par excellence in shaping him as an oral and maxillofacial surgeon.

Dr. Robert H. Ivy served in the US Army during World War I, volunteering at the US Base Hospital in Vichy, France, where he came into contact with and treated many patients with traumatic craniomaxillofacial injuries. In 1917 he worked as Assistant to Dr. Vilray P. Blair in the Office of the Chief Medical Officer (Surgeon General) of the US Army in Washington. After the end of World War I, he shared his experiences with the publication of now classic books, such as "Essentials of Oral Surgery" and "Fractures of the Jaws". Between World War I and World War II he served as a Consultant at Walter Reed US Army Hospital in Washington (Fig. 3).

The academic career of Dr. Robert H. Ivy (Fig. 4) was brilliant, since he was Professor of the University of Pennsylvania School of Dental Medicine, specifically Professor of Maxillofacial Surgery from 1919 to 1951, taking care from the first years of his professorship to establish a Department of Maxillofacial Surgery in which he also integrated Oral Surgery. He also served as Professor of the University of Pennsylvania School of Medicine and Graduate School of Medicine, becoming the first Professor of Plastic and Reconstructive Surgery in the USA, and in all three Schools he was awarded the title of Professor Emeritus.

Prof. Robert H. Ivy's involvement with Oral and Maxillofacial Surgery was decisive, as his attention and interest were focused on many of its cognitive subjects, such as craniomaxillofacial traumatology, temporomandibular joint surgery, as well as cleft lip and palate surgery, where he established the team approach and treatment together with neighbouring surgical specialties, such as Plastic and Reconstructive Surgery, of which he was one of the leading pioneers.

Specifically regarding craniomaxillofacial traumatology, Prof. Robert H. Ivy described reduction and fixation of jaw fractures with the application of intermaxillary fixation, using Ivy loops or eyelet wirings, applied to dentate patients (Fig. 5). In addition, he described in 1922 the reduction and fixation of mandibular fractures in edentulous patients, with circumferential wiring (semi-open operation), using an occlusal splint (Fig. 6).

Temporomandibular joint (TMJ) surgery was another subject dealt with by Prof. Robert H. Ivy. In particular he described in 1940 the treatment in the same session of bilateral ankylosis of the TMJ, by performing a condylectomy and filling the ostectomy gap with various implants, such as muscle tissue and fascia (masseters), skin, etc. In addition, for the treatment of conditions of chronic pseudoankylosis-trismus due to spasm of the masticatory muscles or as a result of traumatic periarticular scars, he proposed in 1923 the use of a device for gradually progressive opening of the mouth by applying controlled pressure on the lower jaw, in contrast

καταγμάτων της κάτω γνάθου σε νωδούς ασθενείς, με περιφερική συρμάτωση (ημιανοικτή επέμβαση), με χρησιμοποίηση μασητικού νάρθηκα (Εικ. 6).

Η χειρουργική της κροταφογναθικής διάρθρωσης (ΚΓΔ) αποτέλεσε ένα άλλο γνωστικό αντικείμενο με το οποίο ασχολήθηκε ο Καθ. Robert H. Ivy, συγκεκριμένα δε περιέγραψε το 1940 την αντιμετώπιση στην ίδια συνεδρία της αμφοτερόπλευρης αγκύλωσης της ΚΓΔ, με διενέργεια κονδυλεκτομής και πλήρωση του κενού της οστεκτομής με διάφορα εμφυτευματικά συμπληρώματα, όπως μυικό ιστό και περιτονία (μασητήρες), δέρμα κ.λπ. Επί πλέον για την αντιμετώπιση καταστάσεων χρόνιας ψευδαγκύλωσης-τρισμού λόγω σπασμού των μασητηρίων μυών ή συνεπεία τραυματικών περιαρθρικών ουλών, πρότεινε το 1923 την χρησιμοποίηση συσκευής για βαθμιαία προοδευτική διάνοιξη του στόματος με εφαρμογή ελεγχόμενης πίεσης επί της κάτω γνάθου, σε αντίθεση με τις παρεμβάσεις βίαιης διάνοιξης του στόματος υπό γενική αναισθησία με χρησιμοποίηση διαφόρων στοματοδιαστολέων για ταχεία βίαιη κατάσπαση της κάτω γνάθου, που είχαν προταθεί στο παρελθόν από διάφορους χειρουργούς.

Ο Καθ. Robert H. Ivy μαζί και με κάποιους άλλους, λίγους στον αριθμό, χειρουργούς έδειξε ιδιαίτερο ενδιαφέρον στη δεκαετία του 1920 για τους ασθενείς με χειλεο-γναθο-υπερωιοσχιστίες. Έχοντας εντυπωσιαστεί από το έργο του Γάλλου παιδοχειρουργού Δρα Victor Veau (1871-1949) στο Παρίσι, εισήγαγε και παρουσίασε πολλές από τις μεθόδους του στους Αμερικανούς χειρουργούς. Έτσι διενήργησε την πρώτη επέμβαση στις ΗΠΑ με κρημνό από την ύνιδα το 1934. Το 1938 βοήθησε το Υπουργείο Υγείας της Πολιτείας της Pennsylvania στην δημιουργία ενός προγράμματος για ασθενείς με χειλεο-γναθο-υπερωιοσχιστίες στο Τμήμα Αναπήρων Παίδων, υπηρετώντας επίσης ως ένας από τους εμπλεκόμενους χειρουργούς. Το 1949 το Υπουργείο Υγείας ίδρυσε το Τμήμα Υπερωιοσχιστίας και ο Καθ. Robert H. Ivy διορίσθηκε ως ο πρώτος Διευθυντής του (Εικ. 7). Είναι αξιοσημείωτο ότι υπό την καθοδήγησή του, η διεπιστημονική αντιμετώπιση και φροντίδα των ασθενών με χειλεο-γναθο-υπερωιοσχιστίες στην Pennsylvania παρουσίασε σημαντική εξέλιξη, έτσι ώστε το Τμήμα του να αποτελέσει πρότυπο κλινικής οργάνωσης για πολλές άλλες Πολιτείες των ΗΠΑ.

Το πολύπλευρο της ιατρικής συγκρότησης και των ενδιαφερόντων του Δρος Robert H. Ivy φαίνεται και από το γεγονός ότι από πολύ νωρίς ενδιαφέρθηκε επίσης και για την Ουρολογία, αποτελώντας έναν από τους πρώτους ιατρούς που ασχολήθηκαν με την δοκιμασία Wassermann. Έπαιξε επίσης έναν καθοριστικό ρόλο στην δημιουργία του Περιοδικού Πλαστικής και Επανορθωτικής Χειρουργικής (Journal of Plastic and Reconstructive Surgery), διατελώντας Διευθυντής Σύνταξης του Περιοδικού (Editor-in-Chief) της Αμερικανικής Εταιρείας Πλαστικής και Επανορθωτικής Χειρουρ-

Εικ. 8: Πορτραίτο του Καθ. Robert H. Ivy, όπως εμφανίζεται στην ιστοσελίδα του Τμήματος Χειρουργικής της Ιατρικής Σχολής του Πανεπιστημίου της Pennsylvania (Penn Medicine/Department of Surgery), στο λήμμα «Ιστορία της Πλαστικής Χειρουργικής» (Plastic Surgery History), της επιμέρους ιστοσελίδας «Εκπαίδευση και Κατάρτιση» (Education and Training), της υποκατηγορίας «Εξειδικεύσεις/Ολοκληρωμένη Πλαστική Χειρουργική και Ανεξάρτητη Εξειδίκευση» (Residencies/Plastic Surgery Integrated & Independent Residency).

Fig. 8: Portrait of Prof. Robert H. Ivy, as it appears on the website of the Department of Surgery, University of Pennsylvania Medical School, under "Plastic Surgery History", subpage "Education and Training", of the subcategory "Residencies/Plastic Surgery Integrated & Independent Residency".

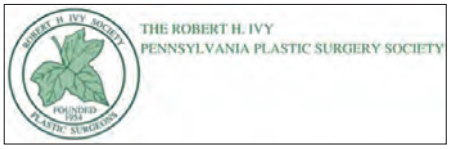

Εικ. 9: Ο λογότυπος της Εταιρείας Πλαστικής Χειρουργικής της Pennsylvania Robert H. Ivy.

Fig. 9: The Robert H. Ivy Pennsylvania Plastic Surgery Society logo.



Εικ. 10: Το εξώφυλλο της πλήρως αναθεωρημένης 2ης έκδοσης του περίφημου συγγράμματος του Robert H. Ivy «Applied Anatomy and Oral Surgery for dental students» (Εφαρμοσμένη Ανατομία και Χειρουργική Στόματος για φοιτητές Οδοντιατρικής), το οποίο εκδόθηκε το 1917 στη Φιλαδέλφεια & το Λονδίνο, από τον Εκδοτικό Οίκο W. B. Saunders.

Fig. 10: The cover page of the thoroughly revised 2nd edition of Robert H. Ivy's famous book "Applied Anatomy and Oral Surgery for dental students", published in 1917 in Philadelphia & London by the Publisher W. B. Saunders Company.

SKYTOP — Dr. Robert H. Ivy, M.D.-D.D.S., 93, of 44 Pennock Terrace, Lansdowne and Ivyledge, Skytop, died at his Skytop residence Saturday. He was the husband of Norma (Crossland) Ivy, at home.

Born in Southport, England, a son of the late Robert and Annie (Cryer) Ivy, he received his early education at the Emanuel School in London and was a graduate of the University of Pennsylvania School of Medicine and the University of Pennsylvania School of Dentistry. He was later professor of maxillo-facial surgery at both schools as well as the graduate school of medicine at the University of Pennsylvania, Philadelphia.

He was a pioneer in plastic surgery, practicing in Philadelphia for many years, and after retiring from active practice, was a consultant to the Pennsylvania Department of Health for its cleft palate program. He was also the editor of the Journal of Plastic and Reconstructive Surgery.

Dr. Ivy was a reserve officer in the U.S. Medical Corps and was consultant to the surgeon general of the United States during World War II. He also served in the U.S. Army at the American base hospital in Vichy, France, during World War I.

He was a member of St. John the Evangelist Episcopal Church, Lansdowne; The Skytop Club; The Philadelphia Country Club; Philadelphia County Medical Society; a Fellow of the American College of Surgeons; a member of the American Surgical Society; the American Assn. of Plastic Surgeons; the American Society of Plastic and Reconstructive Surgeons; and the Military Order of the Loyal Legion. Dr. Ivy received many awards for his outstanding work in plastic surgery.

He was a resident of Lansdowne most of his life and has had a home in Skytop since 1928.

Surviving, in addition to his wife, are two daughters, Mrs. John Pennypacker, of Lansdowne; Mrs. Eleanor McCall, of Haverford; two sons, Robert H. Ivy, Jr., of Deerfield, Ill.; Peter C. Ivy, of Setauket, Long Island, N.Y.; a sister, Mrs. Elizabeth Parsons, of Esher, Sussex, England; 14 grandchildren and seven great-grandchildren.

Funeral services will be held at 11 a.m. Wednesday, in the St. John the Evangelist Episcopal Church, Lansdowne, with Rev. Francis Davis, officiating. Private burial will be in Arlington Cemetery, Upper Darby. There will be no viewing.

The William F. Clark Funeral Home, 1003 Main St., Stroudsburg, is in charge of arrangements.

Memorial donations may be made to the Robert H. Ivy Memorial Scholarship Fund, care of the First Bank and Trust Co., Mechanicsburg 17055.

Εικ. 11: Νεκρολογία για τον Δρα Robert H. Ivy, η οποία δημοσιεύθηκε δύο ημέρες μετά τον θάνατό του, στην εφημερίδα «The Pocono Record», Stroudsburg, Pennsylvania, την Δευτέρα 24 Ιουνίου 1974, σελ. 12.
Fig. 11: Obituary for Dr. Robert H. Ivy, which was published two days after his death, in the newspaper "The Pocono Record", Stroudsburg, Pennsylvania, on Monday, June 24, 1974, p. 12.

γικής από το 1947, ενός περιοδικού που αποτελεί το παλαιότερο που είναι αφιερωμένο στην συγκεκριμένη ειδικότητα. Επιπρόσθετα υπήρξε Ιδρυτικό Μέλος του Αμερικανικού Συμβουλίου Πλαστικής Χειρουργικής (American Board of Plastic Surgery) το 1938 (Εικ. 8). Η αναγνωρισιμότητα και η εκτίμηση που έχαιρε μεταξύ των Αμερικανών Πλαστικών Χειρουργών, φαίνονται και από το γεγονός της δημιουργίας το 1954 Επιστημονικής Εταιρείας που πήρε το όνομά της από αυτόν, ονομαζόμενη Εταιρεία Πλαστικής Χειρουργικής της Pennsylvania Robert H. Ivy (The Robert H. Ivy Pennsylvania Plastic Surgery Society) (Εικ. 9). Το συγγραφικό του έργο είχε μεγάλη απήχηση, με ευρεία αναγνωσιμότητα, ασκώντας μία βαθειά επιρροή στο ιατρικό κοινό. Δημοσίευσε σχεδόν 140 ιατρικές εργασίες, ενώ υπήρξε συγγραφέας ή συν-συγγραφέας αρκετών ιατρικών βιβλίων, όπως το περίφημο «Εφαρμοσμένη Ανατομία και Χειρουργική Στόματος για φοιτητές Οδοντιατρικής» (Applied Anatomy and Oral Surgery for dental students) (Εικ. 10). Τιμήθηκε με πολλά βραβεία για την εξέχουσα συνεισφορά του στην Πλαστική και Επανορθωτική Χειρουργική.

Ο Καθ. Robert H. Ivy απεβίωσε ειρηνικά στον ύπνο του στις 22 Ιουνίου 1974, στην θερινή του κατοικία στο Skytop της Pennsylvania, πλήρης ημερών σε ηλικία 93 ετών.

Ο φιλίστωρ
(Δρ Δρ Αναστάσιος Ι. Μυλωνάς, DMD, PhD, PhD, MD)

ΒΙΒΛΙΟΓΡΑΦΙΑ/REFERENCES

Harding RL: Honors Award Presentation to Robert H. Ivy, M.D., D.D.S., Sc.D., F.A.C.S.. The Cleft Palate Journal 1: 1-4, 1964

Hendler BH, Quinn PD: University of Pennsylvania Oral and Maxillofacial Surgery Training Program. J Oral Maxillofac Surg. 67(5): 937-42, 2009

Ivy RH: War injuries in the face and jaws. Surg Gyn Obst 27: 101, 1918

Ivy RH: Applied Anatomy and Oral Surgery for dental students. W. B. Saunders Company, Philadelphia and London, 1917

Martis CS, Marti KC, Ragos VN: From Oral to Maxillofacial Surgery (An Historical Epopee) (in Greek). Odontiatriko Vima Publications, Athens 2012, pp. 90, 97, 151-153, 179-182

to the interventions of violent opening of the mouth under general anesthesia using various mouth gags for rapid, violent mandibular depression (opening), previously recommended by various surgeons.

Prof. Robert H. Ivy along with a few other surgeons showed a special interest in the 1920s for patients with cleft lip and palate. Having been impressed by the work of French pediatric surgeon Dr. Victor Veau (1871-1949) in Paris, he introduced and showed many of his methods to American surgeons. Thus he performed the first vomer flap operation in the USA in 1934. In 1938 he helped the Pennsylvania State Department of Health establish a program for cleft lip and palate patients in the Department of Crippled Children, also serving as one of the surgeons involved. In 1949 the Department of Health established the Cleft Palate Division, and Prof. Robert H. Ivy was appointed as its first Director (Fig. 7). It is noteworthy that under his guidance, the interdisciplinary treatment and care of patients with cleft lip and palate in Pennsylvania showed a significant development, so that his Division became a model of clinical organization for many other States of the USA.

The multifaceted nature of Dr. Robert H. Ivy's medical background and interests is furthermore shown, by the fact that he was also interested in Urology from a very early age, being one of the first physicians to deal with the Wassermann test. He also played a key role in the creation of the Journal of Plastic and Reconstructive Surgery, serving as Editor-in-Chief of the Journal of the American Society of Plastic and Reconstructive Surgery since 1947, namely a journal that constitutes the older one that is dedicated to the specific specialty. Additionally, he was a Founding Member of the American Board of Plastic Surgery in 1938 (Fig. 8). The recognition and appreciation he enjoyed among American plastic surgeons can be seen from the fact of the creation in 1954 of a Scientific Society named after him, called "The Robert H. Ivy Pennsylvania Plastic Surgery Society" (Fig. 9). His writing work had a wide appeal, with wide readership, exerting a profound influence on the medical public. He published almost 140 medical papers, while he was the author or co-author of several medical books, such as the famous "Applied Anatomy and Oral Surgery for dental students" (Fig. 10). He has been honored with numerous awards for his outstanding contributions to Plastic and Reconstructive Surgery.

Prof. Robert H. Ivy passed away peacefully in his sleep on June 22, 1974, at his summer home in Skytop, Pennsylvania, at the age of 93 years old.

The filistor
(Dr Dr Anastassios I. Mylonas, DMD, PhD, PhD, MD)

Περιεχόμενα: Τόμος 23, 2022

Α

Αντιμετώπιση όγκων κεφαλής και τραχήλου σε ασθενείς με αιμοφιλία Α. Αναφορά περίπτωσης 127-131

Αποκατάσταση ελλειμμάτων της ρινός μετά από χειρουργικές επεμβάσεις για καρκίνο του δέρματος. Παρουσίαση των θεραπευτικών μεθόδων για ασθενείς με συννοσηρότητες 185-192

Ασθενής με ερυθηματώδες εξάνθημα στο ημιμόριο του μέσου προσώπου. Διαγνωστικοί προβληματισμοί 133-136

Ε

Ενδοσκοπική θεραπεία στη Στοματική & Κρανιο-Γνάθο-Προσωπική Χειρουργική 87-109

Η

Η ιστορία της κατά Crile τραχηλικής λεμφαδενεκτομής 5-24

Θ

Θεωρητική προσέγγιση της ακρορριζεκτομής ως σύγχρονης επεμβατικής διαδικασίας – μία βιβλιογραφική ανασκόπηση 111-125

Κ

Καρκίνος της κεφαλής και του τραχήλου σε παιδιατρικούς ασθενείς. Νεώτερες εξελίξεις 25-33

Κρίσιμα σημεία εξέτασης ΚΦΓΔ ασθενών με πρόσθια παρεκτόπιση δίσκου με MRI 159-169

Ο

Οστική ανάπλαση για τοποθέτηση οδοντικών εμφυτευμάτων: Πενταετής αναδρομική μελέτη 358 περιπτώσεων 171-183

Οσχεοειδής γλώσσα σε γηριατρική ασθενή με σακχαρώδη διαβήτη και σχιζοφρένεια: αναφορά περίπτωσης και ανασκόπηση της βιβλιογραφίας 193-195

Π

Περίπτωση αναφοράς οστεοδειδούς οστεώματος στον μυελό της κάτω γνάθου 35-40

Πετέχειες στην υπερώα σχετιζόμενες με πεολειξία. Τυχαίο εύρημα 197-199

Σ

Σπάνια περίπτωση ενδοστοματικού λιπώματος που εμφανίζεται ως ίνωμα – αναφορά περιστατικού και βιβλιογραφική ανασκόπηση 41-44

Στοματικές εξοστώσεις – Αναφορά σπάνιας περίπτωσης και ανασκόπηση βιβλιογραφίας 45-48

Σύνδρομο Horner σχετιζόμενο με διαχωρισμό καρωτιδικής αρτηρίας – Αναφορά περίπτωσης 137-140

Συντηρητική Αντιμετώπιση Παιδιατρικού Αδαμαντινοβλαστώματος. Αναφορά περίπτωσης 141-146

Ευρετήριο συγγραφέων

A
Akhilesh Kumar Singh ... 25
Aswathi Krishnan ... 25
D
Deena P ... 45
Deepak Dinesh ... 193
Deepti Garg ... 45
Dhandapani MD ... 193
E
Evangeline Cynthia ... 197
J
Janani Anand Kumar ... 25
K
Karthik Shunmugavelu ... 41, 45, 137, 193, 197
Kogila Abhishek Vamshi ... 45
M
Mugundan R.N. ... 41, 45
N
Neville JF ... 25
Nitesh Mishra ... 25
P
Prabha R Raj ... 41
Prasanta K. Banerjee ... 137
R
Rajan Santhosh ... 141
Ravina Rajpoot ... 25
S
Shanmugan Arasu ... 45
Singaram Mamta ... 141
T
Tasoulas J ... 133
V
Vaishnavi R ... 193
Vinodh R ... 45
Vishalkshi Patnam ... 193
Α
Αντωνίου Αστέριος ... 185
Αυγουστίδης Δημήτριος ... 171
Β
Βαχτσεβάνος Κωνσταντίνος ... 185
Βενέτης Γρ. ... 159
Γ
Γκουτζάνης Λάμπρος ... 171
Γκουτζάνης Παναγιώτης ... 171
Ι
Ιωακείμ Κυριάκος ... 87
Κ
Καλφαρέντζος Ε. ... 127
Κεχαγιάς Ν ... 35
Κολόμβος Ν ... 127
Κουρούμαλης Α. ... 127
Κούσκουρας Κ. ... 159
Κυργίδης Αθανάσιος ... 185
Λ
Λαζαρίδης Ν. ... 5
Λιάππης Ευάγγελος ... 111
Λουιζάκης Αλέξανδρος ... 185
Μ
Μαστρογεωργίου Μιχαήλ ... 171
Μικρογεώργης Γεώργιος ... 111
Μπουραζάνη Μ. ... 127
Μώρου Δ. ... 133
Ν
Νικολάου Ζωή ... 87
Π
Παπαδέλη Χρ. ... 159
Παπαδιόχος Ι. ... 133
Παπαδιόχου Σ. ... 133
Τ
Τάτσης Δημήτρης ... 185
Τουρτούνης Η. ... 35
Φ
Φιλίππου Α. ... 159
Χ
Χατζηχαλεπλή Χαρά ... 171
Χρυσοστομίδης Ανέστης ... 185

Contents: Volume 23, 2022

A

A misdiagnosed patient with an erythematous rash covering the half of his midface 133-136

B

Bone regeneration for dental implant placement: A 5-year retrospective study of 358 cases 171-183

C

Case report osteoid osteoma in bone marrow of mandible 35-40

Critical points in MRI examination of patients with anterior disc displacement 159-169

E

Endoscopic treatment in OCMFS 87-109

F

Fellatio associated palatal petechiae: An accidental finding 197-199

Fissured tongue in geriatric female patient with diabetes mellitus and schizophrenia: a case report and review of literature 193-195

H

Head and neck cancers in paediatric population including recent advances 25-33

Horner's syndrome associated with carotid artery dissection – a case report from a dentists' perspective 137-140

L

Less is more: The conservative management of Pediatric Ameloblastoma - A case report 141-146

M

Management of head and neck tumors in patients with Haemophilia A. A Case report 127-131

N

Nasal reconstruction after skin cancer surgery; presentation of treatment modalities for medically compromised patients 185-192

O

Oral exostoses – A rare case report and literature review 45-48

R

Rare case of Intraoral lipoma masquerading as fibroma – case report and literature review 41-44

T

The history of Crile's neck dissection 5-24

Theoretical approach of apicectomy as a modern surgical procedure – a literature review 111-125

Index of authors

A
Akhilesh Kumar Singh....25
Antoniou Asterios....185
Aswathi Krishnan....25
Avgoustidis Dimitrios....171
B
Bourazani M....127
C
Chatzichalepli Chara....171
Chrysostomidis Anestis....185
D
Deena P....45
Deepak Dinesh....193
Deepti Garg....45
Dhandapani MD....193
E
Evangeline Cynthia....197
F
Filippou Ad.....159
G
Goutzanis Lampros....171
Goutzanis Panagiotis....171
I
Ioakeim Kyriakos....87
J
Janani Anand Kumar....25
K
Kalfarentzos E.....127
Karthik Shunmugavelu....41, 45, 137, 193, 197
Kechagias N.....35
Kogila Abhishek Vamshi....45
Kolomvos N.....127
Kouroumalis A....127
Kouskouras C....159
Kyrgidis Athanassios....185
L
Lazaridis N.....5
Liappis Evangelos....111
Louizakis Alexandros....185
M
Mastrogeorgiou Michail....171
Mikrogeorgis Georgios....111
Morou D.....133
Mugundan R.N.....41, 45
N
Neville JF....25
Nicolaou Zoe....87
Nitesh Mishra....25
P
Papadeli Ch.....159
Papadiochos I....133
Papadiochou S....133
Prabha R Raj....41
Prasanta K. Banerjee....137
R
Rajan Santhosh....141
Ravina Rajpoot....25
S
Shanmugan Arasu....45
Singaram Mamta....141
T
Tasoulas J....133
Tatsis Dimitris....185
Tourtounis H.....35
V
Vahtsevanos Konstantinos....185
Vaishnavi R....193
Venetis G.....159
Vinodh R....45
Vishalkshi Patnam....193

Οδηγίες για τους συγγραφείς

Το περιοδικό ακολουθεί τις υποδείξεις της Διεθνούς Επιτροπής των Εκδοτών Ιατρικών Περιοδικών (BMJ 302: 338-341, 191).
Η έκδοση του Περιοδικού είναι δίγλωσση, Ελληνική και Αγγλική. Την μετάφραση των επιστημονικών εργασιών στα Αγγλικά ή Ελληνικά αναλαμβάνει η Συντακτική Ομάδα του Περιοδικού ενώ είναι ευπρόσδεκτες και οι μεταφρασμένες εργασίες.
Το περιοδικό δέχεται πρωτότυπες εργασίες που αφορούν θέματα κυρίως Στοματικής και Γναθοπροσωπικής Χειρουργικής, αλλά και συναφών γνωστικών αντικειμένων όπως Στοματολογίας, Διαγνωστικής και Ακτινολογίας, Αναισθησιολογίας και Εμφυτευματολογίας.
Οι ακόλουθοι τύποι επιστημονικών εργασιών γίνονται δεκτές, αφού προηγηθεί κρίση τους από την Επιστημονική Ομάδα του περιοδικού:
Α) Βιβλιογραφικές Ανασκοπήσεις συνολικής έκτασης μέχρι 20 δακτυλογραφημένες σελίδες,
Β) Ερευνητικές Εργασίες, κλινικές και εργαστηριακές, μέχρι 10 σελίδες
Γ) Ενδιαφέρουσες Περιπτώσεις καλά τεκμηριωμένες, μέχρι 4 συνολικά σελίδες. Δημοσιεύονται επίσης επιστολές προς τον Διευθυντή Σύνταξης, καθώς και ολιγόλογες εργασίες- προτάσεις για τη στήλη «Πρακτικές Λύσεις και Τεχνικές».
Οι εργασίες που υποβάλλονται δε θα πρέπει να έχουν δημοσιευθεί ούτε να βρίσκονται υπό κρίση για δημοσίευση σε άλλα περιοδικά, ενώ ο Διευθυντής Σύνταξης διατηρεί όλα τα δικαιώματα (copyright) των εργασιών που έγιναν δεκτές και πρόκειται να δημοσιευθούν στο περιοδικό.
Προς τον Διευθυντή Σύνταξης αποστέλλεται όλο το υλικό της εργασίας σε ηλεκτρονική μορφή με e-mail (το κείμενο θα πρέπει να είναι δακτυλογραφημένο με διπλό διάστημα) σε αρχείο Microsoft Word.

Πιο συγκεκριμένα για κάθε εργασία υποβάλλονται τα ακόλουθα μέρη που αρχίζουν σε ξεχωριστή σελίδα:
- Επιστολή υποβολής εργασίας στον Διευθυντή Σύνταξης
- Σελίδες τίτλου
- Περίληψη και Λέξεις - κλειδιά
- Κυρίως κείμενο
- Βιβλιογραφία
- Πίνακες - Εικόνες - Λεζάντες φωτογραφιών
- Βεβαίωση αποδοχής δημοσίευσης της εργασίας από όλους τους συγγραφείς
- Οι σελίδες τίτλου περιέχουν στα Ελληνικά και Αγγλικά:
α) Μια σελίδα με τον τίτλο του άρθρου μόνο (για τους κριτές)
β) Μια σελίδα με όλες τις πληροφορίες για την εργασία: τον τίτλο, το ονοματεπώνυμο και τους επιστημονικούς τίτλους των συγγραφέων, το κέντρο απ' όπου προέρχεται η εργασία και τον Διευθυντή του, τα στοιχεία (όνομα, διεύθυνση, τηλέφωνο, fax και e-mail) του συγγραφέα που είναι υπεύθυνος για την αλληλογραφία. Αναφέρονται επίσης τυχόν πηγές χρηματοδότησης της εργασίας και ευχαριστίες.
Η Περίληψη και οι λέξεις – κλειδιά στα Ελληνικά και Αγγλικά περιέχουν:
Σύντομη παρουσίαση της εργασίας (μέχρι 200 λέξεις). Στις Βιβλιογραφικές Ανασκοπήσεις η περίληψη αναφέρει εν συντομία το περιεχόμενο της ανασκόπησης. Στις Ερευνητικές Εργασίες η περίληψη είναι δομημένη, με εισαγωγή, σκοπό, υλικό, μέθοδο, αποτελέσματα και συμπεράσματα. Στις Ενδιαφέρουσες Περιπτώσεις η περίληψη περιλαμβάνει μικρή εισαγωγή και περιγραφή της περίπτωσης. Στο τέλος της περίληψης αναγράφονται οι λέξεις - κλειδιά.

Το κυρίως κείμενο ανάλογα με το τύπο της εργασίας περιέχει τα ακόλουθα:
Α) Βιβλιογραφικές Ανασκοπήσεις: η εργασία χωρίζεται σε κεφάλαια με αντίστοιχους τίτλους ανάλογα με το θέμα και κατά την κρίση των συγγραφέων. Η εργασία ολοκληρώνεται με τα συμπεράσματα.
Β) Ερευνητικές Εργασίες: η εργασία περιλαμβάνει εισαγωγή, σκοπό, υλικό και μέθοδο, αποτελέσματα, συζήτηση και συμπεράσματα.
Γ) Ενδιαφέρουσες Περιπτώσεις: η εργασία περιλαμβάνει εισαγωγή, περιγραφή της περίπτωσης και συζήτηση - συμπεράσματα.
Δεν πρέπει να αναφέρονται στο κείμενο πληροφορίες για την προέλευση της εργασίας, προκειμένου να αποστέλλεται στους κριτές ανώνυμα.
Οι βιβλιογραφικές παραπομπές στο κείμενο θα πρέπει να παρατίθενται στο κείμενο κατά σειρά αναφοράς, με αραβικούς αριθμούς, σε παρενθέσεις «( )», πριν τα σημεία στίξης. Για παράδειγμα, ή «……η σύγχρονη θεραπεία του γιγαντοκυτταρικού όγκου των γνάθων περιλαμβάνει την εκπυρήνιση και απόξεση (1), το denosumab (2) και ….(3).». Η αναφορά σε περιλήψεις συνεδρίων (abstracts), «αδημοσίευτες παρατηρήσεις» (unpublished data), και «προσωπικής επικοινωνίας» (personal communication) θα πρέπει να αποφεύγονται καθώς δεν μπορεί να ελεγχθεί η εγκυρότητά τους. Η παράθεση των βιβλιογραφικών αναφορών στη

Instructions to Authors

The triannual medical journal "Hellenic Archives of Oral and Maxillofacial Surgery - HAOMS" is the official journal of the Hellenic Association for Oral & Maxillofacial Surgery, and it is a forum for medical and dental scientists. Its official languages are English and Greek and publishes articles on basic, clinical and epidemiological research, as well as interesting case reports with literature review and letters. Topics of interest include but are not limited to Oral & Maxillofacial Surgery, Oral Surgery, Oral Medicine, Oral Pathology, Head & Neck Oncology, Ear-Nose-Throat Surgery, Plastic and Reconstructive Surgery, Dermatological Oncology, Dermatology, Craniofacial Surgery, Neurosurgery. Thematology of submitted articles should be of interest to Medical and Dental practitioners who are competent in diagnosing and treating pathologies of the maxillofacial / head & neck region.

Publication is free of charge. HAOMS journal will consider for publication:
1. Editorials and invited keynote articles.
2. **Systematic Review articles.** These should adhere to the principles of Evidence Based Medicine and follow the PRISMA Guideline and its extensions. They must include a structured abstract, which should be less than 300 words long. The article should be no more than 4000 words long excluding the references (we recommend minimum 30 and preferable 40 for systematic reviews).
3. **Original articles.** These should be of experimental, clinical or epidemiological character. They should include: a structured abstract, introduction, in which the recent developments on the subject of the research and the scope for the undertaken study should be reported; description of the Material and Methods; report of the Results; and Discussion, which should include the conclusions of the study. The article should be no more than 3200 words long excluding references (we recommend minimum 20 and preferable 30 for original articles).
4. **Case Report articles with Systematic Review.** Rare clinical cases with interesting presentation, diagnosis or treatment should be described in them. To document the rarity of the case a systematic review of the relevant literature is obligatory for a case report to qualify as a full text article. They should include Abstract; short Introduction, Description of case, Systematic Review including a table summary of already published cases and a short Discussion (we recommend minimum 15 and preferable 25 references for Case Report Articles).
5. **Letters to the Editor** should be concise and less than 1000 words [up to 1 figure (with sub-legends) / table allowed]. Case reports may also be submitted as letters to the editor (up to 10 references).
6. **Glances in the History of Medicine.** Short articles submitted in either Greek or English, referring to the History of Oral & Maxillofacial Surgery and neighboring medical specialties.
7. The editorial board of the journal has the right to publish the abstracts of Congresses, Seminars etc.

All reported clinical trials must have been registered in an international Clinical Trial Registry, and the registration number must be provided. Reports of randomized trials must conform to the revised CONSORT guidelines, and should be submitted with their protocols. Randomized trials that report harms must be described according to the extended CONSORT guidelines. Studies of diagnostic accuracy must be reported according to the STARD guidelines. Observational studies (cohort, case–control, or cross-sectional designs) must be reported according to the STROBE statement. Genetic association studies must be reported according to the STREGA guidelines. Systematic reviews and meta-analyses must be reported according to the PRISMA guidelines. Case reports and case report letters should adhere to the CARE Guideline and its extensions. HAOMS Journal endorses the EQUATOR Network.

Manuscript preparation
HAOMS Journal complies with the Uniform Requirements for Manuscripts by the International Committee of Medical Journal Editors (BMJ 302: 338-341, 191). Articles submitted for publication should be written in either Greek or English language (see above, limitations pertain to certain article type). The copy-editor of the journal has the right to change the language structure of the manuscript without transforming its meaning by the author. Number pages consecutively in this order: title page, abstract, text, references, legends, and tables. Figures should be provided separately.
a. On the title page provide the title of the article, list each author's name and institutional affiliation, and indicate the corresponding author. In case, the study has been reported in abstract form elsewhere, indicate the respective scientific meeting.
b. On the abstract page provide the abstract (background, methods, results, conclusions) and 3-7 key-words.

λίστα στο τέλος του κειμένου θα πρέπει να είναι όπως ακριβώς αυτές αποδίδονται στο PubMed.

Παράδειγμα βιβλιογραφικής αναφοράς σε άρθρο:
Karthik S, Vaswani DM, Arasu M et al.: A comparative study of the effects of the anterior disc displacement with reduction and without reduction on the components of the temporomandibular joint by using magnetic resonance imaging – A Retrospective study. Hellenic Archives of Oral & Maxillofacial Surgery 2021;22:73

Παράδειγμα βιβλιογραφικής αναφοράς σε βιβλίο:
Kyrgidis A. Diagnosis of Branchial Cyst Carcinoma: Role of Stem Cells and Dormancy. In: Hayat MA, editor. Tumor Dormancy, Quiescence, and Senescence, Volume 2: Springer Netherlands; 2014. p. 165-78.

Οι Πίνακες
Αναφέρονται όλοι στο κείμενο και είναι δακτυλογραφημένοι στην πινακογραφία των προγραμμάτων Word ή Excel. Ο τίτλος τους δακτυλογραφείται πάνω από τον πίνακα, ενώ επεξηγήσεις παρατίθενται κάτω από τον πίνακα.

Οι Εικόνες
Οι φωτογραφίες, τα σχήματα, τα διαγράμματα και τα ιστογράμματα αναφέρονται στο κείμενο ως εικόνες και αριθμούνται ενιαία. **Οι έγχρωμες εικόνες εκτυπώνονται χωρίς επιβάρυνση του συγγραφέα.** Όλα τα ανωτέρω κατατίθενται σε ηλεκτρονική μορφή. Οι ψηφιακές απεικονήσεις θα πρέπει να έχουν ανάλυση τουλάχιστον 300 dpi και διάσταση μιας πλευράς τουλάχιστον 7 cm. Η αποθήκευση να είναι σε μορφή JPG.
Χρήση ήδη δημοσιευμένου φωτογραφικού υλικού επιβάλλεται να επισημαίνεται με σαφή αναφορά της πηγής προέλευσης στη λεζάντα, και όχι με δείκτη, ενώ παράλληλα θα πρέπει να υπάρχει η σχετική έγγραφη άδεια.

Οι Λεζάντες των εικόνων
Όλες οι εικόνες συνοδεύονται από λεζάντες που περιέχουν τις απαραίτητες επεξηγήσεις. Οι λεζάντες γράφονται με τον αύξοντα αριθμό τους σε ξεχωριστή σελίδα.

Αξιολόγηση για δημοσίευση - Πνευματικά δικαιώματα (copyright)
Τα άρθρα που υποβάλλονται στα «Αρχεία» θα αξιολογούνται για δημοσίευση από Επιτροπή Αξιολόγησης και θα δημοσιεύονται εφόσον ισχύουν οι ανωτέρω προϋποθέσεις και εφόσον τα αποτελέσματα ή το ίδιο το κείμενο δεν έχουν δημοσιευθεί και δεν έχουν υποβληθεί για δημοσίευση σε άλλο περιοδικό. Οποιαδήποτε εργασία δημοσιευθεί στα «Αρχεία» δεν μπορεί να αναδημοσιευθεί χωρίς τη γραπτή έγκριση του Διευθυντή Σύνταξης.

c. Figure and Table preparation. Figures: For reproduction in the journal you will be required, to supply high resolution .tiff images in separate files (1200 dpi for line drawings and 300 dpi for color and half tone work at intended display size – column width of 76 mm or page width of 160 mm). It is advisable to create your high resolution images first as they can easily converted into low resolution images for on line submission. Line drawings, graphs, and charts should be professionally drawn or computer generated and printed on a high resolution laser printer. Any lettering in the figures should be large enough to stand photographic reduction. Authors should prepare their figures for either one column (76 mm) or the entire page width (160 mm). The editors reserve the right to reduce the size of illustrated material. Authors may, however, specifically request a larger reproduction.
Figures should be numbered consecutively with Arabic numerals, in the order in which they appear in the text. Reference should be made in the text to each figure. Each figure must be accompanied by an explanatory legend, typewritten with double spacing and the legends to all figures should be typed together on a separate sheet at the end of the manuscript. Any photomicrographs, electron micrographs or radiographs must be of high quality. Photomicrographs of histopathological specimens should provide details of staining technique and magnification used (or use an internal scale bar). All micrographs must carry a magnification bar. Explain all symbols used in the figure. Patients shown in photographs should have their identity concealed or should have given their written consent to publication of the photographs. For a photograph of a minor, signed parental permission is required.
Tables should be added at the end of the manuscript and not interspersed throughout the manuscript. They should be submitted as part of the Word document, typed neatly, each table on a separate page in double spacing, with the title above and a clear legend below. The legend should contain all the necessary information so that the table and legend may stand alone, independent of the text. Explain all abbreviations. Standard abbreviations of units of measurement should be added between parentheses. A table must have at least two columns. Column headings should be brief, but sufficiently explanatory. Lists are to be incorporated into the text. Do not use patient initials in tables. Patients should be referred to by sequential Arabic numerals, not by their initials.
d. References: Use et al after the 6th author name. Put a full stop after the journal's name and after the last page. Refer year (;), volume (:), and first and last page. The author is responsible for obtaining written permission to reproduce previously published material (illustrations, tables) from the copyright holder. The consent of the senior author must also be acquired.
The submitted manuscript must be accompanied by a cover letter which should specify:

1. A statement that the submission is not under consideration by any other journal or published previously (apart from abstracts);
2. A statement by the responsible author certifying that all co-authors have seen and agree with the contents of the manuscript. It is a policy of the journal that submissions are not returned back to the authors.

A letter for articles accepted for publication accompanied by the reviewers' comments is sent to the authors for final corrections. Proofs can be accompanied by a document for ordering a specified number of reprints by the authors.
Transfer of copyright to the journal "HAOMS" is a requisite condition of publication. The corresponding author must include a Conflict of Interest Statement on behalf of all authors at the end of the article. If there is no conflict of interest it must be stated.

The manuscript can be submitted, by e-mail only to Editor-in-Chief Athanassios Kyrgidis (email: archives@haoms.org)
Submissions will be screened for Plagiarism / Similarity to other publications / internet sources / student papers prior to Section Editor assignment. A threshold of less than 30% similarity excluding the references for the whole submitted document is required.
Label emails with the title of the manuscript. File names: Submit the whole manuscript (abstracts, text, references, tables, legends) as a single file. Name each file with your last name (up to eight characters). Text files should be given the three-letter extension that identifies file format. Submit figures as separate files from text files. Tables and charts should be adjuncts to the text and must not repeat material already presented. They should be numbered consecutively, with Roman numerals in the order in which they appear in the text.

Υποβολή εργασιών μόνο ηλεκτρονικά στον Διευθυντή Σύνταξης Αθανάσιο Κυργίδη, e-mail: archives@haoms.org

Paper submission electronically only to Editor-in-Chief Athanassios Kyrgidis, e-mail: archives@haoms.org

ΠΕΡΙΕΜΦΥΤΕΥΜΑΤΙΤΙΔΑ

από τη Διάγνωση στην Αντιμετώπιση

ΙΩΑΝΝΗΣ Κ. ΚΑΡΟΥΣΗΣ
ΑΝΑΠΛΗΡΩΤΗΣ ΚΑΘΗΓΗΤΗΣ ΠΕΡΙΟΔΟΝΤΟΛΟΓΙΑΣ ΠΑΝΕΠΙΣΤΗΜΙΟΥ ΑΘΗΝΩΝ

Συνεργασία
Δρ. **ΠΑΝΑΓΙΩΤΑ Ε. ΝΤΟΚΟΥ**
ΠΕΡΙΟΔΟΝΤΟΛΟΓΟΣ

Το βιβλίο αυτό αποτελεί μια μονογραφία στο πολύ ενδιαφέρον και επίκαιρο θέμα της περιεμφυτευματίτιδας, το οποίο απασχολεί έντονα την Οδοντιατρική κοινότητα σε διεθνές επίπεδο.
Ο συγγραφέας, Αναπληρωτής Καθηγητής του Εργαστηρίου Περιοδοντολογίας της Οδοντιατρικής Σχολής ΕΚΠΑ, Ιωάννης Κ. Καρούσης προσεγγίζει το θέμα της περιεμφυτευματικής παθολογίας μέσα από την εικοσαετή εμπειρία και ενασχόλησή του σε κλινικό και ερευνητικό επίπεδο και παραθέτει το σύνολο των πληροφοριών που πρέπει να γνωρίζει ο φοιτητής και ο Οδοντίατρος, είτε γενικός είτε εξειδικευμένος για το πολύ σύγχρονο αυτό ζήτημα το οποίο αφορά εκατομμύρια ασθενείς σε παγκόσμια κλίμακα.
Η συγγραφή, έγινε με τη συνεργασία της Περιοδοντολόγου, αποφοίτου του Μεταπτυχιακού Προγράμματος Περιοδοντολογίας της Οδοντιατρικής Σχολής ΕΚΠΑ, Δρ. Παναγιώτας Ντόκου.

ΕΚΔΟΣΗ: 2020 • ΣΕΛΙΔΕΣ: 500 • ΦΩΤΟΓΡΑΦΙΕΣ: 1.180

ΤΙΜΗ: €140

ΠΕΡΙΕΧΟΜΕΝΑ

1. Ανατομία περιοδοντικών και περιεμφυτευματικών ιστών
2. Επούλωση των περιεμφυτευματικών ιστών μετά την τοποθέτηση των εμφυτευμάτων
3. Ταξινόμηση των περιεμφυτευματικών νόσων
4. Αιτιολογικός παράγοντας και παράγοντες κινδύνου για την εγκατάσταση περιεμφυτευματικών νόσων
5. Επιδημιολογία περιεμφυτευματικών νόσων
6. Επιτυχία και επιβίωση των εμφυτευμάτων
7. Διάγνωση των περιεμφυτευματικών νόσων
8. Θεραπευτική αντιμετώπιση των περιεμφυτευματικών νόσων. Αθροιστική παρεμβατική υποστηρικτική θεραπεία
9. Φάση ελέγχου της φλεγμονής
10. Ταξινόμηση των περιεμφυτευματικών οστικών βλαβών
11. Φάση αποκατάστασης των βλαβών: Ανοικτή απομάκρυνση εναποθέσεων - Δημιουργία νέας πρόσφυσης με τη βοήθεια laser - Αφαιρετικές τεχνικές
12. Φάση αποκατάστασης των βλαβών: Αναπλαστικές τεχνικές
13. Αποκαταστατική χειρουργική μαλακών ιστών
14. Αποτελεσματικότητα της περιεμφυτευματικής θεραπείας
15. Εξαγωγή εμφυτεύματος
16. Εφαρμογές laser στη θεραπεία της περιεμφυτευματίτιδας
17. Διατήρηση του θεραπευτικού αποτελέσματος σε ασθενείς με εμφυτεύματα
18. Διάβρωση του τιτανίου και περιεμφυτευματικές βλάβες που οφείλονται σε αυτή
19. Βιβλιογραφικές παραπομπές
20. Ευρετήριο

ΟΔΟΝΤΙΑΤΡΙΚΟ ΒΗΜΑ
ΙΩΑΝΝΗΣ ΚΑΡΚΑΤΖΟΥΛΗΣ ΜΟΝ. ΕΠΕ
Σκουφά 64, 106 80 Αθήνα, Τηλ. **210 3814 939**, www. odvima.gr, e-mail: odvima@otenet.gr

ΝΕΑ ΚΥΚΛΟΦΟΡΙΑ

Χειρουργική στην Περιοδοντική Θεραπεία

ΕΥΔΟΞΙΑ Α. ΠΕΠΕΛΑΣΗ
Ειδικευθείσα στην Περιοδοντολογία
στο Πανεπιστήμιο Case Western Reserve, Η.Π.Α.
Καθηγήτρια Περιοδοντολογίας
Τμήματος Οδοντιατρικής
Εθνικού και Καποδιστριακού Πανεπιστημίου Αθηνών

ΙΩΑΝΝΗΣ Α. ΒΡΟΤΣΟΣ
Ειδικευθείς στην Περιοδοντολογία
στο Πανεπιστήμιο Tufts, Η.Π.Α.
τ. Καθηγητής και Διευθυντής Εργαστηρίου
Περιοδοντολογίας
Τμήματος Οδοντιατρικής
Εθνικού και Καποδιστριακού Πανεπιστημίου Αθηνών

ΦΟΙΒΟΣ Ν. ΜΑΔΙΑΝΟΣ
Ειδικευθείς στην Περιοδοντολογία
στο Πανεπιστήμιο Göteborg, Σουηδία
Καθηγητής και Διευθυντής Εργαστηρίου
Περιοδοντολογίας
Τμήματος Οδοντιατρικής
Εθνικού και Καποδιστριακού Πανεπιστημίου Αθηνών

ΕΚΔΟΣΗ: 2023 • ΣΕΛΙΔΕΣ: 420

€140,00

Ένα νέο βιβλίο που έρχεται να φωτίσει όλες τις πτυχές γύρω από τα σύγχρονα δεδομένα της χειρουργικής στην περιοδοντική θεραπεία και συγκεκριμένα όλων των χειρουργικών τεχνικών που εφαρμόζονται στην Περιοδοντολογία.

Αρχικά, αναλύονται τα κρίσιμα ανατομικά στοιχεία για την Περιοδοντολογία και την Εμφυτευματολογία, δεδομένου ότι η γνώση της ανατομίας αποτελεί σημαντικό εφόδιο για τον οδοντίατρο στον σχεδιασμό και στην εκτέλεση χειρουργικών επεμβάσεων στη στοματική κοιλότητα.

Στη συνέχεια, αναλύονται οι βασικές αρχές της χειρουργικής στην περιοδοντική θεραπεία, ιδιαίτερα οι αρχές εφαρμογής των χειρουργικών τομών για το σχεδιασμό των κρημνών, της αναπέτασης των κρημνών και της συρραφής αυτών.

Ακολουθεί διεξοδική ανάλυση όλων των χειρουργικών τεχνικών που εφαρμόζονται στην Περιοδοντολογία: από εκείνες που εφαρμόζονται ευρέως και επιτυχώς επί πολλές δεκαετίες έως τεχνικές που άρχισαν να εφαρμόζονται ευρέως σχετικά πρόσφατα. Αναλύονται επίσης οι εξελίξεις στις αναπλαστικές τεχνικές, επισημαίνονται οι νέες δυνατότητες που παρέχουν οι χειρουργικές τεχνικές ελάχιστης παρέμβασης στη χειρουργική των περιοδοντικών ιστών και περιγράφονται ανά στάδιο και μέσω κλινικών εικόνων οι χειρουργικές τεχνικές αντιμετώπισης βλαβών στην περιοχή συμβολής των ριζών.

Στο βιβλίο τονίζεται ακόμα η σημαντικότητα της διατήρησης του αποτελέσματος της περιοδοντικής θεραπείας και αναλύονται οι παράγοντες που μπορούν να τη θέσουν σε κίνδυνο.

Ειδική αναφορά γίνεται και στο κεφάλαιο ενημερωμένη συναίνεση του ασθενούς στη χειρουργική στην Περιοδοντολογία και στην Εμφυτευματολογία.

Και όλα αυτά μέσω παρουσίασης πληθώρας κλινικών εικόνων που συνοδεύονται από εκτεταμένες λεζάντες.

Το βιβλίο απευθύνεται στους φοιτητές, τους οδοντιάτρους, τους ειδικευόμενους στην Περιοδοντολογία και τους εξειδικευμένους περιοδοντολόγους με την ελπίδα ότι θα αποδειχθεί χρήσιμο εργαλείο γνώσης.

ΟΔΟΝΤΙΑΤΡΙΚΟ ΒΗΜΑ
ΙΩΑΝΝΗΣ ΚΑΡΚΑΤΖΟΥΛΗΣ ΜΟΝ. ΕΠΕ
Σκουφά 64, 106 80 Αθήνα, Τηλ. **210 3814 939**, www. odvima.gr, e-mail: odvima@otenet.gr

Οι τελευταίες εξελίξεις στα πρωτόκολλα
CHOUKROUN PRF™

A-PRF CHOUKROUN · S-PRF™ CHOUKROUN · A-PRF™ CHOUKROUN Liquid · i-PRF™+ CHOUKROUN

NEO: Sticky bone & Facial aesthetics

Η ιδέα του **CHOUKROUN PRF™**
(ινώδους πλούσιου σε αιμοπετάλια)
βασίζεται στη φυγοκέντρηση του ολικού αίματος
απουσία αντιπηκτικών παραγόντων.

CERTIFIED MEDICAL DEVICE Class IIa

CE 2797

Centrifuge MD Class IIa - CE 2797

- Συσκευή φυγοκέντρησης PRF DUO Quattro
- Ειδικά σχεδιασμένη για τα 6 διαφορετικά PRF πρωτόκολλα
- Διαθέτει πρόσθετη θέση χειροκίνητης ρύθμισης ώστε να επιλέξετε και να αποθηκεύσετε τις παραμέτρους που επιθυμείτε.
- 2 χρονιά εγγύηση

MADE IN EU

CE 0425

Ενδείξεις

- Χειρουργική στόματος
  - Εμφυτευματολογία
  - Οστικά μοσχεύματα
  - Ανύψωση ιγμορείου
  - Πλαστική χειρουργική μαλακών ιστών
  - Αποκατάσταση φατνίου
- Ορθοπεδική
- Αναγεννητική ιατρική
- Δερματολογία
- Αισθητική του προσώπου
- Διαχείριση πόνου αρθρώσεων



PomPac™ PomCol™ PomSwing

Ιωάννης Τσαπράζης ΑΕ
ΟΔΟΝΤΙΑΤΡΙΚΑ-ΟΡΘΟΔΟΝΤΙΚΑ
Μιχαλακοπούλου 157, Γουδή 115 27, Τηλ.: 210 7716.416, 210 7751.000, Fax: 210 7711.100,
e-mail: info@tsaprazis.gr, www.tsaprazis.gr