Invited Author

Φατνιακή διατατική οστεογένεση – Διεύρυνση της φατνιακής ακρολοφίας με διατατική οστεογένεση

Zvi LASTER[1]

Κλινική Στοματικής και Γναθοπροσωπικής Χειρουργικής, Κυβερνητικό Νοσοκομείο Poriya Τιβεριάδα, Ισραήλ (Διευθυντής: Zvi Laster D.M.D.)

Alveolar distraction osteogenesis – Crestal Widening by Distraction osteogenesis

Zvi LASTER

Oral & Maxillofacial Surgery Department, Poriya Governmental Hospital Tiberias. Israel (Head: Zvi Laster D.M.D)

Κλινική εργασία
Clinical paper

ΠΕΡΙΛΗΨΗ: Ύστερα από εξαγωγές δοντιών προκύπτει η απορρόφηση των υπολειμματικών ακρολοφιών τόσον όσον αφορά την κάθετη όσο και την οριζόντια κατεύθυνση. Η μεγαλύτερη έκταση αυτής της απορρόφησης προκύπτει εντός των πρώτων 6 μηνών μετεξακτικά.
Για την διόρθωση αυτής της κάθετης/οριζόντιας διπλής κατάστασης έχουν προταθεί αρκετές χειρουργικές προσεγγίσεις: αυτογενή οστικά μοσχεύματα, κατευθυνόμενη οστική αναγέννηση και φατνιακή διατατική οστεογένεση (ΦΔΟ). Τα τελευταία χρόνια η ΦΔΟ έχει κερδίσει μία ολοένα και αυξανόμενη δημοτικότητα, ιδίως λαμβάνοντας υπόψη τα πολυάριθμα πλεονεκτήματά της, το πλέον σημαντικό μεταξύ των οποίων είναι η βράχυνση των περιόδων θεραπείας και η τοποθέτηση οδοντικών εμφυτευμάτων πιο νωρίς. Στις περιπτώσεις όπου υπάρχει επαρκές κάθετο ύψος αλλά όχι αρκετό παρειογλωσσικό εύρος για να φιλοξενήσει ένα εμφύτευμα, πρέπει να δημιουργηθεί εύρος φατνιακής ακρολοφίας.
Η διεύρυνση της φατνιακής ακρολοφίας με διατατική οστεογένεση είναι η προτιμώμενη τεχνική σε τέτοιες περιπτώσεις. Σε αυτή την μελέτη παρουσιάζεται ένας νέος τύπος διευρυντήρα φατνιακής ακρολοφίας, ο διατατήρας φατνιακής διεύρυνσης "Laster", αναφέροντας δύο περιπτώσεις όπου επιλέχθηκε η διεύρυνση της φατνιακής ακρολοφίας με διατατική οστεογένεση ως το προτιμώμενο σχέδιο θεραπείας.

ΛΕΞΕΙΣ ΚΛΕΙΔΙΑ: Απορρόφηση, κατευθυνόμενη οστική αναγέννηση, φατνιακή διατατική οστεογένεση, διεύρυνση της φατνιακής ακρολοφίας, εμφύτευμα

[1]Διευθυντής ΣΓΠΧ κλινικής

Παρελήφθη: 9/12/2009 - Έγινε δεκτή: 2/02/2010

SUMMARY: Following tooth extraction, resorption of the residual ridges occurs in both the vertical and the horizontal directions. Most of this resorption occurs within the first 6 months after tooth extraction. To correct this vertical/ horizontal/ dual situation, several surgical approaches have been proposed: autogenous bone grafts, guided bone regeneration, and alveolar distraction osteogenesis (ADO).
In recent years, ADO has gained an ongoing popularity, especially in view of its numerous advantages, most important among them being the shortening of treatment periods and earlier dental implant placement. In cases in which there is sufficient vertical height but not enough bucco-ligual width to accommodate an implant, crestal width has to be built. Crestal widening by distraction osteogenesis is the preferred technique in such cases. In this study a new type of crest widener, the "Laster" Crest Widening Distractor, is presented, reporting two cases where crest widening by distraction was chosen as the preferred treatment plan.
Finally the main advantages and disadvantages of the new crest widening distractor are discussed, helping thus the clinician to make up his mind about this new promising device and surgical technique.

KEY WORDS: Resorption, guided bone regeneration, alveolar distraction osteogenesis, crest widening, implants

Paper received: 9/12/2009 - Accepted: 2/02/2010

ΕΙΣΑΓΩΓΗ

Η διατατική οστεογένεση (ΔΟ) η οποία περιγράφηκε για πρώτη φορά από τον Von Langenbeck (1869) και αργότερα από τον Codivilla (1905), εγκαταλείφθηκε εξ αιτίας των επιπλοκών που περιγράφηκαν από τον Compere (1936). Μετά από μία μακρά εγκατάλειψη, η τεχνική υιοθετήθηκε εκ νέου και τυποποιήθηκε από τον Ilizarov (1989a,b). Ο Ilizarov καθιέρωσε τις βασικές αρχές της ΔΟ: (1) τον νόμο διάτασης-τάσης και (2) την σπουδαιότητα του μηχανικού φορτίου και της επαρκούς αιματικής παροχής. Ακολουθώντας την αναφερθείσα ορθοπεδική εμπειρία η ΔΟ προτάθηκε για την θεραπεία των γναθοπροσωπικών δυσμορφιών (McCarthy και συν. 1992). Μόλις 4 χρόνια αργότερα οι Chin & Toth (1996), ήσαν οι πρώτοι που περιέγραψαν την επέμβαση αυτή για την αποκατάσταση ελλειμμάτων του φατνιακού οστού στους ανθρώπους (φατνιακή ΔΟ – ΦΔΟ).

Ύστερα από την εξαγωγή δοντιού, προκύπτει απορρόφηση των υπολειμματικών ακρολοφιών σε κατακόρυφη και οριζόντια κατεύθυνση. Το μέγιστο αυτής της απορρόφησης προκύπτει εντός των πρώτων 6 μηνών μετά την εξαγωγή δοντιού. Ο τύπος της απορρόφησης χαρακτηρίζεται από ταχεία απορρόφηση του παρειακού πετάλου με συνακόλουθη υπερώια/γλωσσική απορρόφηση (Lekholm and Zarb, 1985, Cawood and Howell, 1988).

Αν και η οδοντική αποκατάσταση των μερικώς και ολικώς νωδών ασθενών με οδοντικά εμφυτεύματα είναι μία συνήθης αξιόπιστη υφιστάμενη πρακτική, ανεπιθύμητες τοπικές συνθήκες των ακρολοφιών μπορεί να εμποδίσουν την τοποθέτηση οδοντικών εμφυτευμάτων (Albrektsson, 1988, Lindquist και συν. 1997, Leonhardt, 2002).

Για την διόρθωση αυτής της κατακόρυφης/οριζόντιας/διττής κατάστασης, έχουν προταθεί αρκετές χειρουργικές προσεγγίσεις: αυτογενή οστικά μοσχεύματα (Iizuka και συν. 2004, Chiapasco και συν. 2007), ΚΟΑ-κατευθυνόμενη οστική αναγέννηση (Jovanovic and Nevins, 1995, Chiapasco και συν. 2004) και ΦΔΟ (McCarthy και συν. 1992, Jensen, 1999, Chin, 1999a,b, 2001).

Τα τελευταία χρόνια, η ΦΔΟ έχει κατακτήσει μία συνεχώς αυξανόμενη δημοτικότητα, ιδιαίτερα λαμβάνοντας υπόψη τα πολυάριθμα πλεονεκτήματά της (Jensen, 1999, Chin, 1999a,b, 2001c).

Τα πλεονεκτήματα αυτά είναι:

Η προοδευτική έλξη της οστικής μετακίνησης ακολουθείται από ταυτόχρονη οστεογένεση με λειτουργική ιστογένεση μαλθακών ιστών (Yasui, et al. 1991). Έτσι επιτρέπονται η βράχυνση των περιόδων θεραπείας και η τοποθέτηση εμφυτευμάτων νωρίτερα (Chin, 1999a, 2001, Hidding, 2001). Τα ποσοστά επιτυχίας που επιτεύχθηκαν με την τοποθέτηση εμφυτευμάτων σε

INTRODUCTION

First described by Von Langenbeck (1869) distraction osteogenesis (DO) and later by Codivilla (1905), was abandoned due to complications described by Compere (1936). After a long neglect, the technique was re-adopted and standardized by Ilizarov (1989a,b). Ilizarov established the basic principles of DO: (1) tension-stress law and (2) the importance of mechanical load and adequate blood supply. Following the mentioned orthopedic experience, it was recommended for the treatment of maxillofacial deformities (McCarthy et al. 1992). Only 4 years later Chin & Toth (1996), were the first to describe this operation for reconstruction of alveolar bone defects in humans (alveolar DO- ADO).

Following tooth extraction, resorption of the residual ridges occurs in both the vertical and the horizontal directions. Most of this resorption occurs within the first 6 months after tooth extraction. The pattern of resorption is characterized by rapid buccal plate resorption with concomitant palatal/ lingual resorption (Lekholm and Zarb, 1985, Cawood and Howell,1988).

Though dental rehabilitation of partially and fully edentulous patients with dental implants is a reliable common present practice, unfavorable local conditions of the ridges may prevent dental implant placement (Albrektsson, 1988, Lindquist et al. 1997, Leonhardt, 2002).

To correct this vertical/ horizontal/ dual situation, several surgical approaches have been proposed: autogenous bone grafts (Iizuka et al. 2004, Chiapasco et al, 2007), GBR- guided bone regeneration (Jovanovic and Nevins, 1995, Chiapasco et al. 2004) and ADO (McCarthy et al. 1992, Jensen, 1999, Chin, 1999a,b, 2001c).

In recent years, ADO has gained an ongoing popularity (Jensen, 1999, Chin, 1999a,b, 2001), especially in view of its numerous advantages.

Those advantages are:

The gradual traction of the bone transport is followed by simultaneous osteogenesis with soft tissue functional histiogenesis (Yasui, et al. 1991). Thus, shortening of treatment periods and earlier implant placement are permited (Chin, 1999a, 2001, Hidding, 2001). The success rates achieved when placing implants into ADO-related bone are similar to those in alveolar bone (Block et al, 2000, Chiapasco et al. 2004).

Moreover, Chiapasco et al. (2004), when comparing ADO to GBR suggested that both techniques are as effective and implant survival & success rates were comparable to implants placed in native bone. They concluded that distraction osteogenesis seems to be more predictable as far as the long-term prognosis of vertical bone gain is concerned.

οστούν σχετιζόμενο με ΦΔΟ είναι παρόμοια με εκείνα σε φατνιακό οστούν (Block και συν. 2000, Chiapasco και συν. 2004).
Επιπρόσθετα οι Chiapasco και συν. (2004), συγκρίνοντας την ΦΔΟ με την ΚΟΑ, κατέληξαν ότι και οι δύο τεχνικές είναι εξίσου αποτελεσματικές και ότι η επιβίωση των εμφυτευμάτων και οι συχνότητες επιτυχίας ήσαν συγκρίσιμες με εμφυτεύματα που τοποθετούνται σε φυσικό οστούν. Συμπέραναν ότι η διατατική οστεογένεση φαίνεται να είναι περισσότερο προβλέψιμη όσον αφορά την μακροχρόνια πρόγνωση της πρόσκτησης κάθετου οστού.
Στις περιπτώσεις όπου υπάρχει επαρκές κάθετο ύψος αλλά όχι αρκετό παρειο-γλωσσικό εύρος για να φιλοξενήσει ένα εμφύτευμα, θα πρέπει να δημιουργηθεί και σε φατνιακό εύρος. Ακόμη και σε εκείνες τις περιπτώσεις στις οποίες υπάρχει επαρκής παρειο-γλωσσικός όγκος, ο επεμβαίνων μπορεί να εξαναγκασθεί να τοποθετήσει το εμφύτευμα σε αρκετά γλωσσική θέση εξ αιτίας της ταχείας απορρόφησης του παρειακού πετάλου που έχει προκύψει. Αυτό θα οδηγήσει σε μία τηλεσκοπική στεφάνη ή γέφυρα έτσι ώστε να επιτευχθεί μία ικανοποιητική σωστή σύγκλειση.
Δύο δυνατότητες είναι διαθέσιμες για την διεύρυνση της ακρολοφίας· η διάσχιση της ακρολοφίας ή η αύξηση του οστού. Και οι δύο αυτές μέθοδοι έχουν το πρόβλημα της έλλειψης υπερκείμενου μαλθακού ιστού ενώ η αύξηση του οστού έχει το επιπρόσθετο πρόβλημα της απορρόφησης κατά 40-60% και επίσης μία μακρά περίοδο προσαρμογής 6-9 μηνών.
Με την τεχνική της διάσχισης, το τελικό αποτέλεσμα είναι ένα πολύ λεπτό παρειακό πέταλο που απορροφάται σε μεθύστερο στάδιο προκαλώντας έκθεση του αυχένα του εμφυτεύματος.
Η διεύρυνση της ακρολοφίας με την διατατική οστεογένεση είναι η προτιμώμενη τεχνική σε αυτές τις περιπτώσεις.

ΔΙΑΤΑΤΗΡΑΣ ΔΙΕΥΡΥΝΣΗΣ ΦΑΤΝΙΑΚΗΣ ΑΚΡΟΛΟΦΙΑΣ

Χρησιμοποιείται ένας νέος τύπος φατνιακού διατατήρα (Εικ. 1) που αποτελείται από δύο ζεύγη βραχιόνων που απομακρύνονται ο ένας από τον άλλο όταν ενεργοποιούνται.
Στην φατνιακή διεύρυνση με διάταση, η χειρουργική τεχνική είναι πολύ συντηρητική χωρίς αποκόλληση του περιοστέου από το μεταφερόμενο παρειακό οστούν, προλαμβάνοντας έτσι την μειωμένη παροχή αίματος στο μεταφερόμενο τμήμα και την μετεγχειρητική απορρόφηση. Η τεχνική περιλαμβάνει τρεις τομές, μία στην φατνιακή ακρολοφία, μία εγγύς και μία άπω στην περιοχή της διάτασης.
Μετά την τομή βλεννογόνου και περιοστέου, πραγματοποιείται οβελιαία διατομή του φατνιακού οστού ακο-

In cases in which there is sufficient vertical height but not enough bucco-lingual width to accommodate an implant, crestal width has to be built.
Even those cases in which adequate bucco-lingual bulk is present, one may be forced to position the implant in too lingual position due to the rapid resorption of the buccal plate that has occurred. This will result in a cantilevered crown or bridge in order to achieve a satisfactory correct occlusion.
Two options are available for crest widening; Splitting of the crest, or bone augmentation. Both of these methods have the problem of lack of soft tissue cover while bone augmentation has the added problem of 40-60% resorption and also a long consolidation period of 6-9 months.
With the splitting technique, the final result is a very thin buccal plate that bounds to resorb at a later stage causing implant neck exposure.
Crestal widening by distraction osteogenesis is the preferred technique in these cases.

CREST WIDENING DISTRACTOR

A new type of crest widener is used (Fig. 1), which consists of two pairs of arms that move apart from each other when activated.
In crest widening by distraction, the surgical technique is very conservative, without stripping the periosteum of the buccal bone transport, thus preventing impaired blood supply to the transported segment and post-op resorption. The technique involves three incisions, one on the alveolar crest, one medially and one distally to the area of distraction.
The initial incisions are through both mucosa and periosteum and a sagittal cut of crestal bone is made followed by anterior and posterior bone cuts through the mucoperiosteal incisions with a reciprocating scalpel saw, or a very thin tungsten bur, or the preferable piezo cutting machine.



Εικ. 1: Ο νέος διατατήρας διεύρυνσης φατνιακής ακρολοφίας "Laster".
Fig. 1: The new "Laster" Crest Widening Distractor.

λουθούμενη από πρόσθιες και οπίσθιες φατνιακές διατομές δια μέσου των βλεννογονοπεριοστικών τομών με ένα παλίνδρομο παλμοπρίονο ή με μία πολύ λεπτή εγγλυφίδα τουνγκστενίου ή την προτιμώμενη πιεζοηλεκτρική κοπτική συσκευή.
Στη συνέχεια το μεταφερόμενο τμήμα παρειακού οστού αποκολλάται μερικώς με έναν οστεοτόμο και η συσκευή ηλώνεται μέσα στην οστική εγκοπή. Οι κάθετες τομές συρράπτονται προσθίως και οπισθίως της συσκευής και η συσκευή σταθεροποιείται με ανάρτηση στο παρακείμενο δόντι. Απαιτείται μία λανθάνουσα περίοδος (προσαρμογής) 5-7 ημερών και ακολουθεί η ενεργοποίηση με ρυθμό 0,2-0,3 mm την ημέρα (2-3 τέταρτα της στροφής την ημέρα). Διενεργείται υπερδιάταση κατά 1-2 mm του απαιτουμένου εύρους. 7-14 ημέρες μετά την αφαίρεση της συσκευής, μπορούν να τοποθετηθούν εμφυτεύματα, είτε μέσω μιάς μονοφασικής τεχνικής (χωρίς τομή του βλεννογόνου) ή μέσω μιάς ελάχιστης τομής του βλεννογόνου. Μπορεί επίσης να διενεργηθεί μία διαβλεννογόνια εμφύτευση κατά την ημέρα της αφαίρεσης της συσκευής.

ΠΕΡΙΠΤΩΣΗ 1

Ένα νεαρό κορίτσι 18 ετών παραπέμφθηκε σε εμάς εξ αιτίας απώλειας των δοντιών 21,22,23 σε νεαρότερη ηλικία (Εικ. 2). Η αξονική τομογραφία αποκάλυψε μία πολύ στενή φατνιακή ακρολοφία με μία υποκείμενη εσοχή. Το ύψος της φατνιακής ακρολοφίας ήταν επαρκές και αισθητικό (Εικ. 3). Επιλέχθηκε ως σχέδιο θεραπείας η διεύρυνση της φατνιακής ακρολοφίας με διατατική οστεογένεση. Διενεργήθηκαν τρεις βλεννογονοπεριοστικές τομές υπό τοπική αναισθησία μία επί της φατνιακής ακρολοφίας και δύο κάθετες (Εικ. 4). Χωρίς αποκόλληση του περιοστέου, διενεργήθηκαν οστικές διατομές χρησιμοποιώντας πιεζοηλεκτρική συσκευή (Εικ. 5). Αφού οι οστεοτομές ολοκληρώθηκαν κατά το ήμισυ, το παρειακό οστικό πέταλο διασχίσθηκε χρησιμοποιώντας έναν οστεοτόμο (ατελές κάταγμα) (Εικ. 6). Στην συνέχεια εισήχθηκε ο διατατήρας της φατνιακής

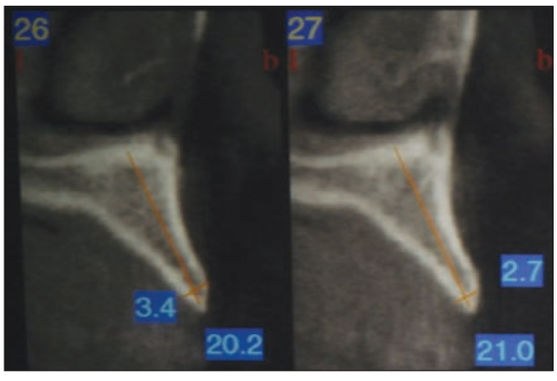

Εικ. 3: Προεγχειρητική Α/Τ.
Fig. 3: Pre-op C/T.

The buccal bone transport segment is then loosened with an osteotome and the device is tapped into the bony slot. The soft tissue is then closed, anterior and posterior to the device and the device is secured by ligation to adjacent tooth.
A latency period of 5-7 days is required.
Activation is performed at a rate of 0.2-0.3mm a day (2-3 quarter of a turn per day).
1-2mm over-distraction of the required width is performed.
7-14 days after removal of the device, implants can be placed, either via a one-stage technique (without a mucosal incision) or via a minimal mucosal incision.
A trans-mucosal implantation can be performed also at the day of device removal.

CASE 1

A young girl aged 18 was referred to us due to loss of teeth 21, 22, 23 at a younger age (Fig. 2).
CT scan revealed a very narrow crest with an undercut. The crestal height was sufficient and esthetic (Fig. 3).
Crest widening by distraction was chosen as a treatment plan. Three mucoperiosteal incisions were made under local anesthesia; a crestal one and two vertical (Fig. 4).
Without stripping the periostium, bony cuts were performed by using a piezo machine (Fig. 5).

Εικ. 2: Έλλειψη των 21,22,23 με επαρκές ύψος.
Fig. 2: Missing 21,22,23 with sufficient height.

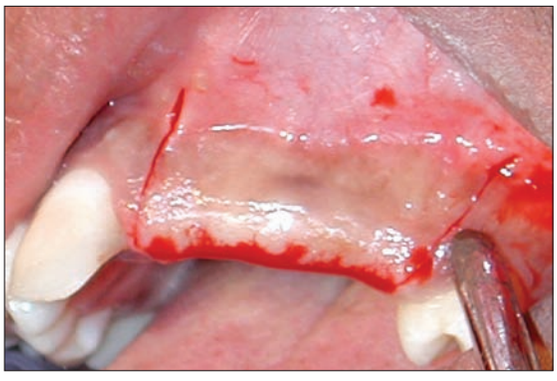

Εικ. 4: Τρεις βλεννογονοπεριοστικές τομές.
Fig. 4: Three mucoperiosteal incisions.

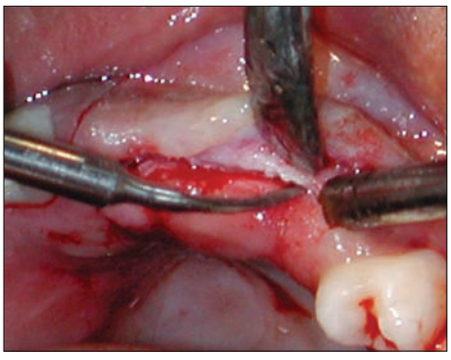

Εικ. 5: Διατομή της ακρολοφίας χρησιμοποιώντας πιεζοηλεκτρικό πριόνι.
Fig. 5: Crest cutting using Piezo saw.

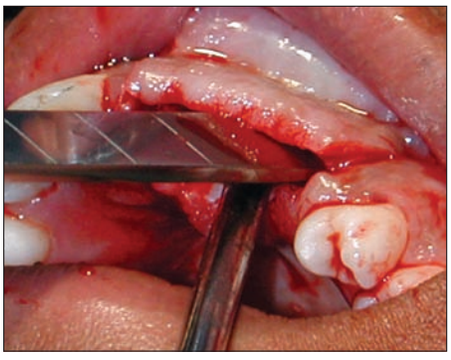

Εικ. 6: Διάσχιση της ακρολοφίας (ατελές κάταγμα).
Fig. 6: Splitting the crest (incomplete fracture).

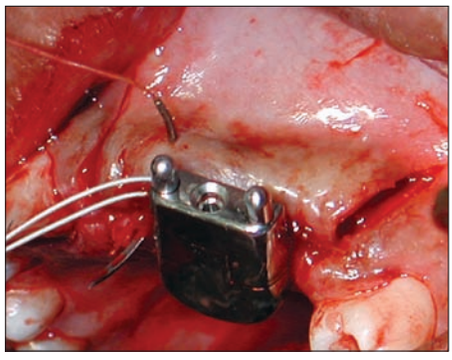

Εικ. 7: Διατατήρας ακρολοφίας τοποθετημένος, συρραφή μαλακών ιστών.
Fig. 7: Crest Expander inserted. Soft tissue sutured.

Εικ. 8: Διατατήρας ακρολοφίας και νάρθηκας. Η αισθητική δεν έχει επηρεασθεί δυσμενώς.
Fig. 8: Crest Expander and Omnivac. Esthetics not compromised.

Εικ. 9: Ενεργοποίηση του διατατήρα της ακρολοφίας από την ασθενή.
Fig. 9: Self activation of the Crest Expander.

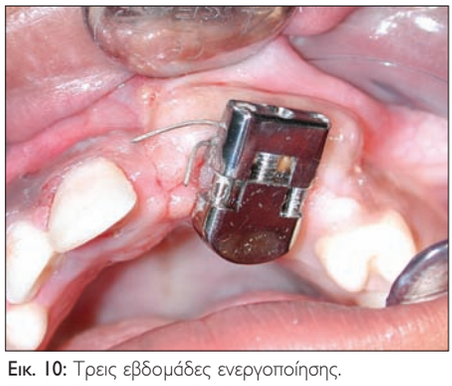

Εικ. 10: Τρεις εβδομάδες ενεργοποίησης.
Fig. 10: Three weeks of activation.

ακρολοφίας στην γραμμή του κατάγματος της φατνιακής ακρολοφίας και συγκλείσθηκε ο μαλθακός ιστός (Εικ. 7). Ο διατατήρας αναρτήθηκε σε παρακείμενο δόντι χρησιμοποιώντας ένα μαλακό σύρμα τιτανίου.

Για να προληφθεί η διαταραχή της αισθητικής, ετοιμάσθηκε προκαταβολικά ένας νάρθηκας με δόντια τεχνητής οδοντοστοιχίας. Η περιοχή πάνω από τον διατατήρα της φατνιακής ακρολοφίας μειώθηκε έτσι ώστε ο νάρθηκας να μην τον ακουμπάει ούτε να τον πιέζει (Εικ. 8).

Το τομικό τμήμα του νάρθηκα παρέμεινε ακέραιο ώστε να μην επηρεασθεί δυσμενώς η αισθητική. Μετά από μία εβδομάδα λανθάνουσας περιόδου, η ασθενής καθοδηγήθηκε πώς να ενεργοποιεί τον διατατήρα από μόνη της μπροστά στον καθρέφτη (Εικ. 9) κατά ένα τέταρτο της στροφής τρεις φορές την ημέρα (0,3 mm ημερησίως) και παρακολουθήθηκε σε εβδομαδιαία βάση. Επιτεύχθηκε επαρκές εύρος με υπερδιάταση μετά δύο εβδομάδες (Εικ. 10).

Η ενεργοποίηση στην συνέχεια διεκόπηκε για δύο εβδομάδες για σταθεροποίηση και η ασθενής κλήθηκε για αφαίρεση της συσκευής 6 εβδομάδες μετεγχειρητικά (Εικ. 11).

Η συσκευή αφαιρέθηκε υπό τοπική αναισθησία και χρησιμοποιώντας τον νάρθηκα με τα ιδανικώς τοποθετημένα δόντια, σημειώθηκε η ιδανική θέση των εμφυ-

After completing the bony cuts half way through the crest width, the buccal plate was splitted by using an osteotome (incomplete fracture) (Fig. 6).

The crest expander then was inserted into the crestal fracture line, the soft tissue was closed (Fig. 7) and the distractor was ligated to adjacent tooth using a titanium soft wire.

To prevent compromised esthetics an omnivac with denture teeth was prepared in advance. The area above the crest widener was reduced so the omnivac wouldn't touch and press on the crest widener (Fig. 8). The incisal part of the omnivac remained intact so esthetics wasn't compromised. After one week of latency period, the patient was instructed how to activate the crest widener by herself in front of a mirror (Fig. 9).

The patient was asked to activate the distractor one quarter of a turn three times a day (0.3 mm a day). The patient was called for checkup once a week. Sufficient width with over distraction was achieved after two weeks (Fig. 10).

The activation then stopped for two weeks for consolidation. The patient was called again for removal of the device 6 weeks post-op! (Fig. 11).

Under local anesthesia the device was removed and by using the omnivac with the ideally placed teeth, the

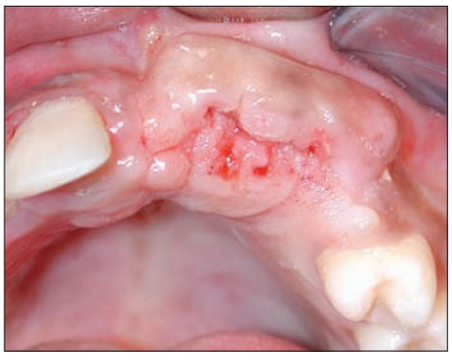

Εικ. 11: Ο διατατήρας της ακρολοφίας, αφαιρέθηκε μετά δύο εβδομάδες σταθεροποίησης.
Fig. 11: Crest Expander removed after 2 weeks for consolidation.

Εικ. 12: Η ιδανική τοποθέτηση του εμφυτεύματος σημειώνεται χρησιμοποιώντας νάρθηκα.
Fig. 12: Implant ideal location is marked using the omnivac.

Εικ. 13: Διαβλεννογόνια τοποθέτηση εμφυτευμάτων.
Fig. 13: Transmucosal Implantation.

Εικ. 14: Η καλύπτρα επούλωσης εμβυθισμένη στο νέο οστούν.
Fig. 14: Healing cap sunk in callus.

Εικ. 15: Τελική προσθετική αποκατάσταση.
Fig. 15: Final Prosthetics.

τευμάτων χρησιμοποιώντας μία εγγλυφίδα τουνγκστενίου (Εικ. 12).
Με διαβλεννογόνια προσπέλαση τοποθετήθηκαν εμφυτεύματα των 4,2 mm με τοποθετημένη την βίδα επούλωσης (Εικ. 13, 14). Εξ αιτίας της ταχείας διεύρυνσης δημιουργήθηκε μία βαθμίδωση (σκαλοπάτι) στα πρόσθια και οπίσθια τελικά άκρα του μεταφερόμενου οστού (Εικ. 14) η οποία προοδευτικά εξαφανίσθηκε εξ αιτίας της τάσης του περιοστέου. Η τελική αποκατάσταση ολοκληρώθηκε τέσσερις μήνες αργότερα (Εικ. 15).

ΠΕΡΙΠΤΩΣΗ 2

Ένας άνδρας 67 ετών παραπέμφθηκε για αύξηση οστού και τοποθέτηση εμφυτευμάτων στην περιοχή 23-27. Αφαιρέθησαν οι υπολειμματικές ρίζες του 27 και η περιοχή αφέθηκε να επουλωθεί για τρεις εβδομάδες (Εικ. 16).
Η αξονική τομογραφία έδειξε μία στενή φατνιακή ακρολοφία 2,6 mm στην κορυφή και πνευμάτωση του γναθιαίου κόλπου στην περιοχή 26-27 (Εικ. 17α, 17β).
Διενεργήθηκαν υπό τοπική αναισθησία τρεις διαβλεννογόνιες τομές, δύο κάθετες και μία στην κορυφή της φατνιακής ακρολοφίας 1mm υπερωίως (Εικ. 18).
Χωρίς να αποκολληθεί το περιόστεο έγιναν οι κάθετες

optimal location for the implant was marked by using a tungsten bur (Fig. 12).
4.2 mm. implants were inserted transmucosaly with the healing cap sunk (Fig. 13,14).
Due to the rapid expansion a step was created at the anterior and posterior ends of the bone transport (Fig. 14).
This step gradually disappeared because of the tension of the periostium by appositional growth. Final rehabilitation was finished four months later (Fig. 15).

CASE 2

A 67 years old male was referred for bone augmentation and implantation in the area 23-27. Residual roots of 27 were removed and the area was left to heal for three weeks (Fig. 16).
CT scan showed a narrow crest of 2.6mm at the top and pneumatization of the maxillary sinus at the area 26-27 (Fig. 17a, 17b).
Under local anesthesia three trans-mucosal incisions were performed, two vertical and a crestal cut 1mm palatal to the peak of the crest (Fig. 18).
Without stripping the periostium vertical bony cuts were made by using a very thin tungsten bur, half way through the width of the crest (Fig. 19).

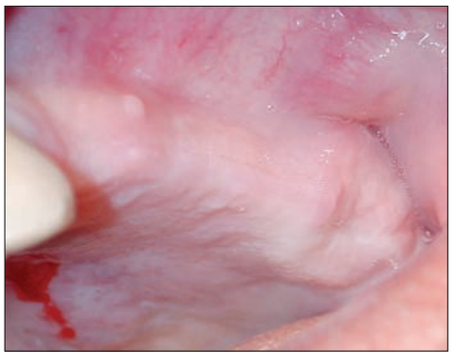

Εικ. 16: Προεγχειρητικά.
Fig. 16: Pre-op.

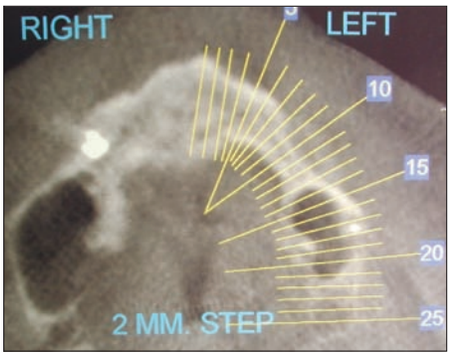

Εικ. 17α: Προεγχειρητική CT.
Fig. 17a: Pre-op CT.

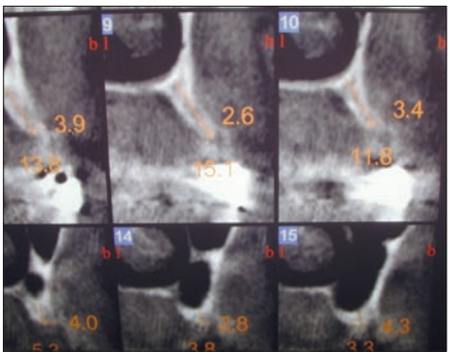

Εικ. 17β: Προεγχειρητική CT.
Fig. 17b: Pre-op CT.

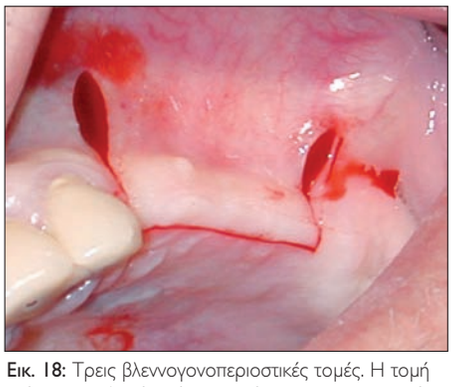

Εικ. 18: Τρεις βλεννογονοπεριοστικές τομές. Η τομή επί της ακρολοφίας είναι υπερώια προς την κορυφή της ακρολοφίας.
Fig. 18: Three mucoperiosteal incisions. Crestal incision is palatal to the crestal peak.

Εικ. 19: Κάθετη οστική διατομή χρησιμοποιώντας εγγλυφίδα τουνγκστενίου διαμέσου της τομής.
Fig. 19: Vertical bony cut using tungsten bur through the incision.

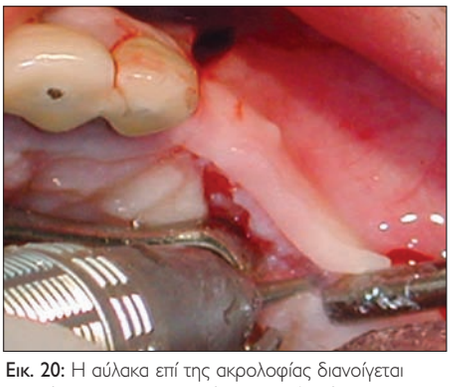

Εικ. 20: Η αύλακα επί της ακρολοφίας διανοίγεται υπερώια προς την κορυφή της ακρολοφίας χρησιμοποιώντας μικρή στρογγυλή εγγλυφίδα.
Fig. 20: Crestal trough is cut palatal to the crestal peak using small round bur.

οστικές διατομές χρησιμοποιώντας μία πολύ λεπτή εγγλυφίδα τουνγκστενίου κατά το ήμισυ της διαδρομής του εύρους της ακρολοφίας (Εικ. 19).

Κατά μήκος της τομής της φατνιακής ακρολοφίας διανοίχθηκε μία αύλακα χρησιμοποιώντας μία μικρή στρογγυλή εγγλυφίδα (Εικ. 20) και στην συνέχεια το παρειακό πέταλο διασχίσθηκε υπό μορφή ατελούς κατάγματος χρησιμοποιώντας έναν οστεοτόμο (Εικ. 21).

Ο διευρυντήρας της φατνιακής ακρολοφίας προωθήθηκε στην θέση του και αναρτήθηκε στο παρακείμενο δόντι χρησιμοποιώντας σύρμα τιτανίου (Εικ. 22).

Μετά από μία εβδομάδα άρχισε η ενεργοποίηση με μία συχνότητα ενός τετάρτου της στροφής τρεις φορές ημερησίως (0,3 mm την ημέρα). Μετά 10 ημέρες ενεργοποίησης (17 ημέρες μετεγχειρητικά) αποκτήθηκε επαρκές εύρος (Εικ. 23).

Η ενεργοποίηση στην συνέχεια διακόπηκε για δύο εβδομάδες για σταθεροποίηση. Ο διευρυντήρας της φατνιακής ακρολοφίας αφαιρέθηκε στην συνέχεια υπό τοπική αναισθησία και ο μαλθακός ιστός αφέθηκε να επουλωθεί για δύο επιπλέον εβδομάδες (Εικ. 24). 31 ημέρες μετεγχειρητικά επιτεύχθηκε αξιοσημείωτο εύρος φατνιακής ακρολοφίας καλυμμένο με προσπεφυκότα ούλα.

Η ασθενής παραπέμφθηκε για μετεγχειρητική αξονική

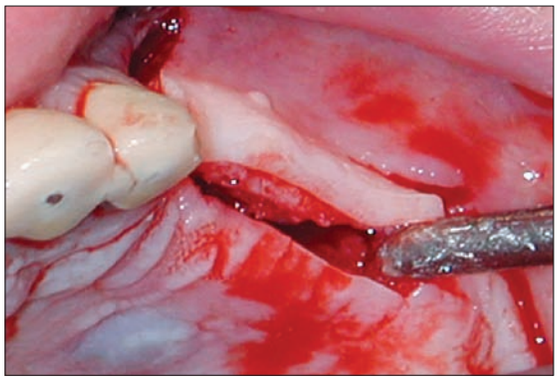

Εικ. 21: Ατελές κάταγμα του παρειακού πετάλου.
Fig. 21: Incomplete fracture of the buccal plate.

Along the crestal incision a trough was drilled by using a small round bur (Fig. 20).

The buccal plate was then splitted by using an osteotome (Fig. 21).

The crest widener was pushed in place and was ligated to the adjacent tooth using titanium wire (Fig. 22).

After one week of latency period activation was begun in a rate of one quarter of a turn three times a day (0.3 mm a day). After 10 days of activation (17 days post-op) sufficient width was acquired (Fig. 23).

Activation was then stopped for two weeks for con-

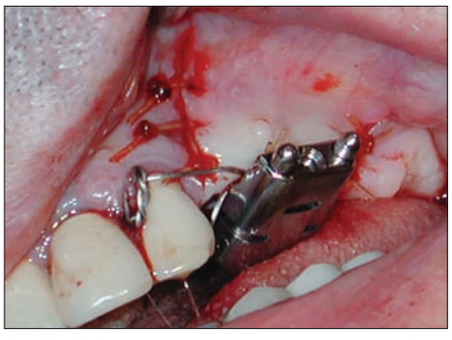

Εικ. 22: Ο διευρυντήρας της ακρολοφίας προωθήθηκε στην θέση του και αναρτήθηκε με σύρμα τιτανίου.
Fig. 22: Crest Expander is tapped in and ligated with titanium wire.

Εικ. 23: Επαρκές εύρος ακρολοφίας μετά 10 ημέρες ενεργοποίησης.
Fig. 23: Sufficient crestal width after 10 days of activation.

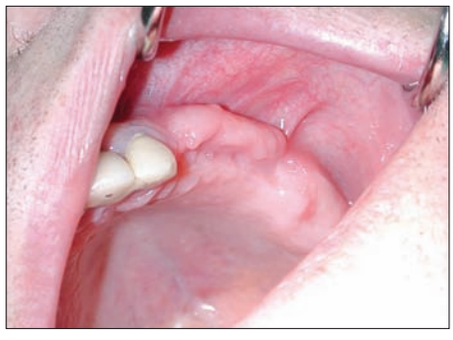

Εικ. 24: Δύο εβδομάδες μετά την αφαίρεση του διευρυντήρα της ακρολοφίας. Επιτεύχθηκε αξιοσημείωτο εύρος ακρολοφίας που καλύφθηκε από προσπεφυκότα ούλα (31 ημέρες μετεγχειρητικά!).
Fig. 24: Two weeks post removal of the C.E.. Considerable crestal width covered by attached gingiva was achieved (31 days post-op!).

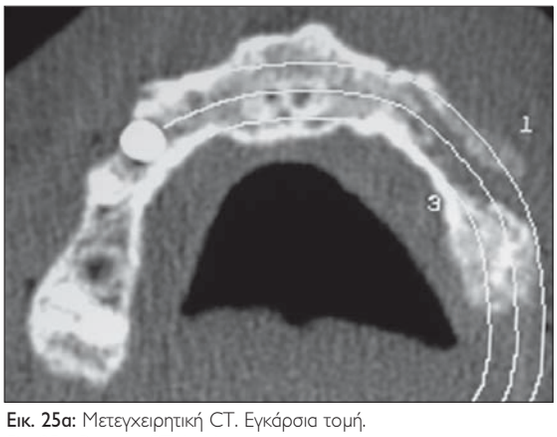

Εικ. 25α: Μετεγχειρητική CT. Εγκάρσια τομή.
Fig. 25a: Post-op CT Axial cut.

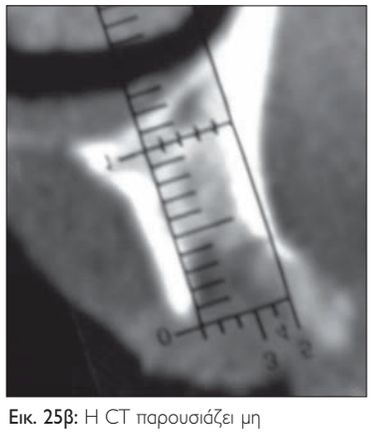

Εικ. 25β: Η CT παρουσιάζει μη ενασβεστιωμένο πώρο στην διευρυμένη ακρολοφία.
Fig. 25b: CT shows non calcified callus at the expanded crest.

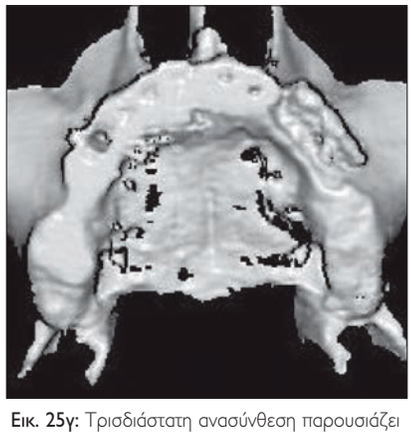

Εικ. 25γ: Τρισδιάστατη ανασύνθεση παρουσιάζει το διαταθέν παρειακό πέταλο και μη ενασβεστιωμένο οστούν ανάμεσα.
Fig. 25c: 3D reconstruction shows the distracted buccal plate and non calcified woven bone in between.

τομογραφία πριν από την εμφύτευση η οποία έδειξε μία ευρεία φατνιακή ακρολοφία με το παρειακό οστικό πέταλο απωθημένο παρειακά και μεταξύ τους μη ενασβεστιωμένο πώρο (Εικ. 25α-γ).
Υπό τοπική αναισθησία τοποθετήθηκαν διαβλεννογόνια εμφυτεύματα των 4,2 mm στην διαταθείσα περιοχή (45 ημέρες μετεγχειρητικά) (Εικ. 26) και δύο εμφυτεύματα στις θέσεις 26-27 με ανοικτή ανύψωση εδάφους του ιγμορείου (Εικ. 27).
Τα εμφυτεύματα οστεοενσωματώθηκαν επιτυχώς χωρίς καμμία επιπλοκή και 8 μήνες αργότερα κατασκευάσθηκε η τελική γέφυρα (Εικ. 28).

ΣΥΖΗΤΗΣΗ

Η εξέλιξη της ΦΔΟ περιέλαβε πολλαπλές μελέτες, τόσο σε ανθρώπους όσο και σε ζώα. Ακολουθώντας

solidation. The crest widener was then removed under local anesthesia and the soft tissue was left to heal for two more weeks (Fig. 24). Considerable crestal width covered by attached gingiva was achieved 31 days post-operatively.
Patient was referred for post-op C/T. prior to implantation which showed a wide crest with buccal plate pushed buccaly and uncalcified callus in between (Fig. 25a, b, c).
Under local anesthesia 4.2mm implants were inserted at the distracted area trans-mucosally (45 days post-op!) (Fig. 26) and two implants 26-27 with an open sinus lift (Fig. 27).
The implants were osseointegrated successfully without any complication. Eight months later the final bridge was constructed (Fig. 28).

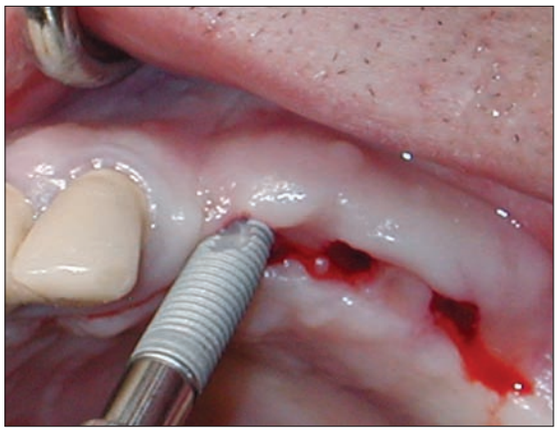

Εικ. 26: Εμφυτεύματα 4,2 mm εισήχθησαν διαβλεννογόνια 45 ημέρες μετεγχειρητικά.
Fig. 26: 4.2 mm implants were inserted transmucosally 45 days post-op.

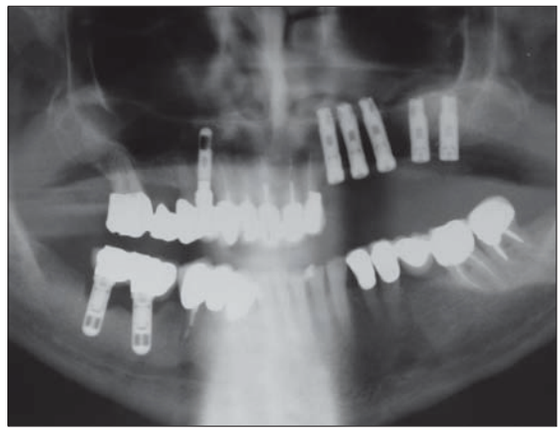

Εικ. 27: Ακτινογραφία μετά την εμφύτευση και την ανύψωση του εδάφους του ιγμορείου.
Fig. 27: Post implantation & sinus lifting x-ray.

την εμπειρία των Chin και Toth (1996), διενεργήθηκε η πρώτη μελέτη σε ζώα, υποθέτοντας ότι η ΦΔΟ θα μπορούσε να αποβεί επωφελής (Block και συν. 1996). Σε συνέχεια περαιτέρω μελέτες έδειξαν ότι είχε σχηματισθεί οστούν μεταξύ των διατεταμένων τμημάτων (Block και συν. 1998).
Τα ενθαρρυντικά ευρήματα αύξησαν την χρήση των εμφυτευμάτων τιτανίου για ΦΔΟ (Oda και συν. 1999). Η επιτυχία της μελέτης σε ζώα ακολουθήθηκε από δοκιμή σε ανθρώπους, με περισσότερο ενθουσιασμό (Gaggl και συν. 1999, Klein και συν. 1999, Hidding κσι συν. 2001). Στην αυγή της νέας χιλιετίας εισήχθη η υποβοηθούμενη από υπολογιστές ΦΔΟ (Gaggl και συν. 2000). Περαιτέρω διερεύνηση πάνω στη ΦΔΟ εστιάσθηκε στην βιολογική διαδικασία της επούλωσης, πρώτα στα πρόβατα. Η επουλωτική διαδικασία ήταν αντίστοιχη με εκείνη που βρέθηκε στα μακρά οστά, αλλά παρουσίασε μόνο δεσμιδική οστεοποίηση. Η οστεοενσωμάτωση των εμφυτευμάτων στην περιοχή της διατατικής οστεογένεσης διαπιστώθηκε 6 μήνες μετά αν και τα εμφυτεύματα ήσαν σταθερά 3 μήνες μετά την διατατική οστεογένεση (Gaggl και συν. 2000). Η ΦΔΟ αναπτύχθηκε περισσότερο, χρησιμοποιούμενη σε περισσότερο σύνθετες διαδικασίες, τέτοιες όπως στο να ξανακτίσει την κάθετη διάσταση της εξασθενημένης κάτω γνάθου (Hidding και συν. 2000), και στα αυτογενή μοσχεύματα τα οποία υπέστησαν διάταση (Chiapasco και συν. 2000).
Ως συνέπεια των ανωτέρω αναφερθεισών εξελίξεων, η ΦΔΟ κατέστη μία ευρέως διερευνηθείσα περιοχή, με διάφορα θεραπευτικά πρωτόκολλα για διάφορες ενδείξεις και χρήσεις. Οι Cope και συν. (2003) βασιζόμενοι σε ένα μοντέλο σε ζώα πρότειναν ότι η ΦΔΟ έχει την δυνατότητα να μειώσει δραστικά τον συνολικό χρόνο θεραπείας για αύξηση του φατνιακού οστού πριν από την τοποθέτηση οδοντοφατνιακών εμφυτευμάτων δοθέντος ότι το αναγεννημένο οστούν ενασβεστιώνε-

Εικ. 28: Τελική αποκατάσταση.
Fig. 28: Final rehabilitation.

DISCUSSION

The evolution of ADO included multiple studies, both in humans and animals. Following the experience of Chin and Toth (1996), the 1st animal study was preformed, suggesting ADO could be of benefit (Block et al. 1996). Following that study, further studies showed that bone had formed between the distracted segments (Block et al. 1998).
The encouraging findings enhanced the use of titanium implants for ADO (Oda et al. 1999). Animal study success was followed by human trial, with further enthusiasm (Gaggl et al. 1999, Klein et al. 1999, Hidding et al. 2001).
At the dawn of the new millennium, computer-assisted ADO was introduced (Gaggl et al. 2000). Further investigation on ADO was focused on the biological process of healing, first on sheep. The healing process corresponded to that found in long bones, but showed only desmal ossification. Osseous integration of the distraction implants was found 6 months after distraction, although the implants were stable 3 months after distraction (Gaggl et al. 2000).
ADO developed more, being used in more complex

ται ταχύτατα εντός περίπου 8-10 εβδομάδων μετά την περίοδο της διατατικής οστεογένεσης και τα ούλα ανταποκρίνονται επιθυμητά στο αυξημένο μήκος περισσότερο με αναγέννηση παρά με εκφύλιση. Οι Zaffe και συν. (2002) έδειξαν σε μία μελέτη σε ανθρώπους ιστολογική υποστροφή στις διαδικασίες εναπόθεσης οστού 88 ημέρες μετά το τέλος της διατατικής οστεογένεσης καταλήγοντας σε μία εικονική σταθερή κατάσταση μετά από ένα συγκεκριμένο χρόνο. Έτσι, αυτοί πρότειναν ότι η τοποθέτηση των εμφυτευμάτων στην αρχή μπορεί να είναι επιθυμητή για να αποφευχθεί η απώλεια οστού εξαιτίας της έλλειψης μηχανικού φορτίου.

Οι Yasui και συν. (1991) μελέτησαν το βασικό μηχανισμό της ΔΟ χρησιμοποιώντας μοντέλα επιμήκυνσης μέλους κουνελιών, επιμύων, και ποντικών. Αυτοί βρήκαν αυξημένη έκφραση των BMP-2 και - 4 mRNAs κατά την διάρκεια της ΔΟ. Τα σήματά τους ανιχνεύθηκαν ευρέως μεταξύ των χονδρογενών και οστεογενών κυττάρων και των πρόδρομων κυττάρων τους, υφιστάμενα μηχανική τάση-stress στην ινώδη διάμεση ζώνη. Τα σήματα των BMP-2 και – 4 διατηρήθηκαν σε υψηλό επίπεδο για όσο χρονικό διάστημα συνεχίσθηκε η διατατική οστεογένεση (Rachmiel και συν. 2001, 2004). Μετά την ολοκλήρωση της διατατικής οστεογένεσης, η ινώδης διάμεση ζώνη απορροφήθηκε και το επιμηκυνθέν τμήμα σταθεροποιήθηκε. Κανένα από τα σήματα των BMP δεν ανιχνεύθηκε στην φάση της σταθεροποίησης.

ΣΥΜΠΕΡΑΣΜΑ

Τα κύρια πλεονεκτήματα και μειονεκτήματα του νέου διατατήρα διεύρυνσης φατνιακής ακρολοφίας είναι:

Πλεονεκτήματα

1. Βλεννογόνια διάταση χωρίς απώλεια προσπεφυκότων ούλων και κάλυψης μαλθακών ιστών (Διατατική ιστογένεση).
2. Δυνατή η τοποθέτηση εμφυτευμάτων μετά από εξαιρετικά σύντομη περίοδο (4-8 εβδομάδες).
3. Απλή, σύντομη, ελάχιστα τραυματική διαδικασία.
4. Διαδικασία εύκολα διενεργούμενη στο οδοντιατρείο υπό τοπική αναισθησία.
5. Απουσία νοσηρότητας και επώδυνης δότριας θέσης.
6. Το περιόστεο δεν αποκολλάται από το μεταφερόμενο οστικό τμήμα, ως εκ τούτου απουσία μετεγχειρητικής οστικής απορρόφησης.
7. Ελάχιστα ευαίσθητη ως προς την τεχνική διαδικασία.
8. Ελάχιστα συμβιβασμένη αισθητική.
9. Επιτρέπει την πλάγια τοποθέτηση εμφυτεύματος όταν χρειάζεται.

procedures, such as to rebuild the vertical dimension of the weakened mandible (Hidding et al. 2000) and autogenous grafts that were distracted (Chiapasco et al. 2000).

As a consequence of the above mentioned developments, ADO became a widely researched area, with various treatment protocols for various indications and uses. Cope et al. (2003), based on an animal model suggested ADO has the potential to drastically decrease the total treatment time for alveolar bone augmentation prior to dentoalveolar implant placement since the regenerated bone rapidly mineralizes within approximately 8 to 10 weeks after the distraction period and the gingiva responds favorably to increased length by regeneration rather than by degeneration.

Zaffe et al. (2002) showed in a human study histological regression in bone deposition processes 88 days after the end of distraction, culminating in a virtual steady-state after a certain time. Thus, they suggest that early implant insertion may be desirable to avoid bone loss due to mechanical unloading.

Yasui et al. (1991) studied the basic mechanism of DO using rabbit, rat and mouse models of limb lengthening. They found enhanced expression of BMP-2 and- 4 mRNAs during DO. Their signals were detected widely among chondrogenic and osteogenic cells and their precursor cells sustaining mechanical tension-stress at the fibrous interzone. The signals of BMP-2 and -4 were maintained at high level for as long as distraction was continued (Rachmiel et al. 2001, 2004). After completion of distraction, the fibrous interzone fused and the lengthened segment was consolidated. None of the BMP signals was detected at the consolidation phase.

CONCLUSION

The main advantages and disadvantages of the new crest widening distractor are:

Advantages

1. Mucosal distraction - no lack of attached gingiva and soft tissue cover (Distraction histogenesis).
2. Implant placement possible after extremely short period (4-8 weeks).
3. Simple, short, minimally traumatic procedure.
4. Procedure easily performed in dental office under local anesthesia.
5. No morbidity and painful donor site.
6. The periostium is not striped from bone transport segment, therefore -no post-operative bone resorption.
7. Less technique-sensitive.
8. Minimally compromised esthetics.
9. Enables lateral implant positioning when needed.

Μειονεκτήματα

1. Κατάλληλη μόνο σε περιπτώσεις όπου το κάθετο ύψος είναι επαρκές.
2. Κόστος της συσκευής.

Disadvantages:

1. Suitable only in cases where the vertical height is sufficient.
2. Cost of the device.

ΒΙΒΛΙΟΓΡΑΦΙΑ/REFERENCES

Albrektsson T: A multicenter report on osseointegrated oral implants. J Prosthet Dent 60(1):75-84, 1988

Block MS, Gardiner D, Almerico B, Neal C: Loaded hydroxylapatite-coated implants and uncoated titanium-threaded implants in distracted dog alveolar ridges. Oral Surg Oral Med Oral Pathol Oral Radiol Endod 89(6):676-85, 2000

Block MS, Chang A, Crawford C: Mandibular alveolar ridge augmentation in the dog using distraction osteogenesis. J Oral Maxillofac Surg 54(3):309-14, 1996

Block MS, Almerico B, Crawford C, Gardiner D, Chang A: Bone response to functioning implants in dog mandibular alveolar ridges augmented with distraction osteogenesis. Int J Oral Maxillofac Implants 13(3):342-51, 1998

Cawood JI, Howell RA: A classification of the edentulous jaw. Int J Maxillofac Surg 17:232-23, 1988

Chin M, Toth BA: Distraction osteogenesis in maxillofacial surgery using internal devices: review of five cases. J Oral Maxillofac Surg 54(1):45-53; discussion 54, 1996

Chin M. Alveolar distraction: Endosseous self retained devices. In: Diner PA, Vasquez MP (eds). 2nd International Congress on Cranial and Facial Bone Distraction Processes. (17-19 June 1999, Paris, France). Bologna, Italy: Monduzzi 1999a

Chin M: Distraction osteogenesis for dental implants. Atlas Oral Maxillofac Surg Clin North Am 7:41-63, 1999b

Chin M. Alveolar distraction osteogenesis with endosseous devices in 175 cases. In: Arnaud E, Diner PA (eds). 3rd International Congress on Cranial and Facial Bone Distraction Processes. (14-16 June 2001, Paris, France). Bologna, Italy: Monduzzi 2001

Chiapasco M, Romeo E, Casentini P, Rimondini L: Alveolar distraction osteogenesis vs. vertical guided bone regeneration for the correction of vertically deficient edentulous ridges: a 1-3-year prospective study on humans. Clin Oral Implants Res 15(1):82-95, 2004

Chiapasco M, Gatti C, Gatti F: Immediate loading of dental implants placed in severely resorbed edentulous mandibles reconstructed with autogenous calvarial grafts. Clin Oral Implants Res 18(1):13-20, 2007

Chiapasco M, Brusati R, Galioto S: Distraction osteogenesis of a fibular revascularized flap for improvement of oral implant positioning in a tumor patient: a case report. J Oral Maxillofac Surg 58(12):1434-40, 2000

Cope JB, Samchukov ML, Muirhead DE: Distraction osteogenesis and histogenesis in beagle dogs: the effect of gradual mandibular osteodistraction on bone and gingiva. J Periodontol 73(3):271-82, 2002

Compere EL: Indications for and against the leg-lengthening operation. Use of the tibial bone graft as a factor in preventing delayed union, non-union, or late fracture. J Bone Joint Surg 18: 692-705, 1936

Codivilla A: On the means of lengthening in the lower limbs, the muscles and tissues which are shortened through deformity. Am J Orthop Surg 2:353, 1905

Gaggl A, Schultes G, Kärcher H: Distraction implants: a new operative technique for alveolar ridge augmentation. J Craniomaxillofac Surg 27(4):214-21, 1999

Gaggl A, Schultes G, Santler G, Kärcher H: Three-dimensional planning of alveolar ridge distraction by means of distraction implants. Comput Aided Surg 5(1):35-41, 2000

Gaggl A, Schultes G, Regauer S, Kärcher H: Healing process after alveolar ridge distraction in sheep. Oral Surg Oral Med Oral Pathol Oral Radiol Endod 90(4):420-9, 2000

Hidding J, Lazar F, Zöller JE: Initial outcome of vertical distraction osteogenesis of the atrophic alveolar ridge. Mund Kiefer Gesichtschir Suppl 1:S79-83, 2000

Hidding J, Zöller JE, Lazar F: Micro- and macrodistraction of the jaw. A sure method of adding new bone Mund Kiefer Gesichtschir 4 Suppl 2:S432-7, 2000

Ilizarov GA: The tension-stress effect on the genesis and growth of tissues.part II. The influence of the rate and frequency of distraction. Clin Orthop 239: 263-285, 1989

Ilizarov GA: The tension-stress effect on the genesis and growth of tissues.part I. The influence of stability of fixation and soft-tissue preservation. Clin Orthop 238: 249-281, 1989

Iizuka T, Smolka W, Hallermann W, Mericske-Stern R: Extensive augmentation of the alveolar ridge using autogenous calvarial split bone grafts for dental rehabilitation. Clin Oral Implants Res. 15(5):607-15, 2004

Jovanovic SA, Nevins M: Bone formation utilizing titanium-reinforced barrier membranes. Int J Periodontics Restorative Dent 15(1): 56-69, 1995

Jensen OT: Distraction osteogenesis and its use with dental implants. Dent Implantol Update 1999, 10(5):33-6.

Lekholm U, Zarb GA: Patient selection and preparation, in Branemark P-I, Zarb G, Albrektsson T: Tissue-Integrated Prosthesis: Osseointegration in Clinical Dentistry. Chicago; Quintessence Publ Co Inc, 1985, pp 199-20

Lindquist LW, Carlsson GE, Jemt T: A prospective 15-year follow-up study of mandibular fixed prostheses supported by osseointegrated implants. Clinical results and marginal bone loss. Clin Oral Implants Res 7(4):329-36, 1996. Erratum in: Clin Oral Implants Res 8(4):342, 1997

Leonhardt A, Gröndahl K, Bergström C, Lekholm U: Long-term follow-up of osseointegrated titanium implants using clinical, radiographic and microbiological parameters. Clin Oral Implants Res13(2):127-32, 2002

Klein C, Papageorge M, Kovacs A, Carchidi JE: Initial experiences with a new distraction implant system for alveolar ridge augmentation. Mund Kiefer Gesichtschir 3 Suppl 1:S74-8, 1999

McCarthy JG, Schreiber J, Karp N, Thorne CH, Grayson BH: Lengthening the human mandible by gradual distraction. Plast Reconstr Surg 89(1):1-8; discussion 9-1, 1992

Oda T, Sawaki Y, Ueda M: Alveolar ridge augmentation by distraction osteogenesis using titanium implants: an experimental study. Int J Oral Maxillofac Surg 28(2):151-6, 1999

Rachmiel A, Srouji S, Peled M: Alveolar ridge augmentation by distraction osteogenesis. Int J Oral Maxillofac Surg 30(6): 510-7, 2001

Rachmiel A, Aizenbud D, Peled M: Enhancement of bone formation by bone morphogenetic protein-2 during alveolar distraction: an experimental study in sheep. J Periodontol 75(11): 1524-31, 2004

Von Langenbeck B: About the pathologic length growth of long bones and its employment in surgical praxis. Berl Klin Wochenschr 26:265, 1869

Yasui N, et al: The effect of distraction upon bone, muscle and periosteum. Orthop Clinic North Am 22:563-7, 1991

Zaffe D, Bertoldi C, Palumbo C, Consolo U: Morphofunctional and clinical study on mandibular alveolar distraction osteogenesis. Clin Oral Implants Res 13(5):550-7, 2002

Zarb G, Albrektsson T: Tissue-Integrated Prosthesis: Osseointegration in Clinical Dentistry. Chicago; Quintessence Publ Co Inc, 1985, pp 199-209

Μετάφραση: Δρ Α. Μυλωνάς

Address:
Laster Zvi
Head of Oral & Maxillofacial Surgery Department
Poriya Governmental Hospital
Tiberias, Israel
Tel.: +972(0)4 665 2346, +972(0)4 665 2552,
+972(0)52 6664646
e-mail: zvi@lasters.co.il