Ξένα σώματα από ξύλο στην περιοχή του οφθαλμικού κόγχου

Γιώργος ΡΩΜΑΝΟΣ[1], Ελένη ΚΟΝΣΟΛΑΚΗ[2], Ελευθερία ΧΑΜΑΛΑΚΗ[3], Παναγιώτης ΧΑΤΖΗΜΑΝΩΛΗΣ[4]

Κλινική Στοματικής και Γναθοπροσωπικής Χειρουργικής Πανεπιστημιακού Νοσοκομείου Ηρακλείου (Διευθυντής: Δρ. Π.Ι. Χατζημανώλης)

Wooden foreign bodies in the orbital area

George ROMANOS[1], Eleni KONSOLAKI[2], Eleftheria CHAMALAKI[3], Panagiotis HATZIMANOLIS[4]

Oral and Maxillofacial Surgery Clinic. University Hospital of Heraklion. Crete, Greece (Head: Dr. P.I. Hatzimanolis)

Κλινική εργασία
Clinical paper

ΠΕΡΙΛΗΨΗ: Η παρουσία ξένων σωμάτων στην περιοχή του οφθαλμικού κόγχου αποτελεί μία αληθινή πρόκληση για τον Στοματικό και Γναθοπροσωπικό Χειρουργό.

Η παραμονή τους συνοδεύεται στις περισσότερες περιπτώσεις από την εκδήλωση σοβαρών επιπλοκών που δεν αφορούν μόνο την λειτουργική ακεραιότητα του οφθαλμικού βολβού αλλά και των γειτονικών δομών. Οι επιπλοκές αυτές ποικίλλουν ανάλογα με το μέγεθος του ξένου σώματος, το σχήμα του, τον μηχανισμό της κάκωσης, καθώς και την υφή του. Η έγκαιρη αναγνώρισή τους βασιζόμενη στην σχολαστική κλινική εξέταση σε συνδυασμό με τα ευρήματα από τον απεικονιστικό έλεγχο θα οδηγήσουν και στην κατάλληλη θεραπευτική αντιμετώπιση. Ιδιαίτερη προσοχή απαιτείται στις περιπτώσεις εκείνες που τα ξένα σώματα είναι φυτικής προέλευσης καθώς η αναγνώριση τους είναι δυσχερής, ακόμα και με την χρήση των πιο εξελιγμένων απεικονιστικών τεχνικών. Σκοπός της εργασίας είναι η παρουσίαση της αντιμετώπισης 2 περιπτώσεων με παραμονή ξένων σωμάτων από ξύλο στην περιοχή του οφθαλμικού κόγχου.

Περιγράφεται η διαγνωστική προσέγγιση και η αντιμετώπιση που ακολούθησε καθώς και οι προβληματισμοί που προκύπτουν από την διαχείριση παρόμοιων περιστατικών.

ΛΕΞΕΙΣ ΚΛΕΙΔΙΑ: Ξένα σώματα από ξύλο, Περικογχικό τραύμα, Απεικονιστική μέθοδος.

[1]*MSc ΣΓΠΧ, Επιμ. Β΄ ΕΣΥ*
[2]*ΣΓΠΧ, Αν. Διευθυντής ΕΣΥ*
[3]*Οδοντίατρος*
[4]*ΣΓΠΧ, Διευθυντής ΕΣΥ*

Παρελήφθη: 25/08/2009 - Έγινε δεκτή: 4/11/2009

SUMMARY: The presence of foreign bodies in the orbital area is a great challenge for Oral and Maxillofacial Surgeons.

Their presence is, in most cases, accompanied by serious complications, which do not only affect the functional integrity of the eyeball, but also the integrity of adjacent structures. These complications may vary depending on the size, shape and texture of the foreign body, as well as the injury mechanism. The early identification of these foreign bodies, on the basis of a careful clinical examination combined with imaging findings, will lead to the appropriate treatment of the patient. Special attention is required in cases of foreign bodies of plant origin, since their identification is very difficult, even with the use of the most advanced imaging techniques. The aim of this paper is to present the treatment of two cases of wooden foreign bodies in the orbital area. We describe our diagnostic approach, the treatment, as well as the various questions arising from the handling of similar cases.

KEY WORDS: Wooden foreign bodies, Periorbital injury, Imaging method

Paper received: 25/8/2009 - Accepted: 4/11/2009

ΕΙΣΑΓΩΓΗ

Τα ξένα σώματα στην περιοχή του οφθαλμικού κόγχου και των γύρω ιστών δεν είναι σπάνια. Ως κυριότερες αιτίες αναφέρονται τα τροχαία ατυχήματα, οι τραυματισμοί από πυροβόλα όπλα, οι εκρήξεις, οι φιλονικίες καθώς και οι πτώσεις. Σε κάποιες περιπτώσεις παραβιάζουν την ακεραιότητα σημαντικών ανατομικών δομών οπότε και η αντιμετώπιση πρέπει να είναι άμεση προκειμένου να αποφευχθούν σοβαρές επιπλοκές όπως η μηνιγγίτιδα ή το εγκεφαλικό απόστημα (Rahman και συν. 1997). Σε αυτά τα περιστατικά είναι απαραίτητη η συνεργασία μεταξύ των χειρουργών διαφορετικών ειδικοτήτων προκειμένου το αποτέλεσμα να είναι το καλύτερο δυνατό.
Η εντόπισή τους απαιτεί εξονυχιστικό κλινικό και απεικονιστικό έλεγχο καθώς ο παρατεταμένος χρόνος παραμονής τους επιβαρύνει την τελική πρόγνωση.
Τα ξένα σώματα φυτικής προέλευσης παρουσιάζουν και τις περισσότερες δυσχέρειες αναγνώρισης και εντοπισμού, παραμένοντας για άλλοτε άλλο χρονικό διάστημα εγκλωβισμένα εντός των ιστών (Lee και Lee, 2002).
Τα ευρήματα από τον απεικονιστικό έλεγχο με αξονική τομογραφία ποικίλουν ως προς τον χρόνο που γίνεται η εξέταση για την ανίχνευση των ξένων σωμάτων από ξύλο. Έτσι τις πρώτες εβδομάδες μετά τον τραυματισμό η πυκνότητά τους ελαττώνεται σε επίπεδα μικρότερα εκείνων του λίπους έτσι ώστε να εκλαμβάνονται ως αέρας. Μετά από μερικούς μήνες η πυκνότητά τους είναι παρόμοια με εκείνη των εξωοφθαλμικών μυών και των γύρω ιστών (Specht και συν. 1992, Weinacht και συν. 1998). Γίνεται λοιπόν κατανοητό ότι η αναγνώρισή τους κατά την διάρκεια αυτής της περιόδου είναι αρκετά δύσκολη.
Σκοπός αυτής της εργασίας είναι να παρουσιαστούν 2 περιπτώσεις ενσφήνωσης και παραμονής ξένων σωμάτων από ξύλο στην περιοχή του οφθαλμικού κόγχου παρουσιάζοντας την διαγνωστική προσέγγιση και την χειρουργική αντιμετώπιση.

ΥΛΙΚΟ - ΜΕΘΟΔΟΣ

Το υλικό μας περιλαμβάνει δύο ασυνήθιστες και ταυτόχρονα σπάνιες περιπτώσεις τραυματισμού και παραμονής ξένων σωμάτων, παρουσιάζει δε ενδιαφέρον τόσο ο τρόπος τραυματισμού, όσο και η θεραπευτική τους αντιμετώπιση.

Περιγραφή 1ης περίπτωσης

Άνδρας ηλικίας 78 ετών προσήλθε στα εξωτερικά ιατρεία της κλινικής μας με διόγκωση (ΔΕ) υποκόγχιας χώρας η οποία παρουσιάστηκε πριν από 4 μήνες μετά από αναφερόμενη πτώση από ελαιόδεντρο.
Κατά την κλινική εξέταση διαπιστώθηκε εξέρυθρη διό-

INTRODUCTION

The presence of foreign bodies in the orbit and its surrounding tissues is not rare. Car accidents, firearm injuries, explosions, disputes and falls are among the most common causes of injury. In some cases, foreign bodies affect the integrity of important anatomical structures. Therefore, their early removal is necessary in order to prevent severe implications, such as meningitis and cerebral abscess (Rahman et al. 1997). In such cases, the cooperation of surgeons of different specialties can provide the best possible result.
The localization of foreign bodies requires careful clinical and imaging examination, since their prolonged presence in the patient's body can worsen the final prognosis.
Foreign bodies of plant origin are the most difficult to identify and locate, as they can remain trapped in the tissues for different periods of time.
CT imaging findings may vary depending on the time when the examination for the detection of the wooden foreign bodies is carried out. During the first weeks after injury, their density falls below that of fat, making them to appear as air on the CT-scan. After a couple of months, their density is similar to that of periorbital muscles and surrounding tissues (Specht et al. 1992, Weinacht et al. 1998). Therefore, it is very difficult to identify them at this stage.
The aim of this paper is to present 2 cases of wooden foreign bodies lodged in the orbital area and describe the diagnostic approach and surgical treatment that were adopted.

MATERIAL-METHOD

Our material includes two unusual and, at the same time, rare cases of injury by foreign bodies. Both the way in which the patients were injured and their treatment are of great interest.

Description of the 1st case

A 78-year-old man was referred to the outpatient department, with a swelling of the right infraorbital area, which developed after he had fallen from an olive-tree, 4 months ago.
The clinical examination revealed a reddish swelling, slightly painful and warm on palpation. Moreover, a significant amount of purulent material came out through a cutaneous fistula, when the area was being pressed (Fig. 1a). A skin scar was present due to a previous attempt made by a doctor of a different specialty to treat the patient. No signs of diplopia were observed, while the ability of the right eyeball to move was normal.
The patient's history revealed that he was suffering

Εικ. 1: 1α: Κλινική εικόνα της 1ης περίπτωσης. Είναι χαρακτηριστικό το οίδημα του κάτω βλεφάρου και το συρίγγιο. 1β &1γ: Αξονικές τομογραφίες που αποκαλύπτουν τον αυλό του ξύλινου ξένου σώματος, το κάταγμα στο έδαφος του ΔΕ οφθ. κόγχου και την πλήρη κατάληψη του σύστοιχου ιγμορείου.
Fig. 1: 1a: Clinical appearance of the 1st case. The swelling of the lower lid and the fistula are very characteristic. 1b & 1c: CT scans revealing the canal of the foreign body, the fracture of the right orbital floor and the complete occupation of the maxillary sinus.

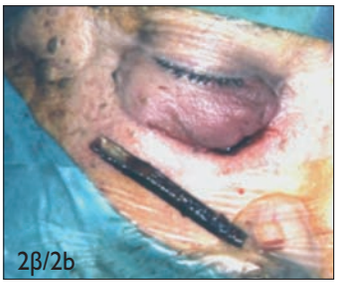



Εικ. 2: 2α : Μετά την προσπέλαση στο υποκόγχιο χείλος ανευρίσκεται το άκρο του ξένου σώματος. 2β: Το ξύλο έχει αφαιρεθεί. 2γ: Το ξένο σώμα μετά την αφαίρεση του και το παρασκεύασμα του περιεχομένου του ιγμορείου. 2δ: Η κλινική εμφάνιση του ασθενούς, 2μήνες μετεγχειρητικά.
Fig. 2: 2a: After accessing the infraorbital margin, an edge of the foreign body was revealed. 2b: The wooden body has been removed. 2c: The foreign body after its removal and the specimen of the sinus content. 2d: Clinical appearance, 2 months after the operation.

γκωση, ελαφρά επώδυνη και θερμή στην ψηλάφηση, ενώ κατά την πίεση αποβαλλόταν ικανή ποσότητα πυώδους υλικού από δερματικό συρίγγιο (Εικ.1α). Η ύπαρξη δερματικής ουλής ήταν απότοκη προηγούμενης απόπειρας διερεύνησης από γιατρό άλλης ειδικότητας. Δεν παρατηρήθηκε διπλωπία και η κινητικότητα του (ΔΕ) οφθαλμικού βολβού ήταν φυσιολογική.
Από το ιστορικό του ασθενούς προέκυψε ότι έπασχε από αρτηριακή υπέρταση καλά ρυθμιζόμενη με την κατάλληλη φαρμακευτική αγωγή.
Ο ασθενής υποβλήθηκε σε άμεσο έλεγχο με αξονική τομογραφία σπλαγχνικού κρανίου με οριζόντιες και στεφανιαίες τομές πάχους 3 mm. Μία περιοχή αυξημένης πυκνότητας στο έσω τοίχωμα του (ΔΕ) οφθαλμικού κόγχου έγινε άμεσα αντιληπτή με συνοδό κάταγμα του σύστοιχου εδάφους καθώς και πλήρη κατάληψη του ιγμορείου άντρου (Εικ. 1β και 1γ).
Με βάση τον μηχανισμό κάκωσης, την κλινική εικόνα και τα απεικονιστικά ευρήματα, ενισχύθηκε η υποψία της ενσφήνωσης ξένου σώματος στην υποκόγχια περιοχή.
Μετά τον προεγχειρητικό έλεγχο και με αντιβιοτική κάλυψη ο ασθενής οδηγήθηκε στο χειρουργείο. Με γενική αναισθησία και μέσω υποβλεφαρικής δερματικής τομής κατά επέκταση της προϋπάρχουσας ουλής, έγινε παρασκευή των μαλακών ιστών και αποκαλύφθηκε το άκρο του ξένου σώματος (Εικ 2α). Με ελεγχόμενους χειρισμούς επιτεύχθηκε η αφαίρεσή του μετά από προσεκτική υπέγερση του περιοστέου από το έδαφος του κόγχου, ενώ ταυτόχρονα έγινε και η παρο-

from hypertension, which was regulated with the appropriate medication.
The patient was immediately referred for a head CT scan, with 3mm thick horizontal and coronal sections. A high-density area was easily observed on the medial wall of the right orbit, accompanied by a fracture of the orbital floor, as well as by a complete occupation of the maxillary sinus (Fig. 1b and 1c).
Based on the injury mechanism, the clinical examination and the imaging findings, our suspicion that a foreign body had been lodged in the infraorbital area grew stronger.
After the necessary preoperative tests and the administration of antibiotics, the patient was taken to the operating room. Under general anesthesia and through a subciliary incision made as an extension of the pre-existing scar, soft tissues were dissected and the edge of the foreign body was revealed (Fig. 2a). The orbital floor periosteum was carefully elevated and the whole piece was removed by controlled movements, above the orbital floor. At the same time, the purulent mate-

χέτευση πυώδους συλλογής από το έσω τοίχωμα του (Εικ. 2β). Με προσπέλαση Caldwell-Luc έγινε καθαρισμός και απομάκρυνση πολυποειδούς φλεγμονώδους υλικού από το (ΔΕ) γναθιαίο κόλπο. Η επέμβαση ολοκληρώθηκε με την τοποθέτηση καθετήρα Folley εντός του γναθιαίου κόλπου, άφθονες πλύσεις με αντισηπτικά διαλύματα και συρραφή κατά στρώματα.
Το ξένο σώμα ήταν ένας κλαδίσκος από ελαιόδεντρο μήκους 5.3 cm και πλάτους 0.5 cm (Εικ. 2γ). Η μετεγχειρητική πορεία δεν παρουσίασε επιπλοκές (Εικ. 2δ).

Περιγραφή 2ης Περίπτωσης

Άνδρας ηλικίας 24 ετών, με ελεύθερο ιατρικό ιστορικό, προσήλθε στο τμήμα επειγόντων περιστατικών του νοσοκομείου μας με μικρό θλαστικό τραύμα στην αριστερή παρειά. Η κλινική εξέταση αποκάλυψε εκτεταμένο οίδημα και ερυθρότητα στην περιοχή του (ΔΕ) οφθαλμικού κόγχου με μικρού βαθμού εξόφθαλμο και περιορισμό της κινητικότητας του σύστοιχου οφθαλμικού βολβού (Εικ. 3).
Σύμφωνα με την περιγραφή του ασθενή 2 ημέρες πριν την προσέλευσή του, δέχθηκε βίαιο κτύπημα με κλαδί δέντρου.
Ο ασθενής υποβλήθηκε σε αξονική τομογραφία σπλαγχνικού κρανίου με εγκάρσιες και στεφανιαίες τομές οι οποίες και ανέδειξαν την παρουσία ξένου σώματος εισερχόμενου από την ζυγωματική αντηρίδα (ΑΡ) και διερχόμενου από το σύστοιχο ιγμόρειο άντρο, την ρινική θαλάμη και το διάφραγμα να έχει διατρήσει το έδαφος του (ΔΕ) οφθαλμικού κόγχου προκαλώντας υπέγερση του κάτω ορθού μυός και του βολβού (Εικ. 4).
Μετά την ολοκλήρωση του εργαστηριακού ελέγχου ο ασθενής οδηγήθηκε στο χειρουργείο. Με γενική αναισθησία έγινε τομή στην ουλοχειλική αύλακα και αποκάλυψη του έξω τοιχώματος του (ΑΡ) ιγμορείου άντρου όπου και ανευρέθηκε ενσφηνωμένο τμήμα ξύλου. Ακολούθησε υποβλεφαρική τομή και προσπέλαση στον (ΔΕ) οφθαλμικό κόγχο όπου μετά τον έλεγχο του εδάφους του, διαπιστώθηκε η συνέχεια του ξύλινου ξένου σώματος που είχε καθηλώσει προς τα άνω τον οφθαλμό (Εικ. 5).

rial was drained from the orbital medial wall (Fig. 2b). Through a Caldwell-Luc incision the left maxillary sinus was curetted and a polypoid inflammatory material was removed. The operation was completed with the insertion of a Foley catheter into the maxillary sinus, repeated irrigation with antiseptic solutions and suturing in layers.
The foreign body was a 5.3 cm long and 0.5 thick olive-tree branchlet (Fig. 2c). The patient's postoperative course was uneventful (Fig. 2d).

Description of the 2nd case

A 24-year-old man, with free medical history, was referred to the Emergency Department with a small contusion on the left cheek. Clinical examination revealed extensive swelling and redness in the right orbital area, combined with mild exophthalmos and reduced motility of the concomitant eye bulb.
According to the patient, two days before coming to the hospital, he had been struck by a tree branch.

Εικ. 3: Η Κλινική εικόνα του ασθενή της 2ης περίπτωσης, με έκδηλο τον εξόφθαλμο, δεξιά, την πύλη εισόδου του κλαδιού από την ΑΡ παρειά, ενώ είναι εμφανής ο περιορισμός στην κινητικότητα του ΔΕ οφθαλμού στην έξω και κάτω βλεμματική θέση.
Fig. 3: Clinical view of the 2nd patient. It is easy to notice the presence of exophthalmos on the right and on the left region through which the branchlet had entered the cheek. The reduced motility of the right eye (outwards and downwards) can also be noticed.

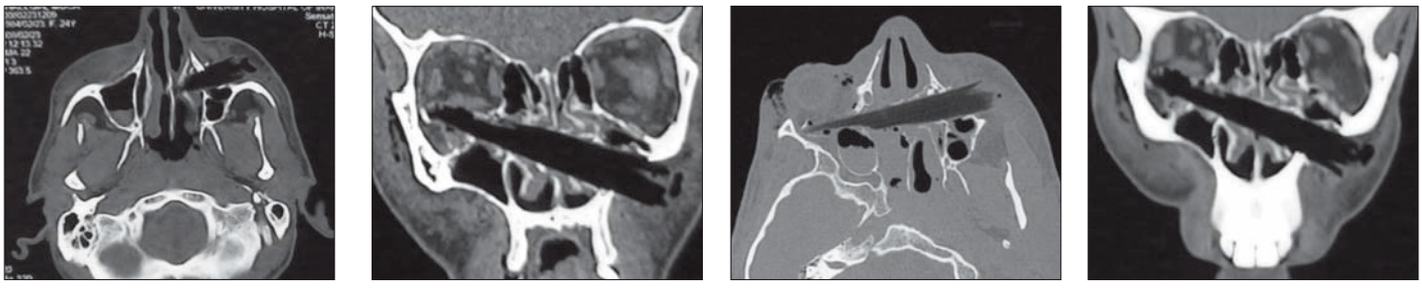

Εικ. 4: Σειρά τεσσάρων τομών στην αξονική τομογραφία που δείχνουν την ύπαρξη του ξένου σώματος να διαπερνά το έξω τοίχωμα του ΑΡ ιγμορείου, την ρινική κοιλότητα και το διάφραγμα και να φθάνει στον βολβό, αφού έχει διαπεράσει το έδαφος του ΔΕ οφθ. κόγχου.
Fig. 5: A series of four sections on the CT scan, revealing the presence of a foreign body, penetrating the left maxillary sinus, the nasal cavity and the diaphragm, and reaching the eyeball, after having penetrated the right orbital floor.

Εικ. 5: Μετά την διερεύνηση από το τραύμα της παρειάς και τον εντοπισμό του ξένου σώματος γίνεται προσπέλαση στην ουλοχειλική αύλακα αριστερά και την υποκόγχια περιοχή δεξιά, όπου αποκαλύπτονται οι δύο άκρες του ξύλινου ξένου σώματος.
Fig. 5: After the examination of the cheek through the contusion and the detection of the foreign body, we accessed the gingivolabial sulcus, on the left, and the infraorbital area, on the right, where the two ends of the wooden foreign body were revealed.

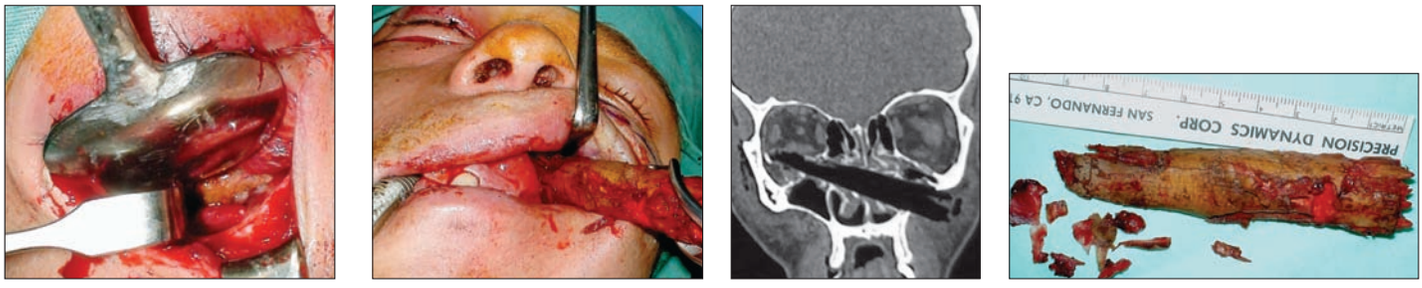

Εικ. 6: Η σύλληψη του άκρου του ξένου σώματος και η αφαίρεσή του με τα υπολείμματα.
Fig. 6: The foreign body was grabbed and removed together with the remaining parts.

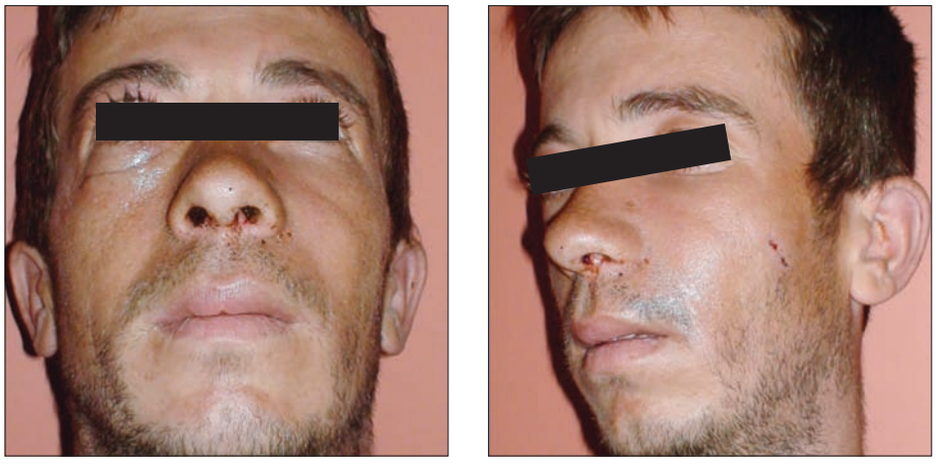

Εικ. 7: Ο ασθενής της 2ης περίπτωσης την 8η μετεγχειρητική ημέρα.
Fig. 6: The second patient, 8 days post-operatively.

Διενεργήθηκε μικρή αφαίρεση οστού περιφερικά του ξύλου ώστε να χαλαρώσει και με ελαφρές περιστροφικές κινήσεις επιτεύχθηκε η αφαίρεσή του.
Το μήκος του ήταν 9 cm και η μέγιστη διάμετρός του 0.8 cm (Εικ. 6).
Η μετεγχειρητική πορεία υπήρξε άριστη (Εικ. 7).

ΣΥΖΗΤΗΣΗ

Η παρουσία ξένων σωμάτων στην περιοχή του οφθαλμικού κόγχου απαιτεί ιδιαίτερη προσοχή και σχολαστικό κλινικό και απεικονιστικό έλεγχο προκειμένου να

The patient was referred for a head CT scan, which in axial and coronal sections revealed the presence of a foreign body that had entered through the left zygomaticomaxillary buttress and penetrated the ipsilateral maxillary sinus, the nasal cavity and the diaphragm. Additionally it had ruptured the floor of the right orbit, causing elevation of the inferior rectus muscle and eyeball (Fig. 4).
After the necessary laboratory tests, the patient was taken to the operating room. Under general anesthesia, an intraoral incision was made in the gingivolabial sulcus and the lateral wall of the left maxillary sinus was

περιοριστούν στο ελάχιστο οι επιπλοκές που μπορεί να παρουσιαστούν από την παραμονή τους.
Τα ξένα σώματα που ανευρίσκονται συχνότερα αφορούν μεταλλικά αντικείμενα και τμήματα γυαλιού (Fulcher και συν. 2002), ενώ δεν λείπουν και τα τεμάχια ξύλου και πέτρας. Σε κάποιες περιπτώσεις είναι δυνατόν να διασχίζουν τον κόγχο και να εγκλωβίζονται στους γειτονικούς ιστούς όπως στους παραρίνιους κόλπους, στην ρινική κοιλότητα, στον ρινοφάρυγγα ή ακόμα και ενδοκρανιακά (Rahman και συν. 1997, Robaei και συν. 2004).
Η κλινική σημειολογία ποικίλλει ανάλογα με το μέγεθος του ξένου σώματος, την συμμετοχή παρακείμενων δομών στην πορεία του, το σχήμα, την υφή, καθώς και τον χρόνο παραμονής του εντός των ιστών.
Τα ευρήματα ποικίλλουν από ένα «αθώο» θλαστικό τραύμα, ερυθρότητα και οίδημα στην περιοχή εισόδου, διαταραχή της λειτουργίας των οφθαλμικών μυών, τραυματισμό του βολβού (άλλοτε άλλης βαρύτητας), καθώς και του οπτικού νεύρου (Agarwal και συν. 1993). Έχουν μάλιστα περιγραφεί και σπανιότερες επιπλοκές όπως η κυτταρίτιδα και το απόστημα του κόγχου, δημιουργία συριγγίου καθώς και εξόφθαλμος σε περιπτώσεις που το ξένο σώμα παραμένει εγκλωβισμένο ενδοϊστικά για ικανό χρονικό διάστημα.
Η ενδοκράνια εντόπιση ξένου σώματος συνοδεύεται από βαρύτερη κλινική εικόνα που μπορεί να περιλαμβάνει διαρροή εγκεφαλονωτιαίου υγρού, μηνιγγίτιδα, εγκεφαλικό απόστημα, ή να έχει και μοιραία κατάληξη. Η επίπτωση του εγκεφαλικού αποστήματος ανέρχεται στο 48% με ποσοστό θνητότητας της τάξης του 25% (Mutlukan και συν. 1991, Greaney, 1994).
Η έγκαιρη αναγνώρισή τους απαλλάσσει τον ασθενή από την εμφάνιση όλων των δυνητικών επιπλοκών που προαναφέρθηκαν. Προς αυτή την κατεύθυνση είναι ιδιαίτερα χρήσιμα τα στοιχεία που μπορεί να αποκομίσει κάποιος από τον απεικονιστικό έλεγχο. Χωρίς διάθεση υποτίμησης της συμβολής του συμβατικού ακτινολογικού ελέγχου, η χρήση της αξονικής τομογραφίας καθώς και του μαγνητικού συντονισμού είναι επιβεβλημένη και ανεκτίμητη.
Σε γενικές γραμμές η αξονική τομογραφία εντοπίζει ξένα σώματα από μέταλλο και γυαλί, και υπερτερεί συγκριτικά με τις «απλές» ακτινογραφίες για τον εντοπισμό ξένων σωμάτων και την σχέση τους με τους γύρω ιστούς (Potapov και συν. 1996) αλλά είναι λιγότερο ευαίσθητη όσον αφορά τα οργανικά αντικείμενα χαμηλής ακτινογραφικής πυκνότητας (Tite και συν. 2002).
Η μελέτη με μαγνητικό συντονισμό αποδεικνύεται περισσότερο ειδική για τα μη -μεταλλικά ξένα σώματα όπως τα αντικείμενα φυτικής προέλευσης (Specht και συν. 1992).
Τα ξένα σώματα από ξύλο στην περιοχή του κόγχου απαιτούν ιδιαίτερη προσοχή καθώς η αναγνώρισή τους

revealed, where a piece of wood had become lodged. Through a subciliary incision the right orbit was accessed and the examination of its floor revealed that the wooden foreign body had penetrated that area as well pushing the eye bulb upwards (Fig. 5).
After bone removal around it, the wooden foreign body was released and could be finally removed by careful rotating movements. Its length was 9 cm, and its maximum diameter 0.8 cm (Fig. 6). The patient's post-operative course was uneventful (Fig. 7).

DISCUSSION

The presence of foreign bodies in the orbit requires special attention and thorough clinical and imaging examination, in order to minimize the risk of complications, which might arise from their presence.
Among the most common foreign bodies are metal fragments and pieces of glass (Fulcher et al. 2002), as well as pieces of wood or stone. In some cases, they can penetrate the orbit and become lodged in neighboring tissues, such as in the paranasal sinuses, the nasal cavity, the epipharynx, or even in the cranium (Rahman et al. 1997, Robaei et al. 2004).
Clinical signs vary according to the size of the foreign body, the fact that its course might have affected neighboring structures, its shape and texture, as well as the duration of its presence inside the tissues. Findings may vary: an "innocent" contusion, redness and swelling at the entrance region, dysfunction of the eye muscles, injury of the eyeball (in varying degrees), as well as injury of the optical nerve (Agawal et al. 1993).
Other, rare, complications have also been reported, e.g. orbital cellulitis and abscess, development of a fistula and exophthalmos, in case that the foreign body remains lodged in the tissue for a sufficient period of time. A possible intracranial localization of the foreign body is accompanied by more severe clinical signs, which may include cerebrospinal fluid leak, meningitis, cerebral abscess, or can even result in death.
The incidence rate of cerebral abscess reaches the percentage of 48%, with a mortality rate of 25% (Mutlukan et al. 1991, Greaney, 1994).
The early identification of a foreign body can prevent the potential complications mentioned above. Information from imaging examinations can prove very useful to this end. We do not intend here to underestimate the contribution of conventional radiography; however the use of CT scan and magnetic resonance imaging is necessary and invaluable.
In general, CT scanning can detect metal or glass foreign bodies and is more useful, compared to "simple" radiography, for identifying foreign bodies and their relations to neighboring tissues (Potapov et al. 1996). However, it is less sensitive when it comes to organic

δεν είναι πάντοτε εύκολη (Cartwright και συν. 1995, Jarrachy και συν. 2001). Στην βιβλιογραφία αναφέρεται περιστατικό με παραμονή τεμάχιου ξύλου εντός του κόγχου για χρονικό διάστημα 3 ετών (Lee και Lee, 2002).

Εξάλλου η οργανική υφή και η πορώδης σύστασή τους τα καθιστούν ιδανικό υπόστρωμα για την ανάπτυξη μικροβίων και την εγκατάσταση λοίμωξης. Με αυτό τον τρόπο είναι δυνατό να οδηγήσουν σε πανοφθαλμίτιδα, περικογχικό απόστημα και δημιουργία συριγγίου (Van der Wal και Bookes, 2000). Με ανάλογο μηχανισμό προκλήθηκε και η δημιουργία συριγγίου στον ασθενή της πρώτης μας περίπτωσης, όπου το ξένο σώμα παρέμενε αδιάγνωστο για διάστημα 4 μηνών.

Καθώς μάλιστα παραμένουν εγκλωβισμένα είναι δυνατόν τα χαρακτηριστικά τους να μοιάζουν με εκείνα της φυσαλίδας αέρα ή ενός οστικού τεμαχίου στην αξονική τομογραφία (Pytinen και συν. 1995, Uchino και συν. 1997). Σε αυτές τις περιπτώσεις η μαγνητική απεικόνιση μπορεί να δώσει την λύση.

Η δυσκολία του εντοπισμού των φυτικών ξένων σωμάτων οφείλεται σε μία σειρά από παράγοντες όπως το γεγονός ότι πολλές φορές συνοδεύονται από μικρά θλαστικά τραύματα (όπως στην δεύτερη περίπτωσή μας). Η πύλη εισόδου μπορεί να είναι μικρή, η επισκόπηση και η ψηλάφηση της περικογχικής χώρας να μην αποκαλύψει κάτι αξιοσημείωτο, ιδιαίτερα όταν συνυπάρχει οίδημα και ο κλασσικός ακτινολογικός έλεγχος ακόμη και η αξονική τομογραφία να μην αναδεικνύουν κάποια ευρήματα (Kamath και συν. 2004).

Προαπαιτούμενο για την χειρουργική διερεύνηση και απομάκρυνση ενός ξύλινου ξένου σώματος είναι ο απεικονιστικός εντοπισμός του καθώς και η σχέση του με τους γύρω ιστούς. Απαιτείται ατραυματική τεχνική με καλό φωτισμό του πεδίου και μετά την απομάκρυνσή του, άφθονες πλύσεις με αντισηπτικά διαλύματα, καθώς και έλεγχος των παρακείμενων ιστών για την παραμονή τυχόν υπολειμμάτων.

ΣΥΜΠΕΡΑΣΜΑΤΑ

Απαιτείται υψηλός δείκτης κλινικής υποψίας για την διάγνωση και αναγνώριση των ξένων σωμάτων από ξύλο στην περιοχή του οφθαλμικού κόγχου.

Ο συνδυασμός εξονυχιστικής κλινικής εξέτασης και εξειδικευμένου απεικονιστικού ελέγχου οδηγούν τον κλινικό ιατρό στην έγκαιρη και χωρίς επιπλοκές χειρουργική απομάκρυνση τους. Σε όλες τις περιπτώσεις απαιτείται μετεγχειρητική παρακολούθηση για ικανό χρονικό διάστημα.

objects of low radiographic density (Tite et al. 2002). Magnetic resonance imaging is more useful for detecting non-metallic foreign bodies, such as objects of plant origin (Specht et al. 1992).

Wooden foreign bodies in the orbital area require special attention, since their detection is not always easy (Cartwright et al. 1995, Jarrachy et al. 2001). As previously reported, a piece of wood had remained in the orbit of a patient for 3 years (Lee and Lee, 2002).

The organic texture and porosity of wooden foreign bodies are the ideal background for the development of microbes and infections. Thus, they might lead to panophthalmitis and periorbital abscess, or create a fistula (Van der Wal and Brookes, 2000).

A similar mechanism contributed to the development of a fistula in the case of our first patient, where the foreign body remained undetected for 4 months.

Since they remain enclosed for a period of time, their characteristics can be similar to those of an air blister or a piece of bone on the CT scan (Rytinen et al. 1995, Uchino et al. 1997). In this case, magnetic resonance imaging may reveal the problem.

Difficulties in detecting these bodies are due to a number of factors, such as the fact that they are usually accompanied by small contusions (as in our second case). Moreover, the entrance region may be small; the visual examination and palpation of the orbital area may not produce any significant findings, particularly when a swelling coexists; and classic radiographs or even CT scans may not reveal useful information (Kamath et al. 2004).

The imaging localization of a wooden foreign body and its relation to neighboring tissues is an essential precondition for its surgical removal. Other necessary steps include the use of an atraumatic technique, proper illumination of the area, and, after the removal, repeated irrigation with antiseptic solutions and examination of the neighboring tissues, in order to detect any remaining parts of the foreign body.

CONCLUSIONS

A increased clinical suspicion is required in order to diagnose and identify wooden foreign bodies in the orbital area.

The combination of careful clinical tests and special imaging examinations can lead the clinician to an early and uneventful detection and removal of these bodies. In any case, the patient should be placed under postoperative supervision for a sufficient period of time.

ΒΙΒΛΙΟΓΡΑΦΙΑ/REFERENCES

Agarwal PK, Kumar Hemanth Srinistava PK: Unusual Orbital Foreign Bodies. Ind J Opthalmol 41: 125-127, 1993.

Cartwright MJ, Kurumety UR, Frueh BR: Intraorbital wooden foreign body. Opthalmic Plast Reconstr Surg 11: 44-48, 1995.

Fulcher TP, McNab AA, Sullivan TJ: Clinical features and management of intraorbital foreign bodies. Opthalmology 109: 494-500, 2002.

Greaney MJ: Bamboo orbital foreign body mimicking air on computed tomography. Eye 8: 713-714, 1994.

Jarrachy R, Cha ST, Shahinian HK : Retained foreign body in the orbit and cavernous sinus with delayed presentation of superior orbital fissure syndrome. J Craniofacial Surg 12: 82-86, 2001.

Kamath MP, Bhojwani KM, Hedge MC, Kamath MG, Rajeev Kumar M: Interesting case of intraorbital foreign body. Indian Journal of Otolaryngology and Head and Neck Surgery 56 : 115-117, 2004.

Lee JA, Lee HY: A case of retained wooden foreign body in orbit. Korean J Opthalmol 16: 114-118, 2002.

Mutlukan E, Fleck BW, Cullen JF, Whittle IR: Case of penetrating orbitocranial injury caused by wood. Br J Opthalmology 75: 374-376, 1991.

Potapov AA, Eropkin SV, Korienko YN, Arutyanov NV, Yeolchigan SA, Serova NK, Kravtchuk AD, Shahinian GG: Late diagnosis and removal of a large wooden foreign body in the cranio-orbital region. J Craniofac Surg 7: 311-314, 1996.

Pytinen J, Ilkko E, Lahde S: Wooden foreign bodies in CT. Case reports and experimental studies. Acta Radiol 36: 148-151, 1995.

Rahman NU, Jamjoom A, Jamjoom ZAB, El-Asrar: Orbito-cranial injury caused by penetrating metallic foreign bodies : report of two cases. International Ophtalmology 21: 13-17, 1997.

Robaei D, Fernando GT, Branley MG, MacDonald C: Orbitocranial penetration by a fragment of wood. MJA 181: 329-330, 2004.

Specht CS, Varga JH, Jalali MM, Edelstein JP: Orbitocranial wooden foreign body diagnosed by magnetic resonance imaging. Dry wood can be isodense with air and orbital fat by computed tomography. Surv Ophtalmol 36: 341-344, 1992.

Tite DJ, Batstone MD, Lynham AJ, Monsour FNT, Chapman PJ: Penetrating orbital injury with wooden foreign body initially diagnosed as an orbital floor blowout fracture. ANZ J Surg 72 : 529-530, 2002.

Uchino A, Kato A, Takase Y, Kudo S: Intraorbital wooden and bamboo foreign body: CT. Neuroradiology 39: 213-215, 1997.

Van der Wal KGH, Boukes RJ : Intraorbital bamboo foreign body in a chronic stage. Case report. Int J Oral Maxillofac Surg 29 : 428-429, 2000.

Weinacht S, Zaunbauer W, Gottlob I: Optic atrophy induced by an intraorbital wooden foreign body: The role of CT and MRI. J Pediatr Ophtalmol Strabismus 35: 179-181, 1998.

Διεύθυνση επικοινωνίας:
Χατζημανώλης Παναγιώτης
Ταχ. θυρίδα 1496,
711 10 Ηράκλειο Κρήτης,
Τηλ.: 6977 470095, Τηλ.- Fax: 2810 392735
e-mail: phatzimanolis@pagni.gr – ormaxfac@med.uoc.gr

Address:
Hatzimanolis Panagiotis
PO box 1496
711 10 Heraklion Crete
Tel: +30 6977470095, Tel-Fax: +30 2810392735
e-mail: phatzimanolis@pagni.gr – ormaxfac@med.uoc.gr