Ετερόπλευρη γλωσσοδυνία οφειλόμενη σε σύνδρομο Eagle. Παρουσίαση περίπτωσης

Βασίλης ΠΕΤΣΙΝΗΣ[1], Νάντια ΘΕΟΛΟΓΗ-ΛΥΓΙΔΑΚΗ[1], Ιωάννης ΙΑΤΡΟΥ[2]

Κλινική Στοματικής και Γναθοπροσωπικής Χειρουργικής, Οδοντιατρική Σχολή Πανεπιστημίου Αθηνών (Διευθυντής: Καθηγητής Κ. Αλεξανδρίδης)

Unilateral glossodynia due to Eagle's syndrome. Case report

Vasilis PETSINIS, Nadia THEOLOGIE-LYGIDAKIS, Ioannis IATROU

Oral & Maxillofacial Surgery Clinic. Dental School, University of Athens (Head: Professor C. Alexandridis)

Ενδιαφέρουσα περίπτωση
Case report

ΠΕΡΙΛΗΨΗ: Οι ασθενείς που πάσχουν από το σύνδρομο Eagle παρουσιάζουν ένα σύνολο συμπτωμάτων της κρανιοπροσωπικής και τραχηλικής χώρας τα οποία προκαλούνται από την επιμήκυνση της βελονοειδούς αποφύσεως ή την ενασβεστίωση του βελονογναθικού συνδέσμου. Παρουσιάζεται κυρίως με πόνο της περιοχής ή με την αίσθηση ξένου σώματος στον στοματοφάρυγγα. Σε περιπτώσεις ετερόπλευρης γλωσσοδυνίας το σύνδρομο Eagle θα πρέπει να συμπεριλαμβάνεται στην διαφορική διάγνωση. Η χειρουργική αφαίρεση της βελονοειδούς απόφυσης μπορεί να πραγματοποιηθεί με ενδοστοματική ή εξωστοματική προσπέλαση με πολύ καλά αποτελέσματα. Σκοπός της εργασίας είναι η παρουσίαση μιας περίπτωσης 57χρονης ασθενούς που έπασχε από έτους από επίμονη γλωσσοδυνία δεξιά, οφειλόμενη στο σύνδρομο Eagle. Η τρισδιάστατη υπολογιστική τομογραφία αποκάλυψε ότι οι βελονοειδείς αποφύσεις ήταν επιμηκυμένες άμφω και σε συνδυασμό με την κλινική εικόνα της ασθενούς ετέθη η διάγνωση του συνδρόμου Eagle. Μετά από ενδοστοματική προσπέλαση έγινε χειρουργική αφαίρεση της δεξιάς βελονοειδούς αποφύσεως μήκους 4 cm. Η ασθενής απαλλάχθηκε πλήρως από τα συμπτώματά της αμέσως μετά την επέμβαση, χωρίς να παρουσιάσει κάποια μετεγχειρητική επιπλοκή.

ΛΕΞΕΙΣ ΚΛΕΙΔΙΑ: Σύνδρομο Eagle, ετερόπλευρη γλωσσοδυνία, ενδοστοματική προσπέλαση

SUMMARY: Eagle's syndrome represents a variety of craniofacial or neck symptoms caused by the elongation of the styloid process or the calcification of the stylomandibular ligament. It presents mainly with pain or the sense of a pharyngeal foreign body. In cases of unilateral glossodynia Eagle's syndrome must be included in differential diagnosis. The surgical removal of the styloid process can be performed through an intraoral or extraoral approach with very good results. The aim of this paper is to present a case of a 57-year-old female patient suffering for twelve months of persistent unilateral glossodynia due to Eagle's syndrome. 3D-Computer tomography scan revealed elongation of both styloid processes, and the diagnosis of Eagle's syndrome was set. Trough an intraoral approach, the 4 cm long right styloid process was removed. The patient was completely relieved from the symptoms right after surgery, without any postoperative morbidity.

KEY WORDS: Eagle's syndrome, Unilateral glossodynia, Intraoral approach

[1]*Λέκτορας ΣΓΠΧ ΕΚΠΑ*
[2]*Αναπληρωτής Καθηγητής ΣΓΠΧ ΕΚΠΑ*

Παρελήφθη: 17/01/2010 - Έγινε δεκτή: 5/02/2010

Paper received: 17/01/2010 - Accepted: 5/02/2010

ΕΙΣΑΓΩΓΗ

Το σύνδρομο Eagle αντιπροσωπεύει ένα σύνολο συμπτωμάτων τα οποία προκαλούνται από την επιμήκυνση της βελονοειδούς αποφύσεως ή την ενασβεστίωση του βελονογναθικού συνδέσμου. Ο Dr. Watt Eagle το 1937 ήταν ο πρώτος που περιέγραψε το σύνδρομο, που από τότε φέρει το όνομά του. Ο ορισμός που έδωσε στο σύνδρομο αναφέρει ότι, όταν η βελονοειδής απόφυση έχει μήκος μεγαλύτερο από 25 mm ή παρατηρείται ενασβεστίωση του βελονογναθικού συνδέσμου, μπορεί να προκληθεί φαρυγγικό ή τραχηλικό άλγος κατά την διάρκεια της κατάποσης, της ομιλίας, της διάνοιξης του στόματος ή κατά την διάρκεια των κινήσεων της κεφαλής καθώς επίσης και αίσθηση ξένου σώματος στον στοματοφάρυγγα η ωταλγία (Eagle, 1937, 1948). Ο Eagle πίστευε ότι αυτά τα συμπτώματα σχετίζονταν με την ανάπτυξη ουλώδους συνδετικού ιστού γύρω από την κορυφή της βελονοειδούς απόφυσης μετά από αμυγδαλεκτομή. Το 1949, πρότεινε ένα δεύτερο τύπο του συνδρόμου, τον αγγειακό, τον οποίο ονόμασε βελονο-καρωτιδο-αρτηριακό σύνδρομο (stylo-carotid artery syndrome) (Eagle, 1949) και δεν σχετιζόταν με ιστορικό αμυγδαλεκτομής (Buttura da Prato και συν. 2004). Αυτός ο τύπος αποδόθηκε στην εξωκράνια συμπίεση της έσω καρωτίδας από την βελονοειδή απόφυση (Mendelsohn και συν. 2006, Chuang και συν. 2007).

Ο Eagle υπολόγισε ότι το φυσιολογικό μήκος της βελονοειδούς απόφυσης είναι περίπου 2,5 cm (Eagle, 1949). Πρόσφατες μελέτες υπολόγισαν ότι το μήκος της κυμαίνεται από 1,52 ως 6 cm (Yetizer και συν. 1997, Gozil και συν. 2001), ενώ μια άλλη ακόμη πιο πρόσφατη από 3,3 ως 8 cm (Yavuz και συν. 2008). Καθώς το μήκος της βελονοειδούς απόφυσης φαίνεται ότι ποικίλει σημαντικά, όταν είναι μεγαλύτερο από 3 cm θεωρείται επιμηκυμένη (Palesy και συν. 2000). Είναι πολύ σημαντικό να γίνει σαφές ότι το μεγάλο μήκος της βελονοειδούς αποφύσεως δεν συνδέεται πάντοτε με κάποιου είδους συμπτωματολογία της κεφαλής και του τραχήλου καθώς πολλοί άνθρωποι είναι δυνατόν να διαπιστωθεί ότι έχουν επιμηκυμένη βελονοειδή απόφυση κατά την διάρκεια κάποιου απεικονιστικού ελέγχου για διερεύνηση άλλου νοσήματος, χωρίς ποτέ να έχουν παρουσιάσει κάποιο σχετικό σύμπτωμα (Piagkou και συν. 2009). Καθώς το σύνδρομο παρουσιάζεται με μη-ειδικά συμπτώματα, συχνά οι ασθενείς υποβάλλονται σε άχρηστες εξετάσεις και θεραπείες όπως πολλαπλές εξαγωγές, διάφορες φατνιοπλαστικές και αρθροσκοπήσεις της κροταφογναθικής διάρθρωσης (Sivers και συν. 1985, Camarda και συν. 1989).

Σκοπός της εργασίας είναι η παρουσίαση μιας περίπτωσης ασθενούς με ετερόπλευρη γλωσσοδυνία οφειλόμενη σε σύνδρομο Eagle. Παρουσιάζονται το ιστορικό της ασθενούς, τα συμπτώματα, η διαγνωστική

INTRODUCTION

Eagle's syndrome represents an amount of symptoms caused by an elongated styloid process or the calcification of part or the entire stylohyoid ligament. In 1937, Dr. Watt Eagle was the first who described the syndrome, which was named after him. He defind that when the styloid process is more than 25 mm long or there is calcification of the stylomandibular ligament, this can cause pharyngeal and cervical pain during swallowing, speaking, mouth opening or movement of the cervical region, foreign body sensation in the mouth or the pharynx, or otalgia (Eagle, 1937, 1948). Eagle believed that these symptoms were due to the development of a scar tissue around the tip of the styloid process after tonsillectomy. In 1949, he proposed a second type of the syndrome, the vascular form, which was named the "stylo-carotid artery syndrome" (Eagle, 1949), and was not related to tonsillectomy (Buttura da Prato et al. 2004). This type was attributed to extracranial impingement of the internal carotid artery, by the styloid process (Mendelsohn et al. 2006, Chuang et al. 2007).

Eagle estimated that the normal length of the styloid process is approximately 2.5 cm (Eagle, 1949). In recent papers, authors estimated that it varies from 1.52 to 6 cm (Yetizer et al. 1997, Gozil et al. 2001) while others, more recently, determined the length of the styloid process between 3.3 to 8 cm (Yavuz et al. 2008). As the length of the styloid process seems to vary a lot, whenever if it is longer than 3 cm it is considered to be elongated (Palesy et al. 2000). It is important to understand that the elongation of the styloid process is not always related with some kind of head and neck symptoms, since many people may have elongated styloid process (discovered accidentally during examinations for other purposes) without developing any symptoms during their lives (Piagkou et al. 2009).

As the symptoms of the syndrome are non-specific, patients may undergo unnecessary treatments such as multiple dental extractions, alveoloplasties and temporomandibular arthroscopies (Sivers et al. 1985, Camarda et al. 1989). The aim of this paper is to present a case of a patient suffering from Eagle's syndrome. The patient's history and symptoms, the diagnostic procedure and the selected treatment are presented thoroughly.

CASE REPORT

A 57 year-old woman was referred to our department suffering from unilateral glossodynia of the right side of the tongue over the last twelve months. Additionally, the patient mentioned on occasional pharyngeal foreign body sensation. These symptoms were worsening dur-

μεθοδολογία που ακολουθήθηκε και η επιλεγείσα θεραπεία.

ΠΕΡΙΓΡΑΦΗ ΠΕΡΙΠΤΩΣΗΣ

Μια 57χρονη ασθενής παραπέμφθηκε στην Κλινική μας, με ιστορικό επίμονης ετερόπλευρης (δεξιάς) γλωσσοδυνίας από έτους. Η ασθενής ανέφερε ότι κατά την ίδια χρονική περίοδο παρουσίαζε περιστασιακά αίσθημα ξένου σώματος στον στοματοφάρυγγα. Τα συμπτώματά της παρουσίαζαν επιδείνωση κατά την κατάποση, προκαλώντας της έτσι δυσφαγία. Η ασθενής είχε επανειλημμένα αναζητήσει ιατρική βοήθεια επισκεπτόμενη οδοντιάτρους και ωτορινολαρυγγολόγους, οι οποίοι όμως δεν μπόρεσαν να εντοπίσουν την αιτία του προβλήματος και της συνταγογραφούσαν μόνο παυσίπονα χωρίς κάποιο μόνιμο αποτέλεσμα.

Η λήψη λεπτομερούς ιστορικού αποκάλυψε ότι τα συμπτώματά της σχετίζονταν με στροφικές κινήσεις της κεφαλής οι οποίες επιδείνωναν κυρίως την γλωσσοδυνία. Το λοιπό ιατρικό ιστορικό ήταν ελεύθερο χωρίς κακώσεις κεφαλής και τραχήλου, χωρίς άλλα ενδοστοματικά προβλήματα και χωρίς ιστορικό αμυγδαλεκτομής. Κατά την ενδοστοματική κλινική εξέταση η ψηλάφηση του δεξιού αμυγδαλικού βόθρου αποκάλυψε την ύπαρξη μίας λεπτής και υπόσκληρης μάζας. Την ίδια μάζα αναδείκνυε και η εξωστοματική ψηλάφηση του τραχήλου δεξιά. Η διενέργεια εμπότισης με τοπικό αναισθητικό (Lidocaine 1%) βαθιά στον δεξιό αμυγδαλικό βόθρο, είχε σαν αποτέλεσμα την άμεση ανακούφιση της ασθενούς από την γλωσσοδυνία. Το γεγονός αυτό ενίσχυσε την κλινική διάγνωση του συνδρόμου Eagle και η ασθενής παραπέμφθηκε για απεικονιστικό έλεγχο. Στο ορθοπαντομογράφημα διακρινόταν επιμηκυμένη η δεξιά βελονοειδής απόφυση (Εικ. 1). Στην συνέχεια ζητήθηκε μια τρισδιάστατη υπολογιστική τομογραφία (3D-CT) η οποία έδειξε ότι και οι δύο βελονοειδείς αποφύσεις είχαν μεγάλο μήκος, με την δεξιά να είναι 4 cm και την αριστερή 3 cm (Εικ. 2 και 3). Ο συνδυασμός του ιστορικού, των συμπτωμάτων, της κλινικής εξέταση και των ευρημάτων του απεικονιστικού ελέγχου έθεσαν την τελική διάγνωση του συνδρόμου Eagle.

Καθώς τα συμπτώματα της ασθενούς εντοπίζονταν μόνο στην δεξιά πλευρά αποφασίστηκε η χειρουργική αφαίρεση της δεξιάς βελονοειδούς απόφυσης. Η ασθενής αρνήθηκε την εξωστοματική τομή για αισθητικούς λόγους και αποφασίσθηκε η αφαίρεση να γίνει με ενδοστοματική προσπέλαση. Υπό γενική αναισθησία, έγινε μια τομή 5 cm στα γλωσσικά ούλα επεκτεινόμενη στο οπισθογόμφιο τρίγωνο, εξασφαλίζοντας καλή πρόσβαση στην βελονοειδή απόφυση. Μετά από προσεκτική παρασκευή, αναγνωρίστηκαν και προφυλάχθηκαν το γλωσσικό νεύρο καθώς και τμήμα της εξωκράνιας μοίρας της έσω καρωτίδας. Στην συνέχεια αποκα-

ing swallowing, thus causing dysphagia. The patient had sought for medical help in the past few months and had visited dentists and ENT surgeons repeatedly. However, they could not find the source of these symptoms and treated her mainly with analgesics without a permanent result.

A detailed history revealed that the symptoms, especially glossodynia, were related to leftward head movements. The medical history of the patient was free, without any head and neck injuries, and she had no history of tonsillectomy or other intraoral problems. The clinical examination included palpation of the right tonsillar fossa area, where a thin but hard tissue mass was present. The same mass was found by extraoral palpation of the right side of the neck but not on the left. Lidocaine (1%) was infiltrated deep into the right tonsillar fossa of the patient. The immediate relief of pain after infiltration partially supported the diagnosis of Eagle's syndrome and the patient was referred for radiological examinations. In the beginning a panoramic radiograph was performed and revealed an elongated right styloid process (Fig. 1). After that, as the Eagle's syndrome diagnosis was the most probable, a 3D-CT was performed (Fig. 2, 3) which revealed elongated styloid processes bilaterally; the right one was longer, 4 cm, while the left was 3 cm long. The combination of history, symptoms, clinical and radiological findings set the final diagnosis of Eagle's syndrome.

As the patient's symptoms were located strictly on the right side, it was decided that the treatment would be the surgical removal of the right styloid process through an intraoral approach as the patient refused any extraoral approach for aesthetic reasons. Under general anaesthesia a 5 cm long incision at the lingual gingivae was performed, extending back to the retromolar triangle, and a wide access to the styloid process was achieved. After careful dissection the lingual nerve was identified and protected. During the surgical manipulations an extracranial part of the internal carotid artery was identified and protected. The styloid process was found but it was relatively flexible and there were some

Εικ. 1: Προεγχειρητικό ορθοπαντομογράφημα όπου διακρίνεται η επιμηκυμένη δεξιά βελονοειδής απόφυση

Fig. 1: Preoperative panoramic radiograph shows the elongated right styloid process

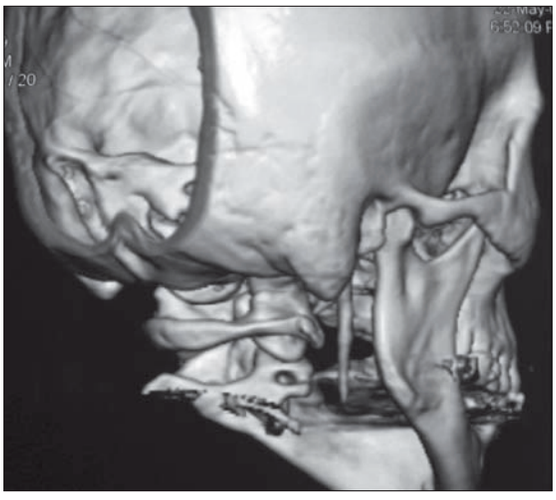

Εικ. 2: Η 3D-CT δείχνει καθαρά την επιμηκυμένη δεξιά βελονοειδή απόφυση
Fig. 2: 3D-CT shows clearly the elongated right styloid process

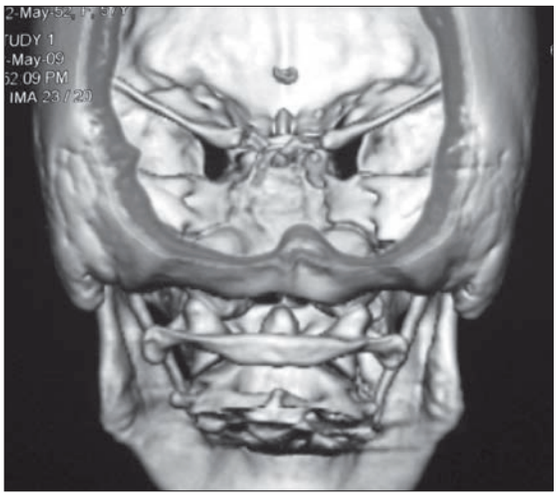

Εικ. 3: Στην 3D-CT απεικονίζονται επιμηκυμένες οι βελονοειδείς αποφύσεις άμφω. Παρατηρήστε ότι η δεξιά είναι πιο μακριά από την αριστερή
Fig. 3: 3D-CT demonstrates both styloid processes elongated. Note that the right styloid process is longer than the left

λύφθηκε η δεξιά βελονοειδής απόφυση, η οποία ήταν εξαιρετικά ευκίνητη και υπήρξαν διεγχειρητικές δυσκολίες για την ακινητοποίηση και την εξαίρεσή της. Τελικά η απόφυση εξαιρέθηκε με ασφάλεια σε δύο τεμάχια και με την χρήση οστεοτόμου Rongeur (Εικ. 4). Το χειρουργικό τραύμα συρράφτηκε με ράμματα 4/0 Vicryl, χωρίς τοποθέτηση παροχετευτικού οδηγού (Εικ. 5). Η ασθενής δεν παρουσίασε μετεγχειρητικές επιπλοκές και ήταν εντυπωσιακό το γεγονός ότι απαλλάχθηκε πλήρως από κάθε σύμπτωμα αμέσως μετά την επέμβαση. Έξι μήνες μετά την επέμβαση η ασθενής είναι ελεύθερη συμπτωμάτων, με πολύ καλή ενδοστοματική εικόνα (Εικ. 6) και το μετεγχειρητικό ορθοπαντομογράφημα δείχνει την αφαίρεση της δεξιάς βελονοειδούς αποφύσεως (Εικ. 7).

ΣΥΖΗΤΗΣΗ

Η βελονοειδής απόφυση είναι μια επιμηκυμένη κυλινδρική οστική προεξοχή του κροταφικού οστού, που βρίσκεται ανάμεσα στην έσω και έξω καρωτίδα και την έσω σφαγίτιδα φλέβα καθώς επίσης εγγύς και έσω του βελονομαστοειδούς τρήματος (Perez και Nunez, 1995). Ο βελονογλωσσικός, ο βελονοφαρυγγικός και ο βελονοϋοειδής μυς εκφύονται από την βελονοειδή απόφυση, καθώς επίσης ο βελονοϋοειδής και ο βελονογναθικός σύνδεσμος (Camarda και συν. 1989). Ειδικότερα ο βελονοϋοειδής σύνδεσμος εκτείνεται από την βελονοειδή απόφυση μέχρι το έλασσον κέρας του υοειδούς οστού (Du Brul, 1980, Balbuena και συν. 1997). Πολλές σημαντικές ανατομικές δομές εντοπίζονται στην περιοχή κοντά στην βελονοειδή απόφυση. Επί τα εκτός εντοπίζονται το προσωπικό και το υπογλώσσιο νεύρο καθώς και η οπίσθια γαστέρα του διγάστορα. Επί τα έσω βρίσκονται η έσω σφαγίτιδα φλέβα, η έσω καρωτίδα και οι τέσσερις κατώτερες εγκεφαλικές

difficulties to immobilise it in order to resect it. Finally the process was safely competed and was removed in two pieces using a Rongeur's osteotome (Fig. 4). The wound was closed with 4/0 Vicryl sutures without any drainage (Fig. 5). The patient had an uneventful recovery without any postsurgical complications or morbidity. It was impressive that the patient was completely relieved from the glossodynia right after surgery. Six months prost-operatively the patient is completely symptoms-free and presents an excellent mouth condition (Fig. 6). The postoperative panoramic radiograph

Εικ. 4: Η βελονοειδής απόφυση μετά την αφαίρεσή της σε δύο τεμάχια
Fig. 4: The styloid process after removal in two pieces

Εικ. 5: Το χειρουργικό τραύμα αμέσως μετά την συρραφή
Fig. 5: The surgical wound sutured

Εικ. 6: Ενδοστοματική εικόνα 6 μήνες μετεγχειρητικά. Διακρίνεται η ενδοστοματική ουλή
Fig. 6: The intraoral operation site 6 months postoperatively. Note the intraoral scar

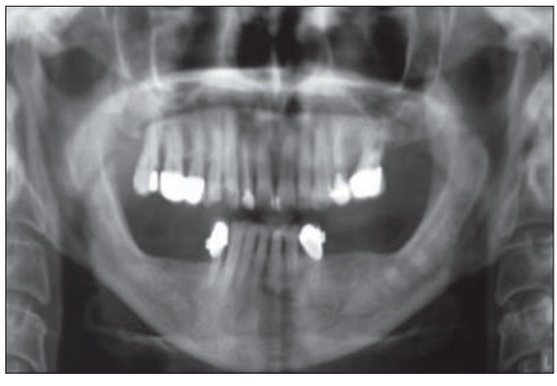

Εικ. 7: Το μετεγχειρητικό ορθοπαντομογράφημα απεικονίζει την έλλειψη της δεξιάς βελονοειδούς αποφύσεως
Fig. 7: Postoperative panoramic radiograph shows the absence of the right styloid process

συζυγίες (Piagkou et al. 2009a, b). Το γλωσσικό νεύρο δεν βρίσκεται πολύ κοντά στην βελονοειδή απόφυση, ωστόσο καθώς πορεύεται επί τα έσω του βελονογλωσσικού μυός (Snell, 1992) είναι δυνατόν να επηρεάζεται από τις κινήσεις του ιδιαίτερα όταν η βελονοειδής απόφυση είναι σημαντικά επιμηκυμένη. Η στενή ανατομική σχέση της βελονοειδούς αποφύσεως με αυτές τις ευγενείς ανατομικές δομές, κάνουν τους χειρουργούς ιδιαίτερα προσεκτικούς κατά την διάρκεια των χειρουργικών χειρισμών στην περιοχή, ώστε να αποφευχθεί η μετεγχειρητική νοσηρότητα που σχετίζεται με την κάκωση κυρίως των νεύρων αλλά και των αγγείων που προαναφέρθηκαν.

Ο κλασσικός τύπος του συνδρόμου Eagle εμφανίζεται σε ασθενείς με ιστορικό αμυγδαλεκτομής και συχνότερο σύμπτωμα το φαρυγγικό άλγος. Η σύσπαση του ουλώδους συνδετικού ιστού που δημιουργείται μετά από αμυγδαλεκτομή κοντα στην βελονοειδή απόφυση, μπορεί να ασκήσει πίεση σε μία ή περισσότερες από τις τέσσερις κατώτερες εγκεφαλικές συζυγίες που διέρχονται από την ανατομική αυτή περιοχή. Στον βελονοκαρωτιδο-αρτηριακό τύπο του συνδρόμου, η πίεση ασκείται στην εξωκράνια μοίρα της έσω καρωτίδας. Οι στροφικές κινήσεις της κεφαλής ασκούν παροδική πίεση εκτός από την έσω καρωτίδα και στην συμπαθητική άλυσο, με αποτέλεσμα να παρουσιάζονται συγκοπτικά επεισόδια, ομόπλευρη κεφαλαλγία και οφθαλμικό άλγος. Η πίεση της βελονοειδούς αποφύσεως στην έξω καρωτίδα μπορεί να προκαλέσει άλγος στην περιοχή διανομής των κροταφικών και των γναθικών κλάδων της (Blythe και συν. 2009).

Το ιστορικό του ασθενούς είναι πολύ σημαντικό στην διαγνωστική διερεύνηση του συνδρόμου. Καθώς τα συμπτώματα είναι μη ειδικά, πρέπει να διερευνάται πότε ξεκίνησαν αυτά και αν υπάρχει εκλυτικός μηχανισμός, όπως π.χ. οι κινήσεις της κεφαλής ή της γλώσσας. Ο δείκτης υποψίας θα πρέπει να είναι υψηλός όταν υφίσταται επίμονο φαρυγγικό άλγος το οποίο εκλύεται ή ενισχύεται από περιστροφικές κυρίως κινή-

showed the absence of the right styloid process (Fig. 7).

DISCUSSION

The styloid process is an elongated, cylindrical bony projection of the temporal bone, located between the internal and external carotid arteries and the internal jugular vein and anteromedial to the stylomastoid foramen (Perez and Nunez, 1995). The styloglossus, stylopharyngeus and stylohyoid muscles are attached to the styloid process (Camarda et al. 1989). Two ligaments are attached to the styloid process: the stylohyoid and stylomandibular ligaments. The stylohyoid ligament is attached to the tip of the styloid process and extends to the lesser cornu of the hyoid bone (Du Brul, 1980, Balbuena et al. 1997). Many critical anatomic structures are located close to the styloid process. The facial and hypoglossal nerves, as well as the posterior belly of the digastric muscle, are found lateral to the styloid process. Medial to the styloid process, the internal jugular vein (with the accessory, hypoglossal, vagus and glossopharyngeal nerves) and the internal carotid artery are located (Piagkou et al. 2009a, b). The lingual nerve is not closely related to the styloid process, but as it runs medially to the styloglossus muscle (Snell, 1992), it might be affected in cases of styloid process elongation especially during the muscle movements. These close anatomic relations of the styloid process with critical structures make surgeons very careful during operations in this region, in order to avoid postsurgical morbidity mainly related to nerves and vessels of this area.

The classic form of Eagle's syndrome occurs in patients after tonsillectomy, where persistent throat pain is the main symptom. Constriction of post-tonsillectomy scar tissue towards the elongated styloid process may result in the impingement of one or more of the four lower cranial nerves. In the type of the syndrome, known as stylo-carotid artery syndrome, the internal carotid is

σεις της κεφαλής ή κινήσεις της γλώσσας καθώς και από την κατάποση ή την μάσηση. Το φαρυγγικό άλγος μπορεί να συνοδεύεται από υπερέκκριση σάλιου, αίσθηση ξένου σώματος στην πάσχουσα πλευρά και σπανιότερα από ολιγόλεπτη αλλαγή της χροιάς της φωνής. Ενίσχυση των συμπτωμάτων κατά την διάρκεια ψηλάφησης του αμυγδαλικού βόθρου, ενισχύει την πιθανότητα συνδρόμου Eagle's (Beder και συν. 2005).

Η διαφορική διάγνωση πρέπει να περιλαμβάνει όλες τις νοσολογικές οντότητες που προκαλούν άλγος στον στοματοφάρυγγα και τον τράχηλο. Τέτοιες είναι οι παθήσεις της κροταφογνάθικής διάρθρωσης, η νευραλγία του τριδύμου και του γλωσσοφαρυγγικού, η κροταφική αρτηρίτιδα, η χρόνια φαρυγγοαμυγδαλίτιδα, η μέση και η έξω ωτίτιδα, η μαστοειδίτιδα, ο πόνος οδοντικής αιτιολογίας, ακατάλληλες οδοντιατρικές προσθετικές εργασίες, η σιαλολιθίαση και η σιαλαδενίτιδα του υπογναθίου, τα αληθή ξένα σώματα του φάρυγγα, διάφοροι τύποι ημικρανίας καθώς και καλοήθεις και κακοήθεις όγκοι του φάρυγγα ή της βάσης της γλώσσας (Eagle, 1958, 1962, Harma, 1966, Beder και συν. 2005).

Η κλινική εξέταση είναι ιδιαίτερα σημαντική, κυρίως όταν αποκαλύψει μια υπόσκληρη μάζα κατά την ψηλάφηση του αμυγδαλικού βόθρου. Με αυτόν τον τρόπο μπορεί να ψηλαφηθεί η επιμηκυμένη βελονοειδής απόφυση, η οποία είναι δυνατόν να ψηλαφάται και με υπογνάθια εξωστοματική ψηλάφηση. Η διήθηση με τοπικό αναισθητικό του αμυγδαλικού βόθρου μπορεί να υποστηρίξει την διάγνωση σε περίπτωση άμεσης ανακούφισης του ασθενούς από τα συμπτώματα (Diamond και συν. 2001), όπως συνέβη και στην περίπτωση που παρουσιάζεται.

Υπάρχει μεγάλη ποικιλία απεικονιστικών μεθόδων για την διαγνωστική προσέγγιση του συνδρόμου Eagle. Αυτές είναι οι απλές ακτινογραφίες της κεφαλής (πλάγια, οπισθοπρόσθια, λοξή και βάσης κρανίου), οι λήψεις κατά Towne's και Schuller, το ορθοπαντομογράφημα, η υπολογιστική τομογραφία (CT) και η τρισδιάστατη CT (3D-CT) (Παπαβασιλείου και Γουλιάμος, 1987, Savanlar και συν. 2005). Στις απλές ακτινογραφίες αλλά και στο ορθοπαντομογράφημα, η αλληλοεπικάλυψη των διαφόρων γραμμών δημιουργεί δυσκολίες στον εντοπισμό της βελονοειδούς αποφύσεως, κυρίως όταν δεν είναι ιδιαίτερα εξεσημασμένη, ενώ το ίδιο δύσκολη είναι και η αξιολόγηση της ενασβεστίωσης του βελονογναθικού συνδέσμου (Ferrario και συν. 1990). Αντίθετα η CT έχει την δυνατότητα να δώσει λεπτομερείς πληροφορίες, ενώ η 3D-CT παρέχει την καλύτερη απεικόνιση σε τρεις διαστάσεις επιτρέποντας πλήρη απεικόνιση της ανατομικής και ακριβείς μετρήσεις. Η 3D-CT αποτελεί την απεικόνιση εκλογής (όταν φυσικά υπάρχει η δυνατότητα διενέργειάς της) για την διάγνωση του συνδρόμου Eagle καθώς επιτρέπει την ακριβή εκτίμηση της γεωμετρίας και του μήκους της

compressed intermittently. Head rotation causes transient compression of the internal carotid artery and sympathetic chain, resulting in a combination of syncope, ipsilateral headache, and orbital pain. Compression of the external carotid by the styloid process may produce pain in the distribution of the temporal and maxillary branches (Blythe et al. 2009).

History of the patient is very important in Eagle's syndrome diagnostic procedure. As the symptoms are non-specific the patient must be asked questions regarding the time when these have begun, their duration and if there are trigger mechanisms like head rotation or tongue movement. Eagle's syndrome should be considered in case of persistent throat pain that is triggered or exacerbated by head rotations, lingual movements, swallowing, or chewing. This pain in the throat may be accompanied by hyper salivation, foreign body sensation on the affected side, and, more rarely, by change of voice lasting for a few minutes. Exacerbation of pain during the palpation of tonsillar fossa should alert the clinician to a possible diagnosis of Eagle's syndrome (Beder et al. 2005).

Differential diagnosis should include all the conditions causing pain in the oropharynx and the neck and particularly: temporomandibular joint diseases, trigeminal or glossopharyngeal neuralgias, temporal arteritis, chronic pharyngotonsillitis, otitis media or external, mastoiditis, dental pain, improperly fitting dental prostheses, submandibular sialadenitis or sialolithiasis, true pharyngeal foreign bodies, histamine and cluster type headache, migraine type headache and benign and malignant tumors of the pharynx or tongue base (Eagle, 1958, Eagle, 1962, Harma, 1966, Beder et al. 2005).

Clinical examination may be very helpful for the diagnosis, especially when it reveals a hard mass by palpation of the tonsillar fossa. Through this procedure the elongated styloid process can be palpated, which in many cases can also be confirmed by neck palpation. Local anaesthetic infiltration can be applied to the tonsillar fossa to localize the site of the pain; instant relief of the pain may support the diagnosis as in the case presented (Diamond et al. 2001).

Many imaging modalities have been used for the diagnosis of Eagle's syndrome, including lateral head and neck, scull base, Schüller and Towne's radiographs, panoramic radiograph, lateral- oblique mandible plain film, anteroposterior head radiograph, CT and 3D-CT (Παπαβασιλείου και Γουλιάμος, 1987, Savanlar et al. 2005). In plain x-rays superimposition of different osseous structures can cause difficulties in viewing the styloid process, especially when it is not very long. Moreover, it is difficult to evaluate the calcification of the stylohyoid ligament. CT is very helpful as it has the ability to outline the patient's anatomy in more detail, while 3D-CT has the advantage of three dimensional

βελονοειδούς απόφυσης, ενώ ταυτόχρονα μας δίνει την ακριβή σχέση της με την κάτω γνάθο (Savanlar και συν. 2005). Έτσι και στην περίπτωση που παρουσιάζεται, η 3D-CT επιβεβαίωσε την διάγνωση, επέτρεψε την ακριβή μέτρηση των διαστάσεων της βελονοειδούς αποφύσεως και συνέβαλε καθοριστικά στην διαμόρφωση του χειρουργικού πλάνου.

Η θεραπεία του συνδρόμου ποικίλει από την συντηρητική φαρμακευτική μέχρι την χειρουργική με ενδοστοματική ή υπογνάθια προσπέλαση. Η επιλογή της θεραπείας συνήθως βασίζεται στην ένταση των συμπτωμάτων και την αιτιολογία του συνδρόμου. Σε κάποιες περιπτώσεις οι ασθενείς όταν ενημερωθούν για την καλοήθη φύση του συνδρόμου, αν τα συμπτώματά τους είναι σχετικά ανεκτά είναι δυνατόν να επιλέξουν συντηρητικές θεραπείες. Αυτές περιλαμβάνουν την χορήγηση παυσίπονων και αντιφλεγμονωδών φαρμάκων, καθώς και αναισθητικών μακράς διάρκειας (Camarda και συν. 1989, Salamone και συν. 2004). Η χειρουργική θεραπεία με ενδοστοματική προσπέλαση έχει το πλεονέκτημα της μικρής σχετικά διάρκειας και την αποφυγή των μετεγχειρητικών δερματικών ουλών. Ωστόσο μπορεί να παρουσιαστούν διεγχειρητικές δυσκολίες καθώς παρέχει περιορισμένης έκτασης χειρουργικό πεδίο και μπορεί να υποστούν κακώσεις οι σημαντικές γειτονικές ανατομικές δομές. Επίσης υπάρχει ο κίνδυνος λοίμωξης του πλαγίου φαρυγγικού διαστήματος από ενδοστοματικούς μικροοργανισμούς (Blythe και συν. 2009, De Souza Carvalho και συν. 2009). Σε περιπτώσεις που δεν υπάρχει ιστορικό αμυγδαλεκτομής, κάποιοι συγγραφείς προτιμούν να ξεκινούν με την εκτέλεση αμυγδαλεκτομής και στην συνέχεια προσπέλαση της βελονοειδούς απόφυσης (Beder και συν. 2005). Η υπογνάθια προσπέλαση παρέχει πολύ καλύτερο χειρουργικό πεδίο και βοηθά στην αποφυγή των προαναφερθεισών επιπλοκών της ενδοστοματικής προσπέλασης. Ωστόσο είναι σχετικά μεγαλύτερης διάρκειας, υπάρχει ο κίνδυνος κάκωσης του επιχείλιου κλάδου του προσωπικού νεύρου και βέβαια παρουσιάζει το σημαντικό μειονέκτημα της δημιουργίας δερματικών ουλών (Buono και συν. 2005, Blythe και συν. 2009, Chrcanovic και συν. 2009, De Souza Carvalho και συν. 2009). Στην περίπτωση που παρουσιάζεται, η ασθενής αρνήθηκε την υπογνάθια προσπέλαση για αισθητικούς λόγους και έτσι διενεργήθηκε ενδοστοματική προσπέλαση, χωρίς να επιλεγεί η πραγματοποίηση αμυγδαλεκτομής στην αρχή της επέμβασης.

Με την προσπέλαση αυτή υπήρξαν κάποιες σχετικές διεγχειρητικές δυσκολίες στην ακινητοποίηση και την αφαίρεση της βελονοειδούς απόφυσης, λόγω του περιορισμένου χειρουργικού πεδίου. Ωστόσο δεν έγινε κάποια κάκωση των γειτονικών δομών και έτσι δεν προέκυψε μετεγχειρητική νοσηρότητα της ασθενούς, ενώ τα συμπτώματα εξαλείφθηκαν πλήρως αμέσως

length measurements. In 3D-CT the entire styloid process can be demonstrated and the surgeon can accurately measure its length. 3D-CT is the most valuable diagnostic imaging tool in patients with Eagle's syndrome as it allows clinicians to evaluate the styloid process in spatial geometry and gives its exact relation to the mandible (Savanlar et al. 2005). In the case presented the 3D-CT was very helpful not only in verifying the diagnosis but also in surgical planning, mainly because it gave us an accurate measurement of the styloid process's dimensions.

Treatment of Eagle's syndrome varies from conservative pharmaceutical therapy to surgical treatment after an intraoral or extraoral approach. The choice of the treatment is usually based on the severity of the patient's symptoms and of course the aetiology of the syndrome. In some cases when the patients are informed about the benign nature of the syndrome, they chose conservative treatments, if they tolerate the symptoms (usually oropharyngeal pain). Conservative therapy includes analgesic and anti-inflammatory drugs, steroids and long-lasting anaesthetics (Camarda et al. 1989, Salamone et al. 2004). Surgical therapy with intraoral approach has the advantage of a quick procedure without skin scars, but it can create intraoperative difficulties as the access is often limited. The injury of the critical neighbouring structures, mainly the lower cranial nerves, and the infection of the parapharyngeal space are the most dangerous complications (Blythe et al. 2009, De Souza Carvalho et al. 2009). In cases where there is no history of previous tonsillectomy, the operation may start with tonsillectomy before the dissection of the tissues surrounding the styloid process (Beder et al. 2005). The extraoral submandibular approach provides very good access, which helps to avoid intraoperative injury of neighbouring structures and reducing the postoperative morbidity. This procedure is relatively longer; it presents the potential risk of injury of the marginal branch of the facial nerve and of course has the big disadvantage of the skin scarring (Buono et al. 2005, Blythe et al. 2009, Chrcanovic et al. 2009, De Souza Carvalho et al. 2009).

In the presented case, as the patient refused the submandibular approach for aesthetic reasons, the selected approach was intraoral and did not include a tonsillectomy. Intraoperatively the styloid process was quite flexible, causing difficulties in stabilising and finally removing it. However, no injury of the neighbouring structures occurred and therefore no postoperative morbidity was noticed. Post-operatively symptoms subsided and there was not any skin scarring.

CONCLUSIONS

In conclusion, Eagle's syndrome represents a very dis-

μετά την επέμβαση, χωρίς φυσικά την δημιουργία δερματικής ουλής.

ΣΥΜΠΕΡΑΣΜΑΤΑ

Το σύνδρομο Eagle προκαλεί ιδιαίτερα δυσάρεστα συμπτώματα στον πάσχοντα, έχοντας επιπτώσεις στην ποιότητα ζωής του. Θα πρέπει να λαμβάνεται υπόψη στην διαφορική διάγνωση όταν διερευνάται μια ετερόπλευρη γλωσσοδυνία αλλά και κάθε περίπτωση άλγους που εντοπίζεται στο πρόσωπο, την στοματική κοιλότητα και τον τράχηλο, ιδιαίτερα όταν υπάρχει εκλυτικός μηχανισμός όπως οι κινήσεις της κεφαλής. Το λεπτομερές ιστορικό και η σωστή κλινική εξέταση οδηγούν στην διάγνωση, ωστόσο η πιο βοηθητική εξέταση για την τεκμηρίωση της τελικής διάγνωσης είναι η 3D-CT. Η θεραπεία πρέπει να βασίζεται στην αιτιολογία και βέβαια στην ένταση των συμπτωμάτων του συνδρόμου. Η χειρουργική επέμβαση με ενδοστοματική προσπέλαση επιτρέπει την ασφαλή εκτομή της βελονοειδούς απόφυσης, χωρίς να παρουσιάζει το κύριο μειονέκτημα της υπογνάθιας προσπέλασης που είναι η δημιουργία υπογνάθιας μετεγχειρητικής ουλής.

turbing condition, with a severe impact to the patient's quality of life. It must be considered as a potential diagnosis in cases of unilateral glossodynia, as well as in every case of orofacial or neck pain, especially when a trigger mechanism as head movement co-exists. The detailed history and the clinical examination will help with the diagnosis of the syndrome, but the crucial examination for the final diagnosis is the 3D-CT. The treatment depends on the aetiology and the severity of the symptoms and it could be the surgical removal after an intraoral approach. This approach allows the safe resection of the styloid process without producing any postoperative skin scar, which is the main extraoral approach's disadvantage.

ΒΙΒΛΙΟΓΡΑΦΙΑ/REFERENCES

Blythe JN, Matthews NS, Connor S: Eagle's syndrome after fracture of the elongated styloid process Br J Or Maxillof Surg 47:233-5, 2009.

Balbuena L Jr, Hayes D, Ramirez SG, Johnson R: Eagle's syndrome (elongated styloid process). South Med J 90:331–4, 1997.

Beder E, Ozgursoy OB, Ozgursoy SK: Current Diagnosis and Transoral Surgical Treatment of Eagle's Syndrome J Oral Maxillofac Surg 63:1742-5, 2005.

Buono U, Mangone GM, Michelotti A, Longo F, Califano L: Surgical approach to the stylohyoid process in Eagle's syndrome. J Oral Maxillofac Surg 63:714–6, 2005.

Buttura da Prato E, Albanese M, Trevisiol L, Nocini PF: Eagle's syndrome secondary surgical treatment. Report of a case. Minerva Stomatol 53:527–34, 2004.

Camarda AJ, Deschamps C, Forest DI: Stylohyoid chain ossification: A discussion of etiology. Oral Surg Oral Med Oral Pathol 67:515-20, 1989.

Chrcanovic BR, Custodio AL, de Oliveira DR: An intraoral surgical approach to the styloid process in Eagle's syndrome. Or Maxill Surg13:145-51, 2009.

Chuang WC, Short JH, McKinney AM, Anker L, Knoll B, McKinney ZJ: Reversible left hemispheric ischemia secondary to carotid compression in Eagle syndrome: Surgical and CT angiographic correlation. AJNR Am J Neuroradiol 28:143–5, 2007.

De Souza Carvalho AC, Magro Filho O, Garcia IR Jr, de Holanda ME, de Menezes JM Jr.: Intraoral approach for surgical treatment of Eagle syndrome Br J Or Maxillof Surg 47:153–4, 2009.

Diamond LH, Cottrell DA, Hunter MJ, Papageorge M: Eagle's syndrome: A report of 4 patients treated using a modified extraoral approach. J Oral Maxillofac Surg 59:1420-6, 2001.

Du Brul EL, In: Sicher's Oral Anatomy. 7th Ed. St. Louis: Mosby Co. 1980, pp. 170–90.

Eagle WW: Elongated styloid process. Arch Otolaryngol 25:584–7, 1937.

Eagle WW: Elongated styloid process, further observations and a new syndrome. Arch Otolaryngol 47:630–40, 1948.

Eagle WW: Symptomatic elongated styloid process: Report of two cases of styloid process-carotid artery syndrome with operation. Arch Otolaryngol 49:490–503, 1949.

Eagle WW: Elongated styloid process: Symptoms and treatment. AMA Arch Otolaryngol 67:172–6, 1958.

Eagle WW: The symptoms, diagnosis and treatment of the elongated styloid process. Am Surg 28:1–5, 1962.

Ferrario VF, Sigurta D, Daddona A, Dalloca L, Miani A, Tafuro F, Sforza C: Calcification of the stylohyoid ligament: incidence and morphoquantitative evaluations. Oral Surg Oral Med Oral Pathol 6:524-9, 1990.

Gozil R, Yener N, Calguner E, Arac M, Tunc E, Bahcelioglu M: Morphological characteristics of styloid process evaluated by computerized axial tomography. Ann Anat 183:527–35, 2001.

Harma R: Stylalgia: clinical experiences of 52 cases. Acta Otolaryngol 224:149, 1966.

Mendelsohn AH, Berke GS, Chhetri DK: Heterogeneity in the clinical presentation of Eagle's syndrome. Otolaryngol Head Neck Surg 134:389–93, 2006.

Παπαβασιλείου Κ, Γουλιάμος Α. Ακτινολογία. Τόμος Ι. Εκδόσεις Παρισιάνος, Αθήνα, 1987, σελ. 127-34.

Piagkou M, Anagnostopoulou S, Koladouros K, Piagkos G, Skandalakis P: Eagles Syndrome. A review of the Literature. Hellenic Arch Oral Maxillofac Surg 3:133-43, 2009a.

Piagkou M, Anagnostopoulou S, Kouladouros K, Piagkos G: Eagle's Syndrome: A Review of the Literature. Clin Anat 22:545-58, 2009b.

Palesy P, Murray GM, De Boever J, Klineberg I: The involvement of the styloid process in head and neck pain–A preliminary study. J Oral Rehabil 27:275–87, 2000.

Perez Carro L, Nunez MP: Fracture of the styloid process of the temporal bone. A case report. Int Orthop 19:359–60, 1995.

Salamone FN, Falciglia M, Steward DL: Eagle's syndrome reconsidered as a cervical manifestation of heterotopic ossification: Woman presenting with a neck mass. Otolaryngol Head Neck Surg 130:501–3, 2004.

Savranlar A, Uzun L, Uğur MB, Ozer T: Three-dimensional CT of Eagle's syndrome Diagn Interv Radiol 11:206-9, 2005.

Sivers JE, Johnson GK, Lincoln MS: Diagnosis of Eagle's syndrome. Oral Surg Oral Med Oral Pathol 59:575-7, 1985.

Snell RS: The Head and Neck. In: Clinical Anatomy for Medical Students. 4th Edition, Boston: Little, Brown and Co 1992, pp. 784.

Yavuz H, Caylakli F, Yildirim T, Ozluoglu LN: Angulation of the styloid process in Eagle's syndrome. Eur Arch Otorhinolaryngol 265:1393–6, 2008.

Yetiser S, Gerek M, Ozkaptan Y: Elongated styloid process: Diagnostic problems related to symptomatology. Cranio 15:236–41, 1997.

Διεύθυνση επικοινωνίας:
Πετσίνης Βασίλης
Θερμοπυλών 5,
162 32 Βύρωνας,
Τηλ.: 210 7622070, 6972 874219
e-mail: vasipets@yahoo.gr

Address:
Petsinis Vasilis
Thermopilon 5,
162 32 Vironas, Athens - Greece
Tel.: 210 7622070, 6972 874219
e-mail: vasipets@yahoo.gr