# Η συμβολή της μεθόδου Cupar στην αποκατάσταση του εκτεταμένου ουλικού χαμόγελου

Λάμπρος ΖΟΥΛΟΥΜΗΣ[1], Νικόλαος ΛΑΖΑΡΙΔΗΣ[2], Ιωάννης ΑΕΤΟΠΟΥΛΟΣ[3]

*Κλινική Στοματικής & Γναθοπροσωπικής Χειρουργικής, Οδοντιατρική Σχολή Πανεπιστημίου Θεσσαλονίκης, ΓΠΝ «Γ. Παπανικολάου» Θεσσαλονίκη*
*(Διευθυντής: Καθηγητής Ν. Λαζαρίδης)*

# Cupar method for the correction of excessive gummy smile

Lampros Zouloumis, Nikolaos Lazaridis, Ioannis Aetopoulos

*University Clinic of Oral and Maxillofacial Surgery. Dental School, Aristotle University of Thessaloniki, «G. Papanikolaou» General Hospital. Thessaloniki, Greece*
*(Head: Professor N. Lazaridis)*

*Κλινική εργασία*
*Clinical paper*

***ΠΕΡΙΛΗΨΗ:*** Το ουλικό χαμόγελο αποτελεί ένα ιδιαίτερο αισθητικό πρόβλημα, το οποίο παρατηρείται σε πολλούς ανθρώπους και χαρακτηρίζεται από την έκθεση σημαντικού τμήματος ούλων και βλεννογόνου, πάνω από τους αυχένες των δοντιών όταν το άτομο χαμογελά. Καθυστέρηση στην ανατολή των δοντιών, υπερλειτουργεία των ανελκτήρων μυών του άνω χείλους αλλά και σκελετικές διαταραχές κατά την αύξηση της άνω γνάθου, αποτελούν παράγοντες που συμβάλλουν στην πρόκληση του ουλικού χαμόγελου.
Η θεραπεία είναι αιτιολογική και αποσκοπεί στην αντιμετώπιση των επιμέρους αιτιολογικών παραγόντων. Για το σκοπό αυτό χρησιμοποιείται η χειρουργική του περιοδοντίου, η ορθοδοντική θεραπεία, η προσθετική αποκατάσταση αλλά και η έγχυση αλλαντικής τοξίνης (Botox) εντός των ανελκτήρων μυών του άνω χείλους.
Η συμβολή του Στοματικού-Γναθοπροσωπικού Χειρουργού στην αντιμετώπιση του ουλικού χαμόγελου συνίσταται στην πραγματοποίηση πρόσθιας άνω φατνιακής οστεοτομίας όταν το αίτιο είναι η σκελετική διαταραχή και κυρίως ο προγναθισμός της άνω γνάθου. Στην παρούσα εργασία γίνεται αναφορά στη μέθοδο Cupar και στην εφαρμογή της σε ασθενείς της Κλινικής μας με εκτεταμένο ουλικό χαμόγελο.
Η μέθοδος Cupar αποτελεί μια σχετικά απλή και με ελάχιστες επιπλοκές μέθοδο η οποία εφαρμόζεται για την πραγματοποίηση πρόσθιας άνω φατνιακής οστεοτομίας.

***ΛΕΞΕΙΣ ΚΛΕΙΔΙΑ:*** Μέθοδος Cupar, πρόσθια άνω φατνιακή οστεοτομία, ουλικό χαμόγελο

[1] *Αναπληρωτής Καθηγητής ΣΓΠΧ ΑΠΘ*
[2] *Καθηγητής ΣΓΠΧ ΑΠΘ*
[3] *ΣΓΠΧ*

*Παρελήφθη: 1/02/2010 - Έγινε δεκτή: 24/06/2010*

***SUMMARY:*** Gummy smile is a special aesthetic problem, common to many people. Its main characteristic is the excessive display of gingival tissue, above the necks of the teeth, when smiling.
Among the major factors associated with gummy smile are delayed passive eruption, hyperfunctional upper lip elevator muscles and skeletal disorders caused during the development of the maxilla.
The treatment is causative; it aims at treating individual aetiological factors and involves periodontal plastic surgery, orthodontic treatment, prosthetic rehabilitation and botulinum toxin injections into the elevator muscles of the upper lip.
Anterior maxillary alveolar osteotomy is performed by Oral-Maxillofacial Surgeons to treat gummy smile, in cases where skeletal disorders and, especially, maxillary protrusion are the aetiological factor. The present paper focuses on the Cupar method and its use in patients with gummy smile.
The Cupar method is a relatively simple and uneventful procedure used to perform anterior maxillary alveolar osteotomy.

***KEY WORDS:*** Cupar method, anterior maxillary osteotomy, gummy smile

*Paper received: 1/02/2010 - Accepted: 24/06/2010*

## ΕΙΣΑΓΩΓΗ

Η ευχαρίστηση, η χαρούμενη διάθεση ενός ατόμου αλλά και ένας απλός χαιρετισμός, εκφράζονται πολλές φορές με ένα χαμόγελο. Τα χείλη και το στόμα παίζουν σημαντικό ρόλο στην εμφάνιση του προσώπου που συνδυαζόμενα με σημαντικά ανατομικά στοιχεία όπως τα μάτια, τη μύτη, τα ούλα σαν σύνολο, αποτελούν μέσο έκφρασης των συναισθημάτων και τρόπο επικοινωνίας μεταξύ των ανθρώπων. Σαν απόρροια της «αρμονικής συνεργασίας» αυτών των ανατομικών στοιχείων έχουμε εκτός των άλλων και τη διαμόρφωση του χαμόγελου που είναι μοναδικό χαρακτηριστικό για κάθε άνθρωπο (Litton και Fournier, 1979, Peck και συν. 1992, Garber και Salama, 1996, Ezquerra και συν. 1999, Kapagiannidis και συν. 2005, Jahanbin και Pezeshkirad, 2008).

Φυσιολογικά το άνω χείλος έλκεται προς τα άνω και αποκαλύπτεται ένα τμήμα των άνω κεντρικών τομέων δοντιών (Εικ.1). Πολλές φορές όμως η έλξη του χείλους είναι αρκετά έντονη ώστε να αποκαλύπτεται ένα σημαντικό τμήμα των ούλων και του βλεννογόνου, πάνω από τους αυχένες των δοντιών όταν το άτομο χαμογελά (Εικ.2) (Litton και Fournier, 1979, Polo, 2008, Hwang και συν. 2009).

Η ανατομική αυτή δυσμορφία είναι γνωστή σαν ουλικό χαμόγελο και αποτελεί παράμετρο, που λαμβάνεται σημαντικά υπόψη από τους οδοντιάτρους, ορθοδοντικούς, γναθοπροσωπικούς χειρουργούς αλλά και πλαστικούς χειρουργούς, οι οποίοι εμπλέκονται με την αισθητική του προσώπου. Είναι μια δυσμορφία που ανάλογα με την έκτασή της ωθεί τους ασθενείς στην ανεύρεση λύσης για διόρθωσή της (Hwang και συν. 2009).

Σκελετικές διαταραχές κατά την αύξηση της άνω γνάθου, κυρίως προγναθισμός – προφατνισμός, καθυστέρηση στην πλήρη ανατολή των δοντιών, με συνέπεια ένα τμήμα της χειλικής επιφάνειας των δοντιών να καλύπτεται από βλεννογόνο, υπερλειτουργία των ανελκτήρων μυών του άνω χείλους, αποτελούν παράγοντες που συμβάλλουν στην εμφάνιση του ουλικού χαμόγελου, ενώ ο συνδυασμός των ανωτέρω παραγόντων, καθορίζει και την τελική μορφή του χαμόγελου (Ezquerra και συν. 1999, Polo, 2008).

Η θεραπεία είναι αιτιολογική και αποσκοπεί στην αντιμετώπιση των επιμέρους παραγόντων που συμβάλλουν στην εμφάνιση του ουλικού χαμόγελου. Η διόρθωσή του ανάλογα με την αιτιολογία μπορεί να γίνει στις απλές περιπτώσεις με περιοδοντική παρέμβαση (εκτομή ούλων – αύξηση μήκους μύλης), με ορθοδοντική παρέμβαση (εμβύθιση δοντιών), με προσθετικά μέσα όπως διαμόρφωση της μύλης των δοντιών και τέλος με γναθοχειρουργική παρέμβαση σε οδοντογναθικές δυσμορφίες (Ezquerra και συν. 1999, Roshna και Nandakumar, 2005, Kim και συν. 2006, Lee και συν. 2007, Polat-Ozsoy και συν. 2009).

## INTRODUCTION

Positive emotions, such as satisfaction or happiness, or even a simple greeting, are usually accompanied by a smile. The mouth and lips play a significant part in the appearance of a person's face. In coordination with other important anatomical components such as the eyes, the nose and the gum as a whole, they allow people to express their feelings and communicate with each other. The «harmonious cooperation» of these anatomical components determines the form of a smile, which is unique to each person (Litton and Fournier, 1979, Peck et al. 1992, Garber and Salama, 1996, Ezquerra et al. 1999, Kapagiannidis et al. 2005, Jahanbin and Pezeshkirad, 2008).

Normally, the upper lip is pulled upwards, exposing a part of the maxillary central incisors (Fig. 1). However, this retraction of the lip is sometimes excessive, resulting in revealing a significant part of gingival tissue, above the neck of the teeth, when the person smiles (Fig. 2) (Litton and Fournier, 1979, Polo, 2008, Hwang et al, 2009).

This anatomical deformity is known as "gummy smile" and is seriously taken into account by specialists dealing with the aesthetics of the face like dentists, orthodontists, maxillofacial surgeons, as well as plastic surgeons. Depending on its extent, this deformity often leads patients to seek medical help to correct it (Hwang et al. 2009).

Skeletal disorders caused during the growth of the maxilla, mainly prognathism (maxillary protrusion) delayed passive eruption, resulting in a part of the crown of the teeth being covered by musoca, as well



**Εικ. 1:** Κατά τη διάρκεια του χαμόγελου, αποκαλύπτεται η χειλική επιφάνεια των άνω τομέων δοντιών.
**Fig. 1:** The labial surface of the maxillary incisors is revealed when smiling.

**Εικ. 2:** Ασθενής με ουλικό χαμόγελο.
**Fig. 1:** A patient with a gummy smile.

Στην εργασία μας γίνεται αναφορά μόνο στην μέθοδο Cupar (1954) και στην εφαρμογή της στην αποτελεσματική αντιμετώπιση ασθενών με ουλικό χαμόγελο οφειλόμενο σε σκελετική ανωμαλία, τονίζοντας τη συμβολή της Στοματικής και Γναθοπροσωπικής Χειρουργικής στη διόρθωση αυτής της δυσμορφίας.

## ΥΛΙΚΟ ΚΑΙ ΜΕΘΟΔΟΣ

Η μέθοδος Cupar εφαρμόσθηκε σε πέντε ασθενείς, από τους οποίους παρουσιάζουμε τις τρεις πιο χαρακτηριστικές περιπτώσεις, που προσήλθαν στην Κλινική της Στοματικής και Γναθοπροσωπικής Χειρουργικής τα τελευταία τέσσερα χρόνια, αιτούμενοι αποκατάσταση του εκτεταμένου ουλικού χαμόγελου. Όλοι ήταν φύλου θηλυκού και η ηλικία τους κυμαινόταν μεταξύ 25 και 45 ετών. Οι ασθενείς προσπάθησαν στο παρελθόν να διορθώσουν τη δυσμορφία με διάφορες άλλες παρεμβάσεις (προσθετική, περιοδοντολογία, ορθοδοντική) χωρίς αποτέλεσμα.

Η κλινική ενδοστοματική εξέταση των ασθενών δεν ανέδειξε κάποιο παθολογικό εύρημα από τα δόντια και τους περιοδοντικούς ιστούς, το περίγραμμα των δοντιών ήταν φυσιολογικό, δεν διαπιστώθηκε καθυστερημένη ανατολή δοντιών ή υπερπλασία των ούλων, με εξαίρεση μιά ασθενή η οποία έπασχε απο χρόνια εντοπισμένη περιοδοντίτιδα των προσθίων άνω τομέων δοντιών.

Από την κεφαλομετρική ανάλυση διαπιστώθηκε ότι το αίτιο του ουλικού χαμόγελου ήταν η άνω προπέτεια του φατνίου (προφατνισμός). Στην περίπτωση αυτής της οδοντογναθικής ανωμαλίας αποφασίσθηκε να γίνει πρόσθια άνω φατνιακή οστεοτομία με την μέθοδο Cupar. Στην τελική απόφαση προσμετρήθηκε και η «υψηλή» γραμμή του άνω χείλους που άφηνε εκτεθειμένα τα άνω δόντια, όταν οι ασθενείς μας ήταν σε ηρεμία.

### *Μέθοδος Cupar – Πρόσθια άνω φατνιακή οστεοτομία*

Σε όλους τους ασθενείς εφαρμόσθηκε η ίδια μέθοδος. Μετά από πλήρη προεγχειρητικό έλεγχο και υπό γενική αναισθησία πραγματοποιείται τομή στην άνω προστομιακή αύλακα 5mm πάνω από τα ακρορρίζια των δοντιών όπως στη Le Fort I οστεοτομία, μέχρι άπω των δευτέρων προγομφίων. Ακολουθεί αποκόλληση βλεννογονοπεριοστέου κρημνού μέχρι την πρόσθια ρινική άκανθα και το απιοειδές στόμιο της ρινός. Στη συνέχεια αποκολλάται το έδαφος του κύτους της ρινός.

Με τη βοήθεια φρέζας οστού, γίνεται οστεκτομή από το προστόμιο, στο ύψος των πρώτων προγομφίων, οι οποίοι προηγουμένως είχαν εξαχθεί σε δύο από τους ασθενείς μας, μέχρι την υπερώα σε βάθος και από το ύψος των φατνίων των πρώτων προγομφίων μέχρι τα πλάγια του απιοειδούς στομίου. Το εύρος της οστε-

as hyperfunctional upper lip elevator muscles, are among the factors contributing to the development of gummy smile, while the combination of the above-mentioned factors determines the final form of the smile (Ezquerra et al. 1999, Polo, 2008).

The treatment is causative; it aims at treating individual factors contributing to the development of gummy smile. Depending on the aetiological factors, its correction can be achieved, in simple cases, by periodontal intervention (gingivectomy–crown lengthening), by orthodontic intervention (tooth intrusion), by prosthetic means (such as crown contouring) and finally by maxillary surgical intervention, in case of dento-maxillary anomalies/ deformities (Ezquerra et al. 1999, Roshna and Nandakumar, 2005, Kim et al. 2006, Lee et al. 2007, Polat-Ozsoy et al. 2009).

In this paper, we focus exclusively on the Cupar method (1954) and its use in the treatment of patients with gummy smiles caused by skeletal anomalies, with an emphasis on the contribution of Oral and Maxillofacial Surgery to the correction of such deformities.

## MATERIAL AND METHODS

The Cupar method was used in five patients from which the three most representative are presented. All patients were examined, seeking medical help to correct excessive gummy smile, at the Oral and Maxillofacial Surgery Clinic of the hospital during the last four years. They were all female, between 25 and 45 years of age and they had all tried to have this deformity corrected in the past, by various interventions (prosthetic, periodontic, orthodontic), with no results.

The clinical intaroral examination of the patients did not reveal any pathological findings related to the teeth and periodontal tissues, the outline of the teeth was normal, there was no delayed passive eruption or gingival hyperplasia, with the exception of one patient, who was suffering from chronic localised periodontitis of the upper anterior incisors.

Based on cephalometric analysis, it was concluded that the cause of gummy smile was the bulking of the alveolus anteriorly (maxillary protrusion). In the case of this dento-maxillary anomaly, anterior maxillary alveolar osteotomy using the Cupar method was selected. For the final decision, we also took into account the "high" line of the upper lip, which exposed the upper teeth, even when the patients were at rest.

### *Cupar method – Anterior maxillary alveolar osteotomy*

The same method was used in all patients. After a complete preoperative examination, and under general anesthesia, an incision was made in the upper vestibular lamina, 5 mm above the teeth apices, as in the Le

κτομής καθορίζεται από το πλάτος των φατνίων (Εικ. 3). Σε δύο ασθενείς μας διατηρήθηκαν οι πρώτοι προγόμφιοι και πραγματοποιήθηκε οστεοτομία μεταξύ κυνοδόντων και πρώτων προγομφίων, σε βάθος μέχρι την υπερώα και σε ύψος μέχρι τα πλάγια του απιοειδούς στομίου. Στη συνέχεια το κολόβωμα κατασπάται (down fracture), ενώ η αιμάτωση του εξασφαλίζεται από τον βλεννογόνο της υπερώας, ομαλοποιείται η άνω επιφάνειά του (Εικ. 4) και στη συνέχεια ακινητοποιείται στη νέα θέση με τη βοήθεια πλακών εσωτερικής οστεοσύνθεσης.
Η ακινητοποίηση του κολοβώματος γινόταν σε τέτοια θέση ώστε σε θέση ηρεμίας η απόσταση του κοπτικού χείλους των άνω τομέων μέχρι την άκρη του άνω χείλους να είναι περίπου 2mm.

### 1η περίπτωση

Η πρώτη περίπτωση αφορά μια ασθενή ηλικίας 32 ετών, η οποία προσήλθε στην Κλινική μας μετά από παραπομπή της Ορθοδοντικής Κλινικής για αποκατάσταση ουλικού χαμόγελου (Εικ. 5α,β). Για το σκοπό αυτό πραγματοποιήθηκε πρόσθια άνω φατνιακή οστεοτομία με την εφαρμογή της μεθόδου Cupar όπως περιγράφηκε παραπάνω (Εικ. 6,7,8,9). Η βελτίωση στην εμφάνιση της ασθενούς ήταν ιδιαίτερα εμφανής (Εικ. 10α,β).

### 2η περίπτωση

Πρόκειται για μια ασθενή 41 ετών με έντονο προφατνισμό της άνω γνάθου και χρόνια περιοδοντίτιδα των άνω τομέων, η οποία προσήλθε στην Κλινική μας για αντιμετώπιση μετά από παραπομπή περιοδοντολόγου (Εικ. 11α,β). Πραγματοποιήθηκε πρόσθια άνω φατνιακή οστεοτομία με τη μέθοδο Cupar και ταυτόχρονα

Fort I osteotomy, reaching up to the second premolars. This was followed by the elevation of the mucoperiosteal flap reaching back to the anterior nasal spine and pyriform nasal aperture. Subsequently, the floor of the nasal cavity was also elevated.
By means of a bone bur, an ostectomy was performed from the vestibule, at the level of the first premolars, which had previously been extracted in two of the patients, reaching back to the palate, and from the level of the alveolus of the first premolars to the sides of the pyriform aperture. The extent of this ostectomy was determined by the width of the alveoli (Fig. 3). In two of our patients, the first premolars were preserved, and the ostectomy was performed between the canines and first premolars, reaching back to the palate and up to the sides of the pyriform aperture. Subsequently, the segment was down fractured, while it received its blood supply through the palatal mucosa; the upper surface was smoothed (Fig. 4) and the segnent was fixed in its new position by means of internal osteosynthesis plates. Following operation, the distance between the cutting edge of the maxillary incisors and the tip of the upper lip was approximately 2 mm in the rest position.

## PRESENTATION OF CASES

### 1st case

It involved a 32-year-old female patient, referred by the Orthodontic Clinic of the hospital, in order to have her gummy smile corrected (Fig. 5a,b). To this end, we performed anterior maxillary alveolar osteotomy using the Cupar method, as described above (Fig. 6,7,8,9). The

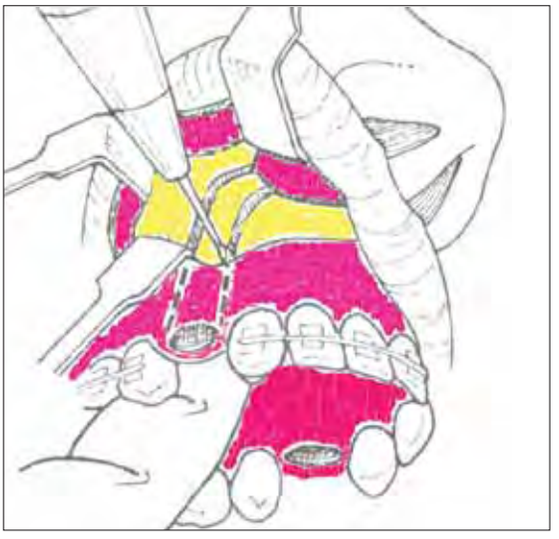

**Εικ. 3:** Η οστεοτομία πραγματοποιείται στο ύψος των πρώτων προγομφίων, μέχρι τα πλάγια του απιοειδούς στομίου της ρινός.
**Fig. 3:** Osteotomy performed at the level of the first premolars, extending to the sides of the piriform aperture of the nose.

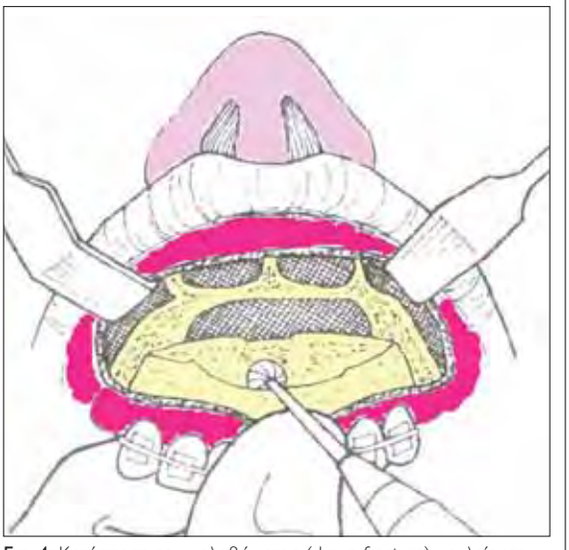

**Εικ. 4:** Κατάσπαση του κολοβώματος (down fracture) και λείανση των οστικών επιφανειών.
**Fig. 4:** Down-fracture of the segment and smoothing of the bone surfaces.

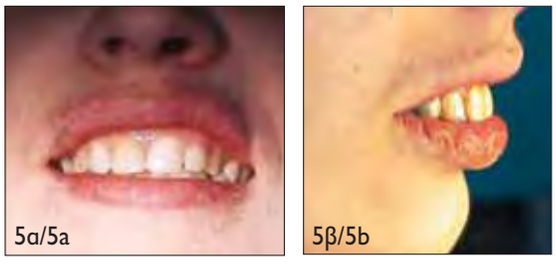


**Εικ. 5α,β:** Πρόσθια και πλάγια όψη ασθενούς με ουλικό χαμόγελο. Τα άνω δόντια είναι εκτεθειμένα λόγω ¨υψηλής¨ γραμμής άνω χείλους. Διακρίνεται επίσης ο τραυματισμός του κάτω χείλους λόγω δήξεως.
**Fig. 5a,b:** Anterior and lateral view of a patient with a gummy smile. The maxillary teeth are exposed due to the "high" line of the upper lip. Notice the injury of the lower lip due to biting.

**Εικ. 6:** Διακρίνεται με μπλε μελάνι το επίπεδο διατομής του βλεννογόνου στην προστομιακή αύλακα.
**Fig. 6:** Notice the level of the mucosal transection in the vestibular lamina (marked in blue ink).

**Εικ. 7:** Η οστεοτομία έχει πραγματοποιηθεί και το κολόβωμα έχει κινητοποιηθεί.
**Fig. 7:** Osteotomy has been performed and the segment has been immobilised.

**Εικ. 8:** Ακινητοποίηση του κολοβώματος με πλάκες οστεοσύνθεσης.
**Fig. 8:** Immobilisation of the segment by means of osteosynthesis plates.

**Εικ. 9:** Μετεγχειρητική πανοραμική ακτινογραφία της ασθενούς. Διακρίνονται οι πλάκες οστεοσύνθεσης.
**Fig. 9:** Postoperative panoramic radiograph of one of the patients. Notice the osteosynthesis plates.

**Εικ. 10α,β:** Πρόσθια και πλάγια όψη της ασθενούς μετά την πρόσθια άνω φατνιακή οστεοτομία.
**Fig. 10a,b:** Anterior and lateral view of one of the patients after anterior maxillary alveolar osteotomy.

έγινε εξαγωγή των άνω τομέων δοντιών (Εικ. 12,13, 14,15α,β). Η αποκατάσταση ολοκληρώθηκε με την εφαρμογή μερικής οδοντοστοιχίας (Εικ. 16). Η βελτίωση της εμφάνισης της ασθενούς τόσο στην πρόσθια όσο και στην πλάγια όψη ήταν σημαντική (Εικ. 17α,β).

### 3η περίπτωση

Η τρίτη περίπτωση αφορά επίσης μια ασθενή ηλικίας 25 ετών, η οποία είχε χαρακτηριστικό ουλικό χαμόγελο (Εικ.18). Η συγκεκριμένη ασθενής αναζήτησε λύση στο προβλημά της με την εφαρμογή ορθοδοντικών και περιοδοντολογικών παρεμβάσεων, χωρίς όμως ιδιαίτε-

improvement in the patient's appearance was particularly noticeable (Fig. 10a,b).

### 2st case

The second patient, a 41-year-old woman with severe maxillary protrusion and chronic periodontitis of the upper incisors, was referred by a periodontologist (Fig. 11a,b). Anterior maxillary alveolar osteotomy was performed using the Cupar method and, at the same time, maxillary incisors were extracted (Fig. 12,13,14,15a,b). The patient's rehabilitation was completed by using a partial denture (Fig. 16). Her appearance improved sig-

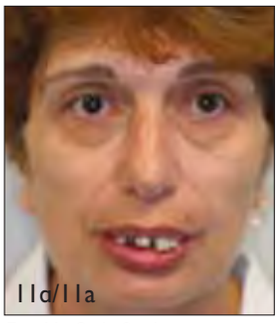


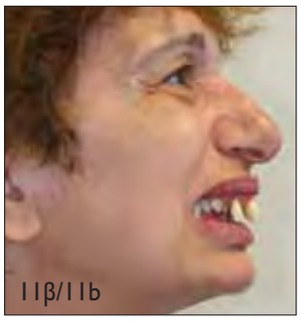


**Εικ. 11α,β:** Ασθενής με προφατνισμό της άνω γνάθου και χρόνια περιοδοντίτιδα των άνω τομέων οδόντων. Πρόσθια και πλάγια όψη.
**Fig. 11a,b:** A patient with maxillary protrusion and chronic periodontitis of the upper anterior incisors. Anterior and lateral views.

**Εικ. 12:** Αποκόλληση του βλεννογονοπεριοστέου.
**Fig. 12:** Detachment of the mucoperiosteum.

**Εικ. 13:** Κινητοποίηση του κολοβώματος και εξαγωγή των τομέων δοντιών λόγω περιοδοντίτιδας.
**Fig. 13:** Immobilisation of the segment and extraction of the incisors due to periodontitis.

**Εικ. 14:** Το κολόβωμα έχει ακινητοποιηθεί με τη χρήση πλακών οστεοσύνθεσης.
**Fig. 14:** The segment has been immobilised by means of osteosynthesis plates.

**Εικ. 15α,β:** Μετεγχειρητική εικόνα της ασθενούς, μετά την εξαγωγή των άνω τομέων δοντιών. Πρόσθια και πλάγια όψη.
**Fig. 15a,b:** Postoperative view of one of the patients, after the maxillary incisors have been extracted. Anterior and lateral views.

**Εικ. 16:** Η ασθενής μετά την προσθετική αποκατάσταση με την εφαρμογή μερικής οδοντοστοιχίας.
**Fig. 16:** The patient after prosthetic rehabilitation with a partial denture.

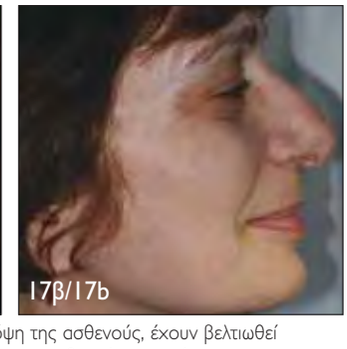


**Εικ. 17α,β:** Η πρόσθια και η πλάγια όψη της ασθενούς, έχουν βελτιωθεί σημαντικά μετά την οστεοτομία και την προσθετική αποκατάσταση.
**Fig. 17a,b:** The anterior and lateral views of the patient have improved significantly after osteotomy and prosthetic rehabilitation.

ρο αποτέλεσμα. Εφαρμόσαμε και εδώ τη μέθοδο Cupar με πρόσθια άνω φατνιακή οστεοτομία (Εικ. 19, 20,21,22). Το μετεγχειρητικό αποτέλεσμα ήταν ιδιαίτερα ικανοποιητικό (Εικ. 23).

Η μετεγχειρητική πορεία όλων των ασθενών ήταν ομαλή, χωρίς επιπλοκές και η αφαίρεση των ραμμάτων έγινε περίπου μια εβδομάδα μετά την χειρουργική επέμβαση. Τα αποτελέσματα ήταν ικανοποιητικά τόσο άμεσα μετεγχειρητικά, όσο και μετά από 3 έως 5 χρόνια παρακολούθησης. Συμπληρωματική ορθοδοντική θεραπεία δεν εφαρμόσθηκε γιατί δεν έγινε αποδεκτή από τους ασθενείς.

nificantly in both the anterior and oblique views (Fig. 17 a,b).

### 3st case

A 25-year-old female patient, who also had a typical gummy smile (Fig. 18) had sought a solution to her problem in orthodontic and periodontal interventions, with no significant results. Anterior maxillary alveolar osteotomy using the Cupar method was performed (Fig. 19, 20, 21, 22). The postoperative result was very satisfying (Fig. 23).

**Εικ. 18:** Ασθενής με χαρακτηριστική εικόνα ουλικού χαμόγελου.
**Fig. 18:** A patient with a typical gummy smile.

**Εικ. 20:** Πραγματοποιήθηκε αποκόλληση του βλεννογονοπεριοστέου μέχρι το απιοειδές στόμιο. Επίσης αποκολλήθηκε ο βλεννογόνος του εδάφους του κύτους της ρινός. Η οστεοτομία θα πραγματοποιηθεί αντίστοιχα προς το ίχνος του μπλε μελανιού.
**Fig. 20:** Detachment of the mucoperiosteum extending to the piriform aperture. The mucosa of the nasal cavity floor was also detached. Osteotomy will be performed in alignment with the blue ink mark.

## ΣΥΖΗΤΗΣΗ

Η αισθητική του χαμόγελου καθορίζεται κυρίως από τρείς παραμέτρους, δόντια, τόνο του άνω χείλους και άνω γνάθο (Litton και Fournier, 1979, Garber και Salaam, 1996, Ezquerra και συν. 1999, Kapagiannidis και συν. 2005). Δόντια μικρού μήκους, τετραγώνου σχήματος λόγω παρουσίας υπερπλαστικού ουλικού ιστού ο οποίος καλύπτει την χειλική επιφάνεια των δοντιών, οδηγούν σε ουλικό χαμόγελο οδοντικής προελεύσεως. Συγκεκριμένα η διαταραχή αυτή της ανάπτυξης των δοντιών είναι γνωστή σαν καθυστέρηση ανατολής δοντιών (delayed passive erruption) (Garber και Salaam, 1996, Ezquerra και συν. 1999).
Η ανωτέρω διακρίνεται σε τύπου I και τύπου II. Η τύπου I χαρακτηρίζεται από παρουσία περίσσειας ουλικού ιστού μεταξύ των ελευθέρων ούλων και της ουλοβλεννογόνιας ένωσης. Υποδιαιρείται σε τύπου IA και τύπου IB, ανάλογα με τη σχέση μεταξύ κορυφής του φατνιακού οστού και της αδαμαντινοοστεινικής ένωσης του

**Εικ. 19:** Με μπλέ μελάνι σχεδιάζεται το επίπεδο διατομής του βλεννογόνου.
**Fig. 19:** The level of the mucosal transaction, marked in blue ink.

**Εικ. 21:** Η οστετομία έχει πραγματοποιηθεί μέχρι τα πλάγια του απιοειδούς στομίου της ρινός.
**Fig. 21:** Osteotomy has been performed, extending to the sides of the piriform aperture of the nose.

**Εικ. 22:** Ακινητοποίηση του κολοβώματος με απορροφήσιμες πλάκες οστεοσύνθεσης.
**Fig. 22:** Immobilisation of the segment by means of absorbable osteosynthesis plates.

The postoperative course of all patients was uneventful, and the stitches were removed approximately one week post-operatively. The results were satisfactory, both immediately after the operation and after a 3-5

δοντιού (Garber και Salaam, 1996, Ezquerra και συν. 1999).
Έτσι στην τύπου ΙΑ διαταραχή, η απόσταση μεταξύ της κορυφής του φατνιακού οστού και της αδαμαντινοοστεινικής ένωσης, είναι ίση ή μεγαλύτερη του ενός χιλιοστού με αποτέλεσμα φυσιολογικό βιολογικό εύρος πρόσφυσης. Θεραπευτικά εφαρμόζεται μόνο ουλεκτομή (Garber και Salaam, 1996, Ezquerra και συν. 1999).
Στην τύπου ΙΒ διαταραχή η κορυφή του φατνιακού οστού και η αδαμαντινοοστεινική ένωση βρίσκονται στο ίδιο ύψος με αποτέλεσμα ανεπαρκές βιολογικό εύρος πρόσφυσης. Θεραπευτικά εφαρμόζεται ουλεκτομή και οστεκτομή (αύξηση κλινικής μύλης τομέων) (Allen, 1988, Garber και Salaam, 1996, Ezquerra και συν. 1999).
Στην τύπου ΙΙ διαταραχή δεν παρατηρείται περίσσεια ουλικού ιστού αλλά η κλινική εικόνα χαρακτηρίζεται από κοντά, τετραγώνου σχήματος δόντια. Θεραπευτικά απαιτείται ακρορριζική μετατόπιση των ουλικών ιστών με ή χωρίς οστεκτομή (Garber και Salaam, 1996, Ezquerra και συν. 1999).
Το σχήμα και η θέση των χειλέων και ιδίως του άνω χείλους, συμβάλλουν στην αισθητική του χαμόγελου και γενικότερα στην έκφραση του ατόμου. Έχουν περιγραφεί πολλές χειρουργικές επεμβάσεις στο άνω χείλος, που αποσκοπούν στην μείωση του μήκους και στη βελτίωση του σχήματος.
Οι Litton και Fournier (1979) περιγράφουν μια τεχνική εκτομής βλεννογόνου ελλειπτικού σχήματος από το άνω χείλος και τον προστομιακό βλεννογόνο και άμεση σύγκλειση του ελλείμματος. Έχουν επίσης περιγραφεί τεχνικές διατομής μυικών ινών της υποκογχίου μοίρας του τετραγώνου μυός του άνω χείλους (ανελκτήρ του άνω χείλους) ή του καθελκτήρος μυός του ρινικού διαφράγματος με προσπέλαση δια μέσου της βάσεως της στυλίδος της ρινός ή με ενδοστοματική προσπέλαση. Ο περιορισμός της έλξης του άνω χείλους κατά τη διάρκεια του χαμόγελου του ασθενούς αποτελεί τον στόχο από την εφαρμογή των παραπάνω μεθόδων (Rees και La Trenta, 1989, Ezquerra και συν. 1999).
Λιγότερο επεμβατική τεχνική στο άνω χείλος αποτελεί η έγχυση αλλαντικής τοξίνης (Botox), με στοχό να περιορισθεί η υπερλειτουργία των ανελκτήρων μυών του άνω χείλους. Ο ανελκτήρ του άνω χείλους και του πτερυγίου της ρινός (γωνιακή μοίρα τετραγώνου άνω χείλους), ο ανελκτήρ του άνω χείλους (υποκόγχιος μοίρα τετραγώνου άνω χείλους), ο μείζων και ελάσσων ζυγωματικός, ο γελαστήριος, ο καθελκτήρ του ρινικού διαφράγματος και ο σφιγκτήρ μύς του στόματος αποτελούν τους μύες που συμβάλλουν στην προς τα άνω και πλάγια έλξη του άνω χείλους κατά τη διάρκεια του χαμόγελου (Rubin και συν. 1989, Pessa, 1992, Polo, 2008, Hwang και συν. 2009).

**Εικ. 23:** Η βελτίωση στην εικόνα της ασθενούς είναι εμφανής μετά την χειρουργική επέμβαση.
**Fig. 23:** The patient's appearance improved noticeably after the surgical operation.

year follow-up. No additional orthodontic treatment was used, since our patients did not wish to have any.

## DISCUSSION

The aesthetic appearance of a smile is determined by three main parameters: the teeth, the tone of the upper lip and the maxilla (Litton and Fournier, 1979, Garber and Salaam, 1996, Ezquerra et al. 1999, Kapagiannidis et al. 2005). Short, square-shaped teeth formed by the presence of hyperplastic gingival tissue covering the labial surface of the teeth, result in gummy smiles of dental origin. More precisely, this disorder occurring during tooth development is known as "delayed passive eruption" (Garber and Salaam, 1996, Ezquerra et al. 1999).
Delayed passive eruption is classified into two types: I and II. Type I is characterised by the presence of excessive gingival tissue between the free gingival margin and the mucogingival junction. It is subdivided into types IA and IB, depending on the relation between the crest of the alveolar bone and the enamel-dentin junction of the tooth (Garber and Salaam, 1996, Ezquerra et al. 1999).
More precisely, in type IA, the distance between the crest of the alveolar bone and the enamel-dentin junction is greater than or equal to 1mm, resulting in a normal biologic width. In such cases, gingivectomy is the only effective treatment (Garber and Salaam, 1996, Ezquerra et al. 1999). In type IB, the crest of the alveolar bone and the enamel-dentin junction are at the same level, resulting in insufficient biologic width. The treatment involves gingivectomy and ostectomy (clinical crown lengthening) (Allen, 1988, Garber and Salaam, 1996, Ezquerra et al. 1999).
In type-II delayed passive eruption, there is no excessive gingival tissue, but the clinical picture includes short, square-shaped teeth. The recommended treatment is apical displacement of the gingival tissues, with or with-

Η έγχυση αλλαντικής τοξίνης Α (Botox) εντός των συγκεκριμένων αυτών μυικών ομάδων έχει σαν αποτέλεσμα αδυναμία πλήρους μυικής συσπάσεως των μυών αυτών. Παθοφυσιολογικά η τοξίνη αδρανοποιεί την πρωτείνη SNAP-25, που είναι υπεύθυνη για την προσκόλληση των κυστιδίων ακετυλοχολίνης στη μεμβράνη των τελικών ινιδίων της νευρομυικής σύναψης (Binder και συν. 1998, Benedetto, 1999, Polo, 2008, Hwang και συν. 2009).

Η έγχυση της τοξίνης γίνεται σε δοσολογία 2 έως 5 U για τους μιμικούς μύες. Τα πρώτα αποτελέσματα εμφανίζονται 2 εως 4 ημέρες μετά την έγχυση, ενώ το μέγιστο της δράσης της τοξίνης εμφανίζεται περίπου την 7η εως 10η ημέρα μετά την έγχυση. Αναφέρεται επίσης ότι τα αποτελέσματα είναι παροδικά. Συγκεκριμένα υποτροπή παρατηρείται 2 εως 24 εβδομάδες μετά την έγχυση (Garcia και Fulton, 1996, Polo, 2008, Hwang και συν. 2009).

Επιπλοκές μπορεί να παρατηρηθούν ιδίως αν η έγχυση δεν γίνει στη σωστή δοσολογία και στο κατάλληλο σημείο. Δυσκολία στην κατάποση και στην ομιλία, διπλωπία, δακρύρροια αλλά και παροδική πάρεση της VII εγκεφαλικής συζυγίας ετερόπλευρα ή αμφοτερόπλευρα, μπορεί να παρατηρηθούν και να διαρκέσουν από 3 εως 4 μήνες (Niamtu, 2008).

Οι σκελετικές όμως διαταραχές κατά την αύξηση της άνω γνάθου και κυρίως ο προφατνισμός μπορεί να οδηγήσουν σε ουλικό χαμόγελο. Σε όλους τους ασθενείς μας το αίτιο του ουλικού χαμόγελου ήταν η σκελετική δυσμορφία της άνω γνάθου (προφατνισμός). Οι ασθενείς που προσήλθαν στην κλινική μας, αιτούμενοι αντιμετώπιση του ουλικού χαμόγελου είχαν προηγουμένως δεχθεί ποικίλες θεραπευτικές παρεμβάσεις όπως προσθετική, ορθοδοντική, περιοδοντολογική θεραπεία χωρίς όμως τα αναμενόμενα αποτελέσματα. Αυτό έγινε γιατί δεν αναγνωρίσθηκαν απο την αρχή τα πραγματικά αίτια του ουλικού χαμόγελου.

Η κεφαλομετρική ανάλυση αλλά και ευρήματα από την κλινική εξέταση των ασθενών όπως αυξημένο ύψος μέσου τριτημορίου του προσώπου, αυξημένη μεσοχειλική απόσταση, στενή βάση ρινός, επίπεδες παρειές, αυξημένη έκθεση ερυθρού κρασπέδου κάτω χείλους, ανεωγμένη δήξη, θολωτή υπερώα, αυξημένη απόσταση των ριζών των δοντιών από το έδαφος του κύτους της ρινός έθεσαν τη διάγνωση του άνω γναθικού πλεονασμού (προφατνισμού) (Reyneke, 2003).

Η πρόσθια άνω φατνιακή οστεοτομία αποσκοπεί στην κινητοποίηση του προσθίου τμήματος της άνω γνάθου και εφαρμόζεται κυρίως σε περιπτώσεις προφατνισμού ή πρόσθιας ανεωγμένης δήξης. Αρκετές τεχνικές (Murphey και Walker, 1963, Bell, 1977) έχουν περιγραφεί για την πραγματοποίηση της πρόσθιας άνω φατνιακής οστεοτομίας, οι κυριότερες όμως είναι τρεις και η διαφορά τους εντοπίζεται κυρίως στην προσπέλαση (Cupar, 1954, Henderson, 1985, White και Terry, out ostectomy (Garber and Salaam, 1996, Ezquerra et al. 1999).

The shape and position of the lips, especially the upper lip, play a significant part in the aesthetic appearance of the smile and, generally, in the expression on a person's face. Many surgical interventions have been described to reduce the length and improve the shape of the upper lip.

Litton and Fournier (1979) have described a procedure involving resection of an elliptical portion of the upper lip and oral mucous membrane, followed by immediate closure of the defect. Other procedures have also been described, involving a cross section of muscle fibres of the infraorbital part of the elevator muscle of the upper lip or the depressor muscle of the nasal septum, by gaining access though the base of the nasal columella or intraorally. The aforementioned methods aim at reducing the retraction of the upper lip upon smiling (Rees and La Trenta, 1989, Ezquerra et al. 1999).

A less invasive procedure is the injection of botulinum toxin (botox) in order to reduce the hyperactivity of the upper lip elevator muscles. The elevator of the upper lip and nasal wing (infraorbital part of the square musle of the upper lip), the zygomaticus major and minor, the risorius, the depressor septi nasi and the orbicularis oris are all muscles contributing to the upward and outward retraction of the upper lip upon smiling (Rubin et al. 1989, Pessa, 1992, Polo, 2008, Hwang et al. 2009).

The injection of type-A botulinum toxin (botox) into these muscle groups reduces their ability to contract fully. Pathophysiologically, the toxin degrades the SNAP-25 protein, which accounts for the fusion of acetylcholine-containing vesicles with the postsynaptic membrane of the neuromuscular junction (Binder et al. 1998, Benedetto, 1999, Polo, 2008, Hwang et al. 2009).

The toxin is injected into the mimic muscles at a dose of a 2 to 4 U. The first results appear 2 to 4 days after the injection, while the activity of the toxin reaches its maximum between the 7th and 10th day after the injection. It has also been reported that the results are impermanent/ reversible. More precisely, patients relapsed into their former state 2 to 24 weeks after the injection (Garcia and Fulton, 1996, Polo, 2008, Hwang et al. 2009).

Complications might be observed, especially if the injection is not done at the right dose or in the right spot. These might include swallowing or speaking difficulties, diplopia, lacrimation and reversible paresis of the VII pair of cranial nerves, bilaterally or homolaterally, lasting 3 to 4 months (Niamtu, 2008).

Skeletal disorders caused during the growth of the maxilla and particularly maxillary protrusion can also lead to the development of gummy smile. In all our patients, skeletal disorders of the maxilla (maxillary pro-

1991, Ziccardi και Wilk, 2000, Greenberg, 2002, Kim και συν. 2002, Perciaccante και Bays, 2004, Rai, 2006, Lee και συν. 2007, Park και Hwang, 2008, Gunaseelan και συν. 2009).

Αντίστοιχα στην κάτω γνάθο η πρόσθια φατνιακή οστεοτομία γίνεται είτε μεμονωμένα, είτε σε συνδυασμό με την άνω πρόσθια φατνιακή οστεοτομία για την αντιμετώπιση της πρόσθιας χασμοδοντίας σε συνδυασμό με ορθοδοντική παρέμβαση (Kole,1959).

Η κατά Wassmund μέθοδος υπήρξε για πολλά χρόνια η κλασσική εγχειρητική αντιμετώπιση του προφατνισμού της άνω γνάθου. Η προσπέλαση επιτυγχάνεται με κάθετες τομές στο προστόμιο αντίστοιχα προς το χαλινό του άνω χείλους και τους πρώτους προγομφίους της άνω γνάθου, οι οποίοι προηγουμένως είχαν εξαχθεί. Η οστεοτομία πραγματοποιείται στο επίπεδο των φατνίων των πρώτων προγμφίων μέχρι τα πλάγια του απιοειδούς στομίου της ρινός και σε βάθος μέχρι την υπερώα.

Η οστεοτομία στην υπερώα ολοκληρώνεται διαμέσου τομής που πραγματοποιείται στη μέση γραμμή της υπερώας. Η αιμάτωση του μετατοπιζόμενου τμήματος εξασφαλίζεται τόσο από τα αγγεία του προστομιακού βλεννογονοπεριοστέου όσο και από τα αγγεία της υπερώας. Η συγκεκριμένη μέθοδος δεν πλεονεκτεί έναντι των μεθόδων Wunderer και Cupar, όταν απαιτείται μεγάλη μετακίνηση του κολοβώματος άνω και πίσω (Henderson, 1985, White και Terry, 1991, Ziccardi και Wilk, 2000, Greenberg, 2002, Perciaccante και Bays, 2004, Rai. 2006).

Στην κατά Wunderer μέθοδο, πραγματοποιείται άμεση προσπέλαση στην υπερώα με εγκάρσια τομή αμέσως πίσω απο το τομικό τρήμα και υπέγερση ολικού υπερώιου κρημνού. Η οστεοτομία γίνεται μεταξύ των πρώτων προγομφίων της άνω γνάθου, οι οποίοι προηγουμένως έχουν εξαχθεί και σε βάθος μέχρι το κύτος της ρινός. Στη συνέχεια δια μέσου κάθετων τομών στο προστόμιο στο ύψος των φατνίων των πρώτων προγομφίων, η οστεοτομία ολοκληρώνεται επεκτεινόμενη μέχρι τα πλάγια του απιοειδούς στομίου της ρινός και την υπερώα. Το κολόβωμα κινητοποιείται και λειαίνονται οι οστικές επιφάνειες.

Η αιματική τροφοδοσία του μετατοπιζόμενου οδοντοφατνιακού τμήματος εξασφαλίζεται αποκλειστικά από τον προστομιακό βλεννογόνο. Η μέθοδος Wunderer έχει ένδειξη εφαρμογής στην οπίσθια μετακίνηση του κολοβώματος (Henderson, 1985, White και Terry, 1991, Ziccardi και Wilk, 2000, Greenberg, 2002, Perciaccante και Bays, 2004, Rai, 2006).

Η μέθοδος Cupar (1954), την οποία εφαρμόσαμε στους ασθενείς μας, αποτελεί επίσης μια σχετικά εύκολη και χωρίς πολλές επιπλοκές μέθοδο, για την πραγματοποίηση της πρόσθιας άνω φατνιακής οστεοτομίας. Η προσπέλαση γίνεται με οριζόντια τομή στο βάθος της άνω προστομιακής αύλακας, που επιτρέπει

trusion) were the cause of the gummy smile. These patients, who came to out Clinic seeking medical help to correct their gummy smiles, had previously undergone various therapeutic interventions, such as prosthetic, orthodontic and periodontal treatments, without satisfactory results. That was because the real causes of the disorder had not been identified at first.

The diagnosis of maxillary protrusion was established by cephalometric analysis, as well as by clinical findings, such as increased length of the medial third of the face, increased mesolabial distance, narrow nasal base, flat cheeks, arched palate, and increased distance between the roots of the teeth and the floor of the nasal cavity (Reyneke, 2003).

Anterior maxillary alveolar osteotomy aims at repositioning the anterior part of the maxilla; it is mainly used in cases of maxillary protrusion or anterior open bite. Several methods of anterior maxillary alveolar osteotomy have been described (Murphey and Walker, 1963, Bell, 1977). The three most important ones differ from each other, mainly in terms of access (Cupar, 1954, Henderson, 1985, White and Terry, 1991, Ziccardi and Wilk, 2000, Greenberg, 2002, Kim et al. 2002, Perciaccante and Bays, 2004, Rai, 2006, Lee et al. 2007, Park and Hwang, 2008, Gunaseelan et al. 2009).

Similarly, anterior alveolar osteotomy in the mandible is performed either singly or in combination with anterior maxillary alveolar osteotomy to treat anterior open bite, together with some sort of orthodontic intervention (Kole, 1959).

For many years, the Wassmund method had been the standard surgical treatment for maxillary protrusion. Access is gained by vertical incisions in the vestibule towards, respectively, the upper lip frenulum and the first maxillary premolars, which had previously been extracted. Osteotomy is performed at the level of the alveoli of the first premolars extending to the sides of the piriform aperture of the nose and back to the palate.

Palatal osteotomy is completed through an incision made in the median line of the palate. The anterior osteotomized segment is supplied with blood by both the vessels of the vestibular mucoperiosteum and the palatal vessels. This particular method does not have any advantages over the Wunderer and Cupar methods, when the segment has to be displaced far upwards and backwards (Henderson, 1985, White and Terry, 1991, Ziccardi and Wilk, 2000, Greenberg, 2002, Perciaccante and Bays, 2004, Rai, 2006).

In the Wunderer method, the palate is accessed directly by making a transverse incision right behind the incisive foramen and elevating the entire palatal flap. Osteotomy is performed between the first maxillary premolars, which have previously been extracted, reaching back to the nasal cavity. Subsequently, oste-

άνετη προσπέλαση στην πρόσθια και έξω επιφάνεια της άνω γνάθου.

Μετά την κατάσπαση του κολοβώματος προς τα κάτω (down fracture), πραγματοποιείται λείανση της άνω επιφάνειας της άνω γνάθου με αποτέλεσμα την ομαλή επαφή μεταξύ των κολοβωμάτων, ύστερα από την κινητοποίηση και ακινητοποίηση στη νέα θέση του περιφερικού κολοβώματος. Η αιματική τροφοδοσία του οδοντοφατνιακού τμήματος εξασφαλίζεται από το βλεννογονοπεριόστεο της υπερώας, αλλά και από τμήμα του προστομιακού βλεννογόνου που δεν διατέμνεται.

Η μέθοδος Cupar (1954) αποτελεί μια σχετικά εύκολη μέθοδο η οποία επιτρέπει άνετη προσπέλαση στην οστεοτομία σε σύγκριση με τις άλλες δύο μεθόδους και είναι χρήσιμη σε περιπτώσεις που απαιτείται οστεκτομή στο μέσο οβελιαίο επίπεδο για τη σύγκλειση διαστήματος μεταξύ των μέσων τομέων όπως και για την μετακίνηση του κολοβώματος άνω και πίσω (Henderson, 1985, Greenberg, 2002, Rai, 2006).

Οι επιπλοκές που μπορεί να εμφανισθούν μετά από μια πρόσθια άνω φατνιακή οστεοτομία σχετίζονται άμεσα με την αιματική τροφοδοσία του οδοντοφατνιακού τμήματος και αφορούν κυρίως νεκρώσεις οστικών τμημάτων και δοντιών, τραυματισμούς δοντιών, δημιουργία περιοδοντικών θυλάκων, αλλά και παρατεταμένη κινητικότητα και καθυστερημένη οστική επούλωση μεταξύ κεντρικού και περιφερικού κολοβώματος. Οι Gunaseelan και συν. (2009) σε μια αναδρομική μελέτη 103 ασθενών που είχαν υποβληθεί σε άνω πρόσθια φατνιακή οστεοτομία αναφέρουν ποσοστό επιπλοκών 26,2%. Σε όλους τους ασθενείς μας η μετεγχειρητική πορεία ήταν ικανοποιητική χωρίς επιπλοκές (White και Terry, 1991, Greenberg, 2002, Kim και συν. 2002, Perciaccante και Bays, 2004, Park και Hwang, 2008, Gunaseelan και συν. 2009).

Στην μέθοδο Cupar όπως αναφέρθηκε, η αιματική τροφοδοσία επιτυγχάνεται διαμέσου του υπερώιου κρημνού, ο οποίος θεωρείται ότι επιτυγχάνει καλύτερη αιμάτωση σύμφωνα με βιβλιογραφικά δεδομένα (Perciaccante και Bays, 2004).

Η προσπέλαση διαμέσου της ουλοπαρειακής αύλακας, χωρίς παρέμβαση στην υπερώα δίνει συγκριτικό πλεονέκτημα στην μέθοδο Cupar σε αντίθεση με τις μεθόδους Wassmund και Wunderer όπου οι χειρισμοί στην υπερώα μπορεί να τραυματίσουν τα υπερώια αγγεία με επιπτώσεις στην αιμάτωση του κολοβώματος (White και Terry, 1991, Greenberg, 2002, Perciaccante και Bays, 2004).

Η μετακίνηση του κολοβώματος και η ακινητοποίηση του σε νέα θέση μπορεί να προκαλέσει διάταση του μίσχου και διαταραχή στην αιματωσή του με επιπτώσεις στην ζωτικότητα του. Στην περίπτωση των ασθενών μας, προκειμένου να αντιμετωπισθεί το ουλικό χαμόγελο, το οδοντοφατνιακό κολόβωμα μετατοπιζόταν προς τα άνω και πίσω, οπότε ο υπερώιος μίσχος

otomy is completed through vertical incisions in the vestibule, at the level of the alveoli of the first premolars, extending to the sides of the piriform aperture of the nose and the palate. The segment is immobilised and the bone surfaces are smoothed.

The peripheral dentoalveolar segment is supplied with blood exclusively through the vestibular mucosa. The Wunderer method is recommended for posterior displacement of the segment (Henderson, 1985, White and Terry, 1991, Ziccardi and Wilk, 2000, Greenberg, 2002, Perciaccante and Bays, 2004, Rai, 2006).

The Cupar method is also a relatively easy and uneventful procedure used to perform anterior maxillary alveolar osteotomy. Access is gained through a horizontal incision made at the bottom of the upper vestibular lamina, which allows easy access to the anterior and external maxillary surfaces. After the segment has been down-fractured, the upper surface of the maxilla is smoothed, resulting in a smooth contact between the segments, following the mobilisation and immobilization of the peripheral segment in its new position. The dentoalveolar segment is supplied with blood through the palatal mucoperiosteum, as well as through a part of the vestibular mucosa that is not transected.

The Cupar method (1954) is a relatively easy procedure, which allows easier access to osteotomy sites, compared to the two aforementioned methods, and is useful in cases where ostectomy in the median sagittal plane is needed to close a gap between the central incisors and move a segment upwards and backwards (Henderson, 1985, Greenberg, 2002, Rai, 2006).

Complications which might arise as a result of anterior maxillary alveolar osteotomy are directly linked to the blood supply of the dentoalveolar segment, and involve necrosis of bone fragments and teeth, tooth injuries, formation of periodontal pockets, as well as prolonged mobility and late bone healing between the central and peripheral segments. In a retrospective evaluation of 103 patients who had undergone anterior maxillary alveolar osteotomy, Gunaseelan et al. (2009) reported a complication rate of 26.6%. In all our patients, the postoperative course was satisfactory and uneventful (White and Terry, 1991, Greenberg, 2002, Kim et al. 2002, Perciaccante and Bays, 2004, Park and Hwang, 2008, Gunaseelan et al. 2009).

As already mentioned, in the Cupar method, blood supply is provided through the palatal flap, which, according to literature, provides a better blood supply (Perciaccante and Bays, 2004).

Gaining access through the buccogingival sulcus, without intervening to the palate, gives the Cupar method a comparative advantage over the Wassmund and Wunderer methods, where manipulations in the palate might injure the palatine vessels, affecting the blood supply of the segment (White and Terry, 1991,

δεν κινδύνευε από διάταση και κάκωση των υπερώιων αγγείων (Greenberg, 2002).
Η ακινητοποίηση επιτυγχάνεται με τη βοήθεια προκατασκευασμένου νάρθηκα ή με την εφαρμογή ορθοδοντικών συσκευών και διαγναθική ακινητοποίηση. Στην μέθοδο Cupar (1954) η προσπέλαση δια της προστομιακής αύλακας επιτρέπει πιο σταθερή ακινητοποίηση με πλάκες οστεοσύνθεσης και συρραφή του τραύματος και μετά τη διαγναθική ακινητοποίηση, σε περίπτωση που κριθεί αναγκαία. Έτσι η ικανοποιητική αρχική ακινητοποίηση και η καλή οστική επαφή που επιτυγχάνεται μεταξύ των κολοβωμάτων συμβάλλει στην οστική επούλωση και στην έλλειψη κινητικότητας μεταξύ των κολοβωμάτων σε απώτερο χρόνο. Εμείς στους ασθενείς μας, για την ακινητοποίηση χρησιμοποιήσαμε πλάκες εσωτερικής οστεοσύνθεσης και διαγναθική ακινητοποίηση με την εφαρμογή ορθοδοντικών αγκυλίων και συρματώσεων (White και Terry, 1991, Greenberg, 2002, Perciaccante και Bays, 2004).
Αντίθετα στις μεθόδους Wassmund και Wunderer πρέπει να γίνει πρώτα η συρραφή των υπερωίων τραυμάτων και στη συνέχεια η διαγναθική ακινητοποίηση με όποια επίπτωση αυτό συνεπάγεται στην αρχική ακινητοποίηση. Σε αυτή την κατεύθυνση συμβάλλει και η δυσκολία εφαρμογής πλακών εσωτερικής οστεοσύνθεσης (White και Terry, 1991, Greenberg, 2002, Perciaccante και Bays, 2004).

## ΣΥΜΠΕΡΑΣΜΑΤΑ

Η μέθοδος Cupar, αποτελεί μια σχετικά εύκολη μέθοδο για την πραγματοποίηση πρόσθιας άνω φατνιακής οστεοτομίας, επιτρέπει άνετη προσπέλαση στην οστεοτομία και ικανοποιητική ακινητοποίηση με τη χρήση πλακών οστεοσύνθεσης. Ο υπερώιος μίσχος εξασφαλίζει ικανοποιητική αιματική τροφοδοσία του οδοντοφατνιακού κολοβώματος και δεν υφίσταται διάταση κατά την μετατόπιση του, προς τα άνω και πίσω όταν χρησιμοποιηθεί στην αντιμετώπιση του ουλικού χαμόγελου σκελετικής αιτιολογίας.

Greenberg, 2002, Perciaccante and Bays, 2004).
The movement and immobilisation of the segment in its new position might cause stretching of the pedicle and disorders in its blood supply, thus affecting its vitality. In order to treat gummy smile in our patients, the dentoalveolar segment was displaced upwards and backwards, which means that the palatal pedicle could not be stretched and the palatine vessels could not be damaged (Greenberg, 2002).
Immobilisation is achieved by means of a prefabricated splint or with the use of an orthodontic device and intermaxillary fixation. In the Cupar method, access through the buccogingival sulcus allows for a more stable immobilisation with osteosynthesis plates and wound suturing, followed by intermaxillary fixation, if necessary. Thus, the satisfactory initial immobilisation and the good bone-to-bone contact between the segments contribute to bone healing and ensure the absence of mobility between the segments in the future. Internal osteosynthesis plates and intermaxillary fixation by means of orthodontic brackets and archwires were used in the cases presented (White and Terry, 1991, Greenberg, 2002, Perciaccante and Bays, 2004).
In the Wassmund and Wunderer methods, on the contrary, palatal wounds must be first sutured and then intermaxillary fixation has to be applied, which may have an impact on the initial immobilisation. Difficulties in the fixation of internal osteosynthesis plates have the same effect (White and Terry, 1991, Greenberg, 2002, Perciaccante and Bays, 2004).

## CONCLUSIONS

The Cupar method is a relatively simple procedure used to perform anterior maxillary alveolar osteotomy; it allows easy access to osteotomy sites and satisfactory immobilisation by means of osteosynthesis plates. The palatal pedicle ensures satisfactory blood supply to the dentoalveolar segment and is not stretched when moved upwards and backwards to correct skeletal-origin gummy smile.

## ΒΙΒΛΙΟΓΡΑΦΙΑ/REFERENCES

Ilen EP: Use of mucogingival surgical procedures to enhance esthetics. Dent Clin North Am 32(2):307-30, 1988
Bell WH: Correction of maxillary excess by anterior maxillary osteotomy. A review of three basic procedures. Oral Surg Oral Med Oral Pathol 43(3): 323-32, 1977
Benedetto AV: The cosmetic uses of Botulinum toxin type A. Int J Dermatol 38(9):641-55, 1999
Binder WJ, Blitzer A, Brin MF: Treatment of hyperfunctional lines of the face with botulinum toxin A. Dermatol Surg 24(11):1198-205, 1998
Cupar I : Surgical treatment of alterations in form and position of the maxilla. Osterr Z Stomatol 51(11):565-77, 1954
Ezquerra F, Berrazueta MJ, Ruiz-Capillas A, Arregui JS: New approach to the gummy smile. Plast Reconstr Surg 104(4):1143-50, 1999
Garber DA, Salama MA : The aesthetic smile: diagnosis and treatment. Periodontol 2000 11:18-28, 1996

Garcia A, Fulton JE Jr. : Cosmetic denervation of the muscles of facial expression with botulinum toxin: a dose –response study. Dermatol Surg 22:39-43, 1996

Greenberg AM. : Maxillary Osteotomies and Considerations for Rigid Internal Fixation, In Greenberg AM and Prein J: Craniomaxillofacial Reconstructive and Corrective Bone Surgery. Principles of Internal Fixation Using AO/ASIF Technique. Springer 2002, p. 581-605

Gunaseelan R, Anantanarayanan P, Veerabahu M, Vikraman B, Sripal R: Intraoperative and perioperative complications in anterior maxillary osteotomy: a retrospective evaluation of 103 patients. J Oral Maxillofac Surg 67(6):1269-73, 2009

Henderson D: Corrective Surgery of the maxilla. In Hederson D: A Colour Atlas and Textbook of Orthognathic Surgery. The Surgery of Facial Skeletal Deformity. Wolfe Medical Publications LTD 1985, p.263-269

Hwang WS, Hur MS, Hu KS, Song WC, Koh KS, Baik HS, Kim ST, Kim HJ, Lee KJ: Surface anatomy of the lip elevator muscles for the treatment of gummy smile using botulinum toxin. Angle Orthod 79(1):70-7, 2009

Jahanbin A, Pezeshkirad H: The effects of upper lip height on smile esthetics perception in normal occlusion and nonextraction, orthodontically treated females. Indian J Dent Res 19(3):204-7, 2008

Kapagiannidis D, Kontonasaki E, Bikos P, Koidis P: Teeth and gingival display in the premolar area during smiling in relation to gender and age. J Oral Rehabil 32(11):830-7, 2005

Kim JR, Son WS, Lee SG: A retrospective analysis of 20 surgically corrected bimaxillary protrusion patients. Int J Adult Orthodon Orthognath Surg 17(1):23-7, 2002

Kim TW, Kim H, Lee SJ: Correction of deep overbite and gummy smile by using a mini-implant with a segmented wire in a growing Class II Division 2 patient. Am J Orthod Dentofacial Orthop 130(5):676-85, 2006

Kole H : Surgical operations on the alveolar ridge to correct occlusal abnormalities. Oral Surg Oral Med Oral Pathol 12(3):277-88, 1959

Lee JK, Chung KR, Baek SH: Treatment outcomes of orthodontic treatment, corticotomy-assisted orthodontic treatment, and anterior segmental osteotomy for bimaxillary dentoalveolar protrusion. Plast Reconstr Surg 120(4):1027-36, 2007

Litton C, Fournier P: Simple surgical correction of the gummy smile. Plast Reconstr Surg 63(3):372-3, 1979

Murphey PJ, Walker RV: Correction of maxillary protrusion by osteotomy and orthodontic therapy. J Oral Surg Anesth Hosp Dent Serv 21: 275-90, 1963

Niamtu J 3rd: Botox injections for gummy smiles. Am J Orthod Dentofacial Orthop 133(6):782-3; author reply 783-4, 2008

Park JU, Hwang YS: Evaluation of the soft and hard tissue changes after anterior segmental osteotomy on the maxilla and mandible. J Oral Maxillofac Surg 66(1):98-103, 2008

Peck S, Peck L, Kataja M: The gingival smile line. Angle Orthod. 62(2):91-100, 1992

Perciaccante VJ, Bays RA: Maxillary Orthognathic Surgery. In Miloro M, Ghali GE, Larsen PE, Waite PD: Peterson's Principles of Oral and Maxillofacial Surgery. Second edition, BC Decker Inc 2004, p.1179-1204

Pessa JE: Improving the acute nasolabial angle and medial nasolabial fold by levator alae muscle resection. Ann Plast Surg 29(1):23-30, 1992

Polat-Ozsoy O, Arman-Ozcirpici A, Veziroglu F: Miniscrews for upper incisor intrusion. Eur J Orthod 31(4):412-6, 2009

Polo M: Botulinum toxin type A (Botox) for the neuromuscular correction of excessive gingival display on smiling (gummy smile). Am J Orthod Dentofacial Orthop 133(2):195-203, 2008

Rai Balwant: Anterior segmental osteotomies for management of dento-osseous deformities. Dissertation.com, 2006, p. 18-19.

Rees, T. D. , and La Trenta, G. S.: the long face syndrome and rhinoplasty. Perspect. Plast. Surg. 3: 16, 1989

Reyneke JP: Basic guidelines for the diagnosis and treatment of specific dentofacial deformities. In: Reyneke JP: Essentials Of Orthognathic Surgery. Quintessence Publishing Co, Inc 2003, p. 193-200

Roshna T, Nandakumar K: Anterior esthetic gingival depigmentation and crown lengthening: report of a case. J Contemp Dent Pract 6(3):139-47, 2005

Rubin LR, Mishriki Y, Lee G: Anatomy of the nasolabial fold: the keystone of the smiling mechanism. Plast Reconstr Surg 83(1):1-10, 1989

White RP Jr, Terry BC: Segmental Jaw Surgery. In: Proffit WP, White RP: Surgical-Orthodontic Treatment. Mosby 1991, p. 284-290

Ziccardi VB, Wilk R: Anterior and Posterior Maxillary Segmental Osteotomies. In Fonseca R, Betts NJ, Turvey TA: Oral and Maxillofacial Surgery / Orthognathic Surgery. WB Saunders Company 2000, p. 249-260

Διεύθυνση επικοινωνίας:
**Ζουλούμης Λάμπρος**
Πλατεία Ιπποδρομίου 17,
546 21 Θεσσαλονίκη,
e-mail: zouloumi@dent.auth.gr

Address:
**Zouloumis Lampros**
17 Ippodromiou Square,
546 21 Thessaloniki, Greece
e-mail: zouloumi@dent.auth.gr