Κλινικοί και ιστολογικοί τύποι αδαμαντινοβλαστώματος

Βασιλική ΚΑΡΑΘΑΝΑΣΗ[1], Νικόλαος ΝΙΚΗΤΑΚΗΣ[2], Κωνσταντίνος ΤΟΣΙΟΣ[2], Αλεξάνδρα ΣΚΛΑΒΟΥΝΟΥ[3]

Εργαστήριο Στοματολογίας, Οδοντιατρική Σχολή Πανεπιστημίου Αθηνών
(Διευθύντρια: Καθηγήτρια Α. Σκλαβούνου)

Clinical and histological types of ameloblastoma

Vasiliki KARATHANASI, Nikolaos NIKITAKIS, Konstantinos TOSIOS, Alexandra SKLAVOUNOU

Department of Oral Pathology & Medicine, Dental School, University of Athens, Greece
(Head: Professor A. Sklavounou)

Βιβλιογραφική ανασκόπηση
Literature Review

ΠΕΡΙΛΗΨΗ: Το αδαμαντινοβλάστωμα είναι ένας από τους συχνότερους επιθηλιακούς οδοντογενείς όγκους με μεγάλη κλινική σημασία, κυρίως λόγω της τοπικά διηθητικής ικανότητάς του. Πρόκειται για καλοήθη βλάβη και μόνο σε ελάχιστες περιπτώσεις επιδεικνύει κακοήθη βιολογική συμπεριφορά.
Σκοπός της εργασίας είναι η διεξοδική περιγραφή των κλινικών και ιστολογικών ποικιλιών του αδαμαντινοβλαστώματος και η ανασκόπηση της σύγχρονης διεθνούς βιβλιογραφίας, σχετικά με τα νεότερα ερευνητικά δεδομένα που αφορούν στην προέλευση, την ταξινόμηση, τη βιολογική συμπεριφορά και τη θεραπευτική αντιμετώπισή του.
Το κοινό αδαμαντινοβλάστωμα, το οποίο συνηθέστερα αναπτύσσεται στην οπίσθια περιοχή της κάτω γνάθου, είναι ο συχνότερος κλινικοπαθολογικός τύπος. Το μονοκυστικό απαντάται λιγότερο συχνά και το περιφερικό (εξωοστικό) αδαμαντινοβλάστωμα είναι σπάνιο. Μεταξύ των ιστολογικών υποτύπων της βλάβης, ο θυλακιώδης είναι ο επικρατέστερος. Αυξημένη επιθετική βιολογική συμπεριφορά αποδίδεται στο δεσμοπλαστικό ιστολογικό τύπο. Οι κακοήθεις ποικιλίες του αδαμαντινοβλαστώματος αντιστοιχούν στο 1% του συνόλου των αδαμαντινοβλαστωμάτων.
Σήμερα πιστεύεται ότι η ανάπτυξη και εξέλιξη των οδοντογενών όγκων, οφείλεται σε γονιδιακές και μοριακές μεταβολές. Απαιτούνται επομένως περαιτέρω μοριακές μελέτες, για να αποσαφηνιστεί η αιτιοπαθογένεια των οδοντογενών όγκων, αλλά και για να διαμορφωθούν νέες θεραπευτικές προτάσεις, όπως η στοχευμένη μοριακή θεραπεία, ως εναλλακτικές ή συμπληρωματικές των διαθέσιμων χειρουργικών μεθόδων.

ΛΕΞΕΙΣ ΚΛΕΙΔΙΑ: Οδοντογενής όγκος, αδαμαντινοβλάστωμα, κλινικοί και ιστολογικοί τύποι, παθογένεση.

[1] *Οδοντίατρος, MSc Στοματολογίας*
[2] *Επίκ. Καθηγητής Εργαστηρίου Στοματολογίας ΕΚΠΑ*
[3] *Καθηγήτρια - Διευθύντρια Εργαστηρίου Στοματολογίας ΕΚΠΑ*

Παρελήφθη: 5/02/2010 - Έγινε δεκτή: 26/04/2010

SUMMARY: Ameloblastoma is one of the most frequent epithelial odontogenic tumors, with great clinical significance, mainly due to its local invasive ability. It is a benign lesion and only rarely demonstrates a malignant biological behavior.
This study aims at the analytical description of the various clinical and histological varieties of ameloblastoma, as well as at the review of the recent international literature, regarding the origin, classification, biological behavior and treatment of ameloblastoma.
Conventional ameloblastoma, mainly developing in the posterior region of the mandible, is the most frequent clinicopathological type, while the unicystic and peripheral ameloblastomas are less common. Among the histological subtypes of the lesion, the follicular is the most common, while increased aggressive biological behavior is attributed to the desmoplastic type. The malignant varieties of ameloblastoma comprise only 1% of the total cases.
Currently, it is supported that the development and progression of odontogenic tumors is caused by genetic and molecular alterations. Thus, further studies are required in order to clarify the pathogenesis of the odontogenic tumors and to develop new treatment modalities, such as targeted molecular treatment, as alternatives or supplementary to the available surgical methods.

KEY WORDS: Odontogenic tumor, ameloblastoma, clinical and histological types, pathogenesis.

Paper received: 5/02/2010 - Accepted: 26/04/2010

ΕΙΣΑΓΩΓΗ

Οι οδοντογενείς όγκοι αποτελούν μία σύνθετη ομάδα βλαβών με ποικίλη κλινική και ιστολογική εικόνα, που άλλοτε συνιστούν αληθή νεοπλάσματα και άλλοτε αμαρτώματα. Στο σύνολό τους οι οδοντογενείς όγκοι, αποτελούν προϊόν ποικίλης αλληλεπίδρασης μεταξύ του οδοντογενούς επιθηλίου και του οδοντογενούς εξωμεσεγχύματος, μιμούμενοι σε άλλοτε άλλο βαθμό τα διάφορα στάδια της φυσιολογικής οδοντογένεσης (Gardner, 1996, Mendenhall και συν. 2007, Neville και συν. 2009). Κατά αντιστοιχία, η σύγχρονη κατάταξή τους στηρίζεται στην προέλευσή τους, ενώ διακρίνονται επίσης σε κακοήθεις και καλοήθεις όγκους.
Το αδαμαντινοβλάστωμα αποτελεί το συχνότερο καλόηθες νεόπλασμα και κατατάσσεται στην κατηγορία των όγκων του οδοντογενούς επιθηλίου χωρίς συμμετοχή του οδοντογενούς εξωμεσεγχύματος (Αγγελόπουλος και συν. 2000, Neville και συν. 2009). Πρόκειται για όγκο άγνωστης αιτιολογίας (Namin και συν. 2003, Kumamoto και Ooya, 2006) με μεγάλη κλινική σημασία, καθώς αναπτύσσεται αργά, είναι τοπικά διηθητικός και πλην σπανίων εξαιρέσεων, επιδεικνύει καλοήθη βιολογική συμπεριφορά (Αγγελόπουλος και συν. 2000, Neville και συν. 2009).

ΚΛΙΝΙΚΟΙ ΚΑΙ ΙΣΤΟΛΟΓΙΚΟΙ ΤΥΠΟΙ ΑΔΑΜΑΝΤΙΝΟΒΛΑΣΤΩΜΑΤΟΣ

Παρατηρούνται τρεις ξεχωριστές κλινικο-ακτινολογικές μορφές αδαμαντινοβλαστώματος, με αντίστοιχη θεραπευτική αντιμετώπιση και πρόγνωση (Neville και συν. 2009):

1) Κοινό αδαμαντινοβλάστωμα, συμπαγές ή πολυκυστικό (Conventional solid/multicystic-αντιστοιχεί στο 86% των περιπτώσεων αδαμαντινοβλαστώματος)
2) Μονοκυστικό αδαμαντινοβλάστωμα (Unicystic-περίπου το 13% του συνόλου των περιπτώσεων).
3) Περιφερικό (εξωοστικό) αδαμαντινοβλάστωμα (Peripheral/extraosseous- αντιστοιχεί στο 1% περίπου των περιπτώσεων).

1) Κοινό, συμπαγές ή πολυκυστικό, ενδοοστικό αδαμαντινοβλάστωμα: Είναι ιδιαίτερα σπάνιο σε παιδιά κάτω των 10 ετών και σχετικά ασύνηθες στην ηλικιακή ομάδα 10-19 ετών, ενώ εμφανίζει σχεδόν παρόμοια συχνότητα σε άτομα από την τρίτη μέχρι την έβδομη δεκαετία ζωής. Δεν παρουσιάζει προτίμηση σε κάποιο από τα δύο φύλα, ενώ ορισμένες μελέτες αναφέρουν υπεροχή των ατόμων της μαύρης φυλής. Εντοπίζεται συνηθέστερα στην περιοχή των γομφίων της κάτω γνάθου και του κλάδου, σε ποσοστό που αγγίζει το 80-85% (Εικ. 1) (Αγγελόπουλος και συν. 2000, Neville και συν. 2009). Όταν το συμπαγές αδαμαντινοβλάστωμα αναπτύσσεται στην οπίσθια περιοχή της άνω γνάθου, είναι ιδιαίτερα επικίνδυνο λόγω της εγγύτητάς του προς

INTRODUCTION

Odontogenic tumors comprise a complex group of lesions with variable clinical and histological features, which either represent true neoplasms or hamartomas. Overall, odontogenic tumors derive from the various interactions between odontogenic epithelium and odontogenic ectomesenchyme, resembling at different levels the multiple stages of normal odontogenesis. Accordingly, their current classification is based on their origin; they are also divided into benign and malignant tumors (Gardner, 1996, Mendenhall et al. 2007, Neville et al. 2009).
Ameloblastoma is the most frequent benign neoplasm, and belongs to tumors derived from odontogenic epithelium, without involvement of the odontogenic ectomesenchyme (Angelopoulos et al. 2000, Neville et al. 2009). It represents a tumor of unknown aetiology (Namin et al. 2003, Kumamoto and Ooya, 2006) of great clinical significance, as it grows slowly, is locally invasive, and in the majority of cases demonstrates a benign biological behavior (Angelopoulos et al. 2000, Neville et al. 2009).

CLINICAL AND HISTOLOGICAL TYPES OF AMELOBLASTOMA

There are three distinguished clinico-pathological types of ameloblastoma, with corresponding differences in their treatment and prognosis (Neville et al. 2009):

1) Conventional ameloblastoma, solid or multicystic (it accounts for 86% of total ameloblastoma cases).
2) Unicystic ameloblastoma (almost 13% of total ameloblastoma cases).

Εικ. 1: Ασθενής με αδαμαντινοβλάστωμα που εμφανίζεται ως ευμεγέθης σκληρή διόγκωση του παρειακού φατνιακού οστού της κάτω γνάθου στην περιοχή των προγομφίων και των γομφίων. Ο όγκος έχει προκαλέσει έκπτυξη και του αντίστοιχου γλωσσικού φλοιώδους πετάλου.
Fig. 1: Patient with ameloblastoma that appears as large hard swelling of the buccal alveolar bone of the mandible in the premolar and molar area. The tumor has also caused swelling of the corresponding lingual alveolar plate.

ανατομικές δομές ζωτικής σημασίας και της δυσκολίας να αποκτηθούν καθαρά χειρουργικά όρια και μπορεί να αποτελέσει αιτία θανάτου (Bredenkamp και συν. 1989).

Η βλάβη είναι συνήθως ασυμπτωματική και όγκοι μικρών διαστάσεων αποτελούν συχνά τυχαίο ακτινογραφικό εύρημα. Συνήθως παρατηρείται ασυμπτωματική διόγκωση της γνάθου, η οποία αν παραμείνει χωρίς θεραπευτική αντιμετώπιση εξακολουθεί να αυξάνεται αργά και μπορεί να λάβει εκτεταμένες διαστάσεις, προκαλώντας σοβαρή δυσμορφία προσώπου (Vered και συν. 2003). Όμως, ο πόνος και η παραισθησία σπάνια αναφέρονται ακόμη και σε περιπτώσεις υπερμεγέθους αδαμαντινοβλάστωματος (Neville και συν. 2009).

Ακτινογραφικά, συνήθως παρατηρείται μία μονόχωρη ή πολύχωρη ακτινοδιαυγαστική βλάβη, με σαφή ή ασαφή όρια, η οποία αρκετά συχνά παρομοιάζεται με «φυσαλίδες σαπουνιού» ή «κερήθρα μέλισσας» (Εικ. 2). Συνήθως, όταν ο όγκος γειτνιάζει με συμπαγές οστούν, το οποίο πιέζει αλλά δε διηθεί, τα όρια είναι σαφή και ομαλά και συμπίπτουν με τα πραγματικά όρια, ενώ αντίθετα όταν βρίσκεται κοντά σε σπογγώδες οστούν, τα όρια είναι ασαφή και ανώμαλα, διότι ο όγκος διηθεί τοπικά το παρακείμενο οστικό τμήμα και κατά συνέπεια τα ακτινογραφικά όρια του όγκου υπολείπονται των πραγματικών. Συχνά, παρατηρείται έκπτυξη του παρειακού και γλωσσικού οστικού φλοιού της γνάθου, ενώ δεν αποκλείεται ο αναπτυσσόμενος όγκος να σχετίζεται με έγκλειστο δόντι, συχνότερα με τον τρίτο γομφίο της κάτω γνάθου, ή και με απορρόφηση οδοντικών ριζών (Αγγελόπουλος και συν. 2000, Τσιχλάκης και Στεφάνου, 2001, Neville και συν. 2009).

Ιστολογικά, το κοινό συμπαγές ή πολυκυστικό ενδοοστικό αδαμαντινοβλάστωμα εμφανίζει τάση για κυστική εκφύλιση, με αποτέλεσμα πολλοί όγκοι να παρουσιάζουν ποικίλους συνδυασμούς κυστικών και συμπαγών χαρακτηριστικών (Αγγελόπουλος και συν. 2000, Neville και συν. 2009). Μέχρι σήμερα, έχουν αναγνωριστεί πολλοί ιστολογικοί τύποι του κοινού αδαμαντινοβλαστώματος, που γενικά όμως έχουν μικρό αντίκτυπο στη βιολογική συμπεριφορά του όγκου. Συχνά παρατηρείται συνδυασμός των διαφόρων ιστολογικών τύπων του κοινού αδαμαντινοβλαστώματος (Αγγελόπουλος και συν. 2000, Neville και συν. 2009).

α) Ο θυλακιώδης (follicular) τύπος (Εικ. 3) είναι η συχνότερη ιστολογική μορφή του κοινού αδαμαντινοβλαστώματος. Τα επιθηλιακά νησίδια αποτελούνται από μία κεντρική περιοχή χαλαρά διατεταγμένων κυττάρων, παρόμοιων με το αστεροειδές δίκτυο του οργάνου της αδαμαντίνης. Μία στιβάδα ψηλών κυβοειδών ή κυλινδρικών κυττάρων, που μιμούνται τις αδαμαντινοβλάστες, περιβάλλει τον κεντρικό πυρήνα. Τα περιφερικά αυτά κύτταρα έχουν ηωσινόφιλο κυτταρόπλασμα και ωοειδή βαθυχρωματικό πυρήνα, ο οποίος εμφανίζει αντίστροφη πόλωση προς το αστεροειδές δίκτυο. Το

3) Peripheral (extraosseous) ameloblastoma (it accounts for 1% of total ameloblastoma cases).

1) Conventional, solid or multicystic, intraosseous ameloblastoma: It is particularly rare in children under 10 years old and relatively uncommon in the 10-19 years age group, while it is almost equally distributed in adults from the third to the seventh decade of life. It does not show any gender preference, and some studies report predilection for blacks. It is most commonly located in the molar and ramus area of the mandible at about 80-85% of cases (Fig. 1) (Angelopoulos et al. 2000, Neville et al. 2009). When solid ameloblastoma grows in the posterior region of the maxilla, it is particularly dangerous, due to its proximity to vital anatomic structures, and the difficulty to obtain clear surgical margins, a potential cause of death (Bredenkamp et al. 1989).

The lesion is usually asymptomatic, and the small sized tumors are usually an accidental radiographic finding. In most of the cases, there is jaw swelling, which, if untreated, continues to grow slowly, resulting in severe facial asymmetry (Vered et al. 2003). However, pain and paraesthesia are rarely reported, even in cases of sizeable ameloblastomas (Neville et al. 2009).

Radiographically, it is usually observed as a unilocular or multilocular radiolucency, with well- or ill-defined borders, an appearance frequently referred to as "soap bubble" or "honeycombed" (Fig. 2). Normally, when the tumor approximates solid bone, it compresses but does not infiltrate it, so that the borders are crisp and smooth, and correspond to the actual microscopic ones. On the contrary, when the tumor affects the cancellous bone, the borders are irregular and ill-defined, because the tumor invades locally the adjacent medullary spaces, thus the radiographic borders of the tumor appear smaller than its actual size. Frequently,

Εικ. 2: Η βλάβη του ασθενούς της Εικ.1 εμφανίζεται ακτινογραφικά ως πολύχωρη περιγεγραμμένη ακτινοδιαυγαστική αλλοίωση, που εκτείνεται από την πρόσθια μοίρα ως την περιοχή των γομφίων της κάτω γνάθου αριστερά, ενώ έχει προκαλέσει λέπτυνση της φατνιακής ακρολοφίας της αντίστοιχης περιοχής.

Fig. 2: The lesion of the patient of Fig. 1 appears radiographically as a multilocular well-defined radiolucency extending from the front area to the molar area of the left mandible, also causing thinning of the alveolar ridge of the corresponding area.

τμήμα του κυτταροπλάσματος προς το βασικό υμένα αρκετά συχνά εμφανίζεται κενοτοπιώδες. Σε άλλες περιοχές, τα περιφερικά κύτταρα μπορεί να είναι πιο κυβοειδή και να προσομοιάζουν σε κύτταρα της βασικής στιβάδας. Ο σχηματισμός κύστεων είναι συχνός και ο ώριμος συνδετικός ιστός που περιβάλλει τα επιθηλιακά νησίδια ενίοτε μπορεί να εμφανίζεται υαλινοποιημένος (Αγγελόπουλος και συν. 2000, Neville και συν. 2009).

β) Ο δικτυωτός (plexiform) ιστολογικός τύπος (Εικ. 4) αποτελείται από μακρές, αναστομούμενες χορδές ή μεγαλύτερα τμήματα οδοντογενούς επιθηλίου, που περιβάλλονται από κυλινδρικά ή κυβοειδή κύτταρα που μιμούνται τις αδαμαντινοβλάστες. Γενικά, οι κυτταρικές στιβάδες είναι ανάλογες με αυτές του θυλακιώδους τύπου, με τη διαφορά ότι τα κεντρικά κύτταρα του αστεροειδούς δικτύου καταλαμβάνουν μικρή έκταση ή ενίοτε μπορεί να απουσιάζουν. Το υπόστρωμα τείνει να έχει χαλαρή διάταξη και να είναι αγγειοβριθές (Αγγελόπουλος και συν. 2000, Neville και συν. 2009).

γ) Ο ακανθωτός (acanthomatous) ιστολογικός τύπος (Εικ. 5) παρατηρείται όταν συμβαίνει εκτεταμένη πλακώδης μεταπλασία, σχετιζόμενη κάποιες φορές με σχηματισμό κερατίνης, στα κεντρικά τμήματα των επιθηλιακών νησίδων ενός θυλακιώδους αδαμαντινοβλαστώματος. Η πλακώδης μεταπλασία παρατηρείται στο 8-45% των περιπτώσεων και μπορεί να καταλαμβάνει μικρή ή μεγαλύτερη έκταση του όγκου. Αυτή η μεταβολή δε συνεπάγεται μία πιο επιθετική βιολογική συμπεριφορά, όμως σε ιστολογικό επίπεδο μπορεί να υπάρξει διαγνωστική σύγχυση με το ακανθοκυτταρικό καρκίνωμα ή με τον ακανθοκυτταρικό οδοντογενή όγκο (Αγγελόπουλος και συν. 2000, Neville και συν. 2009).

δ) Ο δεσμοπλαστικός (desmoplastic) τύπος περιγράφηκε για πρώτη φορά από Ιάπωνες ερευνητές το 1981 (Takigawa και συν. 1981), ενώ στην αγγλική βιβλιογραφία εισήχθη από τους Eversole και συν. (1984), οι οποίοι ανέφεραν 3 περιπτώσεις δεσμοπλαστικού αδαμαντινοβλαστώματος. Μέχρι σήμερα έχουν υπάρξει συνολικά 96 αντίστοιχες αναφορές στη διεθνή βιβλιογραφία. Αυτός ο ιστολογικός τύπος αντιστοιχεί στο 0.9-12.1% του συνόλου των αδαμαντινοβλαστωμάτων και έχει μέση ηλικία εμφάνισης τα 42.3 έτη (Beckley και συν. 2002, Shashikanth και συν. 2007). Η παρατηρούμενη συχνότητα εμφάνισης αυτού του τύπου αναφέρεται ελαφρά μικρότερη στον Ιαπωνικό πληθυσμό σε σχέση με τον Αμερικανικό και τον Ευρωπαϊκό, ενώ σε σχετική έρευνα, που διεξήχθη σε Κινέζους ασθενείς, βρέθηκε ότι ο δεσμοπλαστικός τύπος αποτελούσε το 9% του συνόλου των περιπτώσεων (7 από τα 81) και ήταν συχνότερος σε άνδρες μέσης ηλικίας 41 ετών. Από τη συνδυαστική μελέτη σχετικών ερευνών ποικίλης προέλευσης, παρατηρείται πάντως ισοκατανομή της εμφάνισης του όγκου στα δύο φύλα (Philipsen και συν. 2001a).

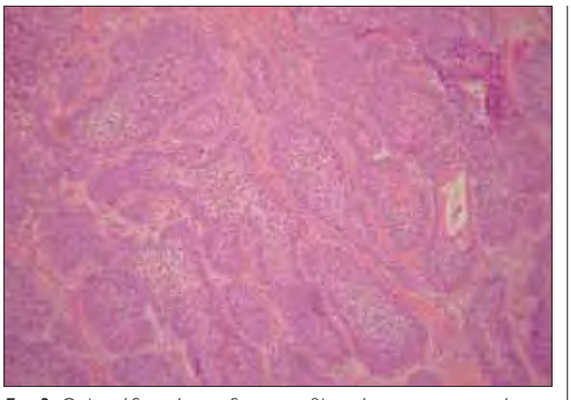

Εικ. 3: Θυλακιώδης τύπος αδαμαντινοβλαστώματος, στον οποίο παρατηρούνται επιθηλιακές νησίδες που προσομοιάζουν με το όργανο της αδαμαντίνης και περιβάλλονται από περιφερική σειρά τυπικών αδαμαντινοβλαστών, μέσα σε υπόστρωμα πυκνού ινώδους συνδετικού ιστού. (χρώση Α/Η, ×100).

Fig. 3: Follicular type of ameloblastoma showing epithelial islands resembling the enamel organ, which are surrounded by a peripheral layer of typical ameloblasts, in a stroma of dense fibrous connective tissue. (staining H/E, ×100).

there is enlargement of the buccal and lingual cortical plate of the jaw. There is also a possibility that the growing tumor is related to an impacted tooth, more often to a third lower molar, or may cause root absorption (Angelopoulos et al. 2000, Tsichlakis and Stefanou, 2001, Neville et al. 2009).

Histologically, conventional solid or multicystic intraosseous ameloblastoma tends to undergo cystic degeneration, so that many tumors demonstrate various combinations of cystic and solid characteristics (Angelopoulos et al. 2000, Neville et al. 2009). So far, many histological types of conventional ameloblastoma have been identified, but they generally have a small impact on the biological behavior of the tumor. Frequently, a combination of various histological types of conventional ameloblastoma is observed (Angelopoulos et al. 2000, Neville et al. 2009).

a) Follicular type (Fig. 3) is the most frequent histological type of conventional ameloblastoma. The epithelial islands contain a central area of loosely arranged cells, resembling the stellate reticulum of the enamel organ. This is surrounded by a layer of tall cuboidal or cylindrical cells that mimic ameloblasts. These peripheral cells have eosinophilic cytoplasm and round hyperchromatic nuclei, exhibiting reverse polarity towards the stellate reticulum. The portion of the cytoplasm towards the basal membrane appears often vacuolated. In other areas, the peripheral cells may be more cuboidal and similar to basal layer cells. The formation of cysts is common, and the mature connective tissue which surrounds the epithelial islands, may appear hyalinized (Angelopoulos et al. 2000, Neville et al. 2009).

b) Plexiform histological type (Fig. 4) consists of long anastomosing cords or larger nests of odontogenic

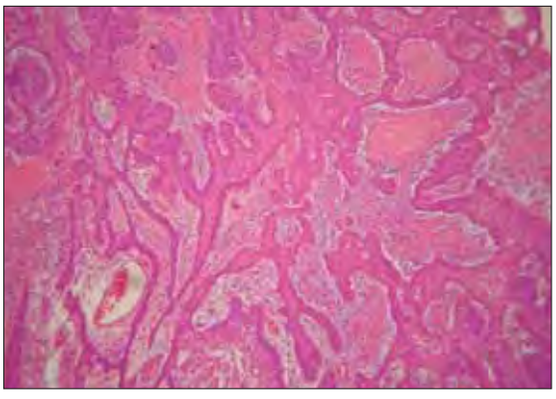

Εικ. 4: Δικτυωτός τύπος αδαμαντινοβλαστώματος ο οποίος αποτελείται από μακρές, αναστομούμενες χορδές ποικίλου πάχους, που περιβάλλονται από κυλινδρικά ή κυβοειδή κύτταρα με χαρακτηριστικά αδαμαντινοβλαστών σε υπόστρωμα χαλαρού συνδετικού ιστού. Το αστεροειδές δίκτυο είτε απουσιάζει, είτε είναι ελάχιστο κεντρικά. (χρώση Α/Η x100).
Fig. 4: Plexiform type of ameloblastoma which consists of long, anastomosing cords of various width, surrounded by cylindrical or cuboidal cells with ameloblastic features in a stroma of loose connective tissue. The stellate reticulum may either be absent or focally present. (staining H/E x100).

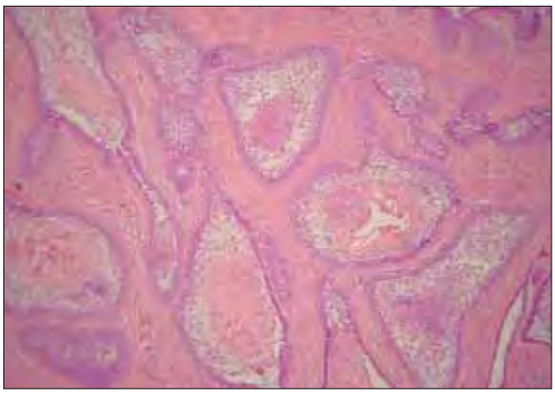

Εικ. 5: Μικτός θυλακιώδης-ακανθωτός τύπος αδαμαντινοβλαστώματος, στον οποίο παρατηρείται εκτεταμένη πλακώδης μεταπλασία και κατά τόπους σχηματισμός κερατίνης εντός των κεντρικών τμημάτων των επιθηλιακών θυλακιωδών σχηματισμών. (χρώση Α/Η x100).
Fig. 5: Mixed follicular-acanthomatous type of ameloblastoma which shows extended squamous metaplasia and focal keratin formation within the central portions of the epithelial follicular formations. (staining H/E x100)

Ο δεσμοπλαστικός τύπος εξορμάται από το οστούν και εμφανίζεται συνήθως ως μία ανώδυνη διόγκωση, με μέγεθος που κυμαίνεται μεταξύ 1 και 8.5 εκ. κατά τη μέγιστη διάμετρο (Philipsen και συν. 2001a) και μπορεί να προκαλέσει διάτρηση του οστικού φλοιού και επέκταση στα μαλακά μόρια (Lam και συν. 1998). Εντοπίζεται συνήθως στην περιοχή των προσθίων δοντιών και των προγομφίων της άνω ή της κάτω γνάθου (Reichart και συν. 1995).

Ακτινογραφικά μπορεί να προσομοιάζει περισσότερο με μία τυπική ινοοστική βλάβη, καθώς συχνά εμφανίζεται ως μία συνδυαστική ακτινοδιαυγαστική και ακτινοσκιερή περιοχή με καλά περιγεγραμμένα ή ασαφή όρια (Shashikanth και συν. 2007). Ιστολογικά, παρατηρούνται μικρά ωοειδή ή θυλακιώδη επιθηλιακά νησίδια και χορδές οδοντογενούς επιθηλίου, με διαμόρφωση που μοιάζει με περίγραμμα ζώου ("animal-like" configuration), σε πυκνά κολλαγονοποιημένο υπόστρωμα (Neville και συν. 2009). Τα επιθηλιακά κύτταρα που βρίσκονται στην περιφέρεια των νησιδίων είναι κυβοειδή με υπερχρωματικό πυρήνα και σπανιότερα προσομοιάζουν με αδαμαντινοβλάστες. Το κέντρο των επιθηλιακών νησίδων μπορεί να είναι κυτταροβριθές με ατρακτοειδή ή επιθηλιοειδή κύτταρα. Συχνά εντός των νησιδίων ανευρίσκονται μικροκυστικοί χώροι, που περιέχουν ηωσινόφιλες άμορφες εναποθέσεις ή εμφανίζονται κενοί (Philipsen και συν. 2001a). Περιστασιακά μπορεί να αναπτυχθεί πλακώδης μεταπλασία και εστίες κερατινοποίησης κεντρικά, ενώ σε κάποιες περιπτώσεις μπορεί να παρατηρηθεί σχηματισμός νέου οστού, ένα ιδιάζον χαρακτηριστικό του δεσμοπλαστικού αδαμαντινοβλαστώματος (Lam και συν. 1998, Philipsen και συν. 2001a). Άλλοτε, ο δεσμοπλαστικός τύπος μπορεί να διελαύνεται από διάσπαρτες ζώνες τυπικού θυλακιώ-

epithelium, which are surrounded by cylindrical or cuboidal cells mimicking ameloblasts. Generally, the cell layers are similar to follicular type, with the difference that the central stellate reticulum-like areas, either occupy a smaller extent or they are absent. The stroma tends to be loose and vascular (Angelopoulos et al. 2000, Neville et al. 2009).

c) Acanthomatous histological type (Fig. 5) is observed when an extended acanthomatous metaplasia occurs, that is related occasionally to formation of keratin in the central regions of the epithelial islands of a follicular ameloblastoma. Acanthomatous metaplasia is observed in 8-45% of the cases and may undertake a small or greater extent of the tumor. This alteration is not accompanied by a more aggressive biological behavior, but on histological level there may be diagnostic confusion with squamous cell carcinoma or squamous odontogenic tumor (Angelopoulos et al. 2000, Neville et al. 2009).

d) Desmoplastic histological type was first described by Japanese researchers in 1981 (Takigawa et al. 1981), and was introduced in the English literature by Eversole et al (1984), who reported 3 cases of desmoplastic ameloblastoma. Until now there has been a total of 96 reports in the international literature. This histological type accounts for 0.9-12.1% of total ameloblastoma cases, and the mean age of appearance is 42.3 years (Beckley et al. 2002, Shashikanth et al. 2007). The observed frequency of this type is slightly lower in the Japanese population in comparison to American and European, while a relevant study carried out in Chinese patients, showed that desmoplastic type corresponded to 9% of the total cases (7 out of 81), and was more frequent in men with a mean age of 41 years old. Combining the findings of various studies, an equal gen-

δους ή δικτυωτού αδαμαντινοβλαστώματος, οι οποίες έχουν οριστεί ως «υβριδικές βλάβες». Μέχρι σήμερα έχουν καταγραφεί 9 περιπτώσεις «υβριδικής βλάβης αδαμαντινοβλαστώματος», η οποία αναφέρθηκε για πρώτη φορά το 1987 (Waldron και el-Mofty, 1987).

Η εκτεταμένη δεσμοπλασία που παρατηρείται στο υπόστρωμα είναι ένα σταθερό χαρακτηριστικό εύρημα, που χαρακτηρίζεται από ινώδη συνδετικό ιστό με λίγα κύτταρα και με άφθονες παχιές κολλαγόνες ίνες, που φαίνεται σαν να πιέζουν περιφερικά τις νησίδες του οδοντογενούς επιθηλίου και ο μηχανισμός της παραμένει αδιευκρίνιστος (Philipsen και συν. 2001a). Μία ανοσοϊστοχημική μελέτη έδειξε ότι ο δεσμοπλαστικός τύπος σε αντίθεση με το θυλακιώδη, εμφανίζει έντονη έκφραση του κολλαγόνου τύπου VI στις περιοχές των νησιδίων που γειτνιάζουν με τον όγκο, που υποδεικνύει μία ενεργή de novo σύνθεση των πρωτεϊνών της εξωκυττάριας θεμέλιας ουσίας και συνεπώς καινούργια παραγωγή συνδετικού ιστού (Philipsen και συν. 1992). Σε άλλη μελέτη παρατηρήθηκε υψηλή παραγωγή του μεταμορφωτικού αυξητικού παράγοντα- TGF-β, γεγονός που μπορεί να ευθύνεται για την παρατηρούμενη δεσμοπλασία (Eversole και συν. 1984, Barnes, 2005).

Αυτός ο τύπος αδαμαντινοβλαστώματος χαρακτηρίζεται από πιο επιθετική βιολογική συμπεριφορά και η χειρουργική του αφαίρεση καθίσταται δύσκολη, λόγω της ενδοοστικής διείσδυσης που πραγματοποιεί ο συνδετικός ιστός. Η προτεινόμενη αντιμετώπιση για το δεσμοπλαστικό αδαμαντινοβλάστωμα είναι η χειρουργική αφαίρεση en block (Goldblatt και συν. 1982, Kramer και συν. 1992, Lam και συν. 1998).

ε) Ο κοκκιοκυτταρικός (granular cell) τύπος (Εικ. 6) αποτελείται από θυλάκια, στην κεντρική περιοχή των οποίων ανευρίσκονται κοκκιοκύτταρα. Αυτά είναι μεγάλα κύτταρα με πλούσιο, ηωσινόφιλο, κοκκιώδες κυτταρόπλασμα και πυκνωτικό πυρήνα, που συνήθως εντοπίζεται στην περιφέρεια του κυττάρου. Τα κυτταροπλασματικά κοκκία των κοκκιοκυττάρων είναι PAS θετικά και με μελέτες στο ηλεκτρονικό μικροσκόπιο έχει αποδειχθεί ότι είναι λυσοσώματα (Αγγελόπουλος και συν. 2000, Neville και συν. 2009).

στ) Ο βασικοκυτταρικός (basal cell) τύπος είναι ο λιγότερο συχνός και συνίσταται σε ομάδες ομοιόμορφων βασικοειδών κυττάρων, που ιστολογικά μοιάζουν πολύ με το βασικοκυτταρικό καρκίνωμα του δέρματος. Στις κεντρικές περιοχές των νησίδων δεν εμφανίζεται αστεροειδές δίκτυο, ενώ τα περιφερικά κύτταρα τείνουν να είναι περισσότερο κυβοειδή παρά γωνιώδη (Αγγελόπουλος και συν. 2000, Neville και συν. 2009).

2) Μονοκυστικό αδαμαντινοβλάστωμα: Αν και σύμφωνα με μελέτες από το 1970 και 1980, η καλή θεραπευτική ανταπόκριση της βλάβης υποδείκνυε ότι αυτός ο τύπος αδαμαντινοβλαστώματος μπορεί να έχει λιγότερο επιθετική βιολογική συμπεριφορά, νεότερες έρευνες έχουν αμφισβητήσει αυτήν την άποψη, τουλάχιστον

der distribution of the tumor was apparent (Philipsen et al. 2001a).

Desmoplastic type is believed to be a variant of the centrally located conventional ameloblastoma, that usually appears as a painless swelling of a size between 1.0 and 8.5 cm at the greatest diameter (Philipsen et al. 2001a); it may perforate the osseous cortex and expand into the soft tissues (Lam et al. 1998). Most frequently it is located in the area of the anterior teeth and of the premolars in the upper or lower jaw (Reichart et al. 1995).

Radiographically it usually appears as a typical fibro-osseous lesion, as it is described as a well- or ill-defined mixed radiolucent and radiopaque area (Shashikanth et al. 2007). Histologically it contains small round or follicular epithelial islands and cords of odontogenic epithelium, which have an "animal-like" configuration in a densely collagenous stroma (Neville et al. 2009). The epithelial cells at the periphery of the islands are cuboidal, occasionally with hyperchromatic nuclei, which rarely look like ameloblasts. The centre of the epithelial islands may appear hypercellular with spindle-shaped or epithelioid cells. Tumour islands commonly contain microcysts, which are either empty or contain eosinophilic amorphous deposits (Philipsen et al. 2001a). Acanthomatous metaplasia and foci of central keratinisation sporadically occur, while in some cases new bone formation, a special feature of desmoplastic ameloblastoma, may be also noticed (Lam et al. 1998, Philipsen et al. 2001a). Sometimes, desmoplastic type may contain areas of follicular or plexiform ameloblastoma, called "hybrid lesion of ameloblastoma". So far only 9 cases of "hybrid lesions" have been registered, and the first report was made by Waldron and el-Mofty in 1987 (Waldron and el-Mofty, 1987).

The observed extensive stromal desmoplasia is a constant typical finding, and it is characterized by fibrous connective tissue with few cells and numerous large collagen fibers that seem to press on the periphery of the odontogenic epithelial islands; its pathogenetic mechanism still remains unclear (Philipsen et al. 2001a). An immunohistochemical study showed that desmoplastic type on the contrary to the follicular, shows intense expression of collagen type VI in the areas of the islands proximal to the tumor, so indicating an active de novo synthesis of extracellular matrix proteins, and a subsequent production of new connective tissue (Philipsen et al. 1992). In another study, high production of the transforming growth factor-β (TGF-β) was demonstrated, a fact that may be responsible for the observed desmoplasia (Eversole et al. 1984, Barnes, 2005).

This ameloblastoma type is characterized by a more aggressive biological behaviour, and its surgical removal is difficult due to the intraosseous infiltration caused by the connective tissue. The en block surgical removal is

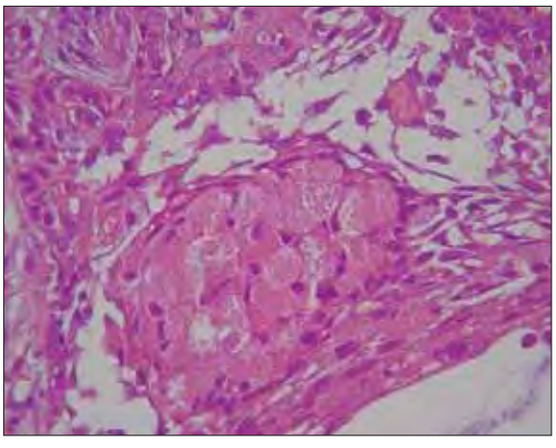

Εικ. 6: Κοκκιοκυτταρικός τύπος αδαμαντινοβλαστώματος, στον οποίο η κεντρική περιοχή των θυλακίων έχει καταληφθεί από κοκκιοκύτταρα με πλούσιο, ηωσινόφιλο, κοκκιώδες κυτταρόπλασμα και πυκνωτικό πυρήνα, που συνήθως εντοπίζεται στην περιφέρεια του κυττάρου. (χρώση Α/Η x400).

Fig. 6: Granular type of ameloblastoma, in which the core of the follicles has been filled with granular cells with abundant, eosinophil, granular cytoplasm and dense nuclei, usually located in the cell periphery. (staining H/E x400).

όσον αφορά σε ένα υποσύνολο των βλαβών. Από διάφορες μελέτες προκύπτει ότι το μονοκυστικό αδαμαντινοβλάστωμα αντιστοιχεί στο 10-46% του συνόλου των ενδοοστικών αδαμαντινοβλαστωμάτων και παραμένει αδιευκρίνιστο αν αποτελεί de novo ανάπτυξη νεοπλάσματος, ή αν είναι το αποτέλεσμα της νεοπλασματικής εξαλλαγής που υφίσταται το μη νεοπλασματικό κυστικό επιθήλιο (Neville και συν. 2009). Οι Leider και συν. (1985) έχουν διατυπώσει τρεις πιθανούς παθογενετικούς μηχανισμούς για την ανάπτυξη και την εξέλιξη του μονοκυστικού αδαμαντινοβλαστώματος:

α) το λεπτυνθέν επιθήλιο του οργάνου της αδαμαντίνης που συνδέεται με αναπτυσσόμενο δόντι, υφίσταται αδαμαντινοβλαστική εξαλλαγή με μεταγενέστερη κυστική ανάπτυξη,

β) το αδαμαντινοβλάστωμα μπορεί να αναπτυχθεί σε οδοντοφόρο κύστη ή σε μία οδοντική κύστη άλλου τύπου, στην οποία πριν την ανάπτυξη του νεοπλασματικού αδαμαντινοβλαστικού επιθηλίου, έχει προηγηθεί προσωρινή επένδυση από μη νεοπλασματικό πολύστιβο πλακώδες επιθήλιο,

γ) ένα συμπαγές αδαμαντινοβλάστωμα υφίσταται κυστική εκφύλιση των αδαμαντινοβλαστικών νησιδίων και ακολουθεί σύμπτυξη των πολλαπλών κύστεων, με αποτέλεσμα την ανάπτυξη μιας μονοκυστικής βλάβης.

Από τις τρεις αυτές θεωρίες οι συγγραφείς θεωρούν τη δεύτερη ως πιο πιθανή (Leider και συν. 1985), ενώ άλλοι υποστηρίζουν ότι το μονοκυστικό αδαμαντινοβλάστωμα συνιστά κυστικό νεόπλασμα de novo. (Ackermann, 1998). Υπέρ αυτής της άποψης συνηγορεί και το αποτέλεσμα έρευνας, σύμφωνα με την οποία όλες οι περιοχές του κυστικού νεοπλασματικού επιθηλίου των μονοκυστικών αδαμαντινοβλαστωμάτων που εξετάστηκαν, επέδειξαν σε βαθμό στατιστικά σημαντικό περισσότερα θετικά κύτταρα όταν βάφτηκαν με τη χρώση του πολλαπλασιαστικού κυτταρικού πυρηνικού αντιγόνου-PCNA σε σχέση με τα κύτταρα της επιθηλιακής επένδυσης οδοντοφόρων κύστεων (Li και συν. 1995). Μέχρι σήμερα παραμένει δύσκολη η εξαγωγή ασφαλών συμπερασμάτων για οποιαδήποτε από τις θεωρίες αυτές (Philipsen και Reichart, 1998).

considered the treatment of choice for the desmoplastic ameloblastoma (Goldblatt et al. 1982, Kramer et al. 1992, Lam et al. 1998).

e) Granular cell type (Fig. 6) is consisted of follicles which contain granular cells in the centre. These are large cells with abundant, eosinophilic, granular cytoplasm, which is usually located in the cell periphery. The cytoplasmic granules are PAS positive and ultrastrudural studies have identified them as lysosomes (Angelopoulos et al. 2000, Neville et al. 2009).

f) Basal cell type is the least common type and is composed of nests of uniform basaloid cells, which histopathologically resemble basal cell carcinoma of the skin. In the central portions of the lesion there is no stellate reticulum, and the peripheral cells tend to be cuboidal rather than columnar (Angelopoulos et al. 2000, Neville et al. 2009).

2) Unicystic ameloblastoma: Although its response to treatment in reported series from 1970 to 1980 suggested that this ameloblastoma type might have a less aggressive biological behaviour, more recent studies have disputed this concept, at least regarding a subgroup of this lesion. Various studies have shown that unicystic ameloblastoma accounts for 10% to 46% of all intraosseous ameloblastomas and still remains unclear whether it originates de novo as a neoplasm, or it is the result of neoplastic transformation of non-neoplastic cyst epithelium (Neville et al. 2009). Leider et al (1985) have proposed three potential pathogenetic mechanisms for the development and evolvement of unicystic ameloblastoma:

a) the reduced enamel epithelium associated with a developing tooth undergoes ameloblastic transformation with subsequent cystic development,

b) ameloblastomas may arise in a dentigerous or other type of odontogenic cyst, in which the neoplastic ameloblastic epithelium is preceded temporarily by a non-neoplastic stratified squamous epithelial lining,

c) a solid ameloblastoma undergoes cystic degeneration of tumour islands with subsequent fusion of multiple microcysts to develop a unicystic lesion.

Το μονοκυστικό αδαμαντινοβλάστωμα παρατηρείται συχνότερα σε νεαρά άτομα, καθώς το 50% περίπου των περιπτώσεων διαγιγνώσκονται κατά τη 2η δεκαετία της ζωής και η αναλογία γυναικών προς άνδρες είναι 1:1.3 (Reichart και συν. 1995). Το 90% των περιπτώσεων του μονοκυστικού αδαμαντινοβλαστώματος εντοπίζεται στην οπίσθια περιοχή της κάτω γνάθου. Η βλάβη είναι συνήθως ασυμπτωματική και εμφανίζεται ως μία περιγεγραμμένη ακτινοδιαύγαση που περιβάλλει τη μύλη ενός έγκλειστου τρίτου γομφίου της κάτω γνάθου, προσομοιάζοντας με οδοντοφόρο κύστη σε ποσοστό που κυμαίνεται μεταξύ 52 και 100% (Neville και συν. 2009, Philipsen και Reichart, 1998). Άλλοτε μπορεί να εμφανιστεί ως μία καλά περιγεγραμμένη ακτινοδιαύγαση και να εκληφθεί ως υπολειμματική, αρχέγονη ή ακρορριζική κύστη ή να έχει και πολυεστιακό χαρακτήρα (Philipsen και Reichart, 1998).

Ιστολογικά, έχουν περιγραφεί τρεις τύποι του μονοκυστικού αδαμαντινοβλαστώματος, ο αυλικός, ο ενδοαυλικός και ο τοιχωματικός (Neville και συν. 2009).

Στο αυλικό μονοκυστικό αδαμαντινοβλάστωμα (luminal unicystic ameloblastoma), ο όγκος περιορίζεται στην επιθηλιακή επένδυση του κυστικού χώρου. Η βλάβη αποτελείται από ινώδες κυστικό τοίχωμα με επένδυση που αποτελείται ολοκληρωτικά ή μερικώς από αδαμαντινοβλαστικό επιθήλιο, το οποίο παρουσιάζει μία βασική στιβάδα από γωνιώδη ή κυβοειδή κύτταρα με υπερχρωματικό πυρήνα που εμφανίζουν ανάστροφη πόλωση. Τα υπερκείμενα επιθηλιακά κύτταρα έχουν χαλαρή διάταξη και προσομοιάζουν με το αστεροειδές δίκτυο (Neville και συν. 2009).

Στο ενδοαυλικό μονοκυστικό αδαμαντινοβλάστωμα (intraluminal unicystic ameloblastoma), προσεκβολές αδαμαντινοβλαστώματος προβάλλουν από την κυστική επένδυση εντός του κυστικού χώρου (Εικ. 7 και 8). Αυτά τα οζίδια μπορεί να πληρούν ελάχιστα ή περισσότερο τον ενδοκυστικό χώρο. Σε ορισμένες περιπτώσεις, οι οποίες αναφέρονται ως δικτυωτό μονοκυστικό αδαμαντινοβλάστωμα (plexiform unicystic ameloblastoma), το τμήμα του όγκου που προβάλλει εντός του κυστικού χώρου παρουσιάζει ένα οιδηματώδες, δικτυωτό πρότυπο (Neville και συν. 2009).

Στο τοιχωματικό μονοκυστικό αδαμαντινοβλάστωμα (mural unicystic ameloblastoma), το ινώδες κυστικό τοίχωμα διηθείται από τυπικό θυλακιώδες ή δικτυωτό αδαμαντινοβλάστωμα σε ποικίλη έκταση και βάθος. Συνεπώς, σε περίπτωση υποψίας μονοκυστικού αδαμαντινοβλαστώματος είναι αναγκαία η μελέτη τομών ποικίλου βάθους, ώστε να αποκλειστεί η πιθανότητα τοιχωματικής διήθησης από τα κύτταρα του όγκου (Neville και συν. 2009).

Γενικά το ποσοστό υποτροπής του μονοκυστικού αδαμαντινοβλαστώματος μετά από συντηρητική χειρουργική αφαίρεση αναφέρεται να είναι μικρότερο του 25% και μάλιστα στην περίπτωση του ενδοαυλικού τύπου,

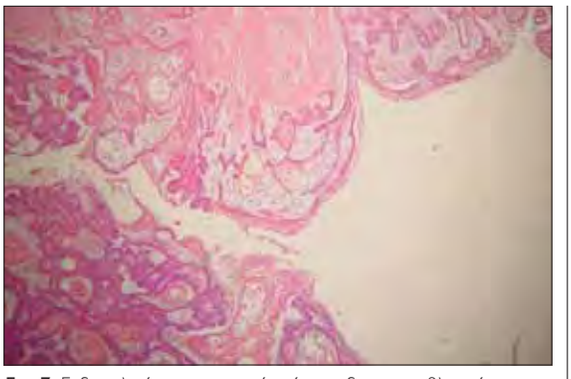

Εικ. 7: Ενδοαυλικός μονοκυστικός τύπος αδαμαντινοβλαστώματος στον οποίο ανευρίσκονται αδαμαντινοβλαστικές προσεκβολές του κυστικού επιθηλίου που προβάλλουν εντός του κυστικού χώρου. Αυτά τα ενδοαυλικά οζίδια μπορεί να πληρούν ελάχιστα ή περισσότερο τον ενδοαυλικό χώρο και συχνά εμφανίζουν χαρακτηριστική δικτυωτή αρχιτεκτονική. (χρώση Α/Η x100).
Fig. 7: Intraluminal unicystic type of ameloblastoma which demonstrates ameloblastic nodules of the cystic epithelium projecting into the cyst. These intraluminal nodules may occupy more or less the intraluminal space and often demonstrate a typical plexiform architecture. (staining H/E x100).

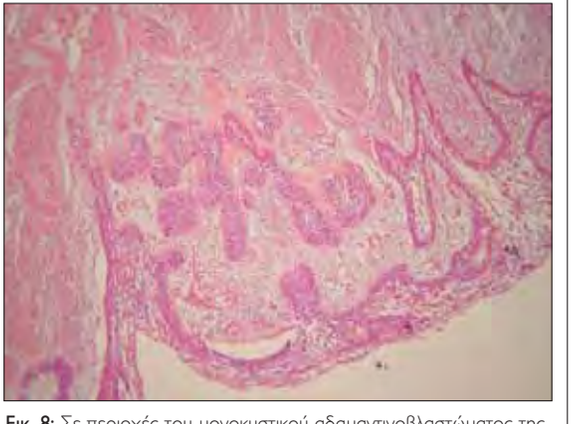

Εικ. 8: Σε περιοχές του μονοκυστικού αδαμαντινοβλαστώματος της Εικ.7, παρατηρούνται νησίδια αδαμαντινοβλαστώματος, τα οποία εξορμώνται από την κυστική επένδυση και διηθούν το συνδετικό ιστό του κυστικού τοιχώματος. (χρώση Α/Η x400).
Fig. 8: In some portions of the unicystic ameloblastoma of Fig. 7, there are ameloblastic islands, that arise from the cyst lining and infiltrate the connective tissue of the cystic wall. (staining H/E x400).

The authors consider the second theory as the most likely (Leider et al. 1985), while others support that unicystic ameloblastoma is a de novo cystic neoplasm (Ackermann, 1998). In favour of the later consideration is also a study, according to which all the examined portions of the cystic neoplasmic epithelium of the unicystic ameloblastomas, showed significantly more PCNA (proliferating cell nuclear antigen) positive cells comparing to dentigerous cyst linings (Li et al. 1995). However, it is still difficult to produce safe conclusions for any of the above theories (Philipsen and Reichart, 1998).

Unicystic ameloblastoma usually occurs in young individuals, as 50% of the cases are diagnosed during the second decade of life, and the female to male ratio is 1:1.3 (Reichart et al. 1995). The 90% of all unicystic

έχει υπολογιστεί να αγγίζει μόλις το 10,7%. Όμως, το τοιχωματικό μονοκυστικό αδαμαντινοβλάστωμα θεωρείται ότι είναι πιο πιθανό να υποτροπιάσει συγκριτικά με τους άλλους δύο τύπους μονοκυστικού αδαμαντινοβλαστώματος, λόγω παραμονής υπολειπόμενων επιθηλιακών νησίδων του όγκου μετά από από μία απλή εκπυρήνιση και προτείνεται ευρύτερη χειρουργική εκτομή της βλάβης (Philipsen και Reichart, 1998, Ord και συν. 2002).

Γενικά, πιστεύεται ότι η βιολογική συμπεριφορά του μονοκυστικού αδαμαντινοβλαστώματος είναι ηπιότερη από την αντίστοιχη του συμπαγούς και θεωρείται ότι μπορεί να αντιμετωπιστεί με μία πιο συντηρητική χειρουργική αφαίρεση. Όμως, το 50-70% των περιπτώσεων που έχουν ανασκοπηθεί παρουσίαζαν ικανότητα διήθησης, δηλωτική μιας επιθετικής συμπεριφοράς που είχε αγνοηθεί. Ανοσοϊστοχημικά έχει βρεθεί ότι στο μονοκυστικό αδαμαντινοβλάστωμα, τα κυτταρικά νησίδια που διηθούσαν το κυστικό τοίχωμα, έδειξαν ένα σημαντικά υψηλότερο δείκτη για το PCNA από ότι τα κύτταρα των ενδοαυλικών αποφυάδων. Οι περιοχές της κυστικής επένδυσης του όγκου είχαν σχετικά λιγότερα θετικά κύτταρα για την PCNA χρώση, από ότι τα κύτταρα που διηθούσαν ή τα κύτταρα των ενδοαυλικών οζιδίων. Οι αντίστοιχοι δείκτες για το συμπαγές αδαμαντινοβλάστωμα θυλακιώδους τύπου ήταν σημαντικά υψηλότεροι, συγκριτικά με το σύνολο των περιοχών του μονοκυστικού αδαμαντινοβλαστώματος. Επομένως, αυτοί οι δείκτες πολλαπλασιασμού μπορεί να αποβούν χρήσιμοι στην κατανόηση της βιολογικής συμπεριφοράς, διάγνωση και θεραπεία του αδαμαντινοβλαστώματος (Li και συν. 1995).

3) Περιφερικό (εξωοστικό) αδαμαντινοβλάστωμα: αντιστοιχεί μόλις στο 1% του συνόλου των αδαμαντινοβλαστωμάτων και περιγράφηκε για πρώτη φορά από τον Kuru (1911). Παρουσιάζει τη μέγιστη συχνότητα εμφάνισης μεταξύ της 5ης και 6ης δεκαετίας ζωής, με μέσο όρο ηλικίας τα 52 έτη και εμφανίζεται συχνότερα στους άνδρες (Neville και συν. 2009). Προέρχεται πιθανότατα από υπολείμματα της οδοντικής ταινίας που βρίσκονται στο στοματικό βλεννογόνο των ούλων ή των φατνιακών αποφύσεων ή από τα επιθηλιακά κύτταρα της βασικής στιβάδας του καλυπτικού επιθηλίου (Buchner και Sciubba, 1987) και αναπτύσσεται εξωοστικά (Neville και συν. 2009), ενώ σπανιότερα προκαλεί επιφανειακή διήθηση του υποκείμενου φατνιακού οστού (Kawano και συν. 1992, Takamori και συν. 1994). Μέχρι σήμερα όμως, δεν έχει διευκρινιστεί αν το περιφερικό αδαμαντινοβλάστωμα αποτελεί αληθή νεοπλασματική ποικιλία του ενδοοστικού αδαμαντινοβλαστώματος ή αμάρτωμα (Ide και συν. 2002).

Το περιφερικό αδαμαντινοβλάστωμα αναπτύσσεται συνήθως στα ούλα και στο φατνιακό βλεννογόνο της οπίσθιας περιοχής της κάτω γνάθου (Martelli-Junior και συν. 2005) και εμφανίζεται ως ένας ανώδυνος, μη

ameloblastoma cases is located in the posterior area of the mandible. The lesion is commonly asymptomatic, and appears as a well-defined radiolucency surrounding the crown of a lower impacted third molar, thus being similar to a dentigerous cyst at a percentage ranging from 52% to 100% (Neville et al. 2009, Philipsen and Reichart, 1998). In other cases it may appear as a well-defined radiolucency, and be confused with residual or apical cyst or may also be multilocular (Philipsen and Reichart, 1998).

Histologically three types of unicystic ameloblastoma have been described: luminal, intraluminal and mural (Neville et al 2009).

In luminal unicystic ameloblastoma, the tumor is confined to the luminal surface of the cyst. The lesion is composed of a fibrous cyst wall with a lining consisting totally or partially of ameloblastic epithelium, which shows a basal layer of angular or cuboidal cells with reversely polarized hyperchromatic nuclei. The overlying epithelial cells are loosely arranged and resemble stellate reticulum (Neville et al. 2009).

In intraluminal unicystic ameloblastoma, nodules of ameloblastoma project from the cystic lining into the lumen of the cyst (Fig. 7 and 8). These nodules may be filling partially or totally the cystic lumen. In some cases, referred to as plexiform unicystic ameloblastoma, the portion of the tumor that projects into the luminal space shows an edematous, plexiform pattern (Neville et al. 2009).

In mural unicystic ameloblastoma, the fibrous cystic wall is infiltrated by typical follicular or plexiform ameloblastoma, the depth and extent of which vary considerably. Therefore, in a presumed case of unicystic ameloblastoma the examination of multiple sections through many levels is necessary, in order to exclude the possibility of mural invasion of tumor cells (Neville et al. 2009).

In general, the reported recurrence rate after treatment of unicystic ameloblastoma with conservative surgical removal is less than 25%, and particularly in the case of intraluminal type reaches approximately 10.7%. However, the mural unicystic ameloblastoma is considered more prone to show recurrence compared to the other two subtypes of unicystic ameloblastoma, due to the persistence of residual tumor epithelial islands after a simple resection, so that a wider surgical removal of the lesion is recommended (Philipsen and Reichart, 1998, Ord et al. 2002).

Generally, the biological behaviour of unicystic ameloblastoma is milder than the corresponding of the solid type, and a more conservative surgical removal is considered appropriate. On the other hand, 50% to 70% of studied cases showed infiltration, underlying an aggressive behaviour that may have been ignored. Immunohistochemical studies have showed that, in uni-

ελκωμένος, άμισχος ή έμμισχος όγκος με βραδεία ανάπτυξη (Martelli-Junior και συν. 2005, Neville και συν. 2009), που μπορεί να έχει κοκκώδη, θηλωματώδη, ρωγμώδη ή ανθοκραμβοειδή επιφάνεια (Zhu και συν. 1995, Pekiner και συν. 2007). Η χροιά της βλάβης μπορεί να είναι αντίστοιχη με αυτήν του φυσιολογικού βλεννογόνου ή έντονα ερυθρή και το μέγεθός της είναι συνήθως μικρότερο από 1.5 cm. (Vanoven και συν. 2008, Neville και συν. 2009). Τα κλινικά χαρακτηριστικά του όγκου είναι μη ειδικά και τις περισσότερες φορές εκλαμβάνεται ως ίνωμα ή αιμαγγειωματοειδές κοκκίωμα (Neville και συν. 2009), περιφερικό γιγαντοκυτταρικό κοκκίωμα, περιφερικό οστεοποιό ίνωμα και σπανιότερα ως θήλωμα (Shetty, 2005). Πάντως, στη διεθνή βιβλιογραφία έχουν αναφερθεί περιπτώσεις στις οποίες οι θεράποντες ιατροί είχαν σοβαρό δίλημμα, κατά πόσο η παρατηρούμενη βλάβη θα αποδιδόταν σε περιφερικό αδαμαντινοβλάστωμα που έχει προκαλέσει επιφανειακή οστική απορρόφηση, ή σε ενδοοστικό αδαμαντινοβλάστωμα που εξορμάται από το φατνιακό οστούν και επεκτείνεται στα μαλακά μόρια των ούλων (Ide και συν. 2002).

Ιστολογικά, το περιφερικό αδαμαντινοβλάστωμα έχει νησίδες αδαμαντινοβλαστικού επιθηλίου που καταλαμβάνουν τη θηλώδη μοίρα του χορίου κάτω από το καλυπτικό επιθήλιο (Neville και συν. 2009) και αποτελούνται από μία κεντρική μάζα κυττάρων σε χαλαρή διάταξη, τα οποία προσομοιάζουν με το αστεροειδές δίκτυο (Pekiner και συν. 2007). Το πολλαπλασιαζόμενο επιθήλιο μπορεί να επιδείξει οποιοδήποτε από τα χαρακτηριστικά που έχουν περιγραφεί για το ενδοοστικό αδαμαντινοβλάστωμα. Στο 50% των περιπτώσεων παρατηρείται σύνδεση του όγκου με τη βασική στιβάδα του καλυπτικού επιθηλίου. Δεν έχει όμως διευκρινιστεί, αν αυτό το γεγονός υποδηλώνει προέλευση του όγκου από τη βασική επιθηλιακή στιβάδα, ή απλά αντιστοιχεί στη σύζευξή του με το καλυπτικό επιθήλιο (Neville και συν. 2009). Επίσης, το περιφερικό αδαμαντινοβλάστωμα διαθέτει αρκετά κοινά μικροσκοπικά στοιχεία με την αντίστοιχη εικόνα του βασικοκυτταρικού καρκινώματος, το οποίο όμως δεν εμφανίζεται ενδοστοματικά (Αγγελόπουλος και συν. 2000, Vanoven και συν. 2008, Neville και συν. 2009).

Γενικά, το περιφερικό αδαμαντινοβλάστωμα θεωρείται ότι έχει καλύτερη πρόγνωση από το ενδοοστικό (Gardner, 1996), ενώ το ποσοστό υποτροπής για το περιφερικό αδαμαντινοβλάστωμα μετά από αφαίρεση, είναι 16-19% έναντι του 20-33% που είναι για το ενδοοστικό αδαμαντινοβλάστωμα (Philipsen και συν. 2001β). Όμως, καθώς δεν μπορεί να ειπωθεί με βεβαιότητα ότι το περιφερικό αδαμαντινοβλάστωμα δεν έχει ενδογενές δυναμικό διηθητικής αύξησης, προτείνεται η διενέργεια εκτομής en block, όταν το περιφερικό αδαμαντινοβλάστωμα εμφανίζεται ως ένας θηλωματώδης όγκος, μεγέθους μεγαλύτερου από 20 χιλιοστά, που

cystic ameloblastoma the cell islands that infiltrated the cystic wall demonstrated a higher PCNA index compared to intaluminal nodules. The portions of the tumor cyst linings had relatively less PCNA positive cells, comparing to the infiltrating cells or the cells of the intraluminal nodules. The corresponding indices for the solid follicular ameloblastoma were significantly higher, in comparison to the total portions of the unicystic ameloblastoma. Therefore, these proliferation indices may contribute to the better understanding of the biological behaviour, diagnosis and treatment of ameloblastoma (Li et al. 1995).

3) Peripheral (extraosseous) ameloblastoma: accounts for 1% of total ameloblastoma cases and it was first described by Kuru (1911). It shows the maximum appearance rate between the 5th and 6th decade of life, with a mean age of 52 years, and most frequently develops in males (Neville et al. 2009). Most probably it originates from the dental lamina remnants located in the oral mucosa of the gingiva, or the alveolar bone, or from the basal cell layer of surface epithelium (Buchner and Sciubba, 1987) and grows extraosseously (Neville et al. 2009). Less frequently, it infiltrates superficially the underlying alveolar bone (Kawano et al. 1992, Takamori et al. 1994). It still remains unclear, whether peripheral ameloblastoma is a true neoplastic variant of the intraosseous ameloblastoma, or it represents a hamartoma (Ide et al. 2002).

Peripheral ameloblastoma usually grows in the gingiva and alveolar mucosa of the posterior region of the mandible (Martelli-Junior et al. 2005), and appears as a painless, non-ulcerated, sessile or pedunculated tumour that progresses slowly (Martelli-Junior et al. 2005, Neville et al. 2009), and may have a granular, pebbly, papillary, or warty surface (Zhu et al. 1995, Pekiner et al. 2007). It may be of normal mucosa coloration or dark red, and normally its size is less than 1.5 cm (Vanoven et al. 2008, Neville et al. 2009). The clinical characteristics of the tumor are non-specific, and in most of the cases it is considered as fibroma or pyogenic granuloma (Neville et al. 2009), peripheral giant cell granuloma, peripheral ossifying fibroma and rarely as a papilloma (Shetty, 2005). However, there have been reported cases in which the surgeon could not decide, whether the lesion was a peripheral ameloblastoma that had caused superficial bone resorption, or an intraosseous ameloblastoma that originated from the alveolar bone and had extended to the soft tissues of the gingiva (Ide et al. 2002).

Histologically, peripheral ameloblastoma contains islands of ameloblastic epithelium, that extend up to the papillary portion of the corium right under epithelium (Neville et al. 2009), and consist of a central cell mass of loose arrangement, which are similar to the stellate reticulum (Pekiner et al. 2007). The proliferat-

έχει προκαλέσει επιφανειακή οστική διάβρωση (Ide και συν. 2002).
Επίσης, αν και σπάνιο, δεν πρέπει να παραβλέπεται το ενδεχόμενο υποτροπής του περιφερικού αδαμαντινοβλαστώματος και η συσχέτισή του ή εξέλιξή του, σε δυσπλασία και κακοήθεια. Έχει αναφερθεί ότι οι υποτροπές συμβαίνουν περίπου 8 χρόνια μετά την αρχική εκδήλωση και συνεπώς προτείνεται η παρακολούθηση των ασθενών αυτών (Ng και Siar 1990, Wettan και συν. 2001). Επίσης, έχουν αναφερθεί σπάνιες περιπτώσεις κακοήθους εξαλλαγής, η οποία υποστηρίχθηκε από τη διάχυτη διήθηση, την επιθετική αύξηση και την καταστροφική υποτροπή της βλάβης (Ide και Kusama 2004, Wettan και συν. 2001).

ΚΑΚΟΗΘΕΙΣ ΠΟΙΚΙΛΙΕΣ ΑΔΑΜΑΝΤΙΝΟΒΛΑΣΤΩΜΑΤΟΣ

Τα κακοήθη αδαμαντινοβλαστώματα αντιστοιχούν σε λιγότερο από το 1% του συνόλου των αδαμαντινοβλαστωμάτων και διακρίνονται στα μεταστατικά και στα πιο επιθετικά αδαμαντινοβλαστικά καρκινώματα (Barnes και συν. 2005, Neville και συν. 2009).
Ως *μεταστατικό αδαμαντινοβλάστωμα,* ορίζεται ένα αδαμαντινοβλάστωμα που μεθίσταται, παρά την καλοήθη ιστολογική του εικόνα. Η συνήθης εντόπιση είναι στους πνεύμονες, γεγονός που εκλαμβάνεται ως επέκταση λόγω εισρόφησης ή εμφύτευσης στον πνεύμονα. Όμως, η περιφερική εντόπιση ορισμένων πνευμονικών μεταστάσεων υποδηλώνει ότι, είναι πιθανότερο να έχουν προκληθεί μέσω της λεμφικής ή αιματογενούς οδού και όχι μέσω εισρόφησης (Barnes και συν. 2005).
Το *αδαμαντινοβλαστικό καρκίνωμα* μπορεί να αναπτυχθεί de novo ή από κακοήθη εξαλλαγή ενός καλοήθους αδαμαντινοβλαστώματος (Kumamoto και Ooya 2006, Abiko και συν. 2007) και διακρίνεται στον πρωτοπαθή τύπο, στο δευτεροπαθή (αποδιαφοροποιημένο) ενδοοστικό και στο δευτεροπαθή (αποδιαφοροποιημένο) περιφερικό τύπο (Barnes και συν. 2005).
Ο πρωτοπαθής τύπος του αδαμαντινοβλαστικού καρκινώματος συνιστά μία σπάνια πρωτοπαθή οδοντογενή μορφή κακοήθειας, που εμφανίζει συνδυασμό του συνήθους ιστολογικού προτύπου του αδαμαντινοβλαστώματος με κακοήθη κυτταρολογικά χαρακτηριστικά (π.χ. πλειομορφισμό, μιτωτική δραστηριότητα, νέκρωση, περινευρική διήθηση, βαθυχρωματικούς πυρήνες κ.α.) ανεξάρτητα από την παρουσία ή μη μεταστάσεων (Barnes και συν. 2005, Neville και συν. 2009).
Η διαφορική διάγνωση περιλαμβάνει αδαμαντινοβλαστώματα που παρουσιάζουν περιστασιακά υψηλό μιτωτικό δείκτη και διάφορα οδοντογενή καρκινώματα, όπως το πρωτοπαθές ακανθοκυτταρικό καρκίνωμα και το διαυγοκυτταρικό οδοντογενές καρκίνωμα. Έχει βρεθεί ότι η ανευπλοειδία είναι συχνή στα αδαμαντινοβλα-

ing epithelium may demonstrate any of the characteristics that have been described above for the intraosseous ameloblastoma. In 50% of the cases there is connection of the tumor with the basal cell layer of surface epithelium, but it still remains unclear if this finding is suggestive of the tumor's origin from the epithelial basal cell layer, or simply represents its connection with the surface epithelium (Neville et al. 2009). Moreover, peripheral ameloblastoma shares several common microscopic features with basal cell carcinoma, which does not develop intraorally (Angelopoulos et al. 2000, Vanoven et al. 2008, Neville et al. 2009).
In total, peripheral ameloblastoma is believed to have a better prognosis compared to intraosseous types (Gardner, 1996), and its recurrence rate after simple surgical removal is 16-19% (in contrast to 20-33% for intraosseous ameloblastoma) (Philipsen et al. 2001b). However, since it cannot be ascertained that peripheral ameloblastoma does not have endogenous potential of invading growth, en block resection is suggested when peripheral ameloblastoma appears as a papillary tumour, greater than 20 mm that has caused superficial osseous erosion (Ide et al. 2002).
Although it is rare, the possibility of peripheral ameloblastoma recurrence and its transformation to dysplasia or malignancy should not be ignored. It has been reported that recurrences occur almost 8 years after the initial appearance, and therefore close follow-up of these patients is recommended (Ng and Siar 1990, Wettan et al. 2001). Additionally, some rare cases of malignant transformation have been reported, showing diffuse invasion, aggressive growth and catastrophic recurrence of the lesion (Ide and Kusama 2004, Wettan et al. 2001).

MALIGNANT AMELOBLASTOMA VARIANTS

Malignant ameloblastomas account for less than 1% of total ameloblastomas, and are classified to metastasizing ameloblastomas and to the more aggressive ameloblastic carcinomas (Barnes et al. 2005, Neville et al. 2009).
Metastasizing ameloblastoma is defined as an ameloblastoma that metastasizes despite its benign histological image. The most frequent location of metastases is the lungs and it is usually regarded as a result of dissemination through aspiration or implantation of tumour cells. However, the peripheral location of some of these lung metastases suggests that they must have occurred by blood or lymphatic routes, rather than aspiration (Barnes et al. 2005).
Ameloblastic carcinoma may develop de novo or from the malignant transformation of an ameloblastoma (Kumamoto and Ooya 2006, Ladeinde et al. 2006,

στικά καρκινώματα και ότι θα μπορούσε να χρησιμέψει ως ισχυρός προγνωστικός δείκτης του κακοήθους δυναμικού αμφίβολων βλαβών (Barnes και συν. 2005).
Ο δευτεροπαθής (αποδιαφοροποιημένος) ενδοοστικός τύπος του αδαμαντινοβλαστικού καρκινώματος, αναπτύσσεται σε έδαφος προϋπάρχοντος καλοήθους αδαμαντινοβλαστώματος και είναι εξαιρετικά σπάνιος. Παρατηρείται κυρίως σε ηλικιωμένα άτομα που φέρουν αδαμαντινοβλάστωμα επί μακρύ χρονικό διάστημα. Πριν την κακοήθη εξαλλαγή του αδαμαντινοβλαστώματος συνήθως παρατηρούνται πολλαπλές τοπικές υποτροπές στις γνάθους ή προηγείται ακτινοθεραπεία στην περιοχή (Barnes και συν. 2005).
Ιστολογικά, κατά το πρώιμο στάδιο της αποδιαφοροποίησης παρατηρούνται φωλιές και νησίδες επιθηλίου μέσα σε υπόστρωμα κολλαγόνου, τα οποία αποτελούνται από ένα περιφερικό στρώμα πολωμένων κυττάρων που εγκλείει αστεροειδή και πασσαλοειδή κύτταρα, καθώς και πλειομορφισμός, μιτώσεις, νεκρώσεις, απώλεια κυτταρικής συνοχής και διήθηση νευρικών ινών. Η εγγύτητα με ανατομικές δομές ζωτικής σημασίας, όπως η βάση του κρανίου, είναι σημαντικός παράγοντας για την επίτευξη υγιών χειρουργικών ορίων και για τη βελτίωση του προσδόκιμου επιβίωσης. Πάντοτε, ο ασθενής τίθεται σε μακροχρόνια παρακολούθηση και επανεξέταση (Barnes και συν. 2005).
Ο δευτεροπαθής (αποδιαφοροποιημένος) περιφερικός τύπος αδαμαντινοβλαστικού καρκινώματος προέρχεται από κακοήθη εξαλλαγή προϋπάρχοντος περιφερικού εξωοστικού αδαμαντινοβλαστώματος και μέχρι σήμερα έχουν αναφερθεί 6 τέτοιες περιπτώσεις με ισοκατανομή στα δύο φύλα (Barnes και συν. 2005).
Ιστολογικά, παρατηρείται η συνήθης εικόνα του αδαμαντινοβλαστώματος μέσα στο μαλακό ιστό των ούλων σε συνδυασμό με κυτταρικό και πυρηνικό πλειομορφισμό, ανώμαλες μιτώσεις, διήθηση του φατνιακού οστού και των περιφερικών νεύρων. Η θεραπεία εκλογής είναι η ευρεία τοπική αφαίρεση με en bloc εκτομή του προσβεβλημένου οστικού τμήματος της γνάθου και η μακροχρόνια παρακολούθηση του ασθενούς (Barnes και συν. 2005).

ΠΡΟΓΝΩΣΗ ΚΑΙ ΘΕΡΑΠΕΙΑ

Το αδαμαντινοβλάστωμα εξακολουθεί να θεωρείται ένας τοπικά επιθετικός όγκος και η θεραπευτική του αντιμετώπιση είναι εξατομικευμένη και καθοριζόμενη από το συνδυασμό διαφόρων παραγόντων, όπως η ανατομική εντόπιση, ο κλινικο-ακτινογραφικός τύπος, ο ιστολογικός υπότυπος, η ακτινογραφική απεικόνιση και το μέγεθος της βλάβης (Ανδρεσάκης και συν. 2005). Θεραπεία εκλογής του όγκου παραμένει η χειρουργική αφαίρεση και γενικά αναφέρεται ποσοστό υποτροπής 15-25% μετά από ριζική χειρουργική εκτομή, ενώ μετά από εφαρμογή συντηρητικής χειρουργικής τεχνι-

Abiko et al. 2007), and it is classified in the primary type, the secondary (dedifferentiated) intraosseous, and the secondary (dedifferentiated) peripheral type (Barnes et al. 2005).
Primary type of ameloblastic carcinoma comprises a rare primary odontogenic form of malignancy that shows a combination of the normal histological pattern of ameloblastoma with malignant cellular features (e.g. nuclear hyperchromatism, mitoses, necrosis, perineural infiltration, etc), regardless of the presence of metastases (Barnes et al. 2005, Neville et al. 2009).
The differential diagnosis include ameloblastomas that occasionally present with a high index of mitoses, and various odontogenic carcinomas, such as primary squamous carcinoma and clear-cell odontogenic carcinoma. It has been found that aneuploidy is frequent among ameloblastic carcinomas, and that it could serve as a significant prognostic index of the malignant potential of disputed lesions (Barnes et al. 2005).
Secondary (dedifferentiated) intraosseous type of ameloblastic carcinoma originates from a preexisting benign ameloblastoma, and it is very rare. It is mainly observed in older patients who have had ameloblastoma for a long period of time. Usually, multiple local jaw recurrences or local radiotherapy, precede the malignant transformation of the ameloblastoma (Barnes et al. 2005).
Histologically, during the early stage of de-differentiation clusters or nests and islands of epithelium are observed within a collagenous stroma, which are composed of a peripheral layer or polarized cells enclosing stellate to basaloid cells; pleomorphism, mitoses, necroses, loss of cellular cohesion and infiltration of nerve bundles are also seen. Proximity of the lesion to vital structures such as the skull base, is important in gaining clear surgical margins and an improved survival rate. The patient must remain under close follow-up over an observation period of several years (Barnes et al. 2005).
Secondary (dedifferentiated) peripheral type of ameloblastic carcinoma arises within a preexisting peripheral extraosseous ameloblastoma that undergoes malignant transformation, and to date only 6 cases have been reported demonstrating equal gender distribution (Barnes et al. 2005).
Histologically, the typical image of ameloblastoma is observed as well as cellular and nuclear pleomorphism, irregular mitoses, invasion of alveolar bone and peripheral nerves. The treatment of choice is the wide local excision with en block resection of the involved jaw segment and long-term follow-up of the patient (Barnes et al. 2005).

PROGNOSIS AND TREATMENT

Ameloblastoma is still believed to be a locally aggres-

κής η υποτροπή φτάνει στο 75-90% (Sehdev και συν. 1974). Γενικά, οι βλάβες της άνω γνάθου απαιτούν ριζικότερες χειρουργικές επεμβάσεις λόγω της εγγύτητάς τους με ανατομικές δομές ζωτικής σημασίας όπως είναι το ιγμόρειο και οι οφθαλμικοί κόγχοι (Ελευθεριάδης και συν. 1994, Zwahlen και Gratz, 2002). Αδαμαντινοβλαστώματα που εμφανίζονται ακτινογραφικά ως πολύχωρες ακτινοδιαυγάσεις, θεωρούνται πιο επιθετικά από εκείνα που παρουσιάζονται ως μονόχωρες ακτινοδιαυγάσεις. Η ριζική αντιμετώπιση συνήθως περιλαμβάνει τμηματική εκτομή του προσβεβλημένου οστού με συναφαίρεση κλινικά υγιούς οστού σε έκταση 1-2 εκατοστών περιφερικά της βλάβης (Muller και Slootweg, 1985). Αντίθετα, η συντηρητική χειρουργική αφαίρεση συνίσταται σε μαρσιποποίηση μόνο ή σε συνδυασμό με εκπυρήνιση και στην εκπυρήνιση με οστική απόξεση. Η μαρσιποποίηση μπορεί να βοηθήσει στην αντιμετώπιση ευμεγέθων βλαβών, οι οποίες μειώνονται σε διαστάσεις και υπόκεινται δευτερογενώς σε ολική χειρουργική αφαίρεση (Τηλαβερίδης και συν. 1998, Nakamura και συν. 2002). Το χειρουργικό έλλειμμα που καταλείπεται κατά περίπτωση, μπορεί να αντιμετωπιστεί στα χρονικά πλαίσια της ίδιας της επέμβασης ή μεταγενέστερα, με τη βοήθεια αυτόλογων και ετερόλογων μοσχευμάτων και πολυάριθμων αλλοπλαστικών υλικών και αλλομοσχευμάτων (Sampson και Pogrel, 1999). Με εξαίρεση τις κακοήθεις ποικιλίες του αδαμαντινοβλαστώματος η πρόγνωση θεωρείται γενικά καλή, όμως ακόμη και στην περίπτωση του καλοήθους αδαμαντινοβλαστώματος, μπορεί ορισμένες φορές να επέλθει ο θάνατος, λόγω της τοπικής επέκτασης και διήθησης (Zwahlen και Gratz, 2002). Σε γενικές γραμμές, ο αυξημένος βαθμός υποψίας και η έγκαιρη διάγνωση του αδαμαντινοβλαστώματος, αν είναι δυνατό όταν αυτό έχει ακόμη μικρές διαστάσεις, μπορεί να συμβάλουν καθοριστικά στην πετυχημένη θεραπευτική αντιμετώπισή του, στη βελτιωμένη πρόγνωση και λειτουργική αποκατάσταση του ασθενούς (Ανδρεσάκης και συν. 2005).

sive tumor, and its treatment is individualized and determined by the combination of several factors, such as the anatomic site, the clinical type, the histological subtype, the radiographic imaging and the size of the lesion (Olatain and Adekeye, 1996, Andresakis et al. 2005). The treatment of choice still remains the surgical removal, and in general the reported recurrence rate is 15-25% after a radical surgical resection and 75-90% after the application of a conservative surgical technique (Sehdev et al. 1974). Generally, the maxillary lesions require more radical surgical procedures due to the proximity to vital anatomic sites such as the maxillary sinus and the orbit (Eleftheriadis et al. 1994, Zwahlen and Gratz, 2002). Ameloblastomas that appear as multilocular radiolucencies are believed to be more aggressive than those who appear as unilocular radiolucencies. The radical treatment includes partial resection of the involved bone, and peripheral removal of the clinically healthy bone, in an extent of 1-2 cm around the lesion (Muller and Slootweg, 1985, Olatain and Adekeye, 1996, Adebayo et al. 2002). On the contrary, the conservative surgical removal includes marsupialization alone or in combination with enucleation, as well as enucleation with bone curettage. Marsupialization may help in the treatment of large lesions, which are reduced in size and then may be totally removed (Tilaveridis et al. 1998, Nakamura et al. 2002). The surgical defect that remains may either be treated during the same surgical procedure or subsequently, using autologous and heterologous grafts, and numerous alloplastic materials and allo-grafts (Sampson and Pogrel, 1999). With the exception of the malignant variants of ameloblastoma, generally the prognosis is good, but even in the case of a benign ameloblastoma a lethal outcome is possible, due to local extension and invasion (Zwahlen and Gratz, 2002). In general, increased awareness and the prompt diagnosis of ameloblastoma, if possible when it still has small dimensions, may significantly contribute to successful treatment, improved prognosis and preservation of the function of the patient (Andresakis et al. 2005).

ΒΙΒΛΙΟΓΡΑΦΙΑ/REFERENCES

Αγγελόπουλος ΑΠ, Παπανικολάου Σ, Αγγελοπούλου Ε: Οδοντογενείς όγκοι. Μοντέρνα Στοματική και Γναθοπροσωπική Παθογογία, 3η Εκ. Λίτσας 2000, σελ 457-484

Abiko Y, Nagayasu H, Takeshima M, Yamazaki M, Nishimura M, Kusano K, Kitajo H, Saitoh M, Kawakami T, Chiba I, Kaku T: Ameloblastic carcinoma ex ameloblastoma: report of a case-possible involvement of CpG island hypermethylation of the p16 gene in malignant transformation. Oral Surg Oral Med Oral Pathol Oral Radiol Endod 103:72-76, 2007

Ackermann GL, Altini M, Shear M: The unicystic ameloblastoma: a clinicopathologic study of 57 cases. J Oral Pathol 17:541-546, 1988

Andresakis D, Valsamis S, Rapidis A: Current views in the surgical treatment of jaw ameloblastomas. Hellenic Stomatologikal Review 49:93-107, 2005

Barnes L, Eveson JW, Reichart P, Sidransky D: Odontogenic tumors, In: World Health Organization classification of tumors: pathology and genetics of head and neck tumors. IARC Press 2005, pp.283-327

Beckley ML, Farhood V, Helfend LK, Alijanian A: Desmoplastic ameloblastomas of the mandible: A case report and review of literature. J Oral Maxillofac Surg 60:194-198, 2002

Bredenkamp JK, Zimmerman MC, Mickel RA: Maxillary ameloblastoma. A potentially lethan neoplasm. Arch Otolaryngol Head Neck Surg 115:99-104, 1989

Buchner A, Sciubba JJ: Peripheral epithelial odontogenic tumors: a review. Oral Surg 63:688-697, 1987

Eleftheriadis E, Sklavounos A, Sotiriadou S, Pittara D, Trigonidis G: Mural ameloblastoma of the maxilla. Case report. Greec J Oral Maxillofac Surg 9:59-63, 1994
Eversole LR, Leider AS, Hansen LS: Ameloblastomas with pronounced desmoplasia. J Oral Maxillofac Surg 42:735-40, 1984
Gardner DG: Some current concepts on the pathology of ameloblastomas. Oral Surg Oral Med Oral Pathol Oral Radiol Endod 82:660-669, 1996
Goldblatt LI, Brannon RB, Ellis GL: Squamous odontogenic tumor, report of five cases and review of the literature. Oral Surg Oral Med Oral Pathol 54:187-196, 1982
Ide F, Kusama K, Tanaka A, Sakashita H: Peripheral ameloblastoma is not a hamartoma but rather more of a neoplasm. Oral Oncol 38:318-320, 2002
Ide F, Kusama K: Difficulty in predicting biological behaviour of peripheral ameloblastoma. Oral Oncol 40:651-652, 2004
Kawano K, Mizuki H, Yanagisawa S: Peripheral ameloblastoma exhibiting an invasion of the alveolar bone: report of a case. J Jap Soc Oral Tum 4:88-92, 1992
Kramer IRH, Pindborg JJ, Shear M. Histological typing of odontogenic tumors. 2nd edition Springer-Verlag Berlin: 1992, pp. 11-25
Kumamoto H, Ooya K: Immunohistochemical detection of retinoblastoma protein and E2 promoter-binding factor-1 in ameloblastomas. J Oral Pathol Med. 35:183-189, 2006
Kuru H: Ueber das adamantinom. Centralbl f allg path u path anatomie (iena) 22:291, 1911
Lam KY, Chan ACL, Wu PC, Chau KY, Tideman H, Wei W: Desmoplastic variant of ameloblastoma in Chinese patients. Br J Oral Maxillofac Surg 36:129-134, 1998
Leider AS, Eversole LR, Barkin ME: Cystic ameloblastoma. Oral Surg Oral Med Oral Pathol 60:624-630, 1985
Li TJ, Browne RM, Matthews JB: Expression of proliferating cell nuclear antigen (PCNA) and Ki-67 in unicystic ameloblastoma. Histopathology 26:219-228, 1995
Martelli-Junior H, Souza L, Santos L, Melo-Filho MR, De Paula AM: Peripheral ameloblastoma: a case report. Oral Surg Oral Med Oral Path Oral Radiol Endod 99:E31-3, 2005
Mendenhall WM, Werning JW, Fernandes R, Malyapa RS, Mendenhall NP: Ameloblastoma. Am J Clin Oncol 30:645-648, 2007
Muller H, Slootweg PG: The Ameloblastoma, the controversial approach to therapy. J Maxillofac Surg 13:79-84, 1985
Nakamura N, Higuchi Y, Mitsuyasu T, Santra F, Ohishi M: Comparison of long-term results between different approaches to ameloblastoma. Oral Surg 93:13-20, 2002
Namin AK, Azad TM, Eslami B, Sarkarat F, Shahrokhi M, Kashanian F: A study of the relationship between ameloblastoma and human papiloma virus. J Oral Maxillofac Surg 61:467-470, 2003
Neville BW, Damma DD, Allen CM, Bouquot JE: Tumors of odontogenic epithelium-Ameloblastoma, In: Neville BW, Damma DD, Allen CM, Bouquot JE: Oral and Maxillofacial Pathology, 3rd edition WB Saunders, Philadelphia: 2009, pp.702-712
Ng KH, Siar CH: Peripheral ameloblastoma with clear cell differentiation. Oral Surg Oral Med Oral Pathol 70:210-213, 1990
Ord RA, Blanchaert RH, Nikitakis NG, Sauk JJ: Ameloblastoma in children. J Oral Maxillofac Surg 60:762-770, 2002
Pekiner FH, Ozbayrak S, Sener BC, Olgaç V, Sinanoğlu A: Peripheral ameloblastoma: a case report. Dentomaxillofac Radiol 36:183-186, 2007
Philipsen HP, Ormiston IW, Reichart PA: The desmo- and osteoplastic ameloblastoma. Histologic variant or clinicopathologic entity? Case reports. Int J Oral Maxillofac Surg 21:352-357, 1992
Philipsen HP, Reichart PA: Unicystic ameloblastoma. A review of 193 cases from the literature. Oral Oncol. 34:317-325, 1998
Philipsen HP, Reichart PA, Takata T: Desmoplastic ameloblastoma (including "hybrid" lesion of ameloblastoma). Biological profile based on 100 cases from the literature and own files. Oral Oncol 37:455-460, 2001α
Philipsen HP, Reichart PA, Nikai H, Takata T, Kudo Y: Peripheral ameloblastoma: biological profile based on 160 cases from the literature. Oral Oncol 37:17-27, 2001β
Reichart PA, Philipsen HP, Sonner S: Ameloblastoma: biological profile of 3677 cases. Eur J Cancer B Oral Oncol 31B:86-99, 1995
Sampson DE, Pogrel MA: Management of mandibular ameloblastoma: The clinical basis for the treatment algorithm. J Oral Maxillofac Surg 57:1074-1077, 1999
Sehdev MK, Huvos AG, Strong EW, Gerold FP, Willis GW: Ameloblastoma of maxilla and mandible. Cancer 33: 324-333, 1974
Shashikanth MC, Neetha MC, Ali IM, Shambulingappa P: Desmoplastic ameloblastoma in the maxilla: A case report and review of literature. Indian J Dent Res 18:214-217, 2007
Shetty K: Peripheral ameloblastoma: an etiology from surface epithelium? Case report and review of literature. Oral Oncol Extra 41:211-215, 2005
Takamori M, Yamada Y, Honda K: A case of peripheral ameloblastoma. J Tokyo Med Univ 52:752-757, 1994
Takigawa T, Matsumoto M, Sekine Y, et al: A case report of ameloblastoma proliferated like epulis of maxilla. Nihon Univ Dent J 55:920-924, 1981
Tilaveridis I, Dimitrakopoulos I, Lazaridis N: The contribution of marsupialization in the treatment of unicystic ameloblastomas of the mandible. Clinical study. Greec J Oral Maxillofac Surg 13: 119-123, 1998
Τσιχλάκης Κ, Στεφάνου Ε: Διαφορική διάγνωση οστικών όγκων. Στο: Αγγελόπουλος ΑΠ, Σπυρόπουλος ΝΔ, Τσιχλάκης Κ: Μοντέρνα Στοματική και Γναθοπροσωπική Διάγνωση και Ακτινολογία, 3η Εκ. Λίτσας 2001, σελ 479-481
Vanoven BJ, Parker NP, Petruzzelli GJ: Peripheral ameloblastoma of the maxilla: a case report and literature review. Am J Otolaryncology 29:357-360, 2008
Vered M, Shohat I, Buchner A: Epidermal growth factor receptor expression in ameloblastoma. Oral Oncol. 39:138-143, 2003
Waldron CA, el-Mofty SK: A histopathologic study of 116 ameloblastomas with special reference to the desmoplastic variant. Oral Surg Oral Med Oral Pathol 63:441-451, 1987
Wettan HL, Patella PA, Freedman PD: Peripheral ameloblastoma: review of the literature and report of recurrence as severe dysplasia. J Oral Maxillofac Surg 59:811-815, 2001
Zhu EX, Okada N, Takagi M: Peripheral ameloblastoma: case report and review of literature. J Oral Maxillofac Surg 53:590-594, 1995
Zwahlen RA, Gratz KW: Maxillary ameloblastomas: a review of the literature and of a 15-year database. J Cranio-Maxillofac Surg 30:273-279, 2002

Διεύθυνση επικοινωνίας:
Καραθανάση Βασιλική
Μαυρομιχάλη 167,
114 72 Αθήνα,
Τηλ.: 210 6427179, 6977 873698, Fax: 210 6427179
e-mail: vasia1996@yahoo.com

Address:
Karathanasi Vasiliki
167 Mavromichali str.,
114 72 Athens - Greece
Tel.: +30 210 6427179, 6977 873698, Fax: +210 6427179
e-mail: vasia1996@yahoo.com