Χονδροσάρκωμα της κάτω γνάθου. Παρουσίαση περίπτωσης

Γεώργιος ΡΑΛΛΗΣ[1], Παναγιώτης ΣΤΑΘΟΠΟΥΛΟΣ[2], Κωνσταντίνος ΜΟΥΡΟΥΖΗΣ[3], Χουσείν ΑΛ ΜΟΜΑΝΙ[4], Νίκος ΖΑΧΑΡΙΑΔΗΣ[5]

Κλινική Στοματικής και Γναθοπροσωπικής Χειρουργικής, ΓΝ Αττικής «ΚΑΤ»
(Διευθυντής: Ν. Ζαχαριάδης)

Chondrosarcoma of the mandible. Case report

George RALLIS, Panagiotis STATHOPOULOS, Constantinos MOUROUZIS, Hussein AL MOMANI, Nicholas ZACHARIADES

Department of Oral & Maxillofacial Clinic, General Hospital of Attica «KAT», Athens, Greece
(Head: N. Zachariades)

Ενδιαφέρουσα περίπτωση
Case report

ΠΕΡΙΛΗΨΗ: Το χονδροσάρκωμα είναι ένας κακοήθης όγκος που προέρχεται από χόνδρινα κύτταρα. Αποτελεί το 10-12% όλων των κακοήθων οστικών όγκων και είναι ο συχνότερος όγκος των οστών μετά το οστεοσάρκωμα. Όμως είναι σπάνιος στα οστά του σπλαχνικού κρανίου όπου η πλειοψηφία των περιπτώσεων χονδροσαρκώματος της κεφαλής και τραχήλου εμφανίζονται στην άνω ή την κάτω γνάθο, με ελαφρά υψηλότερη επίπτωση στην άνω γνάθο. Ιδιαίτερα η κροταφογναθική διάρθρωση (ΚΓΔ) της κάτω γνάθου αποτελεί μια σπάνια θέση εντόπισης.
Περιγραφή περίπτωσης: Παρουσιάζεται μια σπάνια περίπτωση ευμεγέθους χονδροσαρκώματος της κάτω γνάθου, που αναπτύχθηκε σε έδαφος οστεοχονδρώματος του κονδύλου της κάτω γνάθου και συζητούνται τα ενδιαφέροντα και ασυνήθιστα παθολογοανατομικά ευρήματα. Συγκεκριμένα πρόκειται για γυναίκα 70 ετών που παρουσιάστηκε με σκληρή ανώδυνη διόγκωση στη δεξιά προωτιαία χώρα σχετιζόμενη με τον κόνδυλο της κάτω γνάθου. Η βιοψία της βλάβης ανέδειξε οστεοχόνδρωμα. Ο όγκος αφαιρέθηκε χειρουργικά μετά 18 μήνες λόγω της αρχικής άρνησης της ασθενούς. Μικροσκοπικώς αναδείχτηκε ότι πρόκειται για χονδροσάρκωμα βαθμού κακοήθειας ΙΙ προς ΙΙΙ, ενώ σε κάποιο τμήμα του ανευρέθηκαν και κύτταρα αδιαφοροποίητου χονδροσαρκώματος. Το αδιαφοροποίητο τμήμα του όγκου είχε ιστολογικούς χαρακτήρες κακοήθους ινώδους ιστιοκυττώματος το οποίο είχε αναπτυχθεί σε έδαφος οστεοχονδρώματος.

ΛΕΞΕΙΣ ΚΛΕΙΔΙΑ: Χονδροσάρκωμα, κάτω γνάθος, κακοήθης εξαλλαγή, οστεοχόνδρωμα

Παρελήφθη: 10/12/2009 - Έγινε δεκτή: 24/02/2010

SUMMARY: Chondrosarcoma is a malignant tumour derived from cartilaginous cells. It accounts for 10-12% of all malignant bone tumours and it is the second more common bone tumour after osteosarcoma. However, it rarely occurs in the bones of the visceral cranium. The majority of head and neck chondrosarcomas occur in the upper or lower jaw, with a slightly higher incidence in the upper jaw. Especially, the temporomandibular joint (TMJ) is a rare location.
Case report: A rare case of a large chondrosarcoma of the mandible, developed on an osteochondroma of the mandibular condyle is presented, and the most interesting and unusual pathology results are discussed.
A 70-year-old woman presented with a hard painless swelling on the right side of her face, related to the mandibular condyle. A biopsy of the lesion revealed an osteochondroma. The patient refused to undergo the proposed surgical operation, but returned to our hospital after 18 months, with a large tumour mass resulting in facial asymmetry and difficulties in chewing and speaking. The tumour was surgically removed. Microscopically, it was a chondrosarcoma, grade II to III. In a certain part, foci of undifferentiated chondrosarcoma were also present. The undifferentiated component displayed histological features of a malignant fibrous histiocytoma developed on a large osteochondroma.

KEY WORDS: Chondrosarcoma, mandible, malignant transformation, osteochondroma

Paper received: 10/12/2009 - Accepted: 24/02/2010

[1] *Αν. Διευθυντής ΣΓΠΧ, ΓΝΑ ΚΑΤ*
[2] *Ειδικευόμενος ιατρός ΣΓΠΧ, ΓΝΑ ΚΑΤ*
[3] *Επιμελητής Β ΣΓΠΧ, ΓΝΑ ΚΑΤ*
[4] *ΣΓΠΧ*
[5] *Διευθυντής ΣΓΠΧ, ΓΝΑ ΚΑΤ*

ΕΙΣΑΓΩΓΗ

Το χονδροσάρκωμα είναι ένας κακοήθης όγκος που προέρχεται από χόνδρινα κύτταρα. Αποτελεί το 10-12% όλων των κακοήθων οστικών όγκων και είναι ο συχνότερος όγκος των οστών μετά το οστεοσάρκωμα. Όμως είναι σπάνιος στα οστά του σπλαχνικού κρανίου, όπου η πλειοψηφία των περιπτώσεων χονδροσαρκώματος της κεφαλής και τραχήλου εμφανίζονται στην άνω ή την κάτω γνάθο, με ελαφρά υψηλότερη επίπτωση στην άνω γνάθο. Ιδιαίτερα η κροταφογναθική διάρθρωση (ΚΓΔ) της κάτω γνάθου αποτελεί μια σπάνια θέση εντόπισης (Henderson και Dahrin, 1963, Evans και συν. 1977, Saito και συν. 1995, Van Damme και συν. 2005).

ΠΕΡΙΓΡΑΦΗ ΠΕΡΙΠΤΩΣΗΣ

Γυναίκα 70 ετών προσήλθε στα εξωτερικά Ιατρεία της Γναθοπροσωπικής Χειρουργικής Κλινικής με σκληρή ανώδυνη διόγκωση της δεξιάς προωτιαίας περιοχής στερεά καθηλωμένη στους παρακείμενους ιστούς (Εικ. 1α). Η λειτουργία του προσωπικού νεύρου ήταν ακέραιη, ενώ η διάνοιξη του στόματος ήταν ελαφρά περιορισμένη. Η πανοραμική ακτινογραφία ανέδειξε μια διάχυτη ακτινοσκιερότητα στη δεξιά κονδυλική απόφυση της κάτω γνάθου (Εικ. 1β). Η αξονική τομογραφία αποκάλυψε ασβεστοποιημένη μάζα μαλακών μορίων διαμέτρου 3.5 cm στην περιοχή του κλάδου της κάτω γνάθου και της ΚΓΔ δεξιά, που διηθούσε το μασητήρα και τον έσω πτερυγοειδή μυ (Εικ. 1γ). Η ανοικτή βιοψία που ακολούθησε έδειξε ότι πρόκειται για οστεοχόνδρωμα (Εικ. 2α).

Η ασθενής αρνήθηκε να υποβληθεί σε χειρουργική επέμβαση, αλλά επέστρεψε 18 μήνες αργότερα με εμφανή δυσκολία στην ομιλία και τη μάσηση αναζητώντας θεραπεία. Η ασθενής εμφάνιζε σε αυτή τη φάση ένα τεράστιο όγκο, που προκαλούσε σημαντική ασυμμετρία του προσώπου (Εικ. 3α). Ακολούθησε νέος

INTRODUCTION

Chondrosarcoma is a malignant tumour derived from cartilaginous cells. It accounts for 10-12% of all malignant bone tumours and it is the second more common bone tumour, after osteosarcoma. However, it rarely occurs in the bones of the visceral cranium. The majority of head and neck chondrosarcomas occur in the upper or lower jaw, with a slightly higher incidence in the upper jaw. Especially the temporomandibular joint (TMJ) is a rare location (Henderson and Dahrin, 1963, Evans et al. 1977, Saito et al. 1995, Van Damme et al. 2005).

CASE REPORT

A 70-year-old woman was referred to the outpatient clinic of the Maxillofacial Surgery Department at our hospital with a hard painless swelling on the right pre-auricular side of the face, firmly attached to the surrounding tissues (Fig. 1a). The function of the facial nerve was intact, whereas the patient's mouth opening ability was slightly limited. The panoramic radiograph revealed a diffuse radiopacity in the right condylar process of the mandible (Fig. 1b). The CT scan revealed a calcified soft tissue mass, 3.5 cm in diameter, in the area of the mandibular ramus and the TMJ, on the right. This mass involved the masseter and the medial pterygoid muscle (Fig. 1c). A subsequent open biopsy revealed that it was an osteochondroma (Fig. 2a).

The patient refused to undergo a surgical operation, but returned after 18 months, to the hospital, seeking medical treatment and presenting speaking and chewing difficulties. At this point, the patient had a large tumour, resulting in significant facial asymmetry (Fig. 3a). She underwent new examination with CT scan and MRI, which revealed a heterogeneous soft tissue mass of 8 cm in diameter with features of calcification and

Εικ. 1: α) Η ασθενής με διόγκωση στην δεξιά προωτιαία χώρα κατά την αρχική της προσέλευση. β) Πανοραμική ακτινογραφία που δείχνει διάχυτη ακτινοσκιερή μάζα της δεξιάς κονδυλικής αποφύσης της κάτω γνάθου. γ) Αξονική τομογραφία (εγκάρσια τομή) που δείχνει ασβεστοποιημένη μάζα μαλθακών μορίων του κλάδου και της δεξιάς κροταφογναθικής διαρθρώσεως.

Fig. 1: a) The patient, upon arrival, with a swelling on the right pre-auricular side of her face. b) Panoramic radiograph showing a diffuse radiopaque mass in the right condylar process of the mandible. c) CT image (transverse section) showing a calcified soft tissue mass at the ramus and the right TMJ.

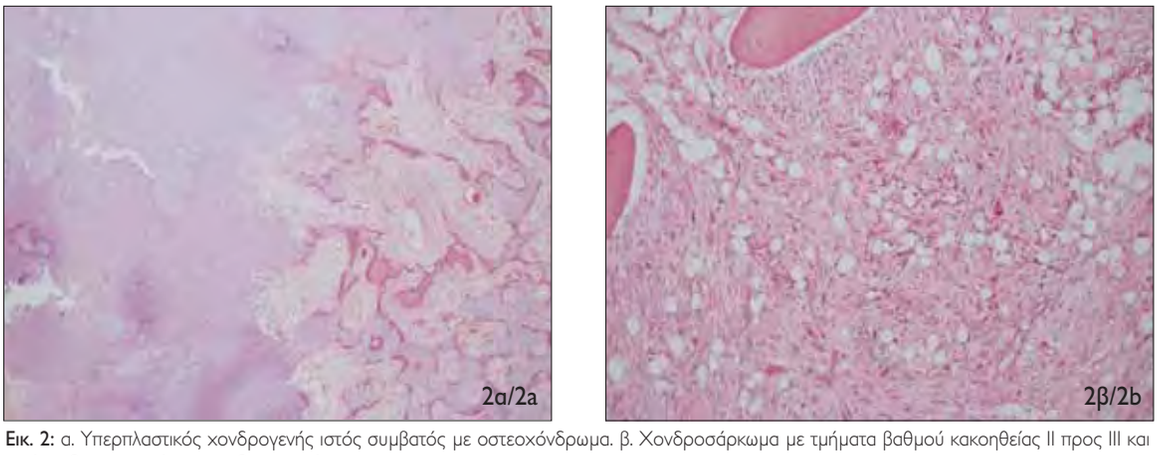

Εικ. 2: α. Υπερπλαστικός χονδρογενής ιστός συμβατός με οστεοχόνδρωμα. β. Χονδροσάρκωμα με τμήματα βαθμού κακοηθείας ΙΙ προς ΙΙΙ και εστίες αδιαφοροποίητου χονδροσαρκώματος.
Fig. 2: a. Hyperplastic chondrogenic tissue compatible with osteochondroma. b. Chondrosarcoma with II-III components and foci of undifferentiated chondrosarcoma

έλεγχος με υπολογιστική τομογραφία και απεικονιστική τομογραφία μαγνητικού συντονισμού σπλαχνικού κρανίου, που έδειξαν μάζα μαλακών ιστών διαμέτρου 8 cm ετερογενούς συστάσεως με αποτιτανώσεις και οστεοποιήσεις, που προέρχονταν από την ΚΓΔ και τον κλάδο της κάτω γνάθου δεξιά και διηθούσε την παρωτίδα και τους μασητήρα και έσω πτερυγοειδή μυς (Εικ. 3β και 3γ).

Κατά την κλινική εξέταση και τον απεικονιστικό έλεγχο δεν ανευρέθησαν διογκωμένοι τραχηλικοί λεμφαδένες. Η νέα ανοικτή βιοψία που έγινε, έδειξε χαρακτηριστικά συμβατά με χονδροσάρκωμα βαθμού κακοήθειας Ι προς ΙΙ. Στην ασθενή διενεργήθηκε εκτενής απεικονιστικός έλεγχος με υπολογιστική τομογραφία εγκεφάλου, θώρακος, κοιλίας και σπινθηρογράφημα οστών για τον αποκλεισμό απομακρυσμένων μεταστάσεων, που απέβη αρνητικός.

Η χειρουργική θεραπεία που προτάθηκε στην ασθενή ήταν εξαίρεση του όγκου που θα συμπεριλάμβανε ολική παρωτιδεκτομή με πιθανή θυσία του προσωπικού νεύρου, δεξιά τμηματική γναθεκτομή της κάτω γνάθου όπισθεν του πρώτου γομφίου και αποκατάσταση του

ossification, originating from the TMJ and the mandibular ramus, on the right, and infiltrating the parotid gland, as well as the masseter and the medial pterygoid muscle (Fig. 3b,c).

Clinical examination and imaging studies did not reveal any enlarged neck lymph nodes. The second open biopsy that was performed, revealed certain features that were compatible with chondrosarcoma, grade II to III. The patient underwent extensive imaging examination, including cerebral, thoracic and abdominal CT scans, as well as bone scintigram to exclude distant metastases, which was negative.

The patient was advised to undergo tumour resection, including total parotidectomy, possibly at the cost of the facial nerve, right partial mandibulectomy, distally to the 1st molar and reconstruction of the surgical defect with the use of a vascularised bone-skin flap. Moreover, it was explained to the patient that this was a high-risk operation, given her medical history which included diabetes mellitus, chronic obstructive pulmonary disease, arterial hypertension, and hypothyroidism. The patient refused to undergo such an extensive operation, and

Εικ. 3: α) Κλινική εικόνα της ασθενούς 18 μήνες αργότερα. β) Εγκάρσια τομή αξονικής τομογραφίας. γ) Στεφανιαία τομή μαγνητικής τομογραφίας, που δείχνουν ασβεστοποιημένη ετερογενή μάζα μαλθακών ιστών διαμέτρου 8 cm που επεκτείνεται ως τη βάση του κρανίου και διηθεί την παρωτίδα και τους μασητήριους μύς.
Fig. 3: a) Clinical view of the patient 18 months later. b) Transverse CT image. c) Coronal MRI image showing a calcified heterogeneous soft tissue mass, 8cm in diameter, extending to the skull base and infiltrating the parotid gland and the masticatory muscles.

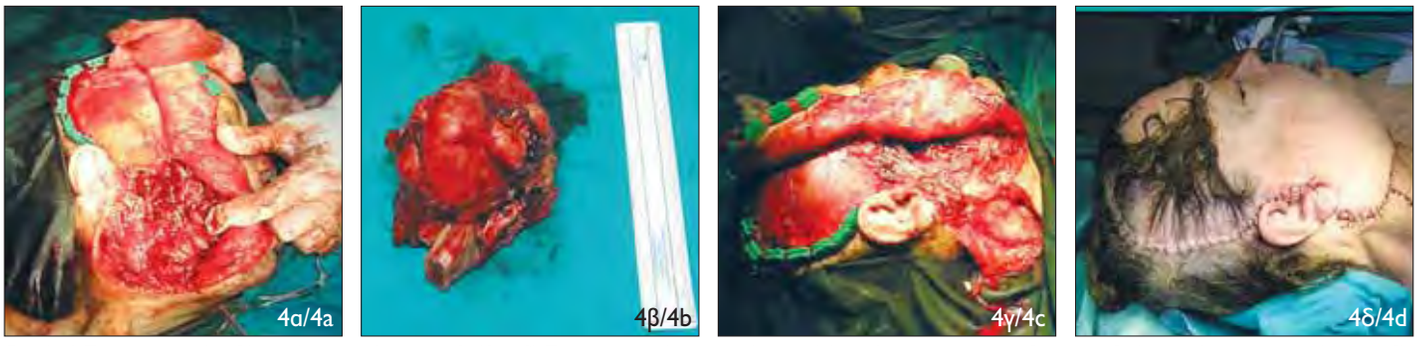

Εικ. 4: α) Το χειρουργικό πεδίο μετά την αφαίρεση της βλάβης. β) Το χειρουργικό παρασκεύασμα. γ) Η χρήση του στερνοκλειδομαστοειδούς για κάλυψη του ελλείμματος. δ) Εικόνα της ασθενούς μετά τη συρραφή.
Fig. 4: a) Intraoperative view after removal of the lesion. b) The surgical specimen. c) The use of the sternocleidomastoid muscle to cover the defect. d) View of the patient after suturing

Εικ. 5: α) Μετεγχειρητική μετωπορρινική ακτινογραφία. β) Μετεγχειρητική πανοραμική ακτινογραφία.
Fig. 5: a) Postoperative frontonasal radiograph. b) Postoperative panoramic radiograph

χειρουργικού ελλείμματος με αγγειούμενο οστεοδερματικό κρημνό. Στην ασθενή εξηγήθηκαν οι αυξημένοι κίνδυνοι της επέμβασης λόγω και του βεβαρημένου ιστορικού της (σακχαρώδης διαβήτης, χρόνια αποφρακτική πνευμονοπάθεια, αρτηριακή υπέρταση, υποθυρεοειδισμός). Η ασθενής αρνήθηκε να δεχθεί μία τόσο εκτεταμένη επέμβαση, οπότε επιλέχθηκε η ασφαλής αφαίρεση του όγκου χωρίς την αρχικά προταθείσα αποκατάσταση.

Ακολούθησε χειρουργική αφαίρεση του όγκου σε καθαρά όρια, με τμηματική γναθεκτομή της κάτω γνάθου όπισθεν της περιοχής του πρώτου γομφίου, ολική παρωτιδεκτομή και θυσία του προσωπικού νεύρου, το κύριο στέλεχος του οποίου διερχόταν μέσα από τον όγκο (Εικ. 4). Η προσπάθεια διάσωσης του προσωπικού νεύρου ή κλάδων αυτού ήταν τεχνικά αδύνατη. Για την αποκατάσταση του χειρουργικού ελλείμματος μαλακών ιστών, χρησιμοποιήθηκε περιοχικός κρημνός αποτελούμενος από μεγάλο τμήμα της κλειδικής μοίρας του στερνοκλειδομαστοειδούς μυός (Εικ. 4Γ). Η αποκατάσταση του οστικού ελλείμματος αποφασίστηκε να πραγματοποιηθεί σε δεύτερο χρόνο λαμβάνοντας υπόψη τη μετεγχειρητική πορεία της ασθενούς.

Η μικροσκοπική εξέταση του χειρουργικού παρασκευάσματος αποκάλυψε χονδροσάρκωμα βαθμού κακοήθειας ΙΙ προς ΙΙΙ όπως επίσης και εστίες αδιαφοροποίη-

thus a safe tumor removal without the initially planned reconstruction was performed.

Subsequently, the tumor was surgically removed, in clear margins, with partial mandibulectomy, distally to the 1st molar, and a total parotidectomy, sacrificing the facial nerve, the main branch of which passed through the tumour (Fig. 4). Any attempt to preserve the facial nerve or its branches was technically impossible. In order to cover the soft tissue defect, a local flap was used, consisting of a large part of the clavicular part of the sternocleidomastoid muscle (Fig. 4c). The repair of the bone defect was scheduled for later on, depending on the patient's postoperative course.

The microscopic examination of the surgical specimen revealed a chondrosarcoma, grade II to III, as well as foci of undifferentiated chondrosarcoma. The undifferentiated components of the tumour displayed features of a highly malignant fibrous histiocytoma, developed within the large osteochondroma, firmly attached to the surrounding tissues (Fig. 2b).

The patient's recovery was uneventful, and a few days after the operation, although the bone reconstruction had not been performed, she was able to speak and swallow without any particular difficulties (Fig. 5). Based on the fact that the surgical excision margins were clear, she did not receive postoperative radiotherapy.

του χονδροσαρκώματος. Τα αδιαφοροποίητα τμήματα του όγκου είχαν χαρακτήρες ινώδους ιστιοκυττώματος υψηλής κακοήθειας, το οποίο αναπτύχθηκε σε έδαφος ευμεγέθους στερεά συμφυόμενου με τους παρακείμενους ιστούς οστεοχονδρώματος (Εικ. 2β).

Η ανάρρωση της ασθενούς ήταν ομαλή και λίγες ημέρες μετά το χειρουργείο, αν και δεν είχε πραγματοποιηθεί οστική αποκατάσταση, ήταν ικανή να μιλά και να καταπίνει χωρίς ιδιαίτερη δυσκολία (Εικ. 5). Με βάση το γεγονός ότι τα χειρουργικά όρια εκτομής ήταν καθαρά δεν πραγματοποιήθηκε μετεγχειρητική ακτινοθεραπεία. Η ασθενής παραμένει χωρίς τοπική υποτροπή ή απομακρυσμένες μεταστάσεις τρία χρόνια μετά την επέμβαση (Εικ. 6).

ΣΥΖΗΤΗΣΗ

Τα χονδροσαρκώματα των γνάθων είναι σπάνια και συνήθως εμφανίζονται με μεγάλο εύρος μορφολογικών χαρακτηριστικών και κλινικών εκδηλώσεων. Τα συμπτώματα και σημεία κυρίως σχετίζονται με την εντόπιση και το μέγεθος του όγκου. Όταν ο όγκος εντοπίζεται στην κάτω γνάθο τα συχνότερα συμπτώματα είναι αυτά του πόνου κατά τη μάσηση και περιορισμού της διάνοιξης του στόματος. Η ανάπτυξη του χονδροσαρκώματος στο μέσο τριτημόριο του προσώπου μπορεί να εκδηλώνεται με ρινορραγία, δυσχέρεια ρινικής αναπνοής και μεταβολή της όσφρησης ή ακόμη και με συμπτωματολογία από τον οφθαλμό. Ακτινογραφικώς, τα χονδροσαρκώματα εμφανίζονται ως ακτινοδιαυγαστικές μάζες με ασαφή όρια που μπορεί να εμπεριέχουν ασβεστώσεις (Batsakis και συν. 1979, Weiss και Bennett, 1986, Ormiston και συν. 1994, Sesenna και συν. 1997, Ιατρού και συν. 2000).

Τα χονδροσαρκώματα διακρίνονται σε πρωτογενή και δευτερογενή, ανάλογα με το εάν αναπτύσονται ex novo ή προέρχονται από προϋπάρχουσα καλοήθη βλάβη όπως στην περίπτωση που παρουσιάζεται (Sesenna και συν. 1997). Ταξινομούνται σε τρεις βαθμούς κακοήθειας με βάση τη συχνότητα των μιτώσεων, την κυτταροβρίθεια και το μέγεθος του πυρήνα (Evans και συν. 1977). Η κλινική συμπεριφορά του χονδροσαρκώματος ποικίλει και σχετίζεται με το βαθμό κακοήθειας. Η διαφοροποίηση του όγκου επίσης επηρεάζει τη πιθανότητα μετάστασης, η οποία κυμαίνεται από 10-71%. Η αιματογενής διασπορά συμβαίνει συχνότερα από τις λεμφογενείς μεταστάσεις, ενώ οι συχνότερες μεταστατικές εντοπίσεις είναι τα άκρα και οι πνεύμονες (Bloch και συν. 1979, Sesenna και συν. 1997).

Τα χονδροσαρκώματα παρουσιάζουν τοπικά επιθετική συμπεριφορά και έχουν κακή πρόγνωση αν και αυτά των γνάθων φαίνεται να ακολουθούν μια πιο ήπια πορεία σε σύγκριση με άλλες εντοπίσεις (Vencio και συν. 1998).

Εικ. 6: Η ασθενής 3 χρόνια μετά την επέμβαση.
Fig. 6: The patient 3 years postoperatively.

Three years postoperatively, the patient has not developed local recurrences or distance metastases (Fig. 6).

DISCUSSION

Chondrosarcomas of the jaws are rare and usually display a wide range of morphological features and clinical manifestations. These symptoms and signs are mainly associated with the location and size of the tumour. When the tumour occurs in the mandible, the most frequent symptoms are pain upon chewing and limited mouth opening. The development of chondrosarcoma in the medial third of the face may be presented with rhinorrhagia, difficult nasal breathing, smelling disorders or even symptoms related to the eyes. Radiographically, chondrosarcomas appear as radiolucent masses with ill-defined margins, which may include calcifications (Batsakis et al. 1979, Weiss and Bennett, 1986, Ormiston et al. 1994, Sesenna et al. 1997, Iatrou et al. 2000).

Chondrosarcomas are divided into primary and secondary, depending on whether they develop ex novo or originate from pre-existing benign lesions, as happened in the case presented (Sesenna et al. 1997).

They are classified into three grades of malignancy, based on the frequency of mitoses, cellularity and nuclear size (Evans et al. 1977). The clinical behaviour of chondrosarcomas varies according to their grade of malignancy. The differentiation of the tumour also affects the possibility of metastasis, which ranges between 10-71%. Haematogenous spread occurs more frequently than lymphogenous metastases, while the most common metastatic sites are the extremities and the lungs (Bloch et al. 1979, Sesenna et al. 1997).

Chondrosarcomas have a locally aggressive behaviour and a bad prognosis. However, chondrosarcomas of the mandible appear to follow a milder course, compared to those developed in other locations (Vencio et al. 1998).

Η ευρεία τοπική εξαίρεση του όγκου με καθαρά χειρουργικά όρια 2-3 cm είναι η θεραπεία εκλογής για τα χονδροσαρκώματα του κρανιοπροσωπικού συμπλέγματος (Hackney και συν. 1991, Vencio και συν. 1998). Όμως ορισμένοι συγγραφείς υποστηρίζουν μια πιο συντηρητική χειρουργική αντιμετώπιση για όγκους χαμηλής κακοήθειας, με διατήρηση σημαντικών ανατομικών δομών της περιοχής, η οποία έχει ως αποτέλεσμα αξιοσημείωτη επιμήκυνση της επιβίωσης (Burkley και συν. 1990). Μια τέτοια αντιμετώπιση δεν μπορεί να αποκλειστεί σε επιλεγμένους ασθενείς.
Η εμπειρία από την χρήση της ακτινοθεραπείας και χημειοθεραπείας είναι περιορισμένη και δεν υπάρχουν σαφείς αποδείξεις, που να στηρίζουν την άποψη ότι οι θεραπείες αυτές βελτιώνουν σημαντικά την επιβίωση. Παρ' όλα αυτά, η μετεγχειρητική ακτινοθεραπεία μπορεί να βελτιώσει τον έλεγχο της υποτροπής και να εκριζώσει τις μικρομεταστάσεις (Barnes και συν. 1985, De Vita και συν. 1985, Molla και συν. 1987, Ormiston και συν. 1994, Ariyoshi και Shimahara, 1999). Στην περίπτωσή μας πραγματοποιήθηκε επιθετική χειρουργική θεραπεία και επιτεύχθηκε εξαίρεση του όγκου σε υγιή όρια. Με βάση τα αποτελέσματα της ιστολογικής εξέτασης του χειρουργικού παρασκευάσματος, αποφασίστηκε να μη γίνει μετεγχειρητική ακτινοθεραπεία και να διατηρηθεί ανοιχτό το ενδεχόμενο της χρήσης της σε οποιαδήποτε πιθανή περίπτωση υποτροπής.

ΣΥΜΠΕΡΑΣΜΑΤΑ

Παρουσιάζεται μια σπάνια περίπτωση κακοήθους εξαλλαγής ενός οστεοχονδρώματος σε μεγάλων διαστάσεων χονδροσάρκωμα βαθμού κακοήθειας ΙΙ και ΙΙΙ, με κατά τόπους χαρακτηριστικά αδιαφοροποίητου υψηλής κακοήθειας ινώδους ιστιοκυττώματος. Η τοπική επιθετική χειρουργική θεραπεία φαίνεται να έχει ελέγξει τη νόσο προς το παρόν και προσφέρει σαφή βελτίωση στην ποιότητα ζωής της ασθενούς.

A wide local excision of the tumour, with clear surgical margins of 2 to 3 cm, is the treatment of choice for chondrosarcomas of the craniofacial complex (Hackney et al. 1991, Vencio et al. 1998). However, some authors argue in favour of a more conservative surgical treatment for low-malignancy tumours, with preservation of important anatomical structures of the region, which results in a significant prolongation of the survival time (Burkley et al. 1990). This treatment approach may occasionally be considered for specific patients.
Experience from the use of radiotherapy and chemotherapy is limited, and there is no specific evidence that these therapies have a significant contribution to the prolongation of survival time. However, postoperative radiotherapy can contribute to the management of recurrences and eradicate micrometastases (Barnes et al. 1985, De Vita et al. 1985, Molla et al. 1987, Ormiston et al. 1994, Ariyoshi and Shimahara, 1999). In our case, an aggressive surgical treatment was applied, and the tumour was excised with healthy margins. Based on the histological findings of the specimen, it was decided that the patient would not receive postoperative radiotherapy, saving the latter for the case of possible recurrence.

CONCLUSIONS

This paper presents a rare case of malignant transformation of an osteochondroma into a large chondrosarcoma, grade II to III, with local features of an undifferentiated, highly malignant fibrous histiocytoma. The local aggressive surgical treatment that was used seems to have controlled the disease so far, and significantly improved the patient's quality of life.

ΒΙΒΛΙΟΓΡΑΦΙΑ/REFERENCES

Ariyoshi Y, Shimahara M: Mesenchymal chondrosarcoma of the maxilla: report of a case. J Oral and Maxillofacial Surgery 57: 733-737, 1999
Barnes L, Verbin RS, Goodman MA, Peel RL, Appel BN: Disease of the bone and joints, In: Barnes: Surgical pathology of the head and neck. Marcel Dekker Inc. 1985, pp 960-962
Batsakis JG: Tumors of the head and neck. Williams and Wilkins 1979, pp. 383-387
Block DM, Bragoli AJ , Collins DN, Batsakis JG: Mesenchymal chondrosarcomas of the head and neck. J Laryngol Otol 93:405-412, 1979
Burkley BB, Hoffman HT, Baker SR, Thornton AF, McClatchey KD: Chondrosarcoma of the head and neck. Lanrygoscope 100: 1301-1305, 1990
De Vita VT, Hellman S, Rosenberg SA: Cancer principles and practice of oncology. Lippincott 1985, pp. 1325 -1329
Evans HI, Ayala AG, Romsdahl MM: Prognostic factors in chondrosarcoma of bone. A clinicopathologic analysis with emphasis on histologic grading. Cancer 40: 818-831, 1977
Hackney FI, Aragon SB, Aufdemorte TB, Holt GR, Van Sickels JE: Chondrosarcoma of the jaws: clinical findings, histopathology and treatment. Oral Surg Oral Med Oral Pathol 71:139-143, 1991
Henderson ED, Dahlin DC: Chondrosarcoma of bone: A study of two hundred and eighty eight cases. J Bone Joint Surg Am 45: 1450-1458, 1963
Iatrou I, Theologi-Lygidakis N, Kypriadis E, Philippidis Th: Chondrosarcoma of the ethmoid. A case report. Hellenic Archives of Oral and Maxillofacial Surgery 1(2): 96-100, 2000
Molla MR, Ijuhin N, Sugata T, Sakamoto T: Chondrosarcoma of the

jaw: report of two cases. J Oral Maxillofac Surg 45:453-457, 1987

Ormiston IW, Piette E, Tideman H, Wu PC: Chondrosarcoma of the mandible presenting as periodontal lesions: report of 2 cases. J Craniomaxillofac Surg 22: 231-235, 1994

Saito K, Unni KK, Wollan PC, Lund BA: Chondrosarcoma of the jaw and facial bones. Cancer 76: 1550-1558, 1995

Sesenna E, Tullio A, Ferrari S: Chondrosarcoma of the temporomandibular joint: a case report and review of the literature. J Oral Maxillofac Surg 55: 1348-1352, 1997

Van Damme Ph. A, de Wilde PCM, Koot RAC, Bruaset I, Slootweg PJ, Ruiter DJ: Juxtacortical chondrosarcoma of the mandible: report of a unique case and review of the literature. Int J Oral Maxillofac Surg 34: 94-98, 2005

Vencio EF, Reeve CM, Unni KK, Nascimento AG: Mesenchymal chondrosarcoma of the jaw bones: clinicopathologic study of 19 cases. Cancer 82: 2350-2355, 1998

Weiss WW Jr, Bennett JA: Chondrosarcoma: a rare tumor of the jaws. J Oral Maxillofac Surg 44:73-79, 1986

Διεύθυνση επικοινωνίας:
Ράλλης Γεώργιος
Αισχύλου 9,
152 34 Χαλάνδρι,
Τηλ.: 210 6842839, Fax: 210 6842828
e-mail: rallisg@gmail.com

Address:
Rallis George
9 Aeschylou Street,
Chalandri 152 34, Athens - Greece
Tel.: +30 210 6842839, Fax: +210 6842828
e-mail: rallisg@gmail.com