Επίδραση του αυτόλογου, πλούσιου σε αιμοπετάλια πλάσματος, στο οστεοεπαγωγικό δυναμικό αλλογενούς απομεταλλωμένης οστικής μεσοκυττάριας ουσίας. Πρόδρομη πειραματική μελέτη σε κονίκλους

Μηνάς ΛΕΒΕΝΤΗΣ[1], Ευστάθιος ΕΛΕΥΘΕΡΙΑΔΗΣ[2], Σταύρος ΠΑΠΑΝΙΚΟΛΑΟΥ[3], Παναγιώτα ΟΙΚΟΝΟΜΟΠΟΥΛΟΥ[4], Ελένη ΒΑΒΟΥΡΑΚΗ[5], Λούμπνα ΧΑΛΝΤΗ[6], Κωνσταντίνος ΤΟΣΙΟΣ[7], Κωνσταντίνος ΑΛΕΞΑΝΔΡΙΔΗΣ[8], Ισμήνη ΔΟΝΤΑ[9]

Κλινική Στοματικής και Γναθοπροσωπικής Χειρουργικής, Οδοντιατρική Σχολή Πανεπιστημίου Αθηνών (Διευθυντής: Καθηγητής Κ. Αλεξανδρίδης), Κλινική Στοματολογίας, Οδοντιατρική Σχολή Πανεπιστημίου Αθηνών (Διευθύντρια: Καθηγήτρια Α. Σκλαβούνου), Τράπεζα Ιστικών Μοσχευμάτων, ΕΚΕΦΕ «Δημόκριτος» (Διευθύντρια: Δρ. Ε. Βαβουράκη), Εργαστήριο Πειραματικής Χειρουργικής και Χειρουργικής Ερεύνης «Ν.Σ. Χρηστέας» (Διευθύντρια: Καθηγήτρια Δ. Περρέα) και Εργαστήριο Έρευνας Παθήσεων Μυοσκελετικού Συστήματος «Θ. Γαροφαλίδης» (Διευθυντής: Αν. Καθηγητής Ν. Παπαϊωάννου), Ιατρική Σχολή Πανεπιστημίου Αθηνών

The effect of autologous, platelet-rich plasma on the osteoinductive potential of allogenic demineralized bone matrix. An experimental pilot study in rabbits

Minas LEVENTIS, Efstathios ELEFTHERIADIS, Stavros PAPANIKOLAOU, Panagiota OIKONOMOPOULOU, Helen VAVOURAKI, Lubna KHALDI, Konstantinos TOSIOS, Constantinos ALEXANDRIDIS, Ismene DONTAS

Oral and Maxillofacial Surgery Clinic, Dental School, University of Athens (Head: Professor C. Alexandridis), Human Tissue Bank, National Centre for Scientific Research "Demokritos" (Head: Dr. Helen Vavouraki), Laboratory for Experimental Surgery and Surgical Research "N.S. Christeas" (Head: Professor D. Perrea) and Laboratory for Research of the Musculoskeletal System "Th. Garofalidis" (Head: Assoc. Professor N. Papaioannou), Medical School, University of Athens

Ερευνητική εργασία
Research paper

[1] *Οδοντίατρος, MSc*
[2] *Αναπλ. Καθηγητής ΣΓΠΧ, ΕΚΠΑ,*
[3] *Ομότιμος Καθηγητής Στοματολογίας, ΕΚΠΑ*
[4] *Αναπλ. Καθηγητής Στοματολογίας, ΕΚΠΑ*
[5] *Δρ. Φαρμακοποιός*
[6] *Δρ. Παθολογοανατόμος*
[7] *Επικ. Καθηγητής Στοματολογίας, ΕΚΠΑ*
[8] *Καθηγητής ΣΓΠΧ, ΕΚΠΑ,*
[9] *Αναπλ. Καθηγητής Ιατρικής, ΕΚΠΑ*

ΠΕΡΙΛΗΨΗ: *Σκοπός:* Η μελέτη της επίδρασης του αυτόλογου, πλούσιου σε αιμοπετάλια πλάσματος (Platelet Rich Plasma-PRP) στο οστεοεπαγωγικό δυναμικό αλλογενούς απομεταλλωμένης οστικής μεσοκυττάριας ουσίας (Demineralized Bone Matrix-DBM), σε ενδομυϊκές θέσεις κονίκλων.
Υλικό και μέθοδοι: Χρησιμοποιήθηκαν 9 κόνικλοι Νέας Ζηλανδίας. Αλλογενές DBM παρασκευάστηκε από οστά 3 υγιών κονίκλων. Κατόπιν αιμοληψίας παρασκευάστηκε 0.5 cm^3 αυτόλογο PRP 6 κονίκλων. Στη συνέχεια, δημιουργήθηκαν 2 ενδομυϊκοί θύλακοι, όπου εμφυτεύονταν τυχαιοποιημένα 250 mg αλλογενές DBM+PRP (πειραματικές θέσεις) και 250 mg αλλογενές DBM χωρίς PRP (θέσεις μάρτυρες). Τα πειραματόζωα θυσιάστηκαν στις 6 εβδομάδες.

SUMMARY: *Objective:* To evaluate the effect of autologous platelet-rich plasma (PRP) on the ability of allogenic demineralized bone matrix (DBM) to induce bone formation in rabbit intramuscular positions.
Materials and methods: Nine New Zealand rabbits were used. Allogenic DBM was produced from bones of 3 healthy rabbits. After blood collection, 0.5cm^3 of autologous PRP was prepared for 6 animals. Then, 2 muscle pockets were created, where 250 mg allogenic DBM + PRP (experimental sites) and 250 mg allogenic DBM without PRP (control sites) were randomly implanted. Animals were sacrificed 6 weeks after implantation.
Results: Histologic examination revealed uneventful healing in all cases, while remineralization at the periph-

Αποτελέσματα: Ιστολογικά, σε όλες τις περιπτώσεις παρατηρήθηκε ομαλή εξέλιξη της επουλωτικής διαδικασίας, ενώ τα οστικά τεμαχίδια του μοσχεύματος παρουσίασαν επαναμετάλλωση στην περιφέρειά τους. Και στις δύο συγκρινόμενες ομάδες παρατηρήθηκαν άφθονες ινοβλάστες και άλλα μεσεγχυματικά κύτταρα (πιθανώς οστεοπρογονικά κύτταρα και πρόδρομες οστεοβλάστες), ενώ η μόνη ιστολογική διαφορά αφορούσε στην ανάπτυξη πλουσιότερης αγγείωσης στις πειραματικές θέσεις. Εν συνεχεία μετρήθηκαν και υπολογίστηκαν παράμετροι σχετικές με την αποδόμηση του μοσχεύματος και την παραγωγή νεόπλαστου συνδετικού ιστού. Η στατιστική ανάλυση δεν κατέδειξε σημαντικές διαφορές στις παραπάνω παραμέτρους.
Συμπεράσματα: Το αυτόλογο PRP, όταν συνδυάζεται με αλλογενές DBM, δεν ενισχύει τη διαδικασία οστεοεπαγωγής σε ενδομυϊκές θέσεις κονίκλων περισσότερο από ότι το αλλογενές μόσχευμα μόνο του, στις 6 εβδομάδες παρατήρησης.

ΛΕΞΕΙΣ ΚΛΕΙΔΙΑ: PRP, DBM, οστεοεπαγωγή, οστικά μοσχεύματα, οστική αναγέννηση

Παρελήφθη: 19/03/2010 - Έγινε δεκτή: 15/06/2010

ery of the bone graft particles was a constant finding. In both control and experimental sites fibroblasts and other mesenchymal cells (probably osteoprogenitor cells and preosteoblasts) were observed. The only histological difference was the richer vascularity in the experimental sites. Parameters associated with the breakdown degree of the graft and the production of newly-formed connective tissue were measured and calculated. No statistically significant differences were observed regarding the above parameters.
Conclusions: When combined with allogenic DBM, autologous PRP does not enhance the osteoinductive process in rabbit intramuscular sites compaired to the allograft alone, at 6 weeks of observation.

KEY WORDS: PRP, DBM, osteoinduction, bone grafts, bone regeneration.

Paper received: 19/03/2010 - Accepted: 15/06/2010

ΕΙΣΑΓΩΓΗ

Η αποκατάσταση των οστικών ελλειμμάτων των γνάθων είναι ζωτικής σημασίας προκειμένου να διατηρηθεί η αισθητική και λειτουργική ακεραιότητα των ιστών του στοματογναθικού συστήματος. Στις περιπτώσεις ευμεγέθων οστικών ελλειμμάτων ή κατά την προπροσθετική ανάπλαση των απορροφημένων φατνιακών αποφύσεων, απαιτείται η χρήση οστικών μοσχευμάτων που προάγουν την αναγεννητική ικανότητα του περιβάλλοντος οστού στη δέκτρια θέση μέσω τριών βασικών λειτουργιών: της οστεοκαθοδήγησης, της οστεοεπαγωγής και της οστεογένεσης (Lynch και συν. 2008).
Η οστεοκαθοδήγηση ή οστεοσυνέργεια (osteoconduction) που ισχύει για όλα τα οστικά μοσχεύματα είναι η ανάπτυξη εντός του μοσχεύματος αγγείων, περιαγγειακού ιστού και οστεοπρογονικών κυττάρων, που προέρχονται από τους περιβάλλοντες ιστούς της δέκτριας περιοχής. Στην περίπτωση αυτή το οστικό μόσχευμα λειτουργεί παθητικά ως ικρίωμα (μήτρα, δίκτυο στήριξης) για την ανάπτυξη μέσα σε αυτό του νεόπλαστου οστίτη ιστού.
Η οστεοεπαγωγή (osteoinduction) είναι η βιολογική διαδικασία όπου το νεόπλαστο οστούν σχηματίζεται μέσω ενεργούς επιστράτευσης πολυδύναμων αρχέγο-

INTRODUCTION

The reconstruction of bone defects of the jaws is a critical step in preserving the aesthetic and functional integrity of the tissues in the stomatognathic system. In cases of large bone defects or in bone augmentation of resorbed alveolar ridges, it is necessary to use bone grafts in order to induce the regeneration of the surrounding bone in the recipient site via three basic mechanisms: osteoconduction, osteoinduction and osteogenesis (Lynch et al. 2008).
Osteoconduction, which occurs in all bone grafts, is the development of vessels, perivascular tissue and osteoprogenitor cells inside the graft originating from the surrounding tissues of the recipient site. In that case, the bone graft plays the passive role of a framework supporting the development within it of the newly-formed osseous tissue.
Osteoinduction is the biological process by which new bone is formed through the active engagement of multipotent mesenchymal stem cells from the recipient site and their differentiation into chondroblasts and osteoblasts. This activity is induced by bone morphogenetic proteins (BMPs), which are present in the graft matrix, where they are also released from. Autologous

νων μεσεγχυματικών κυττάρων από τη δέκτρια περιοχή και διαφοροποίησής τους σε χονδροβλάστες και οστεοβλάστες. Οφείλεται στη δράση των οστικών μορφογενετικών πρωτεϊνών (Bone morphogenetic proteins – BMPs) που βρίσκονται και απελευθερώνονται από τη θεμέλια ουσία του μοσχεύματος. Οστεοεπαγωγικό δυναμικό διαθέτουν τα αυτόλογα οστικά μοσχεύματα και σε ορισμένες περιπτώσεις τα απομεταλλωμένα αλλογενή ή ξενογενή (σε πειραματικό επίπεδο) μοσχεύματα.
Ως οστεογένεση (osteogenesis) χαρακτηρίζεται ο σχηματισμός νεόπλαστου οστού από ζώντα οστεοπαραγωγικά κύτταρα που μεταφέρονται εντός της μάζας του οστικού μοσχεύματος. Οστεογένεση προκαλούν αποκλειστικά τα αυτογενή οστικά μοσχεύματα.
Πλην των αυτομοσχευμάτων, ευρεία χρήση έχουν τα αλλογενή οστικά μοσχεύματα που είναι ανθρώπινης προέλευσης και λαμβάνονται από πτωματικούς ή ζώντες δότες (κεφαλή μηριαίου). Στην κατηγορία αυτή ανήκουν το φρέσκο κατεψυγμένο οστούν, το αλλογενές κατεψυγμένο-αποξηραμένο οστούν (Freeze-Dried Bone – FDB) και το αλλογενές απομεταλλωμένο κατεψυγμένο-αποξηραμένο οστούν (Demineralized Freeze-Dried Bone – DFDB). Στη σύγχρονη κλινική πράξη ευρύτατη χρήση παρουσιάζει το DFDB, το οποίο αναφέρεται ταυτόσημα και ως απομεταλλωμένη οστική μεσοκυττάρια ουσία (Demineralized Bone Matrix – DBM) (Garg, 2004).
Η απομετάλλωση του μοσχεύματος με τη χρήση υδροχλωρικού οξέος (HCl) απομακρύνει την ανόργανη φάση της μεσοκυττάριας ουσίας, καταλείποντας το κολλαγόνο και τις μη κολλαγονούχες πρωτεΐνες, μεταξύ των οποίων είναι και οι αυξητικοί παράγοντες. Η μήτρα κολλαγόνου που δημιουργείται προσδίδει οστεοκαθοδηγητικό δυναμικό στο DBM, ενώ οι αυξητικοί παράγοντες και κατά πρωτεύοντα λόγο οι BMPs, φαίνεται ότι καθιστούν το μόσχευμα οστοεπαγωγικό (Urist, 1965, Cheng και συν. 2003).
Το πλούσιο σε αιμοπετάλια πλάσμα (Platelet Rich Plasma ή PRP) δημιουργείται από μια αυτόλογη συγκέντρωση αιμοπεταλίων σε μια μικρή ποσότητα πλάσματος (Marx, 2004) και ενώ ο φυσιολογικός θρόμβος αίματος που σχηματίζεται σε ένα τραύμα ή οστικό έλλειμμα αποτελείται από 94% ερυθρά αιμοσφαίρια, 6% αιμοπετάλια και λιγότερο από 1% λευκά αιμοσφαίρια, το PRP περιέχει 94% αιμοπετάλια, 5% ερυθρά αιμοσφαίρια και 1% λευκά αιμοσφαίρια. Η μεγάλη συγκέντρωση αιμοπεταλίων του PRP, αποτελεί και μια μεγάλη συγκέντρωση των αυξητικών παραγόντων που εκκρίνονται από τα αιμοπετάλια, ενώ ελαχιστοποιείται στο θρόμβο του PRP η αναλογία των κυττάρων που δεν επάγουν την επούλωση (ερυθρά αιμοσφαίρια). Έχουν αναγνωρισθεί 7 αυξητικοί παράγοντες αποθηκευμένοι εντός των α-κοκκίων των αιμοπεταλίων: τρία ισομερή του αιμοπεταλιακού αυξητικού παράγοντα (Platelet-derived Growth Factor ή PDGF-aa, PDGF-bb

bone grafts and, in some cases, demineralized allogenic or xenogenic (at an experimental level) grafts also have an osteoinductive potential.
The term osteogenesis describes the development of newly-formed bone by living osteoblast-like cells, transferred into the bone graft mass. Osteogenesis is induced exclusively by autogenous bone grafts.
Besides autografts, bone allografts of human origin, obtained from cadaveric or living donors (femoral head) are also widely used. This category includes fresh-frozen bone, allogenic freeze-dried bone (FDB) and allogenic demineralized freeze-dried bone (DFDB). In modern clinical practice, the use of DFDB, which is also known as demineralized bone matrix (DBM), is widespread (Garg, 2004).
Demineralization by hydrochloric acid (HCl) removes the mineral phase of the bone graft material, leaving collagen and non-collagen proteins, including growth factors. The resulting collagen matrix provides DBM with an osteoconductive potential, while it appears that growth factors and, primarily, BMPs make the graft osteoinductive (Urist, 1965, Cheng et al. 2003).
Platelet rich plasma (PRP) is formed by an autologous concentration of platelets in a small volume of plasma (Marx, 2004). While a normal blood clot formed in a wound or bone defect contains 94% red blood cells, 6% platelets and less than 1% white blood cells, PRP includes 94% platelets, 5% red blood cells and 1% white blood cells. The high concentration of platelets in PRP results, in turn, in a high concentration of growth factors released by platelets, while the ratio of cells that do not induce healing (i.e. red blood cells) is minimised in the PRP clot. Seven growth factors have been identified in the α-granules of platelets: three isomers of platelet-derived growth factor (PDGF-aa, PDGF-bb and PDGF-ab), two isomers of transforming growth factor-β (TGF-β1 and TGF-β2), vascular endothelial growth factor (VEGF) and epidermal growth factor (EGF). Moreover, PRP contains vitronectin (in the α-granules of platelets), fibrin (in plasma) and fibronectin (in plasma), which are adhesive proteins (Marx and Garg, 2005).
By applying PRP alone or in combination with a bone graft, the concentration of the growth factors and cell adhesion molecules secreted by the α-granules of platelets will also increase locally in the area of the bone defect, which seems to lead to faster and more effective bone regeneration (Freymiller and Aghaloo, 2004).
In 1998, Marx et al. published a study introducing the use of PRP into clinical practice. These researchers used autografts, with or without the addition of PRP, to correct mandibular bone defects after partial mandibulectomies in 88 patients. A subjective postoperative radiological assessment indicated that the degree of graft maturation was 1.6 to 2.2 times faster where PRP had

και PDGF-ab), δύο ισομερή του αυξητικού παράγοντα μεταμόρφωσης-β (Transforming Growth Factor-β ή TGF-β1 και TGF-β2), ο αγγειακός ενδοθηλιακός αυξητικός παράγοντας (Vascular Endothelial Growth Factor ή VEGF) και ο επιδερμικός αυξητικός παράγοντας (Epidermal Growth Factor ή EGF). Παράλληλα, στο PRP εμπεριέχεται και βιτρονεκτίνη (των α-κοκκίων των αιμοπεταλίων), φιμπρίνη (του πλάσματος) και φιμπρονεκτίνη (του πλάσματος), που αποτελούν πρωτεΐνες μοριακής προσκόλλησης (Marx και Garg, 2005).

Εφαρμόζοντας το PRP μόνο του ή σε συνδυασμό με κάποιο οστικό μόσχευμα αυξάνεται και η συγκέντρωση των αυξητικών παραγόντων και των βιομορίων κυτταρικής συγκόλλησης που θα εκκριθούν από τα α-κοκκία των αιμοπεταλίων τοπικά στην περιοχή του οστικού ελλείμματος, γεγονός που φαίνεται ότι μπορεί να οδηγήσει σε ταχύτερη και αποτελεσματικότερη οστική αναγέννηση (Freymiller και Aghaloo, 2004).

Οι Marx και συν. το 1998 δημοσίευσαν τη μελέτη η οποία ουσιαστικά εισήγαγε τη χρήση του PRP στην κλινική πράξη. Οι ερευνητές χρησιμοποίησαν αυτόλογο μόσχευμα με ή χωρίς την προσθήκη PRP σε 88 ασθενείς για την αποκατάσταση οστικών ελλειμμάτων της κάτω γνάθου μετά από τμηματική γναθεκτομή. Η υποκειμενική μετεγχειρητική ακτινολογική εκτίμηση κατέδειξε ότι ο βαθμός ωρίμανσης των μοσχευμάτων ήταν 1,6 έως 2,2 φορές ταχύτερος με την προσθήκη του PRP. Η ιστομορφομετρική μελέτη πυρήνων οστού που ελήφθησαν κατά την τοποθέτηση εμφυτευμάτων 6 μήνες μετεγχειρητικά φανέρωσε σημαντικά μεγαλύτερο ποσοστό δοκιδώδους οστού (74%) στις περιοχές που αποκαταστάθηκαν με αυτόλογο μόσχευμα και PRP σε σύγκριση με αυτές όπου χρησιμοποιήθηκε μόνο αυτόλογο οστούν (55%).

Έκτοτε, πειραματικές και κλινικές έρευνες έχουν μελετήσει τα αποτελέσματα από την αποκλειστική χρήση του PRP (Aghaloo και συν. 2002, Zechner και συν. 2003, Cieslik-Bielecka και συν. 2008) ή σε συνδυασμό με αυτόλογο μόσχευμα (Aghaloo και συν. 2002, Raghoebar και συν. 2005, Gerard και συν. 2006, Gerard και συν. 2007, Thor και συν. 2007), αλλογενές λυοφιλοποιημένο οστικό μόσχευμα (Shanaman και συν. 2001, Kim και συν. 2002, Aghaloo και συν. 2005, Kassolis και Reynolds, 2005), συνθετικό μόσχευμα (Wiltfang και συν. 2003, Zhang και συν. 2004) και ανόργανο βόειο οστούν (Aghaloo και συν. 2004, Schlegel και συν. 2007, You και συν. 2007), με ποικίλα θετικά και αρνητικά αποτελέσματα.

Φαίνεται ότι πολλά στοιχεία είναι ακόμη αδιευκρίνιστα σχετικά με τη φυσιολογία και τη δράση του PRP, καθώς και με την επίδρασή του στο οστεοεπαγωγικό δυναμικό των αλλογενών μοσχευμάτων απομεταλλωμένης οστικής μεσοκυττάριας ουσίας. Για να εξαχθούν ακριβή συμπεράσματα για το αν η προσθήκη του PRP μπορεί να επηρεάσει τις διεργασίες οστεοεπαγωγής, τις

been added. Six months postoperatively, the histomorphometric study of bone cores obtained during graft implantation, revealed a significantly higher proportion of trabecular bone (74%) in the areas that had been repaired with an autograft + PRP, compared to those where only autologous bone had been used (55%).

Since then, experimental and clinical studies have examined the effects resulting from the use of PRP alone (Aghaloo et al. 2002, Zechner et al. 2003, Cieslik-Bielecka et al. 2008) or in combination with autografts (Aghaloo et al. 2002, Raghoebar et al. 2005, Gerard et al. 2006, Gerard et al. 2007, Thor et al. 2007), lyophilised bone allografts (Shanaman et al. 2001, Kim et al. 2002, Aghaloo et al. 2005, Kassolis and Reynolds 2005), synthetic grafts (Wiltfang et al. 2003, Zhang et al. 2004) and inorganic bovine bone (Aghaloo et al. 2004, Schlegel et al. 2007, You et al. 2007) with various positive and negative results.

It seems that there are still many questions to be answered about the physiology and activity of PRP, as well as its effect on the osteoinductive potential of demineralized bone matrix allografts. In order to draw reliable conclusions on whether the addition of PRP can affect osteoinductive processes, triggered by the morphogenetic proteins of a DBM allograft, it is important to make experimental observations in extraskeletal sites, which has not yet been studied in detail so far.

AIM: The present experimental research aimed at presenting a comparative evaluation of osteoinductive activity in extraskeletal (intramuscular) sites in rabbits between: a) a demineralized bone matrix allograft (DBM), and b) a composite bone graft including the same allograft mixed with growth factors contained in autologous platelet-rich plasma (PRP).

MATERIALS AND METHODS

For the purposes of this study, 9 male white New Zealand rabbits were used, weighing between 3 and 4 kgr each. The procedure had been approved by the Veterinary Directorate of the Prefecture of Athens (No. K/10108/21-12-2006). All experimental animals were put on a healthy diet and kept under controlled conditions, in separate cages. They were also allowed seven days to adapt to the environment of the experimental centre.

A. Graft preparation

In order to prepare allogenic DBM, 3 healthy rabbits were sacrificed and the diaphyses of the long bones of their fore and hind legs were obtained. Based on Reddi and Huggins' protocol (1972), these bones were cleaned of soft tissues, fat and overlying hydrosoluble proteins. Subsequently, they were placed in a H_2O_2 solution (30%) and processed at high temperature for

οποίες πυροδοτούν οι μορφογενετικές πρωτεΐνες του αλλογενούς DBM μοσχεύματος, είναι σημαντικό οι όποιες πειραματικές παρατηρήσεις να γίνουν σε εξωσκελετικές θέσεις εφαρμογής του, κάτι το οποίο δεν έχει μελετηθεί σε έκταση έως σήμερα.

Σκοπός της παρούσας πειραματικής έρευνας είναι η συγκριτική αξιολόγηση της οστεοεπαγωγικής δραστηριότητας σε εξωσκελετικές (ενδομυϊκές) θέσεις κονίκλων, μεταξύ: α) ενός οστικού αλλομοσχεύματος απομεταλλωμένης οστικής μεσοκυττάριας ουσίας (DBM) και β) ενός συνδυασμένου οστικού μοσχεύματος αποτελούμενου από το ίδιο αλλομόσχευμα, σε ανάμιξη με αυξητικούς παράγοντες που περιέχονται σε αυτόλογο πλάσμα πλούσιο σε αιμοπετάλια (PRP).

ΥΛΙΚΟ ΚΑΙ ΜΕΘΟΔΟΙ

Για το σκοπό της μελέτης χρησιμοποιήθηκαν συνολικά 9 λευκοί αρσενικοί κόνικλοι Νέας Ζηλανδίας (White New Zealand rabbits), βάρους 3-4 κιλών, υπό την έγκριση της Διεύθυνσης Κτηνιατρικής της Νομαρχίας Αθηνών (αριθμ. Κ/10108/21-12-2006). Τα πειραματόζωα λάμβαναν ισορροπημένη διατροφή και φυλάσσονταν υπό ελεγχόμενες συνθήκες σε ατομικά κλουβιά, ενώ σε όλα τα ζώα δινόταν μια περίοδος επτά ημερών ώστε να εγκλιματιστούν στο περιβάλλον του πειραματικού κέντρου.

Α. Παρασκευή του μοσχεύματος

Για παρασκευή του αλλογενούς DBM θυσιάστηκαν 3 υγιείς κόνικλοι και ελήφθησαν οι διαφύσεις των μακρών οστών των προσθίων και οπισθίων άκρων. Βάσει του πρωτοκόλλου των Reddi και Huggins (1972), τα οστά απογυμνώθηκαν από τους μαλακούς ιστούς, το λίπος και τις επιφανειακές υδατοδιαλυτές πρωτεΐνες. Ακολούθησε τοποθέτηση των οστών σε διάλυμα H_2O_2 30% και κατεργασία τους εν θερμώ για 15' προκειμένου να απομακρυνθεί το εις βάθος εναπομείναν αίμα, να καταστραφούν μικροοργανισμοί και να βελτιωθούν οι οργανοληπτικές ιδιότητες του παρασκευαζόμενου μοσχεύματος. Η διαδικασία απομετάλλωσης (demineralization) περιλάμβανε την κατεργασία των οστικών τεμαχιδίων σε διάλυμα HCl 0.5N σε τρεις κύκλους της 1 ώρας ο καθένας. Στη συνέχεια έγινε έκπλυση των απομεταλλωμένων οστών με απεσταγμένο νερό και κατεργασία σε απόλυτη αιθανόλη και άνυδρο διαιθυλαιθέρα για 30'. Η αφυδάτωση έγινε με τη μέθοδο της λυοφίλησης για 24 ώρες, μέχρι το τελικό περιεχόμενο των οστικών τμημάτων να μην υπερβαίνει σε υγρασία το 3% (λυοφυλιστική μηχανή Teruzzi, Italy). Τα απομεταλλωμένα λυοφιλοποιημένα οστά τεμαχίστηκαν, κονιορτοποιήθηκαν και με τη χρήση κόσκινων κοκκομετρικής ανάλυσης παρήχθη το τελικό αλλογενές DBM μόσχευμα σε μορφή σκόνης με διάμετρο τεμαχιδίων 250-710 μm. Στη συνέχεια, τα DBM μοσχεύματα που παρα-

15' in order to remove the remaining blood from inside the bones, kill microorganisms and improve the organoleptic properties of the graft that was being prepared. Demineralisation involved the processing of bone particles in a 0.5N HCl solution in three cycles, lasting 1 hour each. Demineralized bones were then rinsed with distilled water and processed in absolute ethanol and anhydrous diethyl ether for 30'. Dehydration was achieved by lyophilisation for 24 hours, until moisture in the final content of the bone particles would not exceed 3% (Teruzzi lyophilising machine, Italy). Demineralized lyophilised bones were segmented and pulverised, and the final DBM allograft was produced in powder form, using grain sieves. Particles were 250-710 μm in diameter. Subsequently, the DBM grafts from all 3 donor-rabbits were mixed up to produce a graft which would be homogenous in terms of origin-donor. The bone graft and gelatin capsules (used to transfer and implant the graft) were sterilised under a UV lamp for 24 hours. Based on the experimental protocol, each capsule was filled with 250 mg of graft.

B. PRP preparation

In order to prepare PRP, we used a particular commercial kit (Curasan® PRP kit, Curasan, B. Brown Melsungen AG, Germany) and followed the manufacturer's protocol to the letter. Blood samples (8 cm^3) were obtained from the central auricular artery using a special syringe containing 1.1 cm^3 of citrate phosphate dextrose anticoagulant (CDP-A).

The blood was then centrifuged at 2400 rotations/minute for 10', at room temperature, to separate platelet-containing plasma from red and white blood cells. This plasma was collected using a new syringe and centrifuged again at 3600 rotations/minute for 15', at room temperature. Through this second centrifugation, platelet-poor plasma (PPP) was separated from platelet-rich plasma (PRP). After the removal of PPP, the volume of PRP that remained in the syringe was approximately 0.5 cm^3. Subsequently, PRP was stirred for 20 sec using a vibrating device and drawn into a new syringe, in order to be ready for use.

C. Experiment description

Experimental animals received general anaesthesia by orotracheal intubation. A 3-cm-long straight horizontal skin incision was made in the area of the gluteus maximus bilaterally, running parallel to the striated muscle fibers. After the muscle fascia had been exposed and prepared, blunt dissection was performed to the gluteus maximus muscle to create an intramuscular pocket where the sterilised gelatin capsule containing the graft material was placed. Based on the experimental protocol, a capsule containing 250 mg of DBM was

σκευάστηκαν από καθένα από τα 3 κουνέλια-δότες αναμίχθηκαν μεταξύ τους, ώστε να δώσουν ένα ομοιογενές ως προς την προέλευση-δότη μόσχευμα. Το οστικό μόσχευμα και οι κάψουλες ζελατίνης (για την μεταφορά και εμφύτευση) τοποθετήθηκαν για απολύμανση κάτω από λάμπα υπεριώδους φωτός για 24 ώρες. Στη συνέχεια, βάσει του πειραματικού πρωτοκόλλου 250 mg μοσχεύματος τοποθετήθηκαν σε κάθε κάψουλα.

Β. Παρασκευή του PRP

Για την παρασκευή του PRP χρησιμοποιήθηκε συγκεκριμένο εμπορικό kit (Curasan® PRP kit, Curasan, B. Brown Melsungen AG, Germany) και ακολουθήθηκε πιστά το πρωτόκολλο της εταιρείας. Έγινε αιμοληψία από την κεντρική ωτιαία αρτηρία 8 cm^3 αίματος με ειδική σύριγγα που περιείχε 1,1 cm^3 αντιπηκτικό φωσφορικής κιτρικής δεξτρόζης (citrate phosphate dextrose anticoagulant – CDP-A).

Εν συνεχεία, το αίμα υποβλήθηκε σε φυγοκέντρηση στις 2400 στροφές/λεπτό για 10' σε θερμοκρασία δωματίου για διαχωρισμό του πλάσματος που περιέχει τα αιμοπετάλια, από τα ερυθρά και λευκά αιμοσφαίρια. Το πλάσμα αυτό αναρροφήθηκε σε νέα σύριγγα και φυγοκεντρήθηκε εκ νέου στις 3600 στροφές/λεπτό για 15' σε θερμοκρασία δωματίου. Με τη δεύτερη αυτή φυγοκέντρηση διαχωρίστηκε το φτωχό σε αιμοπετάλια πλάσμα (Platelet Poor Plasma – PPP), από το πλούσιο σε αιμοπετάλια πλάσμα (PRP). Μετά την απομάκρυνση του PPP το υπολειπόμενο στη σύριγγα PRP είχε όγκο 0.5 cm^3 περίπου. Ακολούθησε έντονη ανάμιξη του PRP σε δονητή για 20 sec. Κατόπιν, το PRP αναρροφήθηκε σε νέα σύριγγα έτοιμο προς χρήση.

Γ. Περιγραφή πειράματος

Στα πειραματόζωα δόθηκε γενική αναισθησία με στοματοτραχειακή διασωλήνωση. Στην περιοχή του μείζονος γλουτιαίου μυός αμφίπλευρα πραγματοποιήθηκε οριζόντια ευθεία τομή στο δέρμα μήκους 3 cm περίπου, παράλληλη με τη κατεύθυνση των γραμμωτών μυϊκών ινών. Μετά από αποκάλυψη και παρασκευή της μυϊκής περιτονίας, έγινε αμβλεία διάνοιξη της μυϊκής μάζας του μείζονος γλουτιαίου μυός και δημιουργία ενδομυϊκού θυλάκου για την τοποθέτηση της αποστειρωμένης κάψουλας ζελατίνης με το μοσχευματικό υλικό. Με βάση το πειραματικό πρωτόκολλο, στον ενδομυϊκό θύλακο της μίας πλευράς κάθε πειραματόζωου τοποθετήθηκε κάψουλα περιέχουσα 250 mg DBM και στον ενδομυϊκό θύλακο της άλλης πλευράς τοποθετήθηκε κάψουλα περιέχουσα 250 mg DBM αναμεμειγμένο με 0.5 cm^3 αυτόλογου PRP. Για την ενεργοποίηση του PRP χρησιμοποιήθηκε αίμα από το πειραματόζωο, το οποίο αναμείχθηκε με το υλικό της κάψουλας (DBM + PRP) αμέσως πριν την ενδομυϊκή εμφύτευσή της. Ακολούθησε συρραφή του μυϊκού

inserted into the intramuscular pocket of one side of each test animal, while another capsule containing 250 mg of DBM mixed with 0.5 cm^3 of autologous PRP was inserted in the other side. In order to activate the PRP, several drops of blood from the laboratory animal were added to the capsule material (DBM + PRP) right before its intramuscular implantation. The muscle pocket was then sutured using non-absorbable suture (silk 4-0, Ethicon®), so that the implantation site would be easily identified after sacrificing the animal. The skin was then sutured using the same suture.

Each laboratory animal received antibiotics (second-generation cephalosporin - Zinadol® 30mg/kg/24 hours) and analgetics (paracetamol - Depon® 15mg/kg) for 2 days postoperatively. The postoperative course of all animals was uneventful.

Our experimental animals were sacrificed at 6 weeks postoperatively with an intravenous injection of phenobarbital (Pentothal® 100mg/kg). Under aseptic conditions, a part of the muscle containing the implantation site was removed from each gluteus muscle. Right after their removal, specimens were embedded in a 10% formol solution. After that, they were placed in alcohol and methyl methacrylate and plasticised by hot polymerisation. Finally, non-decalcified sections were obtained and stained with Goldner's trichrome. These sections were first examined histologically using an optical microscope, under blind conditions. The slides were then placed in a semi-automated histomorphometric measurement system. Histological images were digitised and converted into new ones, so that we would be able to read them on a computer and measure all necessary histomorphometric parameters by means of special software (Osteomeasure, Interactive measurement system for bone histomorphometry, Osteometrics, USA).

D. Result evaluation methods

Besides the classic histological analysis that was used to roughly evaluate the healing process of the two study groups, histomorphometric method was also used, in which results are not affected by subjective factors. The histological findings were converted into measurable variables, giving numerical values to cellular and structural parameters, in order to enable measurements and statistical analyses, which would allow us to make objective comparisons and draw reliable conclusions. The parameters which had been measured and calculated by the computer are presented and explained in Tables 1 and 2.

The comparison of variables between the two groups (DBM vs DBM+PRP) was made using the independent samples t-test. In case of non-normal data distribution, the Mann-Whitney test was used. P-value <0.05 was set as the level of statistical significant difference.

θυλάκου με μη απορροφήσιμο ράμμα (μετάξι 4-0, Ethicon®) με σκοπό να διευκολυνθεί μετά τη θυσία του πειραματόζωου η αναγνώριση της θέσης εμφύτευσης του μοσχεύματος. Ακολούθησε συρραφή του δέρματος με το ίδιο ράμμα.

Σε κάθε πειραματόζωο χορηγήθηκε αντιβίωση (κεφαλοσπορίνη β΄ γενιάς - Zinadol® 30mg/kg/24ωρο) και αναλγησία (παρακεταμόλη – Depon® 15mg/kg) για 2 ημέρες μετεγχειρητικά. Η μετεγχειρητική πορεία όλων των πειραματόζωων υπήρξε ομαλή.

Τα πειραματόζωα θυσιάστηκαν στις 6 εβδομάδες μετεγχειρητικά, με ενδοφλέβια χορήγηση φαινοβαρβιτάλης (Pentothal® 100mg/kg). Υπό άσηπτες συνθήκες αφαιρέθηκε από κάθε γλουτιαίο μυ τμήμα μυός που περιείχε τη δέκτρια θέση του μοσχεύματος. Τα παρασκευάσματα εμβαπτίστηκαν αμέσως μετά την αφαίρεσή τους σε διάλυμα φορμόλης 10%. Ακολούθως, τοποθετήθηκαν σε αλκοόλη και μεθυλ-μεθακρυλικό, πλαστικοποιήθηκαν με τη μέθοδο του θερμού πολυμερισμού και τέλος ελήφθησαν μη αφαλατωμένες τομές οι οποίες χρωματίστηκαν με τρίχρωμη χρώση Goldner. Αρχικά πραγματοποιήθηκε ιστολογική εξέταση των τομών κάτω από οπτικό μικροσκόπιο με τυφλή μέθοδο. Κατόπιν, τα πλακίδια τοποθετήθηκαν σε ημιαυτόματο σύστημα ιστομορφομετρικής μελέτης. Οι ιστολογικές εικόνες ψηφιοποιήθηκαν και τροποποιήθηκαν σε νέες ώστε να αναγνωριστούν από ηλεκτρονικό υπολογιστή και με τη χρήση ειδικού λογισμικού να γίνουν οι απαραίτητες μετρήσεις των ιστομορφομετρικών παραμέτρων (Osteomeasure, Interactive measurement system for bone histomorphometry, Osteometrics, USA).

Δ. Μέθοδοι αξιολόγησης αποτελεσμάτων

Για την αξιολόγηση των επουλωτικών διεργασιών μεταξύ των ομάδων μελέτης, πέραν της κλασικής ιστολογικής μελέτης με την οποία εκτιμήθηκε αδρά η εξέλιξη της επουλωτικής διαδικασίας, χρησιμοποιήθηκε και η ιστομορφομετρική μέθοδος, με την οποία απαλλάσσονται τα αποτελέσματα από το υποκειμενικό στοιχείο. Τα ιστολογικά ευρήματα μετατράπηκαν σε μετρήσιμα μεγέθη, αποδίδοντας αριθμητικές τιμές σε κυτταρικές και δομικές παραμέτρους, έτσι ώστε να γίνει δυνατή η μέτρηση, ο στατιστικός προσδιορισμός και κατά συνέπεια η αντικειμενική σύγκριση και η εξαγωγή ασφαλών συμπερασμάτων. Οι παράμετροι που μετρήθηκαν και υπολογίσθηκαν από τον ηλεκτρονικό υπολογιστή παρουσιάζονται και επεξηγούνται στους Πίνακες 1 και 2. Οι συγκρίσεις των μεταβλητών ανάμεσα στις 2 ομάδες (DBM vs DBM+PRP) πραγματοποιήθηκαν χρησιμοποιώντας το t-test για ανεξάρτητα δείγματα (independent samples t-test). Όταν τα δεδομένα δεν ακολουθούσαν κανονική κατανομή πραγματοποιήθηκε το Mann-Whitney test. Η τιμή p-value <0.05 καθορίσθηκε σαν επίπεδο στατιστικά σημαντικής διαφοράς.

Πίνακας 1. Ιστομορφομετρικές παράμετροι που μετρήθηκαν
Table 1. The histomorphometric parameters that were evaluated

Παράμετρος/ Parameter	Συντομογραφία/ Abbreviation
Fibrous Volume/ Tissue Volume	FbV/TV
Fibrous Thickness	FbTh
Graft Volume/ Tissue Volume	GrfV/TV
Graft Thickness	GrfTh
Graft Area	GrfAr
Graft Perimeter	GrfPm

Πίνακας 2. Επεξήγηση ιστομορφομετρικών Όρων
Table 2. Explanation of histomorphometric terms

Συντομογραφία/ Abbreviation	Επεξήγηση/ Explanation
FbV/TV	Όγκος συνδετικού ιστού/ Ιστικός όγκος Connective tissue volume / Tissue volume
FbTh	Πάχος τμημάτων συνδετικού ιστού Thickness of connective tissue bundles
GrfV/TV	Όγκος οστικού μοσχεύματος/ Ιστικός όγκος Bone graft volume/ Tissue volume
GrfTh	Πάχος οστικών τεμαχιδίων μοσχεύματος Thickness of bone graft particles
GrfAr	Επιφάνεια οστικού μοσχεύματος Bone graft area
GrfPm	Περίμετρος οστικών τεμαχιδίων μοσχεύματος Perimeter of bone graft particles

RESULTS

Histological Findings

All sections were examined using an optical microscope under "blind" conditions. In all cases, a normal course of the healing process was reported. In all specimens, the graft appeared as non-cellular bone particles containing empty bone lacunae. Remineralization was observed in the periphery of the bone graft particles, while their central part remained locally demineralized. Muscle fibres originating from the surrounding muscle were also observed in the periphery of these particles. More precisely, a series of comparisons lead to the fol-

ΑΠΟΤΕΛΕΣΜΑΤΑ

Ιστολογικά Ευρήματα

Όλες οι τομές εξετάστηκαν κάτω από οπτικό μικροσκόπιο με τυφλή μέθοδο. Σε όλες τις περιπτώσεις παρατηρήθηκε ομαλή εξέλιξη της επουλωτικής διαδικασίας. Σε όλα τα δείγματα το μόσχευμα εμφανιζόταν ως ακύτταρα οστικά τεμαχίδια με κενές οστικές κρύπτες. Τα οστικά τεμαχίδια του μοσχεύματος παρουσίασαν επαναμετάλλωση στην περιφέρειά τους, ενώ το κεντρικό τμήμα τους παρέμεινε κατά θέσεις απομεταλλωμένο. Στην περιφέρεια παρατηρήθηκαν μυϊκές ίνες από τον περιβάλλοντα μυ. Αναλυτικότερα και συγκριτικά παρατηρήθηκαν τα εξής:

1. Στις θέσεις-μάρτυρες όπου τοποθετήθηκε μόνο DBM:
   - 1α. Τα οστικά τεμαχίδια του μοσχεύματος ήταν σχετικά πυκνά διατεταγμένα.
   - 1β. Παρατηρήθηκε ανάπτυξη συνδετικού ιστού με εμφανή μεσεγχυματικά (πιθανώς οστεοβλαστικά) κύτταρα.
   - 1γ. Η αγγείωση ήταν πτωχή ανάμεσα στα οστικά τεμαχίδια του μοσχεύματος.
   - 1δ. Παρατηρήθηκε άφθονη οστεοκλαστική δραστηριότητα με πολυπύρηνα γιγαντοκύτταρα τύπου ξένου σώματος.
   - 1ε. Υπήρχαν ελάχιστα οστικά τεμαχίδια του μοσχεύματος με επαναποικισμό (Εικ. 1-3).
2. Στις πειραματικές θέσεις όπου τοποθετήθηκε DBM + PRP:

lowing observations:

1. In control sites where only DBM had been implanted:
   - 1a. The bone graft particles were relatively densely distributed.
   - 1b. The development of connective tissue containing noticeable mesenchymal cells (probably osteoblast-like) cells was observed.
   - 1c. Vascularisation among the bone graft particles was poor.
   - 1d. A rich osteoclastic activity was observed, involving multinuclear foreign body giant cells.
   - 1e. There were only a few bone graft particles which had had been recolonised. (Fig. 1-3)
2. In experimental sites where DBM + PRP had been implanted:
   - 2a. The bone graft particles were relatively densely distributed in some of the samples.
   - 2b. The connective tissue between the bone graft particles appeared to be loose and contained mesenchymal cells of varying phenotypes and numbers.
   - 2c. Vascularisation among the bone graft particles was more developed than in the control sites.
   - 2d. There was a rich osteoclastic activity, involving multinuclear foreign body giant cells.
   - 2e. There were numerous bone graft particles which had had been recolonised.
   - 2f. Preosteoblasts were observed locally in the periphery of the graft (Fig. 4-6).



Εικ. 1: Ιστολογική εικόνα (μόσχευμα χωρίς PRP). Τα οστικά τεμαχίδια του μοσχεύματος (ΜΟ) εμφανίζονται πυκνά διατεταγμένα, περιβαλλόμενα από ινώδη συνδετικό ιστό (ΣΙ) και μυϊκές ίνες (ΜΥ) στην περιφέρεια. Με πράσινο χρώμα απεικονίζεται το επαναμεταλλωμένο περιφερικό τμήμα των οστικών τεμαχιδίων του μοσχεύματος, ενώ το κεντρικό τμήμα τους παραμένει απομεταλλωμένο και χρωματίζεται κόκκινο. (Χρώση Goldner, μεγέθυνση Χ10).

Fig. 1: Histopathological specimen (graft without PRP). The bone graft particles (MO) appear to be densely distributed, surrounded by fibrous connective tissue (ΣΙ) and muscle fibres (MY) in their periphery. The remineralized peripheral part of the bone graft particles appears in green, while their central part remains demineralized and appears in red (Goldner's stain, x10 magnification).

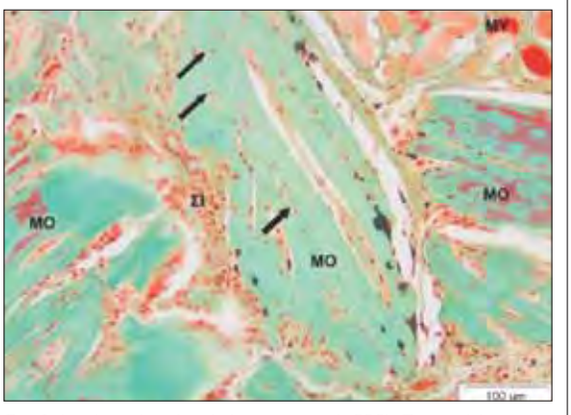

Εικ. 2: Ιστολογική εικόνα (μόσχευμα χωρίς PRP). Σε μεγαλύτερη μεγέθυνση παρατηρείται κατά θέσεις επαναποικισμός του μοσχεύματος (ΜΟ) από οστικά κύτταρα (βέλη). Μεταξύ των οστικών τεμαχιδίων του μοσχεύματος παρατηρείται συνδετικός ιστός (ΣΙ) και στην περιφέρεια μυϊκές ίνες (ΜΥ). (Χρώση Goldner, μεγέθυνση Χ20).

Fig. 2: Histopathological specimen (graft without PRP). Higher magnification reveals the local recolonisation of the graft (MO) by bone cells (arrows). We can also observe the presence of connective tissue (ΣΙ) between the bone graft particles, as well as the presence of muscle fibers (MY) in their periphery (Goldner's stain, x20 magnification).

2α. Τα οστικά τεμαχίδια του μοσχεύματος ήταν σχετικά πυκνά διατεταγμένα σε μερικά δείγματα.
2β. Ο συνδετικός ιστός ανάμεσα στα οστικά τεμαχίδια του μοσχεύματος εμφανιζόταν χαλαρός με παρουσία διαφόρου βαθμού αριθμού μεσεγχυματικών κυττάρων.
2γ. Η αγγείωση ήταν πιο αναπτυγμένη ανάμεσα στα οστικά τεμαχίδια του μοσχεύματος από ότι στις θέσεις-μάρτυρες.
2δ. Υπήρχε άφθονη οστεοκλαστική δραστηριότητα με πολυπύρηνα γιγαντοκύτταρα τύπου ξένου σώματος.
2ε. Βρέθηκαν αρκετά οστικά τεμαχίδια του μοσχεύματος με επαναποικισμό.
2στ. Στην περιφέρεια του μοσχεύματος παρατηρήθηκαν κατά θέσεις πρόδρομες οστεοβλάστες (Εικ. 4-6).

Από τα ανωτέρω ιστολογικά ευρήματα καταφαίνεται ότι στις 6 εβδομάδες και στις δύο συγκρινόμενες ομάδες παρατηρούνται μεσεγχυματικά κύτταρα (πιθανώς οστεοπρογονικά και πρόδρομοι οστεοβλάστες, αντίστοιχα), ενώ η μόνη σημαντική ιστολογική διαφορά έγκειται στην ανάπτυξη πλουσιότερης αγγείωσης στις πειραματικές θέσεις όπου τοποθετήθηκε DBM + PRP (1γ ↔ 2γ).

Ιστομορφομετρία – Στατιστική Ανάλυση

Η ιστομορφομετρική μελέτη και η στατιστική επεξεργασία των μετρήσιμων τιμών για τις παραμέτρους που αφορούν το ρυθμό απορρόφησης του εμφυτευθέντος μοσχεύματος, δηλαδή των GrfV/ TV, GrfTh, GrfAr και GrfPm (Πίνακας 3) και τις παραμέτρους που αφορούν τον νεόπλαστο συνδετικό ιστό, δηλαδή των FbV/TV και FbTh (Πίνακας 4) έδειξε ότι στις 6 εβδομάδες μεταξύ

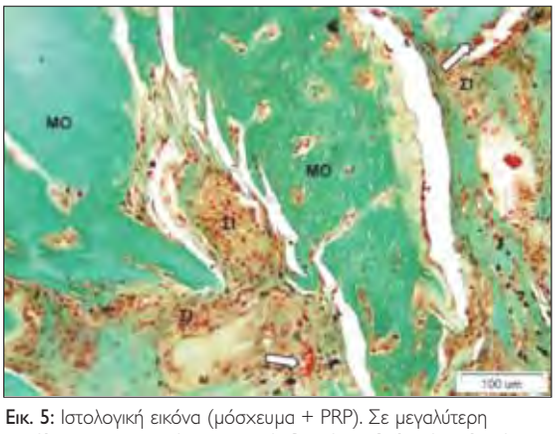

Εικ. 5: Ιστολογική εικόνα (μόσχευμα + PRP). Σε μεγαλύτερη μεγέθυνση παρατηρείται παρουσία διαφόρου βαθμού αριθμού μεσεγχυματικών κυττάρων και οστεοκλαστική δραστηριότητα με πολυπύρηνα γιγαντοκύτταρα τύπου ξένου σώματος (βέλη) εντός του συνδετικού ιστού (ΣΙ). (Χρώση Goldner, μεγέθυνση Χ20).
Fig. 5: Histopathological specimen (graft + PRP). Higher magnification reveals the presence of mesenchymal cells in varying numbers, as well as osteoclastic activity involving multinuclear foreign body giant cells (arrows) inside the connective tissue (ΣΙ). (Goldner's stain, x20 magnification).

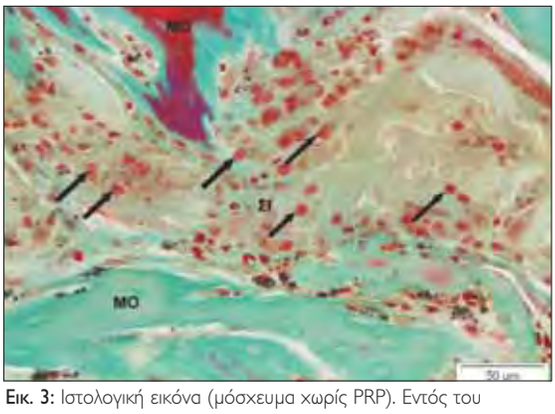

Εικ. 3: Ιστολογική εικόνα (μόσχευμα χωρίς PRP). Εντός του συνδετικού ιστού (ΣΙ) παρατηρούνται οστεοβλαστικά κύτταρα (βέλη). (Χρώση Goldner, μεγέθυνση Χ40).
Fig. 3: Histopathological specimen (graft without PRP). Osteoblast-like cells (arrows) can be seen inside the connective tissue (ΣΙ). (Goldner's stain, x40 magnification).

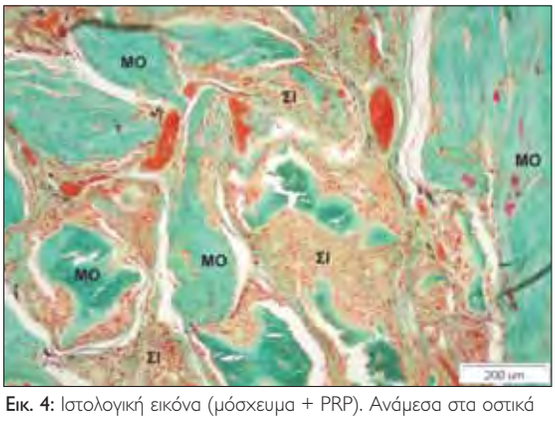

Εικ. 4: Ιστολογική εικόνα (μόσχευμα + PRP). Ανάμεσα στα οστικά τεμαχίδια του μοσχεύματος (ΜΟ) παρατηρείται πιο χαλαρός συνδετικός ιστός (ΣΙ) σε σχέση με το μόσχευμα χωρίς PRP. (Χρώση Goldner, μεγέθυνση Χ10).
Fig. 4: Histopathological specimen (graft + PRP). Between the bone graft particles (MO) we can notice the presence of a looser connective tissue (ΣΙ), compared to that of a graft without PRP. (Goldner's stain, x10 magnification).

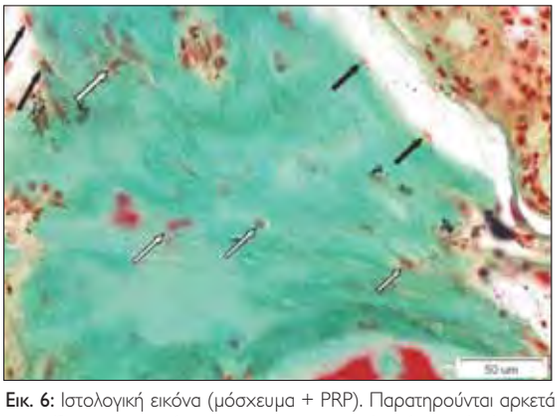

Εικ. 6: Ιστολογική εικόνα (μόσχευμα + PRP). Παρατηρούνται αρκετά τεμαχίδια του μοσχεύματος με επαναποικισμό από οστικά κύτταρα (λευκά βέλη). Στην περιφέρεια του μοσχεύματος παρατηρούνται κατά θέσεις πρόδρομες οστεοβλάστες (μαύρα βέλη). (Χρώση Goldner, μεγέθυνση Χ40).
Fig. 6: Histopathological specimen (graft + PRP). Several graft particles that have been recolonised by bone cells (white arrows) can be seen. In the periphery of the graft, preosteoblasts (black arrows) can also be seen locally. (Goldner's stain, x40 magnification).

Πίνακας 3. Σύγκριση των τιμών των παραμέτρων που αφορούν το εμφυτευθέν μόσχευμα, ανάμεσα στις ομάδες του υλικού μελέτης στις 6 εβδομάδες

Table 3. Comparison of the parameter values obtained for the implanted graft, between the two study groups, at 6 weeks.

Παράμετρος/ Parameter	Ομάδα/ Group	N	Μέση τιμή/ Median Value	Τυπική Απόκλιση/ Standard Deviation	p-value
GrfV/ TV	DBM	6	43,928	4,111	N.S
	DBM + PRP	6	49,638	7,457	
GrfTh	DBM	6	48,116	11,163	N.S
	DBM + PRP	6	47,813	11,298	
GrfAr	DBM	6	1,416	,132	N.S
	DBM + PRP	6	1,599	,240	
GrfPm	DBM	6	41,672	5,029	N.S
	DBM + PRP	6	38,562	3,602	

* GrfV/ TV: Όγκος μοσχεύματος - Ιστικό όγκο/Graft Volume - Tissue Volume
GrfTh: Πάχος οστικών τεμαχιδίων μοσχεύματος/Thickness of bone graft bundles
GrfAr: Επιφάνεια μοσχεύματος/Graft area
GrfPm: Περίμετρος οστικών τεμαχιδίων μοσχεύματος/Perimeter of bone graft particles

Πίνακας 4. Σύγκριση των τιμών των παραμέτρων που αφορούν το νεόπλαστο συνδετικό ιστό, ανάμεσα στις ομάδες του υλικού μελέτης στις 6 εβδομάδες

Table 4. Comparison of the parameter values obtained for the newly-formed connective tissue, between the two study groups, at 6 weeks

Παράμετρος/ Parameter	Ομάδα/ Group	N	Μέση τιμή/ Median Value	Τυπική Απόκλιση/ Standard Deviation	p-value
FbV/TV	DBM	6	11,786	4,338	N.S
	DBM + PRP	6	8,680	2,484	
FbTh	DBM	6	26,746	4,931	N.S
	DBM + PRP	6	26,613	4,056	

*FbV/TV: Όγκος συνδετικού ιστού - Ιστικό όγκο/Connective tissue volume - Tissue volume
FbTh: Πάχος νησιδίων συνδετικού ιστού/Thickness of connective tissue bundles

DBM μοσχεύματος (θέσεις-μάρτυρες) και DBM μοσχεύματος +PRP (πειραματικές θέσεις) δεν υπάρχουν στατιστικώς σημαντικές διαφορές στις τιμές των παραμέτρων.

Συνοπτικά, από τα ανωτέρω φαίνεται ότι στις 6 εβδομάδες: α) δεν καταγράφεται στατιστικώς σημαντική διαφορά στην απορρόφηση του μοσχεύματος μεταξύ θέσεων-μαρτύρων και πειραματικών θέσεων και β) η παραγωγή νεόπλαστου συνδετικού ιστού παρουσιάζεται αυξημένη στις θέσεις-μάρτυρες όπου εμφυτεύτηκε μόνο DBM μόσχευμα, συγκριτικά με τις πειραματικές θέσεις όπου εμφυτεύτηκε DBM+PRP. Ωστόσο, η διαφορά αυτή δεν είναι στατιστικώς σημαντική.

ΣΥΖΗΤΗΣΗ

Η διαρκώς αυξανόμενη γνώση πάνω στη βιολογία του οστίτη ιστού και των αυξητικών παραγόντων, εξήρε τη σημασία των BMPs που περιέχονται σε ενεργή μορφή στα μοσχεύματα DBM. Τα τελευταία χρόνια αρκετές αξιόλογες πειραματικές και κλινικές μελέτες έχουν επιχειρήσει να διαλευκάνουν την αποτελεσματικότητα των

From the above-mentioned histological findings, it can be concluded that mesenchymal cells (probably osteoprogenitor cells and preosteoblasts, respectively) are found in both groups at six weeks, while the only significant histological difference lies in the development of richer vascularisation in the experimental sites where DBM + PRP had been implanted (1c ↔ 2c).

Histomorphometry – Statistical Analysis

The histomorphometric analysis and statistical processing of the measurable values of the parameters related to the resorption rate of the implanted graft, i.e. GrfV/ TV, GrfTh, GrfAr and GrfPm (Table 3), and the parameters related to the newly-formed connective tissue, i.e. FbV/TV and FbTh (Table 4), revealed that there are no statistically significant differences in the values of these specific parameters between a DBM graft (control sites) and a DBM graft+PRP (experimental sites) at six weeks.

Based on the above-mentioned facts, it can be concluded that, at six weeks,: a) there is no statistically significant difference in the graft resorption rate between the control and experimental sites, and b) the devel-

αλλογενών αυτών μοσχευμάτων στην ανάπλαση του οστίτη ιστού και αναφέρονται τόσο θετικά (Haddad και συν. 2006, Geurs και συν. 2008, Mokbel και συν. 2008), όσο και αρνητικά αποτελέσματα (Piatelli και συν. 1996, Acarturk και Hollinger, 2006, Intini και συν. 2008). Από τις παραπάνω έρευνες φαίνεται ότι τα αποτελέσματα από τη χρήση του αλλογενούς απομεταλλωμένου οστικού μοσχεύματος είναι πολλές φορές μη προβλέψιμα και θέτουν υπό αμφισβήτηση την αξιοπιστία και την κλινική αποτελεσματικότητα των εμπορικά διαθέσιμων DBM στο να παρέχουν ένα σταθερό οστεοεπαγωγικό δυναμικό.

Σε μια προσπάθεια περιορισμού του προβλήματος και αξιοποιώντας τις νέες γνώσεις της μηχανικής των ιστών (tissue engineering) προτάθηκε ο συνδυασμός του DBM μοσχεύματος με αυτόλογο PRP. Το σκεπτικό ότι η προσθήκη του PRP πιθανόν να ενισχύει το οστεοεπαγωγικό δυναμικό του DBM απορρέει από το γεγονός ότι οι αυξητικοί παράγοντες που εμπεριέχονται στο PRP: i) προάγουν την νεοαγγειογένεση, ενισχύοντας έτσι την αγγείωση του μοσχεύματος (Yokota και συν. 2008), ii) προάγουν το χημειοτακτισμό, τον πολλαπλασιασμό, τη διαφοροποίηση και το μεταβολισμό των μεσεγχυματικών κυττάρων (Kanno και συν. 2005), iii) αλληλεπιδρούν in situ με τις BMPs του μοσχεύματος ενισχύοντας τη δράση τους (Ferreira και συν. 2005) και iv) διεγείρουν τη διαφοροποίηση των οστεοβλαστών από πολυδύναμα μεσεγχυματικά κύτταρα (Tomoyasu και συν. 2007). Επομένως, σε θεωρητικό τουλάχιστον επίπεδο, οι αυξητικοί παράγοντες του PRP αναμένεται να ενισχύσουν την ίδια την οστεοεπαγωγική δράση των BMPs του μοσχεύματος, να δημιουργήσουν ένα περιβάλλον με περισσότερα πολυδύναμα μεσεγχυματικά κύτταρα, δυνάμενα να διαφοροποιηθούν σε οστεοπαραγωγικά κύτταρα από τις BMPs του μοσχεύματος και να ενισχύσουν τον πολλαπλασιασμό και τη λειτουργία των οστεοπαραγωγικών κυττάρων που θα διαφοροποιηθούν στη θέση επούλωσης του μοσχεύματος. Κατά συνέπεια, η προσθήκη PRP σε μόσχευμα DBM γεννά την προσδοκία της ενίσχυσης του οστεοεπαγωγικού δυναμικού του μοσχεύματος.

Προς το παρόν, λίγες έρευνες έχουν ελέγξει την πιθανή συνέργεια απομεταλλωμένων οστικών μοσχευμάτων και PRP. Οι Kim και συν. (2002) τοποθέτησαν οστεοενσωματούμενα εμφυτεύματα στη λαγόνιο ακρολοφία σκύλων και δημιούργησαν οστικά ελλείμματα γύρω από τις αυχενικές σπείρες των εμφυτευμάτων που καλύφθηκαν με DFDB σε μορφή σκόνης, με ή χωρίς την προσθήκη PRP. Τα ελλείμματα και στις δύο ομάδες είχαν πληρωθεί με νεόπλαστο οστό στις 6 και 12 εβδομάδες. Ωστόσο, η ιστομορφομετρική ανάλυση αποκάλυψε μεγαλύτερο ποσοστό άμεσης επαφής οστού-εμφυτεύματος στην ομάδα του PRP και οι συγγραφείς αναφέρουν ότι οστικά ελλείμματα γύρω από εμφυτεύματα μπορούν να αποκατασταθούν αποτελε-

opment of newly-formed connective tissue appears to be increased in the control sites where only a DBM graft had been implanted, compared to the experimental sites where DBM+PRP had been implanted. However, this difference is not statistically significant.

DISCUSSION

Our increasing knowledge on the biology of bone tissue and growing factors has pointed out the importance of BMPs, which are contained, in an active form, in DBM grafts. In the recent years, several notable experimental and clinical studies have attempted to assess the effectiveness of these allografts in regenerating bone tissue. Both positive (Haddad et al. 2006, Geurs et al. 2008, Mokbel et al. 2008) and negative results (Piatelli et al. 1996, Acarturk and Hollinger, 2006, Intini et al. 2008) have been reported. Based on the above-mentioned studies, it can be concluded that the results arising from the use of demineralized bone allografts are usually non-predictable and question the reliability and clinical effectiveness of commercially available DBN in terms of providing a stable osteoinductive potential.

In an attempt to reduce this problem, while taking advantage of the recent developments in tissue engineering, it has been suggested to combine a DBM graft with autologous PRP. The thought that the addition of PRP would enhance the osteoinductive potential of DBM was based on the fact that growth factors contained in PRP: i) promote neo-angiogenesis, thus improving the vascularisation of the graft (Yokota et al. 2008), ii) promote the chemotaxis, proliferation, differentiation and metabolism of mesenchymal cells (Kanno et al. 2005), iii) establish an in situ interaction with the BMPs of the graft, thus enhancing their activity (Ferreira et al. 2005), and iv) stimulate the differentiation of osteoblasts from multipotent mesenchymal cells (Tomoyasu et al. 2007). Therefore, PRP growth factors are, at least theoretically, expected to enhance the osteoinductive activity of the graft's BMPs, create an environment containing more multipotent mesenchymal cells, which could be differentiated into osteoproductive cells by the graft's BMPs, and promote the proliferation and function of the osteoproductive cells, which would be differentiated in the graft's healing site. As a result, the addition of PRP to a DBM graft leads to the expectation that the osteoinductive potential of the graft will be enhanced.

For the time being, only a few studies have examined the possible synergism between demineralized bone grafts and PRP. Kim et al. (2002) placed osseointegrated implants in the iliac crest of dogs and created crestal bone defects around the implants, which were then covered with DFDB in powder form, with or without

σματικά με τη χρήση DFDB και ότι η προσθήκη PRP μπορεί να βελτιώσει την οστική ανάπλαση.
Οι Aghaloo και συν. (2004) χρησιμοποιώντας το πειραματικό μοντέλο κρανιακών ελλειμμάτων σε κονίκλους για να μελετήσουν την επίδραση του PRP στην οστική επούλωση του DFDB και του λυοφιλοποιημένου οστού (freeze-dried bone ή FDB) δεν κατέδειξαν ενίσχυση της οστικής αναγέννησης με την προσθήκη PRP στα λυοφιλοποιημένα οστικά μοσχεύματα.
Σε μία κλινική μελέτη, οι Shanaman και συν. (2001) πραγματοποίησαν οστική ανάπλαση ατροφικών φατνιακών ακρολοφιών σε ασθενείς χρησιμοποιώντας DFDB αναμεμειγμένο με PRP. Οι συγγραφείς κατέληξαν στο ότι η προσθήκη PRP δεν φαίνεται ότι επηρέασε θετικά την ποιότητα και ποσότητα του νεόπλαστου οστίτη ιστού, σε σύγκριση με αποτελέσματα παρόμοιων ερευνών οστικής ανάπλασης όπου δεν χρησιμοποιήθηκε PRP.
Οι Zouloumis και συν. (2008) χρησιμοποιώντας Plasma Rich in Growth Factors (PRGF) για την πλήρωση οστικών ελλειμμάτων των γνάθων σε 5 ασθενείς αναφέρουν θετικά αποτελέσματα με ικανοποιητική μετεγχειρητική πορεία των ασθενών και ακτινογραφική εικόνα πλήρωσης των ελλειμμάτων από οστίτη ιστό, ενώ τα κλινικά τους ευρήματα καταδεικνύουν πως το PRGF έχει αντιφλεγμονώδη και ως εκ τούτου ήπια αναλγητική δράση. Οι Markou και συν. (2009) σε κλινική έρευνα σε 29 περιοδοντικούς ασθενείς, παρατήρησαν ότι το PRP μόνο του ή συνδυασμένο με αλλογενές DFDB οδήγησε σε σημαντική κλινική και ακτινογραφική βελτίωση σε ενδοοστικούς θυλάκους στους 6 μήνες παρατήρησης.
Αναμφίβολα, οι παραπάνω μελέτες καταλήγουν σε αντικρουόμενα αποτελέσματα. Στο σύνολό τους όμως εξετάζουν την επίδραση του PRP στην αποτελεσματικότητα της οστεοεπαγωγικής δράσης της απομεταλλωμένης οστικής μεσοκυττάριας ουσίας (DBM) σε οστεογενές περιβάλλον. Ωστόσο, η ιδιότητα της οστεοεπαγωγής μπορεί να αποδειχθεί μόνο σε περιβάλλον που στερείται πλήρως οστεογενετικών κυττάρων. Επομένως, για να εξαχθούν ακριβή συμπεράσματα για το αν η προσθήκη του PRP μπορεί να επηρεάσει τις διεργασίες οστεοεπαγωγής, τις οποίες πυροδοτούν οι BMPs του DBM μοσχεύματος, είναι επιβεβλημένο οι όποιες πειραματικές παρατηρήσεις να γίνουν σε εξωσκελετικές θέσεις.
Αυτό αποτέλεσε και το ερέθισμα για την ανάληψη της παρούσας έρευνας. Στη διεθνή βιβλιογραφία μόνο μία έρευνα χρησιμοποιεί την ίδια υπόθεση (Ranly και συν. 2007). Ωστόσο, οι συγγραφείς χρησιμοποίησαν σε ενδομυϊκές θέσεις ποντικιών ανθρώπινο DBM και ανθρώπινο PRP, δηλαδή ξενογενές πλάσμα και μόσχευμα. Είναι σαφές ότι στην κλινική πράξη το PRP είναι αποκλειστικά και μόνο αυτόλογο και τα οστικά μοσχεύματα DBM είναι αλλογενή (Becker και συν.

the addition of PRP. These defects were filled with newly-formed tissue at 6 and 12 weeks. However, histomorphometric analysis revealed a higher degree of direct bone-to-graft contact in the PRP group, and the authors report that bone defects around grafts can be effectively corrected with the use of DFDB and that the addition of PRP can improve bone regeneration.
Aghaloo et al. (2004) used the experimental model of cranial defects in rabbits, in order to examine the effect of PRP on the healing of DFDB and freeze-dried bone (FDB), but did not confirm the hypothesis that bone regeneration can be enhanced by adding PRP to freeze-dried bone grafts.
In a clinical study, Shanaman et al. (2001) achieved the regeneration of atrophic alveolar ridges in patients, using DFDB mixed with PRP. These authors concluded that the addition of PRP does not seem to improve the quality and quantity of newly-formed bone tissue, compared to results from similar studies on bone regeneration, in which PRP had not been used.
Zouloumis et al. (2008), who used Plasma Rich in Growth Factors (PRGF) to correct jaw bone defects in 5 patients, reported positive results including a satisfactory postoperative course of their patients and radiological evidence of healing of these defects with bone tissue. Their clinical findings indicate that PRGF has an anti-inflammatory and thus mild analgesic effect. In a clinical study involving 29 periodontal patients, Markou et al. (2009) noticed that the use of PRP alone or in combination with allogenic DFDB resulted in a significant clinical and radiological improvement in intraosseous periodontal defects during a 6-month follow-up period.
There is no doubt that the aformentioned studies result in contradicting conclusions. They all examine the impact of PRP on the effectiveness of DBM osteoinductive activity in osteogenic environments. However, osteoinduction can be proved only in an environment deprived from osteogenetic cells. This means that any attempts to draw reliable conclusions on whether the addition of PRP can affect osteoinductive processes, triggered by the BMPs of the DBM graft, must be done in extra-skeletal sites.
That was the stimulus for the present study. In the international literature, there is only one study using the same hypothesis (Ranly et al. 2007). However, these authors used human DBM and human PRP in intramuscular sites in mice, i.e. xenogenic plasma and graft. It is clear that, in clinical practice, PRP is exclusively autologous and DBM grafts are allogenic (Becker και συν. 1994, Marx, 2004). On the contrary, in the present study intramuscular sites in rabbits were used and it was examined whether autologous PRP contributes to a faster and more effective osteoinductive activity of DBM allografts.

1994, Marx, 2004). Στην παρούσα μελέτη αντίθετα χρησιμοποιήθηκαν ενδομυϊκές θέσεις κονίκλων και διερευνήθηκε αν συμβάλλει το αυτόλογο PRP στην ταχύτερη και αποτελεσματικότερη οστεοεπαγωγική δράση του αλλογενούς DBM μοσχεύματος.

Η τεχνική που ακολουθήθηκε για την παρασκευή του απομεταλλωμένου αλλογενούς DBM οστικού μοσχεύματος είναι αυτή που προτείνεται από τους Reddi και Huggins (1972), ενώ για να αποφευχθούν οι διακυμάνσεις του οστεοεπαγωγικού δυναμικού του DBM (Bae και συν. 2006), ελήφθησαν υπόψη τα εξής:

- Επιλέχθησαν νεαρά υγιή κουνέλια ως δότες των οστών, μιας και φαίνεται ότι από νεαρής ηλικίας δότες παράγεται DBM υψηλότερου οστεοεπαγωγικού δυναμικού (Hosny και Sharawy, 1985).
- Το μόσχευμα παρασκευάστηκε σε μορφή σκόνης με διάμετρο τεμαχιδίων (particle size) 250-710 μm. Μεγαλύτερη ή μικρότερη διάμετρος τεμαχιδίων φαίνεται ότι επηρεάζει αρνητικά το οστεοεπαγωγικό δυναμικό (Harakas, 1984, Schouten και συν. 2005).
- Δεν προστέθηκαν στο μόσχευμα έκδοχα που μπορεί να βελτιώσουν τις ιδιότητες χειρισμού του, αλλά να επηρεάσουν απρόβλεπτα τη συμπεριφορά του (Han και συν. 2008).
- Δημιουργήθηκε ένα ομοιογενές μόσχευμα ώστε να παρακαμφθεί η επίδραση των διαφορετικών ιδιοσυγκρασιακών χαρακτηριστικών του κάθε δότη.

Από τα ιστολογικά ευρήματα καταφαίνεται ότι το αλλογενές DBM μόσχευμα εμφάνισε σημαντικές οστεοεπαγωγικές ιδιότητες, όπως αυτές της παραγωγής συνδετικού ιστού με παρουσία οστεοπρογονικών μεσεγχυματικών κυττάρων και πρόδρομων οστεοβλαστών (μεταβατικού τύπου συνδετικός ιστός - provisional matrix), της οστεοκλαστικής δραστηριότητας, του επαναποικισμού παρασχίδων του μοσχεύματος από οστικά κύτταρα και της επανασβεστίωσης της περιφέρειας των οστικών παρασχίδων του μοσχεύματος, οι οποίες καθορίζουν την εξέλιξη της οστεογενετικής διαδικασίας για παραγωγή νεόπλαστου και ώριμου οστίτη ιστού.

Η παρασκευή του αυτόλογου PRP έγινε με συγκεκριμένη τεχνική, η οποία σύμφωνα και με ανεξάρτητες μελέτες των Weilbrich και συν. (2002) και Zhang και συν. (2004) δίνει ικανή συγκέντρωση αιμοπεταλίων και αυξητικών παραγόντων TGF-β1 και PDGF-ab στο PRP (Πίνακας 5). Βέβαια, στο πείραμά μας δεν ήταν στις προθέσεις μας να κάνουμε αντίστοιχες μετρήσεις τόσο στο ολικό αίμα των κουνελιών, όσο και στο αυτόλογο PRP που παρασκευάσαμε, για να μην αποκεντρωθεί ο βασικός μας πειραματικός στόχος. Ωστόσο, λαμβάνοντας υπόψη το παρόμοιο αιματολογικό προφίλ του κουνελιού με αυτό του ανθρώπου (Mitruka, 1983) και το ότι χρησιμοποιήσαμε, ακολουθώντας πιστά το πρωτόκολλο, ένα πιστοποιημένο, εμπορικά διαθέσιμο kit, θεωρούμε ότι στο πείραμά μας παρασκευάσαμε ένα δραστικό αυτόλογο PRP.

The technique used to prepare the demineralized DBM allograft was the one proposed by Reddi and Huggins (1972). In order to avoid any variations in the osteoinductive potential of the DBM (Bae et al. 2006), we also took account of the following:

- Young healthy rabbits were chosen as bone donors, since it appears that young donors produce DBM with a higher osteoinductive potential (Hosny and Sharawy, 1985).
- The graft was prepared in powder form, with a particle size of 250-710 μm. It appears that larger or smaller particle sizes have a negative effect on the osteoinductive potential (Harakas, 1984, Schouten et al. 2005).
- The graft was not mixed with any excipients, which could improve its handling properties, but affect its behaviour in an unexpected way (Han et al. 2008).
- A homogenous graft was prepared, in order to eliminate the interaction between the different idiosyncratic features of each donor.

According to our histological findings, the DBM allograft displayed important osteoinductive features, such as the production of connective tissue with the presence of osteoprogenitor mesenchymal cells and pre-osteoblasts (interstitial connective tissue - provisional matrix), osteoclastic activity, the recolonisation of graft particles by bone cells and the remineralization of the periphery of bone graft particles that determine the course of the osteoinductive activity, which is aimed at producing newly-formed and mature bone tissue.

Autologous PRP was prepared using a specific technique, which, according to independent studies by Weilbrich et al. (2002) and Zhang et al. (2004), ensures an adequate concentration of platelets and TGF-β1 and

Πίνακας 5. Συγκέντρωση αιμοπεταλίων και αυξητικών παραγόντων TGF-β1 και PDGF-ab στο PRP με το kit της Curasan® (Weilbrich και συν. 2002, Zhang και συν. 2004).

Table 5: The concentration of platelets and TGF-β1 and PDGF-ab growth factors in PRP, assessed with the used of kit by Curasan® (Weilbrich et al. 2002, Zhang et al. 2004).

	Ολικό αίμα/ Total blood	PRP
Αιμοπετάλια/ Platelets (1.000/ml)	269,0	1140,5
TGF-β1 (ng/ml)		79,7
PDGF-ab (ng/ml)		314,1

Η απορρόφηση του DBM οδηγεί στην απελευθέρωση επιπλέον BMPs από τη μήτρα του μοσχεύματος και αποτελεί δείκτη ενεργητικής οστεοεπαγωγικής λειτουργίας του μοσχεύματος (Becker και συν. 1994, Ranly και συν. 2007).

Ο μεταβατικού τύπου συνδετικός ιστός αποτελείται από μεσεγχυματικά κύτταρα (ινοβλάστες, οστεοπρογονικά κύτταρα και πρόδρομες μορφές οστεοβλαστών) ενσωματωμένα εντός ινώδους υποστρώματος. Επομένως, ο ιστός αυτός θεωρείται δυνάμενος να εξελιχθεί σε οστίτη ιστό και η παρουσία του αποτελεί δείκτη οστεοεπαγωγικής δραστηριότητας του μοσχεύματος (Harakas, 1984, Heberer και συν. 2008).

Στις 6 εβδομάδες μετά την εμφύτευση των μοσχευμάτων παρατηρήθηκε ότι το DBM μόσχευμα και το DBM μόσχευμα+ PRP παρουσιάζουν ταυτόσημη συμπεριφορά όσον αφορά το ρυθμό απορρόφησης του μοσχεύματος και την παραγωγή μεταβατικού συνδετικού ιστού. Συμπερασματικά, το αυτόλογο PRP όταν συνδυάστηκε με αλλογενές DBM δεν συνέβαλε περισσότερο στη διαδικασία οστεοεπαγωγής απ' ότι το αλλογενές DBM μόνο του, στις 6 εβδομάδες παρατήρησης.

Οι Ranly και συν. (2007) χρησιμοποίησαν ανθρώπινο DBM υψηλής και χαμηλής οστεοεπαγωγικότητας και εμφύτευσαν 10 mg του μοσχεύματος με ή χωρίς ανθρώπινο PRP σε ενδομϋικές θέσεις σε αρουραίους. Τα ιστολογικά και ιστομορφομετρικά ευρήματά τους έδειξαν ότι στις 8 εβδομάδες μετεγχειρητικά το PRP ελάττωσε το οστεοεπαγωγικό δυναμικό των DBM μοσχευμάτων.

Θεωρητικά, το PRP θα μπορούσε μέσω των αυξητικών παραγόντων που περιέχει να ενισχύσει το οστεοεπαγωγικό δυναμικό της απομεταλλωμένης μεσοκυττάριας οστικής ουσίας DBM μοσχεύματος, κάτι που στην παρούσα έρευνα δεν αποδείχθηκε. Παρόλο που τα αδιαφοροποίητα μεσεγχυματικά πολυδύναμα κύτταρα, οι ινοβλάστες, οι οστεοβλάστες και οι πρόδρομες μορφές τους, καθώς και τα ενδοθηλιακά κύτταρα διαθέτουν υποδοχείς και ανταποκρίνονται θετικά στα ερεθίσματα των αυξητικών παραγόντων των αιμοπεταλίων, τουλάχιστον σε in vitro κυτταρικές καλλιέργειες, κάτι τέτοιο δεν παρατηρήθηκε στην in vivo μελέτη μας. Φαίνεται πως η αλληλεπίδραση των αυξητικών παραγόντων του PRP μεταξύ τους, με τις BMPs του μοσχεύματος και με τα διάφορα κύτταρα μέσα στο πολυδύναμο, συνεχώς μεταβαλλόμενο και βιοχημικά ποικιλόμορφο επουλωτικό ιστικό περιβάλλον δεν έχει κατανοηθεί πλήρως. Ενισχύεται έτσι η άποψη του Marx (2004) ότι το PRP δρα ουσιαστικά μόνο στο αυτόλογο οστικό μόσχευμα, το οποίο περιέχει ζώντα οστεογενετικά κύτταρα, και όχι σε οστικά υποκατάστατα όπως το DBM, το οποίο αν και διαθέτει μορφογενετικές BMPs στερείται ζωντανών οστεογενετικών κυττάρων.

PDGF-ab growth factors in PRP (Table 5). However, in our experiment, such measurements were not performed neither in the total amount of the rabbits' blood nor in our autologous PRP, in order not to deviate from the primary experimental goal. Given that the haematological profile of rabbits is similar to that of humans (Mitruka, 1983), as well as that we used a certified, commercially available kit (according to the protocol), we assume that we prepared a drastic autologous PRP for our experiment.

DBM resorption causes the graft matrix to release additional BMPs, which is an index of the graft's active osteoinductive performance (Becker et al. 1994, Ranly et al. 2007).

The provisional connective tissue consists of mesenchymal cells (fibroblasts, osteoprogenitor cells and preosteoblasts) embedded into a fibrous substrate. Therefore, this tissue is considered capable of developing into bone tissue and its presence is an index of the graft's osteoinductive activity (Harakas, 1984, Heberer et al. 2008).

At 6 weeks after the implantation of the grafts, it was observed that the DBM graft and the DBM graft+PRP have identical behaviour in terms of graft resorption rate and provisional connective tissue production. Therefore, it can be said that autologous PRP combined with allogenic DBM did not contribute to the osteoinductive process more than allogenic DBM alone, at six weeks of follow-up.

Ranly et al. (2007) used human DBM with high and low osteoinductive potentials, and implanted 10-mg-grafts with or without human PRP into intramuscular sites in rats. Their histological and histomorphometric findings revealed that, at 8 weeks postoperatively, PRP reduced the osteoinductive potential of DBM grafts.

Theoretically, PRP could improve the osteoinductive potential of a DBM graft through the growth factors contained in it; this however was not verified in the present study. Although undifferentiated multipotent mesenchymal cells, fibroblasts, osteoblasts and their precursors have receptors and respond positively to stimuli by platelet growth factors, at least in vitro cell cultures, this was not observed in our in vivo study. The interaction of PRP growth factors with each other, with the graft's BMPs and with the various cells in the multipotent environment of tissue healing, which is constantly changing and varies biochemically is not totally clear. This reinforces Marx's opinion (2004) that PRP acts only on autologous bone grafts, which contain living osteogenetic cells, and not on bone substitutes such as DBM, which contains morphogenetic BMPs but has no living osteogenetic cells.

ΣΥΜΠΕΡΑΣΜΑΤΑ

Από την παρούσα ερευνητική εργασία προκύπτει ότι το αυτόλογο πλούσιο σε αιμοπετάλια πλάσμα, όταν συνδυάζεται με αλλογενές μόσχευμα απομεταλλωμένης οστικής μεσοκυττάριας ουσίας, δεν ενισχύει τη διαδικασία οστεοεπαγωγής σε ενδομϋικές θέσεις κονίκλων περισσότερο από ότι το αλλογενές μόσχευμα μόνο του, στις 6 εβδομάδες παρατήρησης.

CONCLUSIONS

What can be concluded from this research paper is that, when combined with a demineralized bone matrix allograft, autologous platelet-rich plasma does not promote the osteoinductive process in intramuscular sites in rabbits more than the allograft alone, at six weeks of follow-up.

ΒΙΒΛΙΟΓΡΑΦΙΑ/REFERENCES

Acarturk TO, Hollinger JO: Commercially available demineralized bone matrix compositions to regenerate calvarial critical-sized bone defects. Plast Reconstr Surg 118: 862-73, 2006

Aghaloo TL, Moy PK, Freymiller EG: Investigation of platelet-rich plasma in rabbit cranial defects: A pilot study. J Oral Maxillofac Surg 60: 1176-81, 2002

Aghaloo TL, Moy PK, Freymiller EG: Evaluation of platelet-rich plasma in combination with anorganic bovine bone in the rabbit cranium: a pilot study. Int J Oral Maxillofac Implants 19: 59-65, 2004

Aghaloo TL, Moy PK, Freymiller EG: Evaluation of platelet-rich plasma in combination with freeze-dried bone in the rabbit cranium. A pilot study. Clin Oral Implants Res 16: 250-7, 2005

Bae HW, Zhao L, Kanim LE, Wong P, Delamarter RB, Dawson EG: Intervariability and intravariability of bone morphogenetic proteins in commercially available demineralized bone matrix products. Spine 31: 1299-306, 2006

Becker W, Becker BE, Caffesse R: A comparison of demineralized freeze-dried bone and autologous bone to induce bone formation in human extraction sockets. J Periodontol 65: 1128-33, 1994

Cheng H, Jiang W, Phillips FM, Haydon RC, Peng Y, Zhou L, Luu HH, An N, Breyer B, Vanichakarn P, Szatkowski JP, Park JY, He TC: Osteogenic activity of the fourteen types of human bone morphogenetic proteins (BMPs). J Bone Joint Surg Am 85: 1544-52, 2003

Cieslik-Bielecka A, Bielecki T, Gazdzik TS, Cieslik T, Szczepanski T: Improved treatment of mandibular odontogenic cysts with platelet-rich gel. Oral Surg Oral Med Oral Pathol Oral Radiol Endod 105: 423-9, 2008

Ferreira CF, Carriel Gomes MC, Filho JS, Granjeiro JM, Oliveira Simões CM, Magini Rde S: Platelet-rich plasma influence on human osteoblasts growth. Clin Oral Implants Res 16: 456-60, 2005

Freymiller EG, Aghaloo TL: Platelet-rich plasma: ready or not? J Oral Maxillofac Surg 62: 484-8, 2004

Garg AK: Bone: Biology, Harvesting, Grafting for Dental Implants. Quintessence 2004, pp 3-15

Gerard D, Carlson ER, Gotcher JE, Jacobs M: Effects of platelet-rich plasma on the healing of autologous bone grafted mandibular defects in dogs. J Oral Maxillofac Surg 64: 443-51, 2006

Gerard D, Carlson ER, Gotcher JE, Jacobs M: Effects of platelet-rich plasma at the cellular level on healing of autologous bone-grafted mandibular defects in dogs. J Oral Maxillofac Surg 65: 721-7, 2007

Geurs NC, Korostoff JM, Vassilopoulos PJ, Kang TH, Jeffcoat M, Kellar R, Reddy MS: Clinical and histologic assessment of lateral alveolar ridge augmentation using a synthetic long-term bioabsorbable membrane and an allograft. J Periodontol 79: 1133-40, 2008

Haddad AJ, Peel SA, Clokie CM, Sándor GK: Closure of rabbit calvarial critical-sized defects using protective composite allogeneic and alloplastic bone substitutes. J Craniofac Surg 17: 926-34, 2006

Han B, Yang Z, Nimni M: Effects of gamma irradiation on osteoinduction associated with demineralized bone matrix. J Orthop Res 26: 75-82, 2008

Harakas NK: Demineralized bone-matrix-induced osteogenesis. Clin Orthop Relat Res 188: 239-51, 1984

Heberer S, Al-Chawaf B, Hildebrand D, Nelson JJ, Nelson K: Histomorphometric analysis of extraction sockets augmented with Bio-Oss Collagen after a 6-week healing period: a prospective study. Clin Oral Implants Res 19: 1219-25, 2008

Hosny M, Sharawy M: Osteoinduction in young and old rats using demineralized bone powder allografts. J Oral Maxillofac Surg 43: 925-31, 1985

Intini G, Andreana S, Buhite RJ, Bobek LA: A comparative analysis of bone formation induced by human demineralized freeze-dried bone and enamel matrix derivative in rat calvaria critical-size bone defects. J Periodontol 79: 1217-24, 2008

Kanno T, Takahashi T, Tsujisawa T, Ariyoshi W, Nishihara T: Platelet-rich plasma enhances human osteoblast-like cell proliferation and differentiation. J Oral Maxillofac Surg 63: 362-9, 2005

Kassolis JD, Reynolds MA: Evaluation of the adjunctive benefits of platelet-rich plasma in subantral sinus augmentation. J Craniofac Surg 16: 280-7, 2005

Kim SG, Kim WK, Park JC, Kim HJ: A comparative study of osseointegration of Avana implants in a demineralized freeze-dried bone alone or with platelet-rich plasma. J Oral Maxillofac Surg 60: 1018-25, 2002

Lynch S, Marx R, Nevins M, Wisner-Lynch L: Tissue Engineering. Applications in Oral and Maxillofacial Surgery and Periodontics. 2nd ed. Quintessence 2008, pp 3-36

Markou N, Pepelassi E, Vavouraki H, Stamatakis HC, Nikolopoulos G, Vrotsos I, Tsiklakis K: Treatment of periodontal endosseous defects with platelet-rich plasma alone or in combination with demineralized freeze-dried bone allograft: a comparative clinical trial. J Periodontol 80: 1911-9, 2009

Marx RE: Platelet-rich plasma: evidence to support its use. J Oral Maxillofac Surg 62: 489-96, 2004

Marx RE, Garg AK: Dental and craniofacial applications of Platelet-Rich Plasma. Quintessence 2005, pp. 3-49

Marx RE, Carlson ER, Eichstaedt RM, Schimmele SR, Strauss JE, Georgeff KR: Platelet-rich plasma: Growth factor enhancement for bone grafts. Oral Surg Oral Med Oral Pathol Oral Radiol Endod 85: 638-46, 1998

Mitruka BM: Reference values in experimental animals and humans. In: Mitruka and Rawnsley: Clinical Biochemical and Haematological Reference Values in Normal Experimental Animals and Normal Humans. 2nd ed. Masson Publishing 1983, pp. 74-6

Mokbel N, Bou Serhal C, Matni G, Naaman N: Healing patterns of critical size bony defects in rat following bone graft. Oral Maxillofac Surg 12: 73-8, 2008

Piattelli A, Scarano A, Corigliano M, Piattelli M: Comparison of bone regeneration with the use of mineralized and demineralized freeze-dried bone allografts: a histological and histochemical study in man. Biomaterials 17: 1127-31, 1996

Raghoebar GM, Schortinghuis J, Liem RS, Ruben JL, van der Wal JE, Vissink A: Does platelet-rich plasma promote remodeling of autologous bone grafts used for augmentation of the maxillary sinus floor? Clin Oral Implants Res 16: 349-56, 2005

Ranly DM, Lohmann CH, Andreacchio D, Boyan BD, Schwartz Z: Platelet-rich plasma inhibits demineralized bone matrix-induced bone formation in nude mice. J Bone Joint Surg Am 89:139-47, 2007

Reddi AH, Huggins C: Biochemical sequences in the transformation of normal fibroblasts in adolescent rats. Proc Natl Acad Sci USA 69: 1601-5, 1972

Schlegel KA, Zimmermann R, Thorwarth M, Neukam FW, Klongnoi B, Nkenke E, Felszeghy E: Sinus floor elevation using autogenous bone or bone substitute combined with platelet-rich plasma. Oral Surg Oral Med Oral Pathol Oral Radiol Endod 104: e15-25, 2007

Schouten CC, Hartman EH, Spauwen PH, Jansen JA: DBM induced ectopic bone formation in the rat: the importance of surface area. J Mater Sci Mater Med 16: 149-52, 2005

Shanaman R, Filstein MR, Danesh-Meyer MJ: Localized ridge augmentation using GBR and platelet-rich plasma: case reports. Int J Periodontics Restorative Dent 21: 345-55, 2001

Thor A, Franke-Stenport V, Johansson CB, Rasmusson L: Early bone formation in human bone grafts treated with platelet-rich plasma: preliminary histomorphometric results. Int J Oral Maxillofac Surg 36: 1164-71, 2007

Tomoyasu A, Higashio K, Kanomata K, Goto M, Kodaira K, Serizawa H, Suda T, Nakamura A, Nojima J, Fukuda T, Katagiri T: Platelet-rich plasma stimulates osteoblastic differentiation in the presence of BMPs. Biochem Biophys Res Commun 361: 62-7, 2007

Urist MR: Bone: formation by autoinduction. Science 150: 893-5, 1965

Weibrich G, Kleis WK: Curasan PRP kit vs. PCCS PRP system. Collection efficiency and platelet counts of two different methods for the preparation of platelet-rich plasma. Clin Oral Implants Res 13: 437-43, 2002

Wiltfang J, Schlegel KA, Schultze-Mosgau S, Nkenke E, Zimmermann R, Kessler P: Sinus floor augmentation with beta-tricalciumphosphate (beta-TCP): does platelet-rich plasma promote its osseous integration and degradation? Clin Oral Implants Res 14: 213-8, 2003

Yokota K, Ishida O, Sunagawa T, Suzuki O, Nakamae A, Ochi M: Platelet-rich plasma accelerated surgical angio-genesis in vascular-implanted necrotic bone: an experimental study in rabbits. Acta Orthop 79: 106-10, 2008

You TM, Choi BH, Li J, Jung JH, Lee HJ, Lee SH, Jeong SM: The effect of platelet-rich plasma on bone healing around implants placed in bone defects treated with Bio-Oss: a pilot study in the dog tibia. Oral Surg Oral Med Oral Pathol Oral Radiol Endod 103: e8-12, 2007

Zechner W, Tangl S, Tepper G, Fürst G, Bernhart T, Haas R, Mailath G, Watzek G: Influence of platelet-rich plasma on osseous healing of dental implants: a histologic and histomorphometric study in minipigs. Int J Oral Maxillofac Implants 18: 15-22, 2003

Zhang CQ, Yuan T, Zeng BF. Experimental study of the effect of platelet-rich plasma on osteogenesis in rabbit. Chin Med J (Engl) 117: 1853-5, 2004

Zouloumis L, Papadopoulou A, Iliopoulos M, Tsekos A, Katsaros K, Lazaridis N: Clinical use of Plasma-Rich in Growth Factors in oral and maxillofacial surgery. Hellenic Arch Oral Maxillofac Surg 9: 67-80, 2008

Διεύθυνση επικοινωνίας:
Λεβέντης Μηνάς
Μακρυνίτσας 5,
115 22 Αθήνα,
Τηλ: 210 6424400, 6937 391769,
e-mail: minasleventis@hotmail.com

Address:
Leventis Minas
5 Makrinitsas Str.,
11522, Athens, Greece,
Tel.: +30 210 6424400, +30 6937391769,
e-mail: minasleventis@hotmail.com