Βλεννοεπιδερμοειδές καρκίνωμα υπερώας σε παιδιατρικό ασθενή. Παρουσίαση περίπτωσης

Νικόλαος ΠΑΠΑΔΟΓΕΩΡΓΑΚΗΣ[1], Νικόλαος ΝΙΚΗΤΑΚΗΣ[2], Διονύσιος ΦΩΤΟΠΟΥΛΟΣ[3], Αλεξάνδρα ΣΚΛΑΒΟΥΝΟΥ[4], Κωνσταντίνος ΑΛΕΞΑΝΔΡΙΔΗΣ[5]

Πανεπιστημιακή Κλινική Στοματικής και Γναθοπροσωπικής Χειρουργικής, Οδοντιατρική Σχολή Πανεπιστημίου Αθηνών, Νοσοκομείο «Ο Ευαγγελισμός» (Διευθυντής: Καθηγητής Κ. Αλεξανδρίδης)
Εργαστήριο Στοματολογίας Οδοντιατρική Σχολή Πανεπιστημίου Αθηνών (Διευθύντρια: Καθηγήτρια Α. Σκλαβούνου)

Paediatric mucoepidermoid carcinoma of the palate Case report

Nikolaos PAPADOGEORGAKIS, Nikolaos NIKITAKIS, Dionisios FOTOPOULOS, Alexandra SKLAVOUNOU, Constantinos ALEXANDRIDIS

University Clinic of Oral and Maxillofacial Surgery, Dental School, University of Athens, "Evangelismos" Hospital, Greece (Head: Prof. C. Alexandridis)
Department of Oral Pathology, Dental School, University of Athens, Greece (Head: Prof. A. Sklavounou)

Ενδιαφέρουσα περίπτωση
Case report

ΠΕΡΙΛΗΨΗ: Το βλεννοεπιδερμοειδές καρκίνωμα αν και αποτελεί το συχνότερο κακόηθες νεόπλασμα των σιαλογόνων αδένων, σπάνια προσβάλλει τα παιδιά.
Αγόρι 15 ετών παραπέμφθηκε από τον οδοντίατρο για αξιολόγηση διαπιστωμένης προ μηνός ανώδυνης διόγκωσης στο όριο μεταξύ σκληρής και μαλακής υπερώας δεξιά της μέσης γραμμής. Ο υπερκείμενος βλεννογόνος ήταν φυσιολογικής σύστασης με υποκύανη χροιά. Ο όγκος είχε μέγεθος περίπου 1,5 cm και κλυδάζουσα σύσταση. Πραγματοποιήθηκε μερική βιοψία με ιστολογική διάγνωση βλεννοεπιδερμοειδούς καρκινώματος υψηλής διαφοροποίησης. Ο ασθενής παραπέμφθηκε και μετά από πλήρη κλινικό, εργαστηριακό και απεικονιστικό έλεγχο υποβλήθηκε σε ολική εξαίρεση του όγκου. Η ιστολογική εξέταση του χειρουργικού παρασκευάσματος επιβεβαίωσε την αρχική διάγνωση. Δεν έχει παρατηρηθεί υποτροπή στο χρονικό διάστημα επανεξέτασης 1,5 έτους. Τα κακοήθη νεοπλάσματα ελασσόνων σιαλογόνων αδένων, αν και ιδιαίτερα σπάνια στην παιδική ηλικία, πρέπει να συμπεριλαμβάνονται στη διαφορική διάγνωση όγκων του στόματος, ειδικά στο όριο σκληρής-μαλακής υπερώας.

ΛΕΞΕΙΣ ΚΛΕΙΔΙΑ: Όγκοι σιαλογόνων αδένων, βλεννοεπιδερμοειδές καρκίνωμα, παιδική ηλικία.

Παρελήφθη: 26/04/2010 - Έγινε δεκτή: 2/08/2010

SUMMARY: Mucoepidermoid carcinoma although being the most frequent type of malignant salivary gland neoplasm, it rarely affects children.
A 15-year-old boy initially presented with a painless swelling located on the border between the hard and soft palate, on the right side of the middle line. This swelling had been discovered by the referring dentist one month ago. Overlying mucosa was normal, bluish in colour. The neoplasm was 1.5 cm and had a fluctuating composition. The partial biopsy that was performed revealed a well-differentiated mucoepidermoid carcinoma. The patient underwent a complete clinical, laboratory and imaging examination followed by complete excision of the tumour. Histological examination of the surgical specimen confirmed the initial diagnosis. During a follow-up period of 1.5 years there was no recurrence.
Although they rarely occur in children, malignant neoplasms of the minor salivary glands should be included in the differential diagnosis of oral tumours, especially if these tumours are located on the border between the hard and soft palate.

KEY WORDS: Salivary gland tumours, mucoepidermoid carcinoma, childhood.

Paper received: 26/04/2010 - Accepted: 2/08/2010

[1] *Αναπλ. Καθηγητής ΣΓΠΧ, ΕΚΠΑ*
[2] *Επικ. Καθ. Στοματολογίας, ΕΚΠΑ*
[3] *ΣΓΠΧ, MSc*
[4] *Καθηγήτρια Στοματολογίας*
[5] *Καθηγητής ΣΓΠΧ, ΕΚΠΑ*

ΕΙΣΑΓΩΓΗ

Οι παθήσεις των σιαλογόνων αδένων σε παιδιά και εφήβους θεωρούνται σπάνιες και είναι κυρίως φλεγμονώδεις (Guzzo και συν. 2006, Brandley και συν. 2007). Τα νεοπλάσματα των σιαλογόνων αδένων σε παιδιά αντιπροσωπεύουν μόνο το 4-5% των όγκων των σιαλογόνων αδένων (Hicks και Flaitz, 2000).
Το βλεννοεπιδερμοειδές καρκίνωμα (mucoepidermoid carcinoma- MEC) είναι κακόηθες νεόπλασμα των σιαλογόνων αδένων. Ο όρος βλεννοεπιδερμοειδές προτάθηκε από τον Stewart (1945) για να υποδηλώσει τη διφασική κυτταρολογική του σύσταση από επιδερμοειδή και βλεννοπαραγωγά κύτταρα. Επίσης μπορεί να παρατηρηθούν και κύτταρα με ενδιάμεσα χαρακτηριστικά (Αγγελόπουλος και συν. 2000). Το είδος των κυττάρων που επικρατούν, η παρουσία και έκταση των κυστικών στοιχείων, η ύπαρξη ή όχι νευρικής διήθησης ή νέκρωσης, η μιτωτική δραστηριότητα, η αναπλασία και άλλες ιστολογικές παράμετροι καθορίζουν το βαθμό κακοήθειας του όγκου σε υψηλό, μέσο και χαμηλό. Οι Auclair και συν. (1992) έχουν προτείνει συγκεκριμένο σύστημα για την ταξινόμηση των βλεννοεπιδερμοειδών καρκινωμάτων με βάση τα ιστοπαθολογικά χαρακτηριστικά.
Σκοπός της εργασίας είναι να παρουσιαστεί περίπτωση παιδιού με βλεννοεπιδερμοειδές καρκίνωμα υπερώας, χαμηλής κακοήθειας.

ΠΕΡΙΓΡΑΦΗ ΠΕΡΙΠΤΩΣΗΣ

Ασθενής ηλικίας 15 ετών παραπέμφθηκε σε Στοματολογική κλινική από τον οδοντίατρό του για αξιολόγηση διαπιστωμένης προ μηνός ανώδυνης διόγκωσης στην υπερώα δεξιά της μέσης γραμμής. Η κλινική εξέταση αποκάλυψε όγκο μεγέθους περίπου 1,5cm με κλυδάζουσα σύσταση. Ο υπερκείμενος βλεννογόνος ήταν φυσιολογικής σύστασης και παρουσίαζε υποκύανη χροιά (Εικ. 1α).
Πραγματοποιήθηκε βιοψία και κατά τη διενέργεια της αρχικής τομής παρατηρήθηκε εκροή βλέννης από τον όγκο (Εικ. 1β). Η ιστολογική εξέταση αποκάλυψε τμήματα βλεννογόνου υπερώας, καλυπτόμενα από πολύστιβο πλακώδες επιθήλιο, τυπικών χαρακτήρων. Εντός του χορίου παρατηρήθηκε εξεργασία από βλεννοπαραγωγά, επιδερμοειδή, ενδιάμεσα και διαυγή κύτταρα που σχημάτιζαν συμπαγείς αθροίσεις με ομαλά όρια. Στο κέντρο των συμπαγών σχηματισμών παρατηρήθηκαν κυστικοί χώροι που επενδύονταν από νεοπλασματικά κύτταρα. Παρατηρήθηκε εξαγγείωση βλέννης στον παρακείμενο συνδετικό ιστό με αντιδραστική φλεγμονώδη διήθηση. Ανοσοϊστοχημικά παρατηρήθηκε θετικότητα της πλειοψηφίας των νεοπλασματικών κυττάρων στους δείκτες CK7 και CK19. Η απουσία νεκρώσεων, νευρικής διήθησης, αυξημένης μιτωτικής δρα-

INTRODUCTION

Salivary gland diseases are considered rare in children and adolescents, usually being of inflammatory origin (Guzzo et al. 2006, Brandley et al. 2007). Salivary gland neoplasms in children represent only 4 – 5 % of all salivary gland tumours (Hicks and Flaitz, 2000).
Mucoepidermoid carcinoma (MEC) is a malignant neoplasm of the salivary glands. The term mucoepidermoid was introduced by Stewart (1945) to describe its biphasic cellular pattern, consisting of epidermoid and mucous-producing cells. Intermediate cells might also be present (Agelopoulos et al. 2000). The predominant cell type, the presence and size of cystic elements, the presence or absence of neural infiltration or necrosis, the mitotic activity, anaplasia and other histological parameters determine the tumour's degree of malignancy, which can be high, intermediate or low. Auclair et al. (1992) have proposed a new system for the classification of MECs based on their histopathological features.
The aim of this paper is to present the case of a child diagnosed with a low grade MEC of the palate.

CASE DESCRIPTION

A 15-year-old patient was referred by his dentist to the

Εικ. 1α: Κλινική εικόνα υπερώιας διόγκωσης υποκύανης χροιάς.
Fig. 1a: Clinical picture of a bluish palatal swelling.

Εικ. 1β: Εκκροή βλέννης κατά την μερική βοψία του όγκου.
Fig. 1b: Mucus discharge upon partial biopsy of the tumour.

στηριότητας και αναπλασίας κατατάσσει την εξεργασία στην ομάδα χαμηλής κακοήθειας (low grade). Με βάση τα παραπάνω τέθηκε η διάγνωση βλεννοεπιδερμοειδούς καρκινώματος υψηλής διαφοροποίησης ή χαμηλής κακοήθειας (low grade) (Εικ. 2α-δ).

Ο ασθενής παραπέμφθηκε σε Κλινική Στοματικής και Γναθοπροσωπικής Χειρουργικής, όπου μετά από πλήρη έλεγχο, ο οποίος δεν κατέδειξε την παρουσία μεταστατικών εστιών, οδηγήθηκε στο χειρουργείο με γενική ρινοτραχειακή αναισθησία και πραγματοποιήθηκε ολική εξαίρεση του όγκου σε υγιή όρια. Το έλλειμμα καλύφθηκε με τη λιπώδη σφαίρα της παρειάς (Εικ. 3 α-β).

Ο ασθενής δεν παρουσίασε επιπλοκές διεγχειρητικά ούτε άμεσα μετεγχειρητικά. Μικροσκοπική εξέταση του χειρουργικού παρασκευάσματος επιβεβαίωσε τη διάγνωση βλεννοεπιδερμοειδούς καρκινώματος χαμηλής κακοήθειας που είχε εξαιρεθεί πλήρως και επί υγιών ορίων. Τακτικές επανεξετάσεις δεν έχουν αποκαλύψει ενδείξεις υποτροπής ή άλλες επιπλοκές 1,5 χρόνο μετά την επέμβαση.

ΣΥΖΗΤΗΣΗ

Τα βλεννοεπιδερμοειδή καρκινώματα αποτελούν το

Oral Pathology Clinic for the evaluation of a painless swelling on his palate, on the right side of the middle line, which had been discovered one month ago. The clinical examination revealed the presence of a tumour of 1.5 cm with fluctuating composition. Overlying mucosa was normal, with a bluish colour (Fig. 1a).

Biopsy was performed and, while the initial incision was being made, mucus was secreted from the tumour (Fig. 1b). The histological examination revealed parts of palatal mucosa covered with multilayered squamous epithelium displaying typical features. Inside the chorion, the lesion consisted of mucous-producing, epidermoid, intermediate and lucid cells organised into cohesive clusters with smooth borders. In the centre of these tight formations, the presence of cystic spaces lined by neoplastic cells were noticed. A mucus extravasation phenomenon was also observed in the neighbouring connective tissue, accompanied by a reactive inflammatory infiltration. In immunochemical terms, the majority of neoplastic cells were found to be positive to CK7 and CK19 markers. Because of the absence of necroses, neural infiltration, increased mitotic activity and anaplasia, the lesion was classified as "low grade". The diagnosis of a well-differentiated or low grade MEC was established on the basis of the above-men-

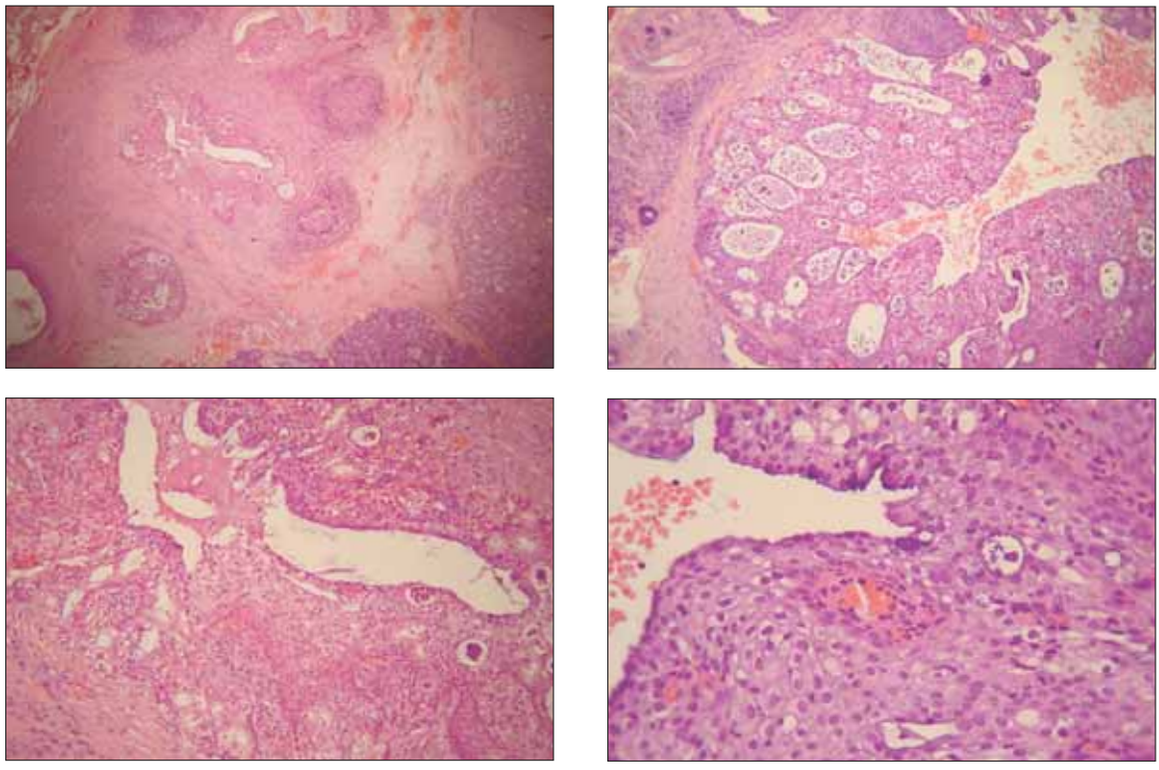

Εικ. 2α-δ: Μικροσκοπικά χαρακτηριστικά βλεννοεπιδερμοειδούς καρκινώματος υπερώας. Διακρίνονται διάσπαρτες συμπαγείς αθροίσεις νεοπλασματικών κυττάρων με σχηματισμούς κυστικών χώρων. Τα νεοπλασματικά κύτταρα εμφανίζουν ετερογένεια με επιμέρους χαρακτήρες βλεννωδών, επιδερμοειδών, διάμεσων και διαυγών κυττάρων. Δεν παρατηρούνται εστίες νέκρωσης, νευρικής διήθησης, αυξημένης μιτωτικής δραστηριότητας ή αναπλασίας. (Αιματοξυλίνη και ηωσίνη, α x100, β και γ x 200, δ x 400).

Fig. 2a-d: Microscopic features of a MEC of the palate. Note the scattered cohesive clusters of neoplastic cells involving cystic formations. Neoplastic cells are heterogenic, displaying individual features of mucous, epidermoid, intermediate and lucid cells. No sites of necrosis, nervous infiltration, increased mitotic activity or anaplasia were noted. (Heamatoxylin and eosin a x100, b and c x 200, d x 400).

Εικ. 3α: Χειρουργική εξαίρεση του όγκου σε περιθώριο υγειών ιστών και αποκάλυψη της λιπώδους σφαίρας της παρειάς.
Fig. 3a: Surgical resection of the tumour in heathy tissue margins and exposure of the buccal fat pad

Εικ. 3β: Κάλυψη του χειρουργικού ελλείμματος με τη λιπώδη σφαίρα της παρειάς
Fig. 3b: Correction of the surgical defect using the buccal fat pad.

25% του συνόλου των όγκων των σιαλογόνων αδένων και περίπου το 50% των κακοήθων όγκων (Hicks και Flaitz, 2000). Τα βλεννοεπιδερμοειδή καρκινώματα σε παιδιά είναι σπάνια και μόνο μεμονωμένες αναφορές και μικρές σειρές περιστατικών αναφέρονται στη διεθνή βιβλιογραφία. Τα αποτελέσματα των δημοσιευμένων σειρών περιστατικών, μετά από ανασκόπηση της βιβλιογραφίας, παρουσιάζονται συνοπτικά στον Πίνακα 1. Συνήθως στα παιδιά παρουσιάζονται στις ηλικίες 10-16 ετών (Baker και Malone, 1985, Hicks και Flaitz, 2000). Όπως φαίνεται στον Πίνακα 1 επί συνόλου 50 δημοσιευμένων περιστατικών, σε ασθενείς κάτω των 18 ετών, ο μέσος όρος της ηλικίας ήταν τα 13 έτη και το εύρος των ηλικιών από 4-18. Δεν έχει αναφερθεί κάποιος συγκεκριμένος αιτιολογικός παράγοντας αν

tioned criteria (Fig. 2a-d).
The patient was referred to the Oral and Maxillofacial Surgery Clinic, where he underwent a complete check, which did not reveal any metastatic foci. He was then operated on under general nasotracheal anesthesia and the tumour was completely excised in healthy margins. The defect was covered with the buccal fat pad (Fig. 3a-b).
The patient's intraoperative and postoperative course was uneventful. The microscopic examination of the surgical specimen confirmed the diagnosis of a low grade MEC of the palate, which had been completely excised in healthy margins. Regular follow-up examinations have not revealed any signs of recurrence or other complications 1.5 years after post-operatively.

Πίνακας 1. Δημοσιευμένες σειρές βλεννοεπιδερμοειδών καρκινωμάτων σε ασθενείς ηλικίας έως 18 ετών (LG: low grade, IM: intermediate grade, HG: high grade)

Table 1. Published series of MECs in patients under 18 years of age (LG: low grade, IM: intermediate grade, HG: high grade)

	Ασθενείς/ Patients	Ηλικία/ Age	Παρωτίδα/ Parotid	Υπογνάθιος/ Submandibular	Ελασ. Αδένες/ Minor Glands	LG	IM	HG	Χειρ. Εξαίρ./ Surgical Resection	Χημειο/Α Chem Radiothe
Hicks και Flaitz 2000	26	6-18 Mean age: 11	16	8	2	9	15	2	21	5
Caccamese και Ord 2002	3	14-18 Mean age: 15			3	2	1		3	
Guzzo και συν. 2006	12	4-18 Mean age: 12	8		4	9	3		12	
Perez και συν. 2008	9	6-18 Mean age: 14			9	7	2		9	
Σύνολο	50 (100%)	4-18 Mean age: 13	24 (48%)	8 (16%)	18 (36%)	27 (54%)	21 (42%)	2 (4%)	45 (90%)	5 (10%

και σε μερικές περιπτώσεις αναφέρεται επίδραση της ιονίζουσας ακτινοβολίας (Batsakis, 1980, Rehbar και συν. 2006, Vedrine και συν. 2006).

Συγγραφείς αναφέρουν παρόμοια ποσοστά εμφάνισης σε παιδιά και στα δύο φύλα (Perez και συν. 2004, Toida και συν. 2005) ή και ελαφρά προτίμηση για τα κορίτσια (2/1) (Shikhani και Johns, 1984, Rogers και συν. 1994, Ethunandan και συν. 2003, Laikui και συν. 2008).

Σε παιδιατρικούς ασθενείς παρουσιάζονται συνήθως με μεγαλύτερη συχνότητα στην παρωτίδα και ακολουθούν οι ελάσσονες σιαλογόνοι αδένες και ο υπογνάθιος αδένας (Sismanis και συν. 1981, Seifer και συν. 1986, Kessler και Handler, 1994, Orvidas και συν. 2000, Ethunandan και συν. 2003, Ellies και συν. 2006, Rehbar και συν. 2006). Με βάση τα στοιχεία των δημοσιευμένων σειρών (Πίνακας 1), η συχνότερη εντόπιση ήταν η παρωτίδα (48%), ακολουθούμενη από τους ελάσσονες σιαλογόνους αδένες (36%) και τον υπογνάθιο (16%). Όσον αφορά στους ελάσσονες σιαλογόνους αδένες η υπερώα είναι η περιοχή που το βλεννοεπιδερμοειδές καρκίνωμα παρουσιάζεται συχνότερα ενώ ακολουθούν και άλλες περιοχές όπως η γλώσσα, τα χείλη, ο παρειακός βλεννογόνος και η οπισθογόμφια περιοχή (Perez και συν. 2004).

Στους μείζονες σιαλογόνους αδένες το βλεννοεπιδερμοειδές καρκίνωμα παρουσιάζεται ως ανώδυνη διόγκωση, η οποία αυξάνει αργά, με ασαφή όρια και ελαστική ή μαλακή σύσταση. Στην υπερώα που παρουσιάζεται και το μεγαλύτερο ποσοστό ενδοστοματικών βλεννοεπιδερμοειδών καρκινωμάτων, εμφανίζονται ως ανώδυνες αργά αναπτυσσόμενες διογκώσεις (Perez και συν. 2008). Οι μεγάλης κακοήθειας όγκοι αναπτύσσονται γρήγορα και αποκτούν μεγάλες διαστάσεις.

Η σπανιότητα εμφάνισης όγκων στους σιαλογόνους αδένες των παιδιών μπορεί να οδηγήσει και έμπειρους κλινικούς σε διαγνωστικά προβλήματα. Η σωστή διαγνωστική προσέγγιση περιλαμβάνει ένα λεπτομερές ιστορικό και κλινική εξέταση. Ακολουθούν οι κατάλληλες εργαστηριακές εξετάσεις ανάλογα με την εντόπιση και τους κλινικούς χαρακτήρες του όγκου. Στους ελάσσονες σιαλογόνους αδένες η συνήθης διαγνωστική προσέγγιση περιλαμβάνει τη βιοψία από το κέντρο του όγκου. Η βιοψία δια αναρροφήσεως με λεπτή βελόνη, FNA, είναι μια διαγνωστική μέθοδος που χρησιμοποιείται ευρύτατα τα τελευταία χρόνια ειδικά σε περιπτώσεις όγκων στους μείζονες σιαλογόνους αδένες (Papadogeorgakis και συν. 2000). Σε πολύ μικρούς ασθενείς όμως υπάρχει η δυσκολία της συνεργασίας. Εν τούτοις μπορεί να φανεί πολύ χρήσιμη για το διαχωρισμό μεταξύ φλεγμονώδους, καλοήθους και κακοήθους βλάβης (Ιατρού και συν. 2004). Η ακρίβεια της μεθόδου κυμαίνεται μεταξύ 84-97 % στην περίπτωση κακοήθων όγκων των σιαλογόνων αδένων (Rehar και συν. 2006). Συμπληρωματικές εξετάσεις όπως ακτινογραφίες θώρακος, εξετάσεις αίματος κ.λ.π.

DISCUSSION

MECs account for 25% of all salivary gland tumours and approximately for 50% of all malignant (salivary gland) tumours (Hicks and Flaitz, 2000). MECs are rare in childhood, and only individual reports and reports of small series of cases have been published in the international literature. A literature review was carried out, and the results of all published series of cases are summarised in Table 1.

MECs usually occur in children between 10 and 16 years of age (Baker and Malone, 1985, Hicks and Flaitz, 2000). According to Table 1, in a total of 50 published cases, the mean age for patients under 18 years of age was 13, while the range of ages was 4 to 18 years. No specific aetiological factor has been reported, although the effect of ionising radiation is cited in some cases (Batsakis, 1980, Rehbar et al. 2006, Vedrine et al. 2006). Some authors report similar incidence rates in children of both sexes (Perez et al. 2004, Toida et al. 2005) or a slightly higher ratio of girls to boys (2:1) (Shikhani and Johns, 1984, Rogers et al. 1994, Ethunandan et al. 2003, Laikui et al. 2008).

The most frequent site of occurrence in paediatric patients is the parotid gland, followed by the minor salivary glands and the submandibular gland (Sismanis et al. 1981, Seifer et al. 1986, Kessler and Handler, 1994, Orvidas et al. 2000, Ethunandan et al. 2003, Ellies et al. 2006, Rebar et al. 2006). Based on facts from these published series (Table 1), the most common location is the parotid (48%), followed by the minor salivary glands (36%) and the submandibular gland (16%). From the minor salivary glands, the palate is the most common site for MECs, followed by other locations such as the tongue, lips, bucal mucosa and retromolar region (Perez et al. 2004)

In the major salivary glands, MECs appear as slowly-growing painless swellings, which have ill-defined margins and a flexible or smooth composition. In the palate, where the majority of intraoral MECs occur, they appear as slowly-growing painless swellings (Perez et al. 2008). Highly-malignant tumours develop at a fast pace and become large.

The rare incidence of salivary gland tumours in children can cause diagnostic problems even to experienced clinicians. A correct diagnostic approach includes the patient's detailed medical history and a thorough clinical examination. All appropriate laboratory tests must be carried out, depending on the tumour's location and clinical features. In the minor salivary glands, the typical diagnostic approach involves biopsy samples taken from the centre of the tumour. Fine needle aspiration biopsy (FNA biopsy) is a diagnostic procedure, the use of which has become very common in the recent years, especially in cases of major salivary gland tumours

μπορεί να είναι βοηθητικές επίσης κατά την διερεύνηση της βλάβης (Caccamese και Ord, 2002).
Το κύριο μέλημα είναι τόσο σε ενδοστοματικές όσο και σε εξωστοματικές διογκώσεις να γίνει σωστή διαφορική διάγνωση από φλεγμονώδους και αντιδραστικής αιτιολογίας βλάβες, όπως σιαλαδενίτιδα και βλεννώδη κύστη. Η διαφορική διάγνωση επίσης περιλαμβάνει καλοήθεις όγκους των σιαλογόνων αδένων, τόσο αδενικής προέλευσης με συχνότερο το πλειόμορφο αδένωμα, άλλα και καλοήθη νεοπλάσματα μεσεγχυματικής προέλευσης, όπως αιμαγγειώματα, τα οποία αποτελούν και τους συχνότερα εμφανιζόμενους καλοήθεις όγκους της παιδικής ηλικίας, νευροϊνώματα, σβαννώματα. Κακοήθεις όγκοι αδενικής (όπως αδενοειδές κυστικό καρκίνωμα) και μη αδενικής προέλευσης (λεμφώματα, μεταστατικοί όγκοι) πρέπει να συμπεριλαμβάνονται στη διαφορική διάγνωση (Αγγελόπουλος και συν. 2000, Ιατρού και συν. 2004, Perez και συν. 2008).
Γενικά τόσο σε παιδιά όσο και σε ενήλικες, θεραπεία εκλογής των ενδοστοματικά εντοπιζόμενων βλεννοεπιδερμοειδών καρκινωμάτων θεωρείται η ευρεία εκτομή και εξαίρεση του όγκου σε υγιή όρια (Αγγελόπουλος και Αλεξανδρίδης, 2004). Οι Caccamese και Ord (2002) θεωρούν αρκετό το 1cm υγιούς ορίου ενώ άλλοι προτείνουν 1-2cm. Εάν τα χειρουργικά όρια είναι θετικά ο χειρουργός πρέπει να επεκταθεί (Caccamese και Ord, 2002). Σε περιπτώσεις όπου υπάρχουν ακτινογραφικά ευρήματα ή κλινικές αποδείξεις για οστική διήθηση, η αφαίρεση του υποκειμένου οστού θεωρείται απαραίτητη. Εκτομή γνάθου δεν ενδείκνυται εάν το περιόστεο δεν εμπλέκεται. Τα καλής και ενδιάμεσης κακοήθειας βλεννοεπιδερμοειδή καρκινώματα (low and intermediate grade MECs) θεωρούνται λιγότερο επιθετικά από το καρκίνωμα από πλακώδες επιθήλιο το οποίο γενικά αντιμετωπίζεται με εκτομή σε όριο υγιούς ιστού τουλάχιστον 1cm. Οι Conley και Tinsley (1985) αντιμετώπισαν τέσσερις περιπτώσεις καλής και ενδιάμεσης διαφοροποίησης βλεννοεπιδερμοειδούς καρκινώματος σε παιδιατρικούς ασθενείς με αφαίρεση του υποκειμένου υπερώιου οστού και τμήματος των πτερυγοειδών αποφύσεων. Αν και αναφέρουν ποσοστά επιτυχίας 100 % η μετεγχειρητική βιοψία δεν έδειξε στα οστικά δείγματα παρουσία όγκου. Ο Olsen και συν. (1981) προτείνουν τμηματική γναθεκτομή ανάλογα με το μέγεθος και τη διαφοροποίηση του όγκου μόνο για ενήλικες ασθενείς. Η ριζική χειρουργική αντιμετώπιση αντενδείκνυται σε μικρού μεγέθους υψηλής και μέσης διαφοροποίησης όγκους.
Στην υπερώα μπορεί να χρησιμοποιηθούν τοπικοί κρημνοί όπως η λιπώδης σφαίρα της παρειάς και ίσως κάποια ακρυλική πλάκα έως ότου πραγματοποιηθεί η επούλωση. Σε περίπτωση αμφιβολίας για τα όρια η αποκατάσταση θα πρέπει να γίνεται μεταγενέστερα. Σε αυτές τις περιπτώσεις χρησιμοποιείται ή ένας αποφρακτήρας (obturator) ή τοπικοί κρημνοί. Σε περίπτωση

(Papadogeorgakis et al. 2000). In very young patients, however, the lack of cooperation is a significant problem. Nevertheless, this procedure can prove very useful in distinguishing between inflammatory, benign and malignant lesions (Iatrou et al. 2004). Its accuracy ranges between 84% and 97% in cases of malignant salivary gland tumours (Rehar et al. 2006). Additional examinations such as chest radiographs, blood tests etc. can also prove useful in diagnosing such lesions (Caccamese and Ord, 2002).
When it comes to intraoral or extraoral swellings, our main concern is to perform a correct differential diagnosis and distinguish them from inflammatory or reactive lesions, such as sialadenitis and mucous cysts. This differential diagnosis also includes benign salivary gland tumours of glandular origin, mainly pleomorphic adenomas, as well as benign neoplasms of mesenchymal origin, such as haemangiomas, which are the most frequent benign tumours in childhood, neurofibromas and schwannomas. Malignant tumours of glandular origin (such as adenoid cystic carcinomas) and non-glandular origin (lymphomas, metastatic tumours) should be included in the differential diagnosis as well (Angelopoulos et al. 2000, Iatrou et al. 2004, Perez et al. 2008).
Generally, both in children and adults, the treatment of choice for intraoral MECs involves a wide excision and removal of the tumour in healthy margins (Angelopoulos and Alexandridis, 2004). Caccamese and Ord (2002) believe that a 1-cm healthy margin is adequate, while others suggest that it should be 1-2cm wide. If the surgical margins are positive, the surgeon has to remove a larger part (Caccamese and Ord, 2002). In cases where there are radiographic findings or clinical signs of bone infiltration, it is necessary to remove the underlying bone. Mandibulectomy is not indicated, unless the periosteum is involved. Low and intermediate grade MECs are considered less aggressive than squamous cell carcinomas, which are generally treated by excision with a healthy tissue margin of at least 1 cm. Conley and Tinsley (1985) treated four cases of low and intermediate grade MECs in children by removing the underlying palatal bone and a part of the pterygoid process. Although they mention that the rate of success was 100%, postoperative biopsies did not reveal any tumour in the bone samples. Olsen et al. (1981) suggest that partial mandibulectomy should be performed only in adult patients, depending on the tumour's size and differentiation grade. Radical surgery is not indicated in cases of high and intermediate grade tumours of small size.
In the palate, local flaps can be used, e.g. the buccal fat pad or even an acrylic plate to assist the healing process. In case of doubt about the margins, rehabilitation should take place later. In these cases, either an

λεμφαδενικής μετάστασης εφαρμόζεται τραχηλικός εκλεκτικός καθαρισμός. Ριζική χειρουργική επέμβαση εφαρμόζεται σε υψηλής κακοήθειας όγκους ή ακόμα και σε χαμηλής ή μέσης κακοήθειας όγκους που είναι μεγάλοι σε μέγεθος και αφορούν και οστό (Caccamese και Ord, 2002).

Υπάρχουν πολλές τεκμηριωμένες μελέτες που αποδεικνύουν την αποτελεσματικότητα της μετεγχειρητικής ακτινοθεραπείας για τον έλεγχο της κακοήθειας των σιαλογόνων αδένων ανεξάρτητα από την ηλικία (Weber και συν. 1990). Εντούτοις η απόφαση για ακτινοθεραπεία σε παιδιά πρέπει να γίνεται με προσοχή εξαιτίας των επιπλοκών που μπορεί να παρουσιαστούν και περιλαμβάνουν διαταραχές στην οστική ανάπτυξη, αυξημένο κίνδυνο εμφάνισης σαρκωμάτων σε μεταγενέστερη ηλικία κ.α. (Callender και συν. 1992). Ο ρόλος της χημειοθεραπείας στην αντιμετώπιση του βλεννοεπιδερμοειδούς καρκινώματος παραμένει ακόμη ατελώς καθορισμένος. Συνήθως πραγματοποιείται σε ασθενείς με όγκους έντονης επιθετικότητας με μεταστατικές εστίες όπου η χειρουργική εξαίρεση ή η ακτινοθεραπεία δεν μπορεί να εφαρμοστεί.

Η πρόγνωση του βλεννοεπιδερμοειδούς καρκινώματος εξαρτάται από διαφόρους παράγοντες όπως ο βαθμός κακοήθειας, το μέγεθος του όγκου, η ύπαρξη ή όχι τοπικών ή απομακρυσμένων μεταστάσεων (σύστημα TNM) και η διήθηση νεύρων ή αγγείων. Τελευταία, σε συνδυασμό με το βαθμό κακοήθειας, δείκτες πολλαπλασιασμού όπως PCNA και Ki-67, ίσως κρύβουν το κλειδί για την βιολογική συμπεριφορά και πρόγνωση του βλεννοεπιδερμοειδούς καρκινώματος σε παιδιά και νεαρούς ενήλικες. Οι Hicks και Flaitz (2000) παρατήρησαν προοδευτικά αυξανόμενη ανοσοαντίδραση για PCNA και Ki-67 των καρκινικών κυττάρων βλεννοεπιδερμοειδών καρκινωμάτων παιδιών από low grade σε high grade όγκους. Οι Nagao και συν. (2004) αναφέρουν ότι όγκοι που παρουσιάζουν πάνω από 7 μιτώσεις/10 hpf (high power fields) και Ki-67 σε ποσοστό άνω του 10% έχουν περισσότερο κακοήθη συμπεριφορά.

Αναφέρεται στη βιβλιογραφία ότι ασθενείς με ηλικία μικρότερη των σαράντα ετών, ιδίως παιδιατρικοί ασθενείς, παρουσιάζουν καλύτερη πρόγνωση. Η καλύτερη πρόγνωση σε παιδιατρικό ή εφηβικό βλεννοεπιδερμοειδές καρκίνωμα σχετίζεται με στάδια I και II και χαμηλής κακοήθειας όγκους (Rehbar και συν. 2006, Perez και συν. 2008). Σε ανασκόπηση της βιβλιογραφίας το ποσοστό τοπικών υποτροπών του βλεννοεπιδερμοειδούς καρκινώματος κυμαίνεται από 7-26%, 3-16% ποσοστό τοπικών μεταστάσεων και 6-15% ποσοστό απομακρυσμένων μεταστάσεων όταν περιλαμβάνονται όλες οι ομάδες ηλικιών (Rahbar και συν. 2006). Έχει παρατηρηθεί ότι σε παιδιά και εφήβους παρουσιάζεται υπεροχή των χαμηλής και ενδιάμεσης κακοήθειας βλεννοεπιδερμοειδών καρκινωμάτων, όπως φαίνεται

obturator or local flaps are used. In cases of lymph-node metastases, a selective neck dissection is performed. Radical surgery is used in highly malignant tumours or even high and intermediate grade tumours that are large and affect the bone as well (Caccamese and Ord, 2002)

There are many well-documented studies proving the effectiveness of postoperative radiotherapy in controlling salivary gland malignancies, regardless of age (Weber et al. 1990). However, the decision to use radiotherapy in children should be taken after careful consideration due to possible complications, which include bone growth disorders, increased risk of sarcomas later in life etc. (Callender et al. 1992). The role of chemotherapy in the treatment of MECs has not been fully clarified yet. It is usually applied in patients with highly aggressive tumours involving metastatic foci, where surgical excision and radiotherapy cannot be performed.

The prognosis of MECs depends on various factors such as the degree of malignancy, the tumour size, the presence or absence of local or distant metastases (TNM staging system) and nervous or vascular infiltration. Combined with the degree of malignancy, proliferation markers, such as PCNA and Ki-67, might be the key to the biological behaviour and prognosis of MECs in children and young adults. Hicks and Flaitz (2000) reported a gradual increase in immunoresistance of MEC cancer cells to PCNA and Ki-67 in children from low grade to high grade tumours. Nagao et al. (2004) reported that tumours with more that 7 mitoses per 10 hpf (high power fields) and Ki-67 > 10% have a more malignant behaviour.

According to the relevant literature, patients who are younger than 40 years of age, especially paediatric patients, have a better prognosis. The best prognosis in paediatric or adolescents MECs is related to stages I and II, and low-grade tumours (Rehbar et al. 2006, Perez et al. 2008). According to a review of the literature, the rate of local recurrences of MECs ranges between 7-26%, the rate of local metastases between 3-16% and the rate of distant metastases between 6-15%, when all age groups are included (Rahbar et al. 2006). It has been reported that low and intermediate MECs are the most common in children and adolescents. This can also be seen in Table 1, according to which only 4% of these tumours in children were classified as high-grade (Hicks et al. 1995, Perez et al. 2004). Survival rates among children and infants with MECs, especially in the parotid, range between 90-100%, with a follow-up period of 24 to 104 months (Conley and Tinsley, 1985, Hicks and Flaitz, 2000, Guzzo et al. 2006). Cacamese and Ord (2002) reported three cases of intaoral mucoepidermoid tumours in patients younger than 18 years of age, who did not

και στον Πίνακα 1, βάσει του οποίου μόλις 4% των όγκων αυτών σε παιδιά ταξινομήθηκαν ως υψηλής κακοήθειας (Hicks και συν. 1995, Perez και συν. 2004). Η επιβίωση παιδιών και νεογνών με βλεννοεπιδερμοειδές καρκίνωμα ειδικά στην παρωτίδα κυμαίνεται μεταξύ 90-100% με περίοδο επανεξέτασης από 24 έως και 104 μήνες (Conley και Tinsley, 1985, Hicks και Flaitz, 2000, Guzzo και συν. 2006). Οι Cacamese και Ord (2002) αναφέρουν τρεις περιπτώσεις ενδοστοματικού βλενοεπιδερμοειδούς όγκου σε ασθενείς κάτω των δεκαοκτώ που δεν παρουσίασαν υποτροπή μετά από ευρεία εξαίρεση. Αν και η παραπάνω εκτίμηση είναι αισιόδοξη θεωρείται ότι ένα ποσοστό 7-3% των χαμηλής κακοήθειας καρκινωμάτων σε παιδιά παρουσιάζουν τοπική υποτροπή και περιοχική μετάσταση αντίστοιχα (Auclair και συν. 1992, Perez και συν. 2008).

ΣΥΜΠΕΡΑΣΜΑΤΑ

Παρουσιάστηκε περίπτωση βλεννοεπιδερμοειδούς καρκινώματος από ελάσσονες σιαλογόνους αδένες της υπερώας σε παιδί 15 ετών.
Τονίστηκε η σπανιότητα της εμφάνισης του εν λόγω καρκίνου σε παιδιά, η διαγνωστική και θεραπευτική προσέγγιση καθώς και η καλύτερη πρόγνωση που συνήθως παρουσιάζεται στις μικρές ηλικίες.

develop recurrences after wide excisions. In spite of this optimistic assessment, it is believed that 7-3% of all low grade carcinomas in children develop local recurrences and regional metastases respectively (Auclair et al. 1992, Perez et al. 2008).

CONCLUSIONS

A case of a mucoepidermoid carcinoma of the palate in a 15 years old boy has been presented.
The rarely of development of such tumors in children, the diagnostic and therapeutic approach, as well as the better prognosis they usually have in young ages have been stressed.

ΒΙΒΛΙΟΓΡΑΦΙΑ/REFERENCES

Αγγελόπουλος Α, Παπανικολάου Σ, Αγγελοπούλου Ε: Σύγχρονη Στοματική και Γναθοπροσωπική Παθολογία. Ιατρικές Εκδόσεις Λίτσας. 3η Εκδ. 2000. σελ. 305-8.

Αγγελόπουλος Α, Αλεξανδρίδης Κ: Σύγχρονη Στοματική και Γναθοπροσωπική Χειρουργική. Εκδ. Αγγελόπουλος. 2004 σελ. 715-18.

Auclair PL, Goode RK, Ellis GL: Mucoepidermoid carcinoma of intraoral salivary glands. Evaluation and application of grading criteria 143 cases. Cancer 69(8): 2021-30, 1992

Baker SR, Malone B: Salivary gland malignancies in children. Cancer 55(8): 1730-6. 1985

Batsakis JG: Salivary gland neoplasia: an outcome of modified morphogenesis and cyttodifferentiation. Oral Surg Oral Med Oral Pathol. 49(3): 229-32. 1980

Bradley P, McClelland L, Mehta D: Pediatric salivary gland epithelial neoplasms. ORL J Otorhinolaryngol Relat Spec. 69 (3): 137-45, 2007

Caccamese JF, Ord RA: Paediatric mucoepidermoid carcinoma of the palate. Int J Oral Maxillofac Surg 31(2): 136-9. 2002

Callender DL, Frankenthaler RA, Luna MA, Lee SS, Goepfert H: Salivary gland neoplasms in children. Arch Otolaryngol Head Neck Surg 118(5): 472-6. 1992

Conley J, Tinsley PP: Treatment and prognosis of mucoepidermoid carcinoma in the pediatric age group. Arch Otolaryngol 111(5): 322-4. 1985

Ellies M, Laskawi R, Arglebe C, Scott A: Surgical management of non-neoplastic diseases of the submandibular gland. Int J Oral Maxillofac Surg. 25: 285-289. 2006

Ethunandan M, Ethumandan A, Macpherson D, Conroy B, Pratt C: Parotid neoplasms in children : experience of diagnosis and management in a district general hospital. Int J Oral Maxillofac Surg 32: 373-7. 2003

Guzzo M, Ferrari A, Marcon I: Salivary gland neoplasms in children. The experience of the Instituto Nationale Tumori of Milan. Pediatric Blood Cancer 47: 806. 2006

Hicks MJ, el Naggar AK, Flaitz CM, Luna MA, Batsakis JG: Histocytologic grading of mucoepidermoid carcinoma of major salivary glands in prognosis and survival: a clinicopathologic and flow cytometric investigation. Head Neck 17(2): 89-95, 1995

Hicks J, Flaitz C: Mucoepidermoid carcinoma of salivary glands in children and adolescents: assessment of proliferation markers. Oral Oncology. 36(5): 454-60, 2000

Ιατρού Ι, Αγγελόπουλος Α, Αλεξανδρίδης Κ: Στην Σύγχρονη Στοματική και Γναθοπροσωπική Χειρουργική. Στοματική και Γναθοπροσωπική Χειρουργική σε Παιδιά. Έκδοση 2004. σελ. 980-3.

Kessler A, Handler SD: Salivary gland neoplasms in children: a 10 years survey at The Children's Hospital of Philadelphia. Int Journal of Pediatric Otorhinolaryngology. 29: 195-202, 1994

Laikui L, Hongewi L, Hongbing J, Zhixiu H: Epithelial salivary gland tumors of children and adolescents in west China population: a clinicopathologic study of 79 cases. J Oral Pathol Med 37(4): 201-5, 2008

Nagano T, Caffey TA, Olsen KD, Serizawa H, Lewis JE: Small cell carcinoma of the major salivary glands: a cliniclpathologic study with emphasis on cytokeratin 20 immunoreactivity and clinical outcome. Am Surg Pathol 28:769-70, 2004

Olsen KD, Devine KD, Weilland LH: Mucoepideermoid carcinoma of

the oral cavity. Otolaryngol Head Neck Surg 89(5): 783-91, 1981

Orvidas LJ, kasperbauer JL, Lewis JF,Olsen KD, Lesnik TG: Pediatric parotid mass. Arch Otolaryngol Head Neck Surg 126(2): 177-84, 2000

Papadogeorgakis N, Goutzanis L, Marti K, Koutselini E, Gorgis G, Aggelopoulos A: The diagnostic value of FNA in parotid tumors. Hellenic Arch Oral Maxillofac Surg 1(4): 313-18, 2000

Perez DE, Pires FR, Alves Fde, Lopes MA, de Almeida OP, Kowalski LP: Salivary gland tumors in children and adolescent a clinicopathologic and immunohistochemical study of fifty three cases. Int J Pediatric Otolaryngology 68: 895-902, 2004

Perez DE, Pires FR, Alves FdeA, Lopes MA, de Almeida OP, Kowalski LP: Juvenile Intraoral mucoepidermoid carcinoma. J Oral Maxillofac Surg 66 (2): 308-11, 2008

Perez FR , de Almeida OP, Alves FdeA, Kowalski LP: Prognostic factors in head and neck mucoepidermoid carcinoma. Arch Otolaryngol Head Neck Surg 130: 174-180, 2004

Rehbar R, Grimmer F, Vargas SO, Robson CD, Mack J W, Perez-Atayde AR, Marcus KJ, Grier HE, Healy GB, McGill TJ: Mucoepidermoid Carcinoma of the parotid gland in children. A 10 – year experience. Arch Otolaryngol Head Neck Surg132(4): 375-80, 2006

Rogers DA, Rao BN, Bowman L, Marina N, Fleming ID, Schropp KP, Lobe TE: Primary malignancy of the salivary gland in children. J Pediatr Surg 29(1):44-7, 1994

Seifert G, Okabe H, Caselitz J: Epithelial salivary gland tumors in children and adolescents. Analysis of 80 cases (Salivary Gland Register 1965-1984). ORL J Otorhinolaryngol Relat Spec. 48(3):137-49, 1986

Shikhani AH, Johns ME: Tumors of the major salivary glands in children. Head Neck Surg 10 (4): 257-63, 1988

Sismanis A, Merriam JM, Kline TS, Davis RK, Shapshay SM, Strong MS: Diagnosis of salivary gland tumors by fine needle aspiration biopsy. Head Neck Surg 3(6): 482-9, 1981

Stewart FW, Foote FW, Becker WF: Mucoepidermoid tumors of salivary glands. Ann Surg 122: 820-44, 1945

Toida M, Shimokawa K, Makita H, Kato K, Kobayashi A, Kusunoki Y, Hatakeyama D, Fujitsuka H, Yamashita T, Shibata T: Intraoral minor salivary gland tumors: a clinicopathological study of 82 cases. Int J Oral Maxillofacial Surg 34(5): 528-32, 2005

Vedrine PO, Coffinet L, Temam S, Montagne K, Lapeyre M, Oberlin O, Orbach D, Simon C, Sommelet D: Mucoepidermoid carcinoma of salivary glands in the pediatric age group: 18 clinical cases, including 11 second malignant neoplasms. Head and Neck Surg 28 (9): 827-33, 2006

Weber RS, Byers RM, Petit B, Wolf P, Ang K, Luna M: Submandibular gland tumors. Adverse histologic factors and therapeutic implications. Arch Otolaryngol Head Neck Surg 116(9):1055-60, 1990

Διεύθυνση επικοινωνίας:
Φωτόπουλος Διονύσιος
Εθν. Αντιστάσεως 41,
Περιστέρι 121 34,
Τηλ. 210 5771181
e-mail: fotopoulos.dionisis@gmail.com

Address:
Fotopoulos Dionisios
Ethikis Antistaseos Street 41,
Peristeri 121 34 , Athens - Greece,
Tel. 0030 210 5771181
e-mail: fotopoulos.dionisis@gmail.com