Εμφυτευματική ακρορριζική βλάβη Παρουσίαση περίπτωσης

Γρηγόρης ΒΕΝΕΤΗΣ[1], Φώτης ΙΟΡΔΑΝΙΔΗΣ[2], Παρασκευή ΓΙΟΒΑΝΗ[3], Λάμπρος ΖΟΥΛΟΥΜΗΣ[4]

Τμήμα Στοματικής και Γναθοπροσωπικής Χειρουργικής Οδοντιατρική Σχολή ΑΠΘ
(Διευθυντής: Καθηγητής Ν. Λαζαρίδης)
Τμήμα Παθολογικής Ανατομικής ΓΝ «Γ. Παπανικολάου»

Implant periapical lesion. Case report

Gregory VENETIS, Fotis IORDANIDIS, Paraskevi GIOVANI, Lampros ZOULOUMIS

Department of Oral & Maxillofacial Surgery, School of Dentistry, University of Thessaloniki
(Head: Professor N. Lazaridis)
Department of Pathology, "G. Papanikolaou" General Hospital, Thessaloniki, Greece

Ενδιαφέρουσα περίπτωση
Case report

ΠΕΡΙΛΗΨΗ: Η περιακρορριζική εμφυτευματική βλάβη φαίνεται ότι δεν είναι ενιαία οντότητα σε όλες τις περιπτώσεις που αναφέρονται στη βιβλιογραφία. Η άσηπτη νέκρωση ίσως είναι μια αιτία για ορισμένες τέτοιες βλάβες, ενώ η παρουσία μικροοργανισμών δεν είναι πάντα ανιχνεύσιμη με κλασικές τεχνικές.
Παρουσιάζεται περίπτωση εμφυτευματικής περιακρορριζικής βλάβης σε άρρενα ασθενή που υποβλήθηκε σε εξαγωγή του 12 και άμεση τοποθέτηση εμφυτεύματος στη θέση αυτή. Οκτώ μήνες αργότερα μια εμφυτευματική περιακρορριζική βλάβη αποκαλύφθηκε τυχαία ακτινογραφικά. Μετά από χειρουργική διερεύνηση και εξαίρεση της βλάβης αυτή εξετάστηκε ιστοπαθολογικά και μικροβιολογικά. Το εμφύτευμα αντικαταστάθηκε με ένα μεγαλύτερου μήκους και συγχρόνως έγινε κατευθυνόμενη οστική αναγέννηση. Από τη μελέτη της βλάβης και την παρακολούθηση του ασθενή δεν προέκυψε ένδειξη λοίμωξης που θα μπορούσε να ενοχοποιηθεί σαν αιτία για την εμφυτευματική βλάβη, σύμφωνα όμως με τη βιβλιογραφία η λοίμωξη δεν μπορεί να αποκλειστεί με κλασική ιστολογική και μικροβιολογική εξέταση.

ΛΕΞΕΙΣ ΚΛΕΙΔΙΑ: Περιακρορριζική εμφυτευματική βλάβη, ιστολογική εξέταση

SUMMARY: Implant periapical lesion (IPL) is probably not a uniform entity in all cases presented in the literature. Asseptic bone necrosis may be a cause for some of the IPLs, whilst the presence of microorganisms is not always detectable with conventional methods.
A case of IPL in a male patient who underwent an extraction of 12 tooth and an immediate implantation at this site is presented. Eight months postoperatively, an IPL was revealed on radiologic examination. After surgical exploration, the IPL was removed and examined histologically and microbiologically. The implant was replaced with a longer one and a bone regeneration procedure was simultaneously carried out.
From the study of the lesion and the patient's follow-up, infection cannot be considered as primary cause in formation of presented IPL, but literature data suggests that classic histology and microbiology cannot exclude infection from IPL causatives.

KEY WORDS: Implant periapical lesion, Histology

[1]*Λέκτορας ΣΓΠΧ, ΑΠΘ*
[2]*Επιμελητής Α΄, Παθολογοανατόμος*
[3]*ΣΓΠΧ*
[4]*Αναπληρωτής Καθηγητής ΣΓΠΧ, ΑΠΘ*

Παρελήφθη: 6/10/2010 - Έγινε δεκτή: 3/02/2011

Paper received: 6/10/2010 - Accepted: 3/02/2011

ΕΙΣΑΓΩΓΗ

Περιεμφυτευματίτιδα είναι η φλεγμονή των ιστών γύρω από ένα εμφύτευμα, που οφείλεται σε συγκλεισιακή υπερφόρτιση συνδυασμένη με το μικροβιακό παράγοντα (Albrektson και Isidor, 1994). Η εμφυτευματική περιακρορριζική βλάβη (IPL) που αναφέρεται και ως ανάστροφη ή ακρορριζική περιεμφυτευματίτιδα, είναι μια διαφορετική αιτία απώλειας εμφυτεύματος, δεδομένου ότι δεν σχετίζεται με συγκλεισιακή υπερφόρτιση. Έχει πρωτοαναφερθεί προ εικοσαετίας περίπου (McAlister και συν. 1992) και παρά το γεγονός ότι έχει ευρέως συζητηθεί, η αιτιολογία της παραμένει αδιευκρίνιστη (Ayangco και Sheridan, 2001, Flanagan, 2002). Μεταξύ των αιτιών της IPL έχουν αναγνωριστεί προϋπάρχουσες ή/και γειτνιάζουσες οστικές βλάβες, μετάδοση λοίμωξης από γειτονικό δόντι ή τραύμα κατά την τοποθέτηση. Η βασική διαφορά της IPL από την αποτυχία οστεοενσωμάτωσης είναι ότι η πρώτη εντοπίζεται στην ακρορριζική περιοχή ενός ήδη ενσωματωμένου εμφυτεύματος (Ayangco και Sheridan, 2001). Η συχνότητα της IPL υπολογίζεται περίπου σε 1,5% (Quirynen και συν. 2005)

Σκοπός της παρουσίασης της παρούσας περίπτωσης είναι ο συσχετισμός της άμεσης μετεξακτικής τοποθέτησης εμφυτεύματος με την ανάπτυξη μιας IPL στην ίδια θέση, σε ασθενή χωρίς άλλα προβλήματα υγείας, καθώς και η παρουσίαση της οντότητας όπως αναγνωρίζεται και ταξινομείται στη βιβλιογραφία.

ΠΕΡΙΦΡΑΦΗ ΠΕΡΙΠΤΩΣΗΣ

Άνδρας 50 ετών προσήλθε με επίμηκες κάταγμα του ενδοδοντικά θεραπευμένου και με ανασύσταση μύλης 12. Υποβλήθηκε σε εξαγωγή του πλαγίου τομέα και άμεση μετεξακτική τοποθέτηση ενός ριζόμορφου εμφυτεύματος μήκους 13 mm στη θέση αυτή, προκειμένου να διατηρηθούν οι διαστάσεις του φατνιακού οστού στην λεγόμενη αισθητική ζώνη (Εικ. 1). Πριν την τοποθέτηση του εμφυτεύματος έγινε σχολαστική απόξεση και ακτινογραφικός έλεγχος του φατνίου. Η δημιουργία του φρεατίου έγινε χειροκίνητα, ώστε να διατηρηθούν τα οστικά τεμαχίδια, τα οποία συνελλέγησαν και στοιβάχθηκαν γύρω από το εμφύτευμα που είχε μυλική διάμετρο 4,2 mm (Lance, Medical Implant Systems, Slomi, Israel). Τοποθετήθηκε επίσης μια απορροφήσιμη μεμβράνη στην κορυφή της φατνιακής ακρολοφίας, όπου στερεώθηκε με τη βίδα κάλυψης του εμφυτεύματος. Ο παρειακός ουλικός κρημνός απελευθερώθηκε με υποσκαφή ώστε να μπορεί να συρραφεί χωρίς τάση. Ένα μήνα μετεγχειρητικά ο ακτινολογικός έλεγχος έδειξε ότι στο μέσο περίπου του εμφυτεύματος η ενσωμάτωση καθυστερούσε (Εικ 2). Τέσσερις μήνες μετά την τοποθέτηση, κατά την προσθετική αποκατάσταση, παρατηρήθηκε μικρή διάσταση πάνω από

INTRODUCTION

Peri-implantitis is the inflammation of peri-implant tissue and is caused by the combination of occlusal overload and bacterial factors (Albrektson and Isidor, 1994). The implant periapical lesion (IPL) also referred to as retrograde or apical peri-implantitis, is a different reason for implant failure, since it is not related to occlusal overload it has been reported since approximately twenty years (McAlister et al. 1992) and despite broad discussion, its etiology remains unclear (Ayangco & Sheridan, 2001, Flanagan, 2002). A pre-existing or neighboring bone lesion, infection from an adjacent tooth or traumatic placement have been recognized among possible causes for IPL. The entity differs from osteointegration failure as it usually occurs at the periapical area of an osteointegrated implant (Ayangco & Sheridan, 2001). The incidence of IPL is estimated on about 1,5% (Quirynen et al, 2005)

The aim of the present case report is to correlate the immediate post-extraction implantation with the development of an IPL at the same site in a healthy patient and to present the entity as it is identified and classified in literature.

CASE REPORT

A 50-year-old male patient who sustained a longitudinal fracture of the root of the 12 tooth which was endodontically treated and fully restored with an intra-root pin, was examined. He was subjected to extraction and immediate placement of a 13 mm root-shaped implant at the extraction site (Fig. 1) in an effort to maintain the dimensions of the alveolar crest in the so called aesthetic zone. A careful curettage of the socket

Εικ. 1: Η θέση της εξαγωγής (δεξιός πλάγιος τομέας) μετά την απόξεση και πριν την τοποθέτηση του εμφυτεύματος.
Fig. 1: The extraction site (right lateral incisor) after curettage and before implant placement.

Εικ. 2: Περιακρορριζική ακτινογραφία ένα μήνα μετά την τοποθέτηση του εμφυτεύματος. Η οστεοενσωμάτωση εξελίσσεται, αλλά στο μέσο του εμφυτεύματος υπάρχει ακόμη ακτινοδιαύγαση.
Fig. 2: Periapical radiograph one month after implant placement. The osteointegration proceeds but at the middle of the implant length a radiolucency is still present.

τη βίδα κάλυψης, που δεν ξεπερνούσε τη διάμετρό της. Τέσσερις μήνες μετά τη φόρτιση (8 συνολικά μήνες μετά την τοποθέτηση), ο ασθενής παραπονέθηκε για την παρουσία μιας ημισεληνοειδούς σκιάς στα ούλα γύρω από το εμφύτευμα (Εικ. 3α) και κατά τον επανέλεγχό του η νέα περιακρορριζική ακτινογραφία (Εικ. 3β) συγκρινόμενη με την προ 7 μήνου ληφθείσα (Εικ. 2) επιβεβαίωνε την οστική απώλεια 1-2 mm αυχενικά και, επιπλέον, αποκάλυπτε μια διαύγαση περιεμφυτευματικά, γύρω από το ακρορριζικό μέρος του εμφυτεύματος.

Έγινε χειρουργική διερεύνηση στην ακρορριζική βλάβη, με περιεγχειρητική κάλυψη του ασθενή, δύο ώρες πριν και τρείς μέρες μετεγχειρητικά, με από του στόματος αμοξυκιλίνη. Διαπιστώθηκε η παρουσία κοκκιώδους ιστού από το ακρορρίζιο μέχρι το μέσο του εμφυτεύματος (Εικ 4α και β), ενώ το εμφύτευμα δεν παρουσίαζε κλινικά αντιληπτή κινητικότητα. Ωστόσο, λόγω της έκτασης της οστικής απώλειας η προσπάθεια αποκοχλίωσης του εμφυτεύματος δεν συνάντησε ιδιαίτερη δυσκολία και το εμφύτευμα αφαιρέθηκε χωρίς εκτροχισμό οστού. Στη συνέχεια αφαιρέθηκε ο φλεγμονώδης κοκκιώδης ιστός της IPL και έγινε σχολαστική απόξεση του οστού. Μία κοκκιωματώδης βλάβη διαμέτρου 2mm εντοπίστηκε στο ακρορρίζιο του 13, χωρίς όμως επικοινωνία του 13 με την εμφυτευματική βλάβη και αφαιρέθηκε συγχρόνως με ακρορριζεκτομή του 13 (Εικ. 5). Το οστικό φρεάτιο για τοποθέτηση εμφυτεύματος εμβαθύνθηκε μέχρι τα 16 mm, τα οστικά τεμαχίδια συνελλέγησαν και πάλι, αναμίχθηκαν με αλλομόσχευμα (Biogen, Torino, Italy) και τοποθετήθηκαν χειλικά όπου μια μεμβράνη κάλυψε στη συνέχεια όλη τη βλάβη, μετά και από αντικατάσταση του εξαιρεθέντος εμφυτεύματος με κυλινδρικό μήκους 16 mm και διαμέτρου 4,2 του ίδιου κατασκευαστή (Biocom

walls was carried out before drilling of the bone. The drilling procedure was performed with a hand-held drill, in order to preserve the bone chips, which were collected and packed around the conical-shaped, 4.2 mm crestal-diameter implant (Lance, Medical Implant Systems, Slomi, Israel). An absorbable membrane was placed at the alveolar crest and fixed with the cover screw of the implant. The gingival flap was undermined to close without tension. At one month postoperative follow-up, a radiograph showed a delayed integration process around the middle of the implant (Fig. 2). At the time of prosthetic restoration (4 months after insertion), a small diastasis was observed over the implant, not exceeding the diameter of the coverscrew. Four months after loading (8 months postoperatively), the patient complained for the presence of a "crescent-shaped grey zone at the gums around the implant" and was recalled for examination. The clinical picture (Fig. 3a) and a new periapical radiograph (Fig. 3b), compared to that taken seven months previously (Fig. 2) confirmed a 1-2 mm crestal bone loss and revealed a peri-implant radiolucency localized around the implant apex.

Surgical exploration was performed at the periapical lesion under prophylactic coverage with amoxycillin per os two hours before and for three days after surgery. A granulomatous lesion was found to expand from the apex to the middle of the implant (Figs. 4a and b), and although there was no clinically obvious mobility the implant was easily unscrewed and removed. The inflamed granulation tissue was removed next, and bone curettage was meticulously performed. Although there was no communication between the 13 tooth and the implant lesion, a granulomatous lesion, 2 mm in diameter, at the apex of the 13 tooth and was present

Εικ. 3α: Τέσσερις μήνες μετά την αποκατάσταση. Απώλεια της ουλικής πρόσφυσης για περίπου 1 χιλ., χωρίς να παρατηρείται κινητικότητα (βέλος).
Fig. 3a: Four months after restoration. Loss of gingival attachment for about1 mm. No mobility observed.

Εικ. 3β: Ακτινοδιαύγαση γύρω από το ακρορριζικό τμήμα του εμφυτεύματος (βέλη), 6 μήνες μετά την τοποθέτηση.
Fig. 3b: A radiolucency around the apical portion of the implant six months postoperatively.

Εικ. 4α: Εμφυτευματική περιακρορριζική βλάβη, καλά περιγεγραμμένη.
Fig. 4a: Well circumscribed implant periapical lesion.

Εικ. 4β: Η αφαίρεση της βλάβης αποκάλυψε τμήμα του εμφυτεύματος (βέλος).
Fig. 4b: Removal of the lesion exposed the half of the implant length.

Εικ. 5: Μετά την αφαίρεση του εμφυτεύματος, ο μαλακός ιστός αφαιρείται από τη ριζική και την μυλική περιοχή. Σε αυτή τη φάση έγινε και ακρορριζεκτομή του 13 με ανάστροφη έμφραξη αμαλγάματος (βέλος).
Fig. 5: After removal of the implant the soft tissue is scraped from the apical and the coronal side. At that time an apicectomy of the 13 tooth was performed with a retrograde amalgam filling (arrow).

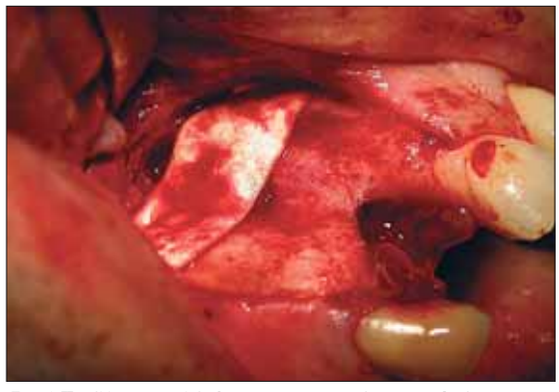

Εικ. 6 Το έλλειμμα καλύφθηκε με απορροφήσιμη μεμβράνη.
Fig. 6: The defect was covered with a resorbable membrane.

Εικ. 7α: Αιματοξυλίνη εωσίνη Χ 100: Συνδετικός ιστός σε στενή επαφή με το οστούν (Β), χωρίς παρεμβολή επιθηλιακών στοιχείων.
Fig. 7a: Hematoxylin-Eosin X 100: Connective tissue in close proximity to the bone (B) without interference of epithelial elements.

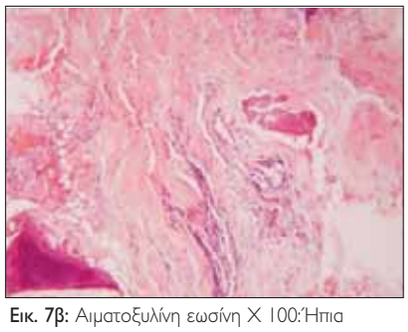

Εικ. 7β: Αιματοξυλίνη εωσίνη Χ 100:Ήπια φλεγμονή μεταξύ οστικών τεμαχιδίων και συνδετικού ιστού.
Fig. 7b: Hematoxylin-Eosin X 100: Mild inflammatory reaction between bony particles and connective tissue.

Εικ. 8: Ακτινογραφία ένα μήνα μετά την τοποθέτηση του εμφυτεύματος.
Fig. 8: Radiograph 1 month after implant replacement.

M.I.S., Slomi, Israel) κατά την ίδια συνεδρία (Εικ 6).
Δεδομένου ότι στη βλάβη δεν εντοπίστηκε αναρροφήσιμο υλικό (π.χ. πύον) ελήφθησαν για καλλιέργεια δύο δείγματα με βαμβακοφόρο στειλεό και στη συνέχεια η εξαιρεθείσα βλάβη παρασκευάστηκε σε λεπτές τομές και εξετάστηκε ιστολογικά. Η εξέταση έδειξε την παρουσία συνδετικού ιστού με ελαφρά φλεγμονή στα σημεία επαφής του με το οστούν. Δεν εντοπίστηκαν επιθηλιακά στοιχεία ή σχηματισμοί μικροοργανισμών. Επίσης, σε καμία από τις τομές δεν βρέθηκε νεκρωτικό οστό και ενεργή οστεόλυση, που θα σήμαινε λοίμωξη (Εικ. 7α και β). Τέλος, οι καλλιέργειες υλικού δεν απέδωσαν την ανάπτυξη κανενός μικροοργανισμού.
Ένα μήνα μετά τη θεραπεία η περιακρορριζική ακτινογραφία έδειξε ικανοποιητική πρόοδο της οστεοενσωμάτωσης (Εικ. 8). Το νέο εμφύτευμα αποκαταστάθηκε προσθετικά 6 μήνες μετεγχειρητικά. Η παρακολούθηση του περιστατικού για 2 χρόνια δεν ανέδειξε στοχεία περιεμφυτευματίτιδας, ούτε ορθόδρομης, ούτε ανάστροφης (Εικ 9 α-γ).

had raised through the labial cortex. A prophylactic apicectomy and retrograde amalgam filling of the 13 tooth was carried out (Fig. 5). The osteotomy site for implant placement was deepened to extend up to 16 mm, the bone chips were collected again, admixed with allograft (Biogen, Torino, Italy) and placed at the labial cortex; an absorbable membrane covered the entire defect, after replacement of the removed implant with a cylindrical one, 16 mm in length and 4.2 in diameter, of the same manufacturer (Biocom M.I.S., Slomi, Israel) in the same manner (Fig. 6).
As there was no material to aspirate from the lesion (e.g. pus), two samples were received for cultivation from the specimen with cotton buds and then it was processed to obtain thin, ground sections. The histologic examination showed the presence of connective tissue with a slight inflammatory reaction in very close contact with the surrounding bone. No epithelial elements or bacterial formations were detected in the specimen. There were no active osteolytic reactions or necrotic bone suggesting infection in any of the sec-

Εικ. 9: α. χειλική εικόνα, β. υπερώια εικόνα του 12. γ. Ακτινογραφία δύο χρόνια μετά την αντικατάσταση του εμφυτεύματος.
Fig. 9: a. labial view, b. palatal view of the 12 tooth, c. radiologic apearance 2 years after implant replacement.

ΣΥΖΗΤΗΣΗ

Η επίπτωση της IPL αρχικά εκτιμήθηκε ως χαμηλή, όπως φαίνεται σε μεγάλη μελέτη, όπου βρέθηκαν 10 περιπτώσεις μεταξύ 3.800 εμφυτευμάτων (Reiser και Nevins, 1995). Ωστόσο, η αύξηση της χρήσης εμφυτευμάτων οδήγησε σε σημαντική αύξηση τις διαγνωσμένες περιπτώσεις, όπως αποδεικνύεται από πιο πρόσφατες αναφορές περιπτώσεων (Oh και συν. 2003) αλλά και μελέτες σειρών ασθενών (Quirynen και συν. 2005). Οι θεωρούμενες ως αιτίες για τη δημιουργία των εμφυτευματικών περιακρορριζικών βλαβών, γενικά, ταξινομούνται ως τραυματικές ή λοιμώδεις και περιλαμβάνουν: πρόωρη φόρτιση, υπερβολική σύσφιξη κατά την κοχλίωση σε συνδυασμό με συμπίεση οστικών τεμαχιδίων, εκσκαφή οστικού φρεατίου μακρύτερου από το εμφύτευμα, υπερθέρμανση του οστού κατά τον εκτροχισμό ή την τοποθέτηση, επιμόλυνση από υπολλείμματα ρίζας ή ξένα σώματα, ή επιμόλυνση από γειτνιάζουσες ενδοδοντικές βλάβες και, τέλος, κακή ποιότητα οστού (McAlister και συν. 1992, Reiser και Nevins, 1995, Piattelli και συν. 1998). Τα λοιμώδη αίτια συνήθως προκαλούν πιο ενεργείς βλάβες που μπορεί να καταλήξουν και σε δημιουργία συριγγίου, ενώ οι βλάβες τραυματικής αιτιολογίας είναι συνήθως ανενεργές και διαπιστώνονται τυχαία ακτινογραφικά (Ayangco και Sheridan, 2001).

Ο συνδυασμός υπερθέρμανσης και κακής ποιότητας οστού εμφανίζεται σαν η πιο λογική αιτία για τη πλειοψηφία των ανενεργών εμφυτευματικών περιακρορριζικών βλαβών στη βιβλιογραφία. Όπως όμως επισημαίνουν ορισμένοι συγγραφείς (Jalbout και Tarnow, 2001) δεν μπορεί με αυτό τον μηχανισμό να εξηγηθεί η εμφάνιση IPL σε περιοχές που δεν υπάρχει έλλειψη από προγονικά οστεοκύτταρα, όπως οι πρόσθιες περιοχές των γνάθων. Επιπλέον, στην περίπτωσή μας, ο εκτροχισμός ήταν πολύ βραδύς και η επιβίωση των οστικών τεμαχιδίων που συλλέχτηκαν σημαίνει πως ο τρυπανισμός δεν ήταν τραυματογόνος.

Στο περιστατικό μας, η υπερβολική κοχλίωση φαίνεται πιθανότερη από την υπερβολική εκσκαφή φρεατίου διότι στην ακτινογραφία ελέγχου η διαύγαση σχηματίζονταν στο κέντρο του εμφυτεύματος και όχι υπερακρορριζικά. Όμως στις περιπτώσεις που ως αιτία αναγνωρίστηκε η υπερβολική κοχλίωση ανιχνεύθηκε ιστοτions. (Figs. 7a and b). Finally, no microorganism developed from the cultivations of the microbiologic specimens.

A periapical radiograph one month after surgical treatment showed a good response to the osteointegration procedure (Fig. 8). The new implant was restored with a prosthesis six months postoperatively; clincal and radiographic follow-up over a two year period revealed no signs of ortho- or retro-grade peri-implantitis (Figs. 9 a-c)

DISCUSSION

The incidence of IPL appeared to be low, as reported in a study in which 10 periapically-infected implants were found among 3.800 implants examined (Reiser & Nevins, 1995). However, the increased use of dental implants has resulted in a considerable number of IPL, as demonstrated by recent case reports (Oh et al. 2003) or series studies (Quirynen et al. 2005). Etiologic factors proposed for the development of periapical lesions are generally classified as traumatic or infectious, and include the following: premature loading, excessive tightening of the dental implant with compression of bone chips, surgical drilling beyond the length of the implant, excessive bone heating during drilling or placement; microbial involvement from residual root particles, foreign objects or contamination from adjacent endodntic lesions and poor bone quality (McAlister et al. 1992, Reiser & Nevins, 1995, Piattelli et al. 1998). Infectious causatives tend to induce active lesions that may lead to sinus tract formation whilst traumatic IPLs are usually inactive and appear as occasional radiographic findings (Ayangco and Sheridan, 2001).

The combination of bone overheating and poor bone quality appears to be the most explainable cause for the vast majority of the reported inactive cases. However, as some authors have emphasized (Jalbout and Tarnow, 2001), this does not explain the incidence of IPL in areas where there is no scarcity of osteoprogenitor cells, such as the anterior mandible and maxilla. Moreover, in our case, the drilling procedure was extremely slow and the survival of the collected bone chips suggests that no surgical trauma occurred during drilling.

λογικά νεκρωτικό οστούν στη βλάβη για περισσότερο από 7 μήνες μετά την τοποθέτηση (Piattelli και συν., 1998). Στην περίπτωσή μας δεν ανιχνεύθηκε ούτε ίχνος νεκρωτικού οστού.

Γενικά, η IPL που αποδίδεται σε μικρόβια φαίνεται να σχετίζεται με πιο ενεργές μορφές της βλάβης, που είναι συμπτωματικές και έχουν τάση ταχείας εξάπλωσης. Η μικροβιακή προσβολή μετά την άμεση μετεξακτική τοποθέτηση φαίνεται να παίζει κάποιο ρόλο στο σχηματισμό IPL, τουλάχιστον στις περιπτώσεις όπου υπάρχει συρίγγιο αντίστοιχα με το ακρορριζικό τμήμα του εμφυτεύματος (Jalbout και Tarnow, 2001). Η άμεση τοποθέτηση εμφυτεύματος σε θέση με χρόνια λοίμωξη δεν αποτελεί απόλυτη αντένδειξη, αρκεί να τηρηθεί το χειρουργικό πρωτόκολλο της σχολαστικής απόξεσης του φατνίου (Lindeboom και συν. 2006). Στην περίπτωσή μας, αν και η τοποθέτηση εμφυτεύματος έγινε άμεσα μετεξακτικά, δεν παρατηρήθηκαν μικροβιακοί σχηματισμοί, ούτε κλινικά σημεία λοίμωξης. Η καλλιέργεια επίσης υλικού από τον φλεγμονώδη ιστό απέβη αρνητική. Η απόδειξη της μικροβιακής παρουσίας με ιστολογική ή μικροβιολογική εξέταση φαίνεται πως δεν είναι πάντα εφικτή. Ευαίσθητες ανοσολογικές εξετάσεις, όπως η CRP προτείνονται στην περίπτωση υποψίας μικροβιακού παράγοντα που δεν μπορεί να αποδειχθεί με άλλον τρόπο (Sumida και συν. 2002).

Η μόλυνση του ακρορριζικού τμήματος του εμφυτεύματος από γειτονικό δόντι δια μέσου του μυελού είναι μια συνήθης οδός λοίμωξης (Tozum και συν. 2006). Στην περίπτωσή μας η απόσταση του ακρορριζίου του 13 καθώς και η προστομιακή προβολή του, κάνουν σχετικά απίθανη την επινέμηση μόλυνσης μέσω του μυελού, καθώς αυτή δεν ήταν η οδός ήσσονος αντίστασης. Σε παρόμοιες δημοσιευμένες περιπτώσεις, η απόσταση μεταξύ της οδοντικής ακρορριζικής αλλοίωσης και του εμφυτεύματος ήταν πολύ μικρή (Reiser και Nevins, 1995), ωστόσο η ασφαλής απόσταση μεταξύ εμφυτεύματος και ενδοδοντικά μολυσμένου δοντιού δεν έχει αποσαφηνιστεί (Tseng και συν. 2006). Γιαυτό προτείνεται, σε περίπτωση αμφιβολιών, προφυλακτική ενδοδοντική θεραπεία ή ακόμη και ακρορριζεκτομή γειτονικών δοντιών (Tozum και συν. 2006, Steiner, 2008). Η πρόκληση IPL από προϋπάρχουσα ακρορριζική κύστη πρέπει επίσης να εμφανίζει επιθηλιακά στοιχεία στον ιστολογικό της έλεγχο (Oh και συν. 2003). Υπάρχουν ελάχιστες αναφορές για παρουσία επιθηλιακών κυττάρων στις IPL. Ορισμένες από αυτές είναι απλώς σχόλια (Cranin και συν. 2000), παρά το γεγονός ότι δεν υπάρχουν επαρκή στοιχεία που να δικαιολογούν την άποψη ότι η IPL μπορεί να αναπτυχτεί με τρόπο παρόμοιο με μια ακρορριζική κύστη (Scarano και συν. 2000).

In our case, excessive tightening appears more likely than excessive drilling, because radiolucency in control study was around the middle and not over the apex of the implant. But in cases where excessive tightening has been recognized as the cause for IPL, necrotic bone was present in the lesion for more than 7 months post-implantation, as determined by histologic examination (Piattelli et al. 1998). In our case, no trace of necrotic bone was found.

Generally, bacterially induced IPL seems to be related to active forms of the lesion, which are symptomatic and tend to expand rapidly. Microbial involvement after immediate post-extraction placement probably plays a role in IPL, at least in cases where a sinus tract is present, corresponding to the implant apex (Jalbout and Tarnow, 2001). Immediate placement of implants in chronically infected sites may not be necessarily contraindicated if appropriate surgical procedures, such as debridement of the socket, are performed (Lindeboom et al. 2006). In the present case, although an immediate post-extraction implantation occurred, neither bacterial formations nor clinical signs of an active lesion were observed. Cultivations from the inflamed tissue were also negative. It seems that histologic or microbiologic proof of the presence of microorganisms is not always possible. Sensitive immunoreactive techniques like CRP are suggested for cases where suspected bacterial involvement cannot be otherwise proved (Sumida et al. 2002).

Contamination of the implant apex from an adjacent tooth pathology through the bone marrow is another pathway of infection (Tozum et al. 2006). In the case presented, the distance of the 13 tooth apex and its labial projection, made infection spread through the bone marrow less possible as it was not the pathway of lowest resistance. In reported similar cases the distance between the tooth apical pathology and the implant was very small (Reiser and Nevins, 1995), but the safe distance between an endodontically infected tooth and an adjacent implant has not been yet determined (Tseng et al. 2006). Thus, a prophylactic endodontic treatment or even apicectomy of adjacent teeth is proposed in doubtful cases (Tozum et al. 2006, Steiner, 2008). Pre-existence of a radicular cyst should also give epithelial elements in the histology of an IPL (Oh et al. 2003). There is a small number of references for epithelial elements in IPLs. Some of the references are only comments (Cranin, 2000), although there is no evidence to support that the IPL can develop in a manner similar to radicular cysts (Scarano et al. 2000).

ΣΥΜΠΕΡΑΣΜΑΤΑ

Η συνεισφορά της παρούσας περίπτωσης έγκειται στο συμπέρασμα ότι ακόμη και μετά από άμεση τοποθέτηση οδοντικού εμφυτεύματος σε θέση που είχε ακρορριζική βλάβη, η ανάπτυξη IPL είναι δύσκολο να αποδοθεί σε λοίμωξη με κλασική ιστολογική ή μικροβιολογική εξέταση, και αυτό συμφωνεί με παρατηρήσεις άλλων συγγραφέων.

CONCLUSIONS

The conclusion of the case presented in this paper is that even after an immediate post-extraction implantation in a site previously affected periapically, the development of an IPL is difficult to be attributed to infection with the classic histology or microbiology, and this is in accordance to other publications.

ΒΙΒΛΙΟΓΡΑΦΙΑ/REFERENCES

Albrektson T, Isidor, F: Consensus report of session IV. In: Lang, N.P. & Karring, T. eds. Proceedings of the first European workshop on Periodontology. London: Quintessence, 1994, pp 365-369

Ayangco L. Sheridan P: Development and treatment of retrograde peri-implantitis involving a site with a history of failed endodontic and apicoectomy procedures: A series of reports. International Journal of Oral Maxillofacial Implants 16: 412-417, 2001

Flanagan, D: Apical (retrograde) periimplantits: a case report of an active lesion. Journal of Oral Implantology 28(2): 92-96, 2002

Granin, N: Implant periapical lesion: a clinical and histologic case report. Commentary. Journal of Oral Implantology 26 (2):113, 2000

Jalbout Z, Tarnow D: The implant periapical lesion. Four case reports and review of the literature. Practical Procedures in Aesthetic Dentistry 13(2): 107-112, 2001

Leonhardt, A, Dahlen G, Renvert S: Five year clinical, microbiological and radiological outcome following treatment of periimplantitis in man. Journal of Periodontology 74 (10):1415-1422, 2003

Lindeboom J, Tjiook Y, Kroon F: Immediate placement of implants in periapical infected sites: A prospective randomized study in 50 patients. Oral Surgery Oral Medicine Oral Pathology Oral Radiology and Endodontics 101(6):705-710, 2006

McAlister BS, Masters D, Meffert RM: Treatment of implants demonstrating periapical radiolucencies. Practical Periodontics Aesthetic Dentistry 4(9): 37-41, 1992

Oh T, Yoon, J, Wang H: Management of the implant periapical lesion: a case report. Implant Dentistry 12(1): 41-43, 2003

Piattelli A, Scarano A, Balleri P, Favero G: Clinical and histologic evaluation of an active "implant periapical lesion". A case report. International Journal of Oral and Maxillofacial Implants 13(5): 713-716, 1998

Quirynen M, Vogels R, Alsaadi G, Naert I, Jacobs R, Van Steenberghe D: Predisposing conditions for retrograde peri-implantitis, and treatment suggestions. Clin Oral Implants Res 16: 599-608, 2005

Reiser GM, Nevins M: The implant periapical lesion. Etiology, prevention and treatment. Compendium Continuous Education Dentistry 16(8): 768-772, 1995

Steiner D: The resolution of a periradicular lesion involving an implant. J Endod 34: 330-5, 2008

Scarano A, Di Domizio P, Petrone G, Lezzi G, Piattelli A: Implant periapical lesion: a clinical and histologic case report. J Oral Implantol. 26: 109-13, 2000

Sumida S, Ishihara K, Kishi M, Okuda K: Transmission of periodontal disease-associated bacteria from teeth to osseointegrated implant regions. Int J Oral Maxillofac Implants 17(5):696-702, 2002

Tozum T, Sencimen M, Ortakoglu K, Ozdemir A, Audin O, Keles, M: Diagnosis and treatment of a large periapical implant lesion associated with adjacent natural tooth: A case report. Oral Surgery Oral Medicine Oral Pathology Oral Radiology and Endodontics 101(6):132-138, 2006

Tseng CC, Chen YH, Pang IC, Weber HP: Peri-implant pathology caused by periapical lesion of an adjacent tooth: a case report. International Journal of Oral and Maxillofacial Implants 20(4): 632-635, 2005

Διεύθυνση επικοινωνίας:
Βενέτης Γρηγόρης
Εγνατία 99
546 35 Θεσσαλονίκη
e-mail: gvenetis@dent.auth.gr

Address:
Venetis Gregory
99 Egnatia st.
546 35 Thessaloniki - Greece
e-mail: gvenetis@dent.auth.gr