Προσθετική αντιμετώπιση μετά από εκτομή της κάτω γνάθου, χωρίς χειρουργική αποκατάσταση της οστικής συνέχειας. Παρουσίαση περίπτωσης

Γρηγόρης ΠΟΛΥΖΩΗΣ[1], Μαίρη ΦΡΑΓΚΟΥ[2], Θεόδωρος ΣΤΕΦΑΝΙΩΤΗΣ[3]

Εργαστήριο Προσθετικής (Κινητή Προσθετική), Οδοντιατρική Σχολή Πανεπιστημίου Αθηνών

Prosthetic rehabilitation in a case of mandibulectomy with discontinuity defect. Case report

Grigoris POLYZOIS, Mary FRANGOU, Theodoros STEFANIOTIS

Department of Prosthodontics (Movable Prosthodontics), Dental School, University of Athens, Greece

Πρακτικές λύσεις και τεχνικές
Practical Solutions and Technical Notes

ΠΕΡΙΛΗΨΗ: Η προσθετική αποκατάσταση της κάτω γνάθου σε ασθενείς πού εχουν υποβληθεί σε οστεκτομή για αντιμετώπιση νεοπλασίας, παρουσιάζει αρκετές ιδιαιτερότητες αλλά και δυσκολίες. Οι περισσότερες δυσκολίες προέρχονται κυρίως από το γεγονός ότι το κολόβωμα της γνάθου (παραμένον τμήμα) έχει την τάση να αποκλίνει προς την χειρουργημένη πλευρά, δημιουργώντας συγκλεισιακή δυσλειτουργία, δυσκολία στη μάσηση, στην ομιλία, διαταραχές στη λειτουργία των μαλακών ιστών του στοματογναθικού συστήματος και ασυμμετρία του προσώπου του ασθενή. Συνήθως το τμήμα της κάτω γνάθου που υφίσταται εκτομή στη σύγχρονη χειρουργική ογκολογία, αποκαθίσταται με αυτομόσχευμα ή αλλομόσχευμα, αποφεύγοντας έτσι την απόκλιση του κολοβώματος αλλά υπάρχουν προσθετικές δυσκολίες που σχετίζονται με το είδος του μοσχεύματος. Υπάρχουν βέβαια και περιπτώσεις, όπου για διάφορους λόγους δεν πραγματοποιείται αποκατάσταση του ελλείμματος της γνάθου. Αν και οι περιπτώσεις αυτές είναι σήμερα σπάνιες, αυτό δεν σημαίνει ότι δεν συναντώνται στην κλινική πράξη.
Ο σκοπός της παρούσας εργασίας είναι η παρουσίαση ενός κλινικού περιστατικού προσθετικής αποκατάστασης επί ελλείμματος και νωδότητας της κάτω γνάθου, μετά από χειρουργική επέμβαση για αφαίρεση νεοπλασίας χωρίς χειρουργική αποκατάσταση του ελλείμματος.

ΛΕΞΕΙΣ ΚΛΕΙΔΙΑ: Εκτομή κάτω γνάθου, προσθετική αποκατάσταση, υπερώια ράμπα σύγκλεισης, μερική οδοντοστοιχία

Παρελήφθη: 18/01/2010 - Έγινε δεκτή: 19/05/2010

SUMMARY: Prosthetic rehabilitation of the mandible in patients who have undergone ostectomy to treat neoplasia, poses a number of special challenges. Most of these arise from the fact that the stump (remaining part) tends to deviate towards the operated side, resulting in discontinuity defects, chewing and speaking difficulties, soft tissue dysfunction in the stomatognathic system and facial asymmetry. In modern surgical oncology, the part of the mandible where the resection is made, is usually reconstructed with an autograft or allograft, thus preventing the stump to deviate. Yet there are prosthetic difficulties, related to the type of transplant used. However, there are cases in which mandibular discontinuity defects are, for various reasons, not reconstructed. Although such cases are nowadays rare, they still never occur in clinical practice. The aim of this paper is to present the prosthetic rehabilitation of a patient with mandibular discontinuity and edentulousness after an operation to remove a neoplasm, which had not been followed by a surgical correction of the discontinuity defect.

KEY WORDS: Mandibulectomy, prosthetic rehabilitation, palatal ramp prosthesis, partial denture

Paper received: 18/01/2010 - Accepted: 19/05/2010

[1]*Αναπλ. Καθηγητής Κινητής Προσθετικής ΕΚΠΑ*
[2]*Δρ. Οδοντίατρος*
[3]*Λέκτορας, Τομέας Παθολογίας και Χειρουργικής Στόματος ΕΚΠΑ*

ΕΙΣΑΓΩΓΗ

Η συχνότητα εμφάνισης νεοπλασίας στο στοματογναθικό σύστημα είναι υψηλή και η κάτω γνάθος αποτελεί συχνή θέση εντόπισης (Αγγελόπουλος και συν. 2000). Η χειρουργική αφαίρεση της νεοπλασίας αποτελεί την θεραπεία εκλογής, η οποία μετεγχειρητικά μπορεί να συνοδεύεται από ακτινοθεραπεία ή χημειοθεραπεία ή συνδυασμό και των δύο (Αγγελόπουλος και Αλεξανδρίδης, 2004). Κατά τη χειρουργική αντιμετώπιση της νεοπλασίας γίνεται εκτομή τμήματος της γνάθου (Kurtulmus και συν. 2008). Το οστικό έλλειμμα ανάλογα με την έκτασή του, δημιουργεί διάφορα προβλήματα, τα οποία γίνονται εμφανή στην προσθετική αποκατάσταση (Cantor και Curtis, 1971a, Καρκαζής και Πολυζώης, 1998). Το οστικό έλλειμμα μπορεί να αποκατασταθεί με διάφορους τρόπους στον ίδιο ή σε απώτερο χρόνο. Υπάρχουν περιπτώσεις που το οστικό έλλειμμα και η συνέχεια της κάτω γνάθου δεν αναπληρούται και το τμήμα της γνάθου που αφαιρείται, δημιουργεί νωδότητα με σοβαρά προβλήματα για τον ασθενή και την ποιότητα της ζωής του. Οι περιπτώσεις αυτές είναι πλέον σήμερα ελάχιστες έως σπάνιες, όμως οι διαταραχές που δημιουργούνται στο στοματογναθικό σύστημα των ασθενών αυτών είναι ιδιαίτερα σοβαρές και αφορούν τόσο τα μαλακά μόρια όσο και τους σκληρούς ιστούς (Prakash, 2008).

Η μη αποκατάσταση της ανατομίας της γνάθου, έχει σαν συνέπεια την απόκλιση του κολοβώματος (παραμένον τμήμα) της κάτω γνάθου προς τη χειρουργημένη πλευρά, με αποτέλεσμα να δημιουργούνται και άλλες διαταραχές, οι οποίες δυσχεραίνουν κύριες λειτουργίες του στοματογναθικού συστήματος του ασθενούς, προκαλώντας λειτουργικά, αισθητικά προβλήματα και κακό ψυχισμό (Hurvitz και συν. 2006, Joshi και συν. 2008). Οι κυριότερες διαταραχές που δημιουργούνται είναι η συγκλεισιακή διαταραχή, η διαταραχή της ομιλίας και της μάσησης, η δημιουργία νωδότητας άλλοτε άλλου βαθμού, οι διαταραχές της λειτουργίας της ΚΓΔ, αλλά και η έντονη ασυμμετρία του προσώπου (Desjardins, 1979, Kurtulmus και συν. 2008, Joshi και συν. 2008).

Σκοπός: Ο σκοπός της παρούσας εργασίας είναι η παρουσίαση της προσθετικής αποκατάστασης σε ασθενή με μερική γναθεκτομή και νωδότητα της κάτω γνάθου, μετά από χειρουργική επέμβαση για αφαίρεση νεοπλασίας, χωρίς χειρουργική αποκατάσταση του ελλείμματος. Συζητείται η όλη προσέγγιση στην αποκατάσταση αυτών των περιστατικών.

ΠΕΡΙΓΡΑΦΗ ΠΕΡΙΠΤΩΣΗΣ

Γυναίκα ηλικίας 65 ετών, που είχε υποβληθεί σε ημιγναθεκτομή της κάτω γνάθου αριστερά από την περιοχή των προγομφίων για αφαίρεση νεοπλασίας, προσήλθε

INTRODUCTION

The incidence of neoplasia in the maxillofacial system is high, and the mandible is a common site of occurrence (Angelopoulos et al. 2000). In such cases, the surgical removal of the neoplasm is the treatment of choice, which can postoperatively be accompanied by radiotherapy or chemotherapy or a combination of both (Angelopoulos and Alexandrides, 2004). The surgical management of neoplasia involves the resection of a part of the mandible (Kurtulmus et al. 2008). Depending on its size, this bone defect causes various problems, that become apparent throughout the prosthetic rehabilitation process (Cantor and Curtis, 1971a, Karkazis and Polyzois, 1998). The bone defect can be reconstructed in different ways, at that point or later in time. There are cases in which bone defects and mandibular discontinuity are not repaired, and the resection of a part of the mandible leads to edentulousness, with a serious impact on the patient's quality of life. Such cases are nowadays uncommon or very rare; however the disorders caused in the stomatognathic system of these patients are very serious and affect both their soft and hard tissues (Prakash, 2008).

In cases where mandibular continuity is not restored, the stump (remaining part) of the mandible deviates towards the operated side. This situation results in additional disorders related to main functions of the patient's stomatognathic system, causing both functional and aesthetic problems, as well as negative effects on the patient's psychological well-being (Hurvitz et al. 2006, Joshi et al. 2008). The main dysfunctions caused include discontinuity defects, speaking and chewing disorders, edentulousness of varying degrees, TMJ disorders and severe facial asymmetry (Desjardins, 1979, Kurtulmus et al. 2008, Joshi et al. 2008).

Aim: The aim of this paper is to present the prosthetic rehabilitation of a patient with a mandibular defect and edentulousness after an operation to remove a neoplasm, which had not been followed by the surgical reconstruction of the defect. The overall approach for the rehabilitation of such patients is discussed.

CASE REPORT

A 65-year-old woman, who had undergone left mandibulectomy from the premolar area, to remove a neoplasm, came to our department with the intention of "having her teeth fixed because she could not eat". As she mentioned, the surgical reconstruction of the mandibular defect had not been performed because of personal reasons, and was her own wish. After the operation, she had also undergone radiotherapy and remained in that state for about a decade. In the meantime, many of her teeth had been removed, due to

δηλώνοντας ότι επιθυμεί «να φτιάξει τα δόντια της γιατί δε μπορεί να φάει». Όπως ανέφερε η ίδια, δεν είχε γίνει χειρουργική αποκατάσταση του ελλείμματος στην κάτω γνάθο, για προσωπικούς λόγους και από δική της επιθυμία. Επίσης μετά την επέμβαση υποβλήθηκε σε ακτινοθεραπεία και βρίσκεται στην παρούσα κατάσταση για μία δεκαετία περίπου. Στο μεσοδιάστημα αυτό πολλά δόντια εξήχθησαν λόγω μετακτινοβολικών περιοδοντικών ή τερηδονικών βλαβών (Εικ. 1). Η ασθενής υποβλήθηκε σε κλινική και ακτινογραφική εξέταση, προκειμένου να αξιολογηθεί η παρούσα στοματική της κατάσταση. Διαπιστώθηκε η ύπαρξη δοντιών στηριγμάτων (17, 15, 24, 26, 33, 35), κακότεχνες ακίνητες προσθετικές εργασίες, αυχενικές τερηδόνες στα δόντια στηρίγματα, φλεγμονή των ούλων και εν γένει κακή στοματική υγιεινή. Επίσης διαπιστώθηκε το οστικό έλλειμμα, η ύπαρξη κολοβώματος και η συγκλεισιακή δυσαρμονία (Εικ. 2).

Κατά την εξωστοματική κλινική εξέταση, παρατηρήθηκε έντονη ασυμμετρία στο κάτω τριτημόριο του προσώπου, που δημιουργούσε κακό ψυχισμό στην ασθενή (Εικ. 3). Από την δεξιά ΚΓΔ δεν παρατηρήθηκε σημειολογία που να δηλώνει τη δυσλειτουργία της.

Τονίστηκε ιδιαίτερα στην ασθενή η ανάγκη για άριστη στοματική υγιεινή και η ανάγκη αντικατάστασης των ακινήτων προσθετικών εργασιών. Το τελικό σχέδιο θεραπείας καταστρώθηκε σε στενή συνεργασία μαζί της, λαμβάνοντας υπόψη τις επιθυμίες της και την οικονομική της κατάσταση. Τελικά αποφασίστηκε να μην αντικατασταθούν οι ακίνητες προσθετικές εργασίες και να κατασκευαστούν δύο μερικές οδοντοστοιχίες (Μ.Ο.) με σκοπό την λειτουργική και αισθητική της αποκατάσταση. Ειδικότερα, στην κάτω γνάθο κατασκευάστηκε μια κλασική μερική οδοντοστοιχία, ενώ στην άνω γνάθο μία Μ.Ο. με υπερώια ράμπα σύγκλεισης, για την διευθέτηση της συγκλεισιακής δυσαρμονίας.

Τα κλινικά και εργαστηριακά στάδια της προσθετικής αποκατάστασης περιγράφονται παρακάτω:

1. Μετά την λήψη αρχικών αποτυπωμάτων και την κατασκευή ατομικών δισκαρίων, έγινε η λήψη των τελι-

Εικ. 2: Ενδοστοματική κλινική εικόνα της ασθενούς.
Fig. 2: Intraoral clinical view of the patient.

post-radiation periodontal or carious lesions (Fig. 1). Intraoral clinical examination and radiographic evaluation revealed the presence of abutment teeth (17, 15, 24, 26, 33, 35), poorly constructed fixed prostheses, cervical root caries gingival inflammation and, generally, poor oral hygiene. The bone defect, the presence of the stump and occlusal disharmony, were also observed (Fig. 2).

Extraoral clinical examination revealed severe asymmetry in the lower third of the face, resulting in negative effects on the patient's psychological well-being (Fig. 3). The examination of the right TMJ did not reveal any signs of dysfunction.

The need for good oral hygiene, as well as the necessity of having the fixed prostheses replaced were explained. The final treatment plan was scheduled in close cooperation with the patient, taking into account her state, wishes and financial condition. Finally, it was decided not to replace the fixed prostheses but, instead, to fabricate two partial dentures (PDs), in order to achieve her functional and aesthetical rehabilitation. More precisely, a classic partial denture was fabricated for the lower jaw, while a PD with a palatal ramp prosthesis was constructed to correct occlusal disharmony in the upper jaw.

The clinical and laboratory stages of prosthetic rehabilitation are described in the following paragraphs:

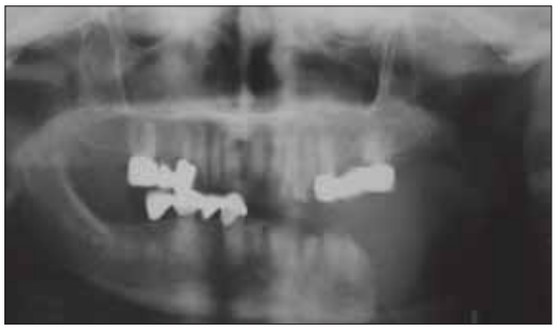

Εικ. 1: Αρχική πανοραμική ακτινογραφία της ασθενούς μετά την επέμβαση.
Fig. 1: Initial panoramic radiograph of the patient after the operation.

Εικ. 3: Ασυμμετρία προσώπου της ασθενούς διαπιστούμενη κατά την εξωστοματική εξέταση.
Fig. 3: Facial asymmetry observed during the extraoral examination.

κών αποτυπωμάτων με αλγινικό.
2. Κατασκευάστηκαν γύψινα εκμαγεία εργασίας και δύο Μ.Ο. από χρωμιοκοβαλτιούχο κράμα. Χαρακτηριστικά στη δεξιά πλευρά και υπερωίως των δοντιών στηριγμάτων, ο σκελετός της άνω Μ.Ο. έφερε πλέγμα για τη συγκράτηση ακρυλικής ράμπας (Εικ. 4 α-γ). Τοποθετήθηκαν κέρινα ύψη για το στάδιο των καταγραφών.
3. Το στάδιο των καταγραφών στην περίπτωση αυτή ήταν ιδιαίτερα απαιτητικό και χρειαζόταν εμπειρία, αφού υπήρχε απόκλιση του κολοβώματος της κάτω γνάθου πρός την χειρουργημένη πλευρά. Ο τελικός στόχος ήταν η καταγραφή μιας σχέσης των γνάθων σε κάθετο και οριζόντιο επίπεδο, που μπορούσε να αναπαράγει η ασθενής και η οποία θα μας έδινε τη δυνατότητα αποδεκτής σύνταξης των τεχνητών δοντιών. Στις περιπτώσεις αυτές συνήθως το κολοβωμα βρίσκεται πιο κοντά προς τη μέση υπερώια γραμμή (Εικ. 5).
4. Μετά την ανάρτηση των εκμαγείων σε αρθρωτήρα, έγινε η σύνταξη των τεχνητών δοντιών και η κέρινη υπερώια ράμπα σύγκλεισης διαστάσεων 9-10 mm, αντικαταστάθηκε από αυτοπολυμεριζόμενη ακρυλική ρητίνη, για μεγαλύτερη σταθερότητα και αξιοπιστία (Εικ. 6).
5. Κατά την τελική δοκιμή στο στόμα ελέγχθηκαν η φώνηση, η αισθητική και η σύγκλειση. Επαληθεύτηκε η επαναληψιμότητα των συγκλεισιακών σχέσεων και ειδικότερα η άρθρωση των κάτω δοντιών με την υπερώια ράμπα στη θέση της μεγίστης συγγόμφωσης. Ακολούθησε η όπτηση και παράδοση των Μ.Ο. Η ασθενής ενημερώθηκε για τις απαραίτητες επανεξετάσεις και της δόθηκαν οδηγίες στοματικής υγιεινής και υγιεινής των Μ.Ο., καθώς και του τρόπου χρήσης τους. Κατά τις επανεξετάσεις πιστοποιήθηκε η αποκατάσταση της μασητικής λειτουργίας και ομιλίας η δε ασθενής ήταν ικανοποιημένη, αφού εκτός αυτών, η ψυχολογία και η κοινωνική της ζωή επανήλθαν στό φυσιολογικό μετά από πολλά χρόνια (Εικ. 7 α,β).

1. After primary impressions had been taken and individual impression trays had been fabricated, final impressions were taken with an alginate material.
2. Plaster casts and two cobalt-chrome alloy PDs were fabricated. On the right palatal side of the abutment teeth, the framework of the upper PD was equipped with a mesh to retain an acrylic ramp (Fig. 4a-c). Wax rims were also fixed in place, in order to be used at the recording stage.
3. In this particular case, the recording stage was very challenging and a high level of expertise was required, since the mandibular stump was deviating towards the operated side. The final aim was to record the relation between the jaws on the vertical and horizontal planes, which would allow the fabrication of an appropriate set of artificial teeth. In such cases the stump is usually closer to the medial palatal suture (Fig. 5).
4. After the casts had been mounted on an articulator, the artificial teeth were fixed in place, and the 9-10 mm wax palatal ramp was replaced by autopolymerizing acrylic resin to achieve greater stability and reliability (Fig. 6).
5. At the final try-in stage, the patient's phonation, aesthetics and occlusion were tested. We also verified the repeatability of occlusal relations, and especially, the articulation between the lower teeth and the palatal ramp in maximum intercuspal position. Subsequently, the PDs were cured and delivered to the patient. Moreover, the patient was informed about the necessary follow-up examinations, and received instructions on oral hygiene, as well as on how to clean and use the PDs. Follow-ups confirmed the restoration of masticatory function and speaking ability and the patient was generally satisfied with the result, since her self-esteem and social life were back to normal after several years (Fig. 7a-b).

Εικ. 4: α) Μερική οδοντοστοιχία της κάτω γνάθου με κέρινα ύψη β) Μερική οδοντοστοιχία της άνω γνάθου με κέρινα ύψη γ) Σκελετός της άνω μερικής οδοντοστοιχίας με πλέγμα για τη συγκράτηση της υπερώιου ακρυλικής ράμπας.
Fig. 4: a) Mandibular partial denture with wax rims b) Maxillary partial denture with wax rims c) Upper partial denture framework equipped with a mesh to retain the acrylic palatal ramp

Εικ. 5: Καταγραφή των σχέσεων των γνάθων.
Fig. 5: Jaw relation recording.

Εικ. 6: Η Μ.Ο της άνω γνάθου οπου φαίνεται το πλάτος της υπερωίου ράμπας.
Fig. 6: Maxillary partial denture (notice the range of the palatal ramp)

Εικ. 7: α) Οι μερικές οδοντοστοιχίες της άνω και κάτω γνάθου κατά την τελική τοποθέτησή τους στο στόμα της ασθενούς β) Η μερική οδοντοστοιχία της άνω γνάθου με την υπερώια ράμπα όπως φαίνεται ενδοστοματικά.
Fig. 7: a) The final try-in of the upper and lower partial dentures b) The upper partial denture with the palatal ramp, as seen intraorally.

ΣΥΖΗΤΗΣΗ

Γενικά, η μερική ή ολική νωδότητα της κάτω γνάθου, είναι πάντοτε ένα ιδιαίτερο πρόβλημα στην επανορθωτική οδοντιατρική. Στα πλαίσια της κλασικής οδοντιατρικής, η προσθετική αποκατάσταση της μερικής ή ολικής νωδότητας, γίνεται με κινητές προσθετικές εργασίες. Η μικρότερη επιφάνεια έδρασης των κινητών εργασιών που υπάρχει στην κάτω γνάθο σε σχέση με την άνω, αλλά και η παρεμβολή μαλακών μορίων, όπως του εδάφους του στόματος αλλά και της γλώσσας, μπορεί να δημιουργήσουν προβλήματα στην ευστάθεια και συγκράτηση της κινητής προσθετικής εργασίας (Δημητρίου και συν. 2001). Περισσότερες όμως δυσκολίες και αρκετές ιδιαιτερότητες δημιουργούνται στις περιπτώσεις εκείνες, που υπάρχει οστικό έλλειμμα στην κάτω γνάθο μετά από χειρουργική αφαίρεση νεοπλασίας (Καρκαζής και Πολυζώης, 1998). Η προσθετική αποκατάσταση στις περιπτώσεις αυτές, έχει να κάνει με διάφορες παραμέτρους, που δημιουργούνται από την μειονεκτική επιφάνεια στήριξης της κάτω γνάθου, αλλά και από την έκταση του ελλείμματός της (Cantor και Curtis, 1971a, 1971b, Firtell και Curtis, 1982).
Σε περιπτώσεις που υπάρχει αμφιγναθική ολική νωδό-

DISCUSSION

In general, partial or complete mandibular edentulousness, has always been a major challenge for restorative dentistry. In classic dentistry, the prosthetic rehabilitation of partial or complete edentulousness, is achieved by removable prostheses. The limited basal seat area available to support removable prostheses in the mandible (compared to the maxilla), as well as the interference of soft tissues, such as the floor of the mouth and the tongue, may cause problems related to the stability and retention of removable prostheses (Dimitriou et al. 2001). However, even more difficulties arise in cases, where a bone defect has been created in the mandible, due to the surgical removal of a neoplasm (Karkazis and Polyzois, 1998). In such cases, the prosthetic rehabilitation is affected by various parameters, related to the disadvantageous basal seat area of the mandible, as well as to the extent of the defect (Cantor and Curtis, 1971a, 1971b, Firtell and Curtis, 1982).
In cases where both jaws are edentulous and, at the same time, the partial defect in the mandible has not been repaired with a graft, the recommended pros-

τητα και συγχρόνως έλλειμμα τμήματος της κάτω γνάθου χωρίς αποκατάσταση με μόσχευμα, τότε η ενδεδειγμένη προσθετική αντιμετώπιση είναι η κατασκευή ολικών οδοντοστοιχιών, στις οποίες όμως πρέπει να κατασκευαστεί υπερώια ράμπα στην άνω οδοντοστοιχία, για να διευθετηθεί η συγκλεισιακή δυσαρμονία που δημιουργείται, λόγω της τάσης του κολοβώματος να αποκλίνει προς τη χειρουργημένη πλευρά. Οι περιπτώσεις αυτές παρουσιάζουν και τις μεγαλύτερες δυσκολίες και η πρόγνωσή τους δεν είναι και τόσο ικανοποιητική (Moore και Mitchell, 1976, Καρκαζής και Πολυζώης, 1998).

Σε περιπτώσεις που υπάρχει αμφιγναθική μερική νωδότητα και το έλλειμμα της κάτω γνάθου δεν έχει αναπληρωθεί με μόσχευμα, τότε η προσθετική αποκατάσταση πρέπει να γίνει με κινητή προσθετική εργασία (Firtell και Curtis, 1982, Martin και συν. 1985, Schneider και Taylor, 1986). Σύμφωνα με την ανασκόπηση της προσιτής βιβλιογραφίας, η ιδανικότερη κινητή προσθετική αποκατάσταση στις περιπτώσεις μερικής νωδότητας του τύπου αυτού, είναι η κατασκευή κλασικής Μ.Ο. για την κάτω γνάθο και Μ.Ο. στην άνω γνάθο με χρήση υπερωίου συγκλεισιακής ράμπας, τέτοιου εύρους, που να επιτρέπει την καλύτερη συγκλεισιακή λειτουργία και να δίνει τη δυνατότητα αποδεκτής σύνταξης στα τεχνητά δόντια (Desjardins, 1979, Beumer και συν. 1996, Taylor, 2000). Ο σχεδιασμός ενός τέτοιου είδους προσθετικής αποκατάστασης, δημιουργεί προϋποθέσεις ώστε να αποκαθίσταται η μασητική λειτουργία, η λειτουργία της ομιλίας και να βελτιώνεται η ασυμμετρία του προσώπου του ασθενούς (Hurvitz και συν. 2006, Kadota και συν. 2008). Η μέθοδος αυτή χρησιμοποιήθηκε στην περίπτωση που παρουσιάστηκε, με ικανοποιητικά αποτελέσματα.

ΣΥΜΠΕΡΑΣΜΑΤΑ

Η προσθετική αποκατάσταση ασθενών που υποβλήθηκαν σε γναθεκτομή της κάτω γνάθου, χωρίς αποκατάσταση με κάποιο είδος μοσχεύματος, παρουσιάζει ιδιαιτερότητες και σημαντικά προβλήματα. Η κατασκευή Μ.Ο. στην άνω γνάθο με ειδική σχεδίαση (συγκλεισιακή ράμπα), μας δίνει τη δυνατότητα λειτουργικής και αισθητικής αποκατάστασης και εξασφαλίζει ταυτόχρονα ικανοποιητικό επίπεδο ζωής σ' αυτους τους ασθενείς.

thetic treatment involves the fabrication of complete dentures, of which the upper must be equipped with a palatal ramp, to correct the occlusal disharmony caused by the tendency of the stump to deviate towards the operated side. These cases are the most challenging, and their prognosis is rather poor (Moore and Mitchell, 1976, Karkazis and Polyzois, 1998).

In cases where both jaws are partially edentulous and the mandibular defect has not been repaired with a graft, the prosthetic rehabilitation should be achieved by means of a removable prosthesis (Firtell and Curtis, 1982, Martin et al. 1985, Schneider and Taylor, 1986). According to a review of the available literature, the ideal removable prosthetic rehabilitation in such cases of partial edentulousness, involves the fabrication of a classic PD for the mandible, and a PD equipped with a palatal ramp for the maxilla. The extent of this ramp, should allow a better occlusal function, and an acceptable intercuspation of the artificial teeth (Desjardins, 1979, Beumer et al. 1996, Taylor, 2000). The development of such a prosthetic rehabilitation plan, enables the restoration of masticatory and speaking functions, as well as the improvement of the patient's facial asymmetry (Hurvitz et al. 2006, Kadota et al. 2008). In the present case, this method was used with satisfactory results.

CONCLUSIONS

The prosthetic rehabilitation of patients who have undergone mandibulectomy, without rehabilitation with some type of graft, poses a series of special challenges. The fabrication of a specially designed PD for the maxilla (equipped with an occlusal ramp), enables the functional and aesthetic rehabilitation, and ensures a satisfactory quality of life for these patients.

ΒΙΒΛΙΟΓΡΑΦΙΑ/REFERENCES

Αγγελόπουλος ΠΑ, Παπανικολάου Σ, Αγγελόπουλου Ε: Σύγχρονη Στοματική και Γναθοπροσωπική Παθολογία. Ιατρικές Εκδόσεις Λίτσας 2000, σελ. 384-387

Αγγελόπουλος ΠΑ, Αλεξανδρίδης Κ: Σύγχρονη Στοματική και Γναθοπροσωπική Χειρουργική. Ιατρικές Εκδόσεις Λίτσας 2004, σελ. 397-399, 773-776, 748-757

Δημητρίου Π, Ζήσης Α, Καρκαζής Η, Πολυζώης Γ, Σταυράκης Γ: Κινητή Προσθετική. Εκδόσεις Μπονισέλ 2001, σελ. 31-52, 63-76

Beumer J, Curtis TH, Marunick TM: Maxillofacial Rehabilitation, Prosthodontic and Surgical Considerations Inc. Ishiyaku EuroAmerica St. Louis Tokyo 1996, pp 189-191

Cantor R and Curtis TH: Prosthetic management of edentulous mandibulectomy patients. Part II. Clinical procedures J Prosthet Dent 25:546-555, 1971a

Cantor R and Curtis TH: Prosthetic management of edentulous mandibulectomy patients. Part I. Anatomic, physiologic, and psychologic considerations. J Prosthet Dent 25:446-457, 1971b

Desjardins PR: Occlusal considerations for the partial mandibulectomy patient J Prosthet Dent 41:308-315, 1979

Firtell ND and Curtis Th: Removable partial denture design for the mandibular resection patient. J Prosthet Dent 48:437-443, 1982

Hurvitz KA, Kobayashi M and Evans GR: Current Options in Head and Neck Reconstruction. Plast Reconstr Surg 118:122-133, 2006

Joshi RP, Saini SG, Shetty P and Bhat GS: Prosthetic rehabilitation following segmental mandibulectomy. J Indian Prosthodont Soc 8:108-111, 2008

Καρκαζής Η, Πολυζώης Γ: Εισαγωγή στην Γηροδοντιατρική και Γναθοπροσωπική Προσθετική. Εκδόσεις Μπονισέλ 1998, σελ. 257-263

Kadota C, Sumita IY, Wang Y, Otomaru T, Mukohyama H, Fueki K, Igarashi Y and Taniguchi H: Comparison of food mixing ability among mandibulectomy patients. J Oral Rehabil 35:408-414, 2008

Kurtulmus H, Kumbuloglu O, Saygi T and User A: Management of lateral mandibular discontinuity by maxillary guidance. Br J Oral Maxillofac Surg 46:123-125, 2008

Martin WJ, Shape JR, Jacob FR, King AG: Mandibular positioning prosthesis for the partially resected mandibulectomy patient. J Prosthet Dent 53:678-680, 1985

Moore JD and Mitchell LD: Rehabilitating dentulous hemimandibulectomy patients. J Prosthet Dent 35:202-206, 1976

Prakash V: Prosthetic rehabilitation of edentulous mandibulectomy patient: A clinical report. Indian J Dent Res 19:257-260, 2008

Schneider LR and Taylor TH: Mandibular resection guidance prostheses: A literature review. J Prosthet Dent 56:84-86, 1986

Taylor DT: Clinical Maxillofacial Prosthetics. Quintessence Publishing Co 2000, pp 155-188

Διεύθυνση επικοινωνίας:
Πολυζώης Γρηγόρης
Θηβών 2,
115 27 Γουδή, Αθήνα,
Τηλ.: 210 746 1129
e-mail: grepolyz@dent.uoa.gr

Address:
Polyzois Grigoris
2 Thivon Street,
115 27 Goudi, Athens - Greece
Tel.: +30 210 746 1129
e-mail: grepolyz@dent.uoa.gr