Invited Author

# Αποκατάσταση της κάτω γνάθου

Julio ACERO[1]

*Κλινική Στοματικής και Γναθοπροσωπικής Χειρουργικής,* Quirón University Hospital, Madrid, Spain *(Διευθυντής: Αναπλ. Καθηγητής J. Acero)*
*Τμήμα Στοματικής και Γναθοπροσωπικής Χειρουργικής,* Gregorio Marañon Hospital, Complutense University, Madrid *(Διευθυντής τμήματος: Αναπλ. Καθηγητής J. Acero)*

# Mandibular Reconstruction, State of the Art

Julio ACERO[1]

*Oral & Maxillofacial Surgery Department*, Quirón University Hospital, Madrid, Spain
*(Head: Associate Professor J. Acero)*
Section of *Oral & Maxillofacial Surgery Department*, Gregorio Marañon Hospital, Complutense University, Madrid *(Section Chief: Associate Professor J. Acero)*

*Βιβλιογραφική ανασκόπηση*
*Review paper*

***ΠΕΡΙΛΗΨΗ:*** Η απώλεια του οστού της κάτω γνάθου δημιουργεί αισθητικά και λειτουργικά προβλήματα στον ασθενή και αποτελεί πρόκληση για τον επανορθωτικό γναθοπροσωπικό χειρουργό. Η μικροαγγειακή χειρουργική έφερε επανάσταση στην αποκατάσταση της κάτω γνάθου εισάγοντας τη δυνατότητα μεταφοράς αγγειούμενου οστού και μαλακών ιστών με υψηλά ποσοστά επιτυχίας. Κύριες δότριες θέσεις είναι η περόνη, η λαγόνιος ακρολοφία και η ωμοπλάτη. Συζητώνται ο σχεδιασμός της αποκατάστασης και τα πλεονεκτήματα και τα μειονεκτήματα της καθεμιάς αποκαταστατικής μεθόδου. Η λαγόνιος ακρολοφία παρέχει εξαιρετικό οστούν για αποκατάσταση της κάτω γνάθου αλλά υπόκειται σε περιορισμούς που σχετίζονται με την ευελιξία και το μήκος των μαλακών ιστών. Ο περονιαίος κρημνός επιτρέπει την αποκατάσταση μεγάλων ελλειμμάτων χάρη στο μήκος του, ενώ ο οστεοδερματικός κρημνός της ωμοπλάτης είναι κατάλληλος για περιορισμένα οστικά ελλείμματα σε συνδυασμό με μεγάλα ελλείμματα των μαλακών μορίων.
Οι αποκαταστατικές μέθοδοι χωρίς μικροαγγειακό κρημνό σχετίζονται με υψηλότερα ποσοστά αποτυχίας αλλά, σε επιλεγμένες περιπτώσεις μπορούν να έχουν εφαρμογή.

***ΛΕΞΕΙΣ ΚΛΕΙΔΙΑ:*** αποκατάσταση κάτω γνάθου, ελεύθεροι κρημνοί.

[1]*Αναπλ. Καθηγητής Χειρουργικής, Τμήμα Στοματικής και Γναθοπροσωπικής Χειρουργικής, Gregorio Marañon Hospital, Complutense University, Madrid.*

[1]*Associate Professor of Surgery, Department of Oral and Maxillofacial Surgery, Gregorio Marañon Hospital, Complutense University, Madrid. Department of Oral and Maxillofacial Surgery, Quirón University Hospital, Madrid, Spain.*

*Παρελήφθη: 26/06/2011 - Έγινε δεκτή: 10/07/2011*

***SUMMARY:*** Mandibular bone loss can result in severe aesthetic and functional consequences for the patient, posing a challenge to the reconstructive maxillo-facial surgeon. Advent of microvascular surgery revolutionized mandible reconstruction introducing the possibility to transfer vascularized bone and soft tissues with high success rate. Major donor sites are the fibula, iliac crest and scapula. Planning of the reconstruction and advantages and disadvantages of the different reconstructive methods are discussed. The iliac crest provides an excellent bone for mandibular reconstruction but has some limits concerning length and versatility of soft tissues. The fibula permits the repair of large mandibular defects due to its length while the scapular osteocutaneous flap allows for the reconstruction of limited bone defects associated with large soft tissue defects. Nonvascularized reconstructive methods are associated with higher failure rates but can be considered in selected cases.

***KEY WORDS:*** mandibular reconstruction, free flaps

*Paper received: 26/06/2011 - Accepted: 10/07/2011*

## ΕΙΣΑΓΩΓΗ

Η κάτω γνάθος είναι ένα μοναδικό οστούν, καθοριστικό για την εμφάνιση του προσώπου. Συμμετέχει σε λειτουργίες όπως η σύγκλειση, η μάσηση, η κατάποση και ο λόγος. Η απώλεια της κάτω γνάθου μπορεί να οδηγήσει σε δυσμορφία του προσώπου με καταστροφικές συνέπειες για τη φυσιολογία και την ψυχολογία του ασθενή (Εικ.1). Ο βαθμός αισθητικής και λειτουργικής ανεπάρκειας μετά από απώλεια τμήματος της κάτω γνάθου σχετίζεται με τη θέση και την έκταση του ελλείμματος. Οι Urken και συν. (1991) εισηγήθηκαν ένα σύστημα ταξινόμησης για στοματο-γναθικά ελλείμματα, βασισμένο στην ανατομική θέση του οστικού ελλείμματος και του συνοδού ελλείμματος μαλακών μορίων και σχετιζόμενο με τη διαφορετική επίδρασή τους στην εμφάνιση του προσώπου και τη λειτουργία του στόματος. Τα τμηματικά ελλείμματα που εντοπίζονται στην πρόσθια περιοχή του σώματος της κάτω γνάθου προκαλούν σημαντική δυσμορφία διότι επηρεάζουν την προβολή του κάτω τριτημορίου του προσώπου (είναι γνωστή και ως δυσμορφία Andy Gump) καθώς και την υποστήριξη του κάτω χείλους και προκαλούν ανεπάρκεια του σφικτήρα του στόματος. Αυτά τα ελλείμματα επηρεάζουν επίσης την ικανότητα πρόσληψης με το στόμα και μπορούν δυνητικά να προκαλέσουν απόφραξη της ανώτερης αναπνευστικής οδού. Τα πλάγια οστικά ελλείμματα προκαλούν επιπέδωση του σύστοιχου πλαγίου και απόκλιση του γενείου, ενώ η βαρύτητα της λειτουργικής διαταραχής είναι συχνά μικρότερη μετά από απώλεια πλαγίου τμήματος της κάτω γνάθου.

Η αποκατάσταση της κάτω γνάθου υπήρξε μια πρόκληση για τους επανορθωτικούς χειρουργούς. Ανεξάρτητα από την αιτιολογία, που μπορεί να είναι εκτομή όγκου, οστεοακτινονέκρωση, λοίμωξη, συγγενής υποπλασία ή τραύμα, ο στόχος και οι βασικές αρχές αποκατάστασης είναι ίδιες για κάθε τύπο ελλείμματος. Οι στόχοι της επανορθωτικής διαδικασίας είναι να αποκαταστήσουν την οστική συνέχεια και τη στοματογναθική λειτουργία προκειμένου να επιτευχθεί επαρκές λειτουργικό και αισθητικό αποτέλεσμα το οποίο να επιτρέπει στον ασθενή να ανατάξει την ποιότητα ζωής του. Σπανίως τα ελλείμματα της γνάθου περιορίζονται στο οστούν, ειδικά μετά από εκτομή κακοηθειών. Η συμμετοχή μαλακών μορίων πρέπει να συνεκτιμάται ώστε να εξατομικεύεται η αποκαταστατική τεχνική. Η συνοδός απώλεια μαλακών ιστών όπως δέρμα, γλώσσα ή έδαφος στόματος, έχει αρνητικό αποτέλεσμα στην ανάκτηση της λειτουργικότητας και της αισθητικής του προσώπου. Η αποκατάσταση της συνέχειας της κάτω γνάθου χωρίς μια επιεμφυτευματικά στηριζόμενη στοματική αποκατάσταση στο σωστό μασητικό επίπεδο δεν μπορεί να αποδώσει φυσιολογική στοματογναθική λειτουργία. Η άμεση αποκατάσταση δίνει τα καλύτερα

## INTRODUCTION

The mandible is a unique bone which defines the appearance of the lower face. The mandible is involved in functions such as dental occlusion and mastication, deglutition and speech. Mandible loss can result in facial disfigurement with devastating physical and psychological consequences for the patient (Fig. 1). The degree of aesthetic and functional deficit after mandibular bone loss is related to the location and extension of the defect. Urken et al. (1991) introduced a classification system for oro-mandibular defects based on the anatomical location of the bone loss and the associated soft tissue defect, due to the different impact in the facial appearance and oral function. Segmental defects located at the anterior mandibular arch cause an important deformity affecting the projection of the lower third of the face (the well known "Andy Gump Deformity") and the support of the lip with loss of the oral competence. These defects also can affect the patient´s ability to maintain the oral intake and potentially lead to upper airway obstruction. Lateral defects are associated with lateral facial flattening and chin deviation while severity of functional disturbances is frequently less important after loss of the lateral mandible. Mandible reconstruction has been a surgical challenge for reconstructive surgeons. Regardless of the etiology of the defect, which can be related to tumor resection, osteoradionecrosis, infection, congenital malformation or trauma, the goal and principles of the reconstruction are similar for each defect. The objectives of the mandibular reparative procedure should be to restore the bone continuity and the oro-mandibular function in an attempt to achieve an adequate aesthetic and functional result, thus allowing the patient to recover the

**Εικ. 1:** Ανεπιτυχής αποκατάσταση της κάτω γνάθου. Φτωχό αισθητικό αποτέλεσμα μετά από γναθεκτομή.
**Fig. 1:** Lack of mandibular reconstruction. Poor aesthetic situation after mandibulectomy.

αποτελέσματα, βελτιώνοντας την ποιότητα ζωής αμέσως μετά την αρχική χειρουργική θεραπεία (Bak και συν. 2010). Κατά την απώτερη αποκατάσταση της κάτω γνάθου, η ουλή που επηρεάζει τους μαλακούς ιστούς, η κακή θέση των οστικών κολοβωμάτων και ο τρισμός εμποδίζουν την απόδοση καλού αποτελέσματος.

## ΙΣΤΟΡΙΚΟΙ ΣΤΑΘΜΟΙ

Η ιδεώδης αποκατάσταση της κάτω γνάθου υπήρξε πρόκληση για τον χειρουργό κεφαλής τραχήλου, ανά την ιστορία. Η εκτομή μεγάλου τμήματος της γνάθου χωρίς αποκατάσταση υπήρξε αποδεκτή, για δεκαετίες. Τεχνικές αποκατάστασης με μη αγγειούμενο αυτόλογο οστικό μόσχευμα, ειδικά με λαγόνιο, αναπτύχθηκαν στις αρχές του 20ου αιώνα (Ivy και Epes, 1927). Συσκευές εξωτερικής ακινητοποίησης περιγράφηκαν στη διάρκεια του 1ου παγκοσμίου πολέμου, ενώ εσωτερική ακινητοποίηση μοσχευμάτων με σύρμα καθώς και χρήση αντιβιοτικών εισήχθησαν την δεκαετία του 1940. Οι προσπάθειες αυτές για αποκατάσταση συχνά αποτύγχαναν εξαιτίας μόλυνσης με το σάλιο, ανεπαρκούς ακινητοποίησης, λοίμωξης και απορρόφησης, ειδικά σε περιπτώσεις σύνθετων αποκαταστάσεων και επί προηγηθείσας ακτινοθεραπείας.

Ακολούθησαν προσπάθειες με χρήση αλλομοσχευμάτων και προθέσεων (Leake και Rappoport, 1972, Disa και Cordeiro, 2000). Αποκαταστάσεις υποστηριζόμενες από μεταλικούς υποδοχείς, ή άλλα βιοϋλικά όπως Silastic ή Teflon επιτύγχαναν καλή αποκατάσταση, αλλά συχνά επιπλέκονταν από αποκάλυψη του υλικού, λοίμωξη και κάταγμα. Μετά από την εισαγωγή τους στη θεραπευτική, οι μισχωτοί κρημνοί των μαλακών μορίων όπως ο δελτοθωρακικός και ο μείζων θωρακικός κρημνός ήταν η λύση εκλογής για το κατώτερο πρόσωπο. Μισχωτοί κρημνοί που περιελάμβαναν οστούν (οστεομυοδερματικοί κρημνοί) περιγράφηκαν τη δεκαετία του 1970. Κρημνοί όπως ο μείζων θωρακικός με πλευρά, ο στερνοκλειδομαστοειδής με κλείδα, ο κροταφικός μαζί με κροταφικό οστούν και ο τραπεζοειδής μαζί με ωμοπλάτη συνέβαλαν στη βελτίωση του αποκαταστατικού αποτελέσματος, μεταφέροντας αγγειούμενο οστούν και μαλακούς ιστούς στο έλλειμμα αλλά τα αισθητικά και λειτουργικά αποτελέσματα ήταν πτωχά εξαιτίας της ανελαστικότητας των κρημνών, της κακής ποιότητας και της ανεπαρκούς αγγείωσης του οστού. Βελτιώσεις των μεθόδων ακινητοποίησης εφαρμόστηκαν επίσης για πλήρωση ελλειμμάτων της κάτω γνάθου. Πλάκες τιτανίου χρησιμοποιήθηκαν στην ακινητοποίηση οστικών κρημνών, καθώς επίσης και για γεφύρωση οστικών ελλειμμάτων, μόνες ή σε συνδυασμό με κρημνούς μαλακών μορίων. Τα κύρια μειονεκτήματα αυτών των μεθόδων ήταν το φτωχό αποτέλεσμα και επιπλοκές όπως η αποκάλυψη της πλάκας (Disa and Cordeiro, 2000, Wei και συν. 2003).

quality of life. Rarely the mandibular defects are limited to the bone, especially after resection of malignancies. Involvement of the soft tissues needs to be evaluated in order to individualize the reconstructive technique. Associated loss of soft tissues, such as skin, floor of the mouth and tongue, has a negative impact in the recovery of an adequate oral function and facial aesthetics. Restoration of the mandibular bone continuity without providing an implant-supported dental rehabilitation in the correct occlusal intermaxillary relationship, will not allow for a normal oro-facial function. Immediate reconstruction offers the best results improving the quality of life of the patient shortly after the initial treatment (Bak et al. 2010). Scarring affecting the soft tissues, bone malposition and trismus may impede a correct result after delayed oro-mandibular reconstruction (Pirgousis et al. 2011).

## HISTORICAL LANDMARKS

Historically, ideal mandibular reconstruction has been a challenge for the Head and Neck reconstructive surgeon. Decades ago, it was accepted to perform a large mandibular resection without any type of reconstruction. Techniques for mandible reconstruction focusing on the use of non-vascularized autogenous bone grafts, particularly the iliac crest, were developed in the early 20th century (Ivy and Epes, 1927). External immobilization devices were described during the World War I while internal wire fixation of the grafts and use of antibiotics were introduced during the 1940´s. Attempts of reconstruction using these methods frequently failed due to salivary contamination, lack of adequate fixation, infection and resorption, especially after reconstruction of composite defects and in case of adjuvant radiation therapy.

Attempts to use prosthetic and allograft mandible reconstruction devices followed (Leake and Rappoport, 1972, Disa and Cordeiro, 2000). Reconstruction supported by metallic trays or other biomaterials such as Silastic or Teflon allowed for a good mandibular repair but were frequently followed by infection, exposure and fracture. After their introduction, soft tissue pedicled flaps such as the pectoralis major and deltopectoral flaps were workhorse flaps for lower facial reconstruction. Pedicled flaps including bone (osteomyocutaneous flaps) were described in the 1970´s. Flaps such as the pectoralis major with rib, sternocleidomastoid with clavicle, temporalis muscle with parietal bone and trapezius with scapula contributed to improve the outcomes of mandibular reconstruction transferring vascularized bone and soft tissue into the defect but the aesthetic and functional results were generally poor due to the lack of versatility of the pedicled flaps, the bad quality of the transferred bone and the inadequate vascularity of

Η εισαγωγή της μικροαγγειακής χειρουργικής τη δεκαετία του 1980 προκάλεσε επανάσταση στην αποκατάσταση της κάτω γνάθου. Οι Taylor και συν. (1979) and Sanders και συν. (1979) περιέγραψαν τον αγγειούμενο κρημνό από την λαγόνιο ακρολοφία. Αυτή η αρχική εξέλιξη στην αποκατάσταση της κεφαλής –τραχήλου ακολουθήθηκε από τον ωμοπλατιαίο οστεοδερματικό κρημνό που δημοσιεύτηκε από τον Swartz και συν. (1986) και ακολούθως ο περονιαίος από τον Hidalgo και συν. (1989). Η μεταφορά αγγειούμενου οστού και μαλακών ιστών στην κεφαλή και τον τράχηλο, που έδωσε τη δυνατότητα για καλό αισθητικό και λειτουργικό αποτέλεσμα άλλαξε δραματικά το πεδίο της στοματο-γναθικής αποκατάστασης, ακόμα και σε δύσκολες καταστάσεις όπως σε προηγουμένως ακτινοβοληθείσα δέκτρια θέση, καθιστώντας τη μεταφορά ελεύθερου μοσχεύματος το χρυσό standard για αποκατάσταση της κάτω γνάθου.

## ΣΧΕΤΙΚΗ ΧΕΙΡΟΥΡΓΙΚΗ ΑΝΑΤΟΜΙΚΗ

Η βαθειά γνώση της ανατομίας της κάτω γνάθου και της γύρω περιοχής είναι το κλειδί για την εκτέλεση κάθε τύπου αποκατάστασης. Η κάτω γνάθος είναι ένα οστούν δίκην ιππείου πετάλου, που λειτουργεί σαν αντηρίδα του κατώτερου προσώπου. Το βασικό οστούν είναι η περιοχή της σύμφυσης και το σώμα της κάτω γνάθου που είναι ένα παχύ φλοιώδες στοιχείο και αποτελεί το κατώτερο μέρος του οστού, ενώ το φατνιακό οστούν είναι το οδοντοφόρο τμήμα. Ο ανιών κλάδος με την κορωνειδή απόφυση και τον κόνδυλο επιτρέπει στην κάτω γνάθο να αρθρώνεται με τη βάση του κρανίου στην κροταφική γλήνη. Ο επιχείλιος κλάδος του προσωπικού νεύρου σχετίζεται με το κάτω χείλος της κάτω γνάθου και τα προσωπικά αγγεία. Η γνώση της ανατομίας του τραχήλου που περιλαμβάνει το υπογνάθιο τρίγωνο και το περιεχόμενο του είναι κρίσιμη για την αποκατάσταση ειδικά ως προς τα αγγεία της δέκτριας θέσης που χρησιμοποιούνται συχνότερα και που είναι η προσωπική και η άνω θυρεοειδής αρτηρία, ο πρώτος κλάδος της έξω καρωτίδας, που βρίσκεται πίσω και κάτω από το υοειδές οστούν.
Η προσωπική αρτηρία εκφύεται από την έξω καρωτίδα, πορεύεται εν τω βάθει κάτω από την οπίσθια γαστέρα του διγάστορα, και πριν διασταυρωθεί με το κάτω χείλος του σώματος της κάτω γνάθου περνά από τον υπογνάθιο αδένα. Άλλες επιλογές για αναστόμωση είναι η γλωσσική ή η εγκάρσια τραχηλική αρτηρία ενώ σε προηγηθείσες επεμβάσεις που προκάλεσαν ανατομικές αλλαγές, η έξω καρωτίδα μπορεί να είναι επίσης μια επιλογή (Bak και συν. 2010). Οι δέκτριες φλέβες μπορεί να είναι η έξω και η έσω σφαγίτιδα και οι κλάδοι της, καθώς και η προσωπική φλέβα.

the bone. Improvement in fixation methods applied for the repair of mandibular defects. Titanium plates used for bone flap fixation, where applied also to bridge mandibular defects, either alone or associated with soft tissue flaps. Poor results and complications such as plate exposure are the main disadvantages of these procedures (Disa and Cordeiro, 2000, Wei et al. 2003).
Introduction of microvascular surgery in the 1980´s revolutionized mandible reconstruction. Taylor et al. (1979) and Sanders et al. (1979) described the vascularized iliac crest flap. This initial development for head and neck reconstruction was followed by the scapular osteocutaneous free flap, reported by Swartz et al. (1986) and the fibula by Hidalgo et al. (1989). The possibility to transfer vascularized bone and soft tissue to the head and neck allowing for good aesthetic and functional results, has dramatically changed the field of oro-mandibular reconstruction, even in difficult situations like previously irradiated recipient regions, thus making free tissue transfer the gold standard for mandibular reconstruction (Disa and Cordeiro, 2000).

## RELEVANT SURGICAL ANATOMY

A deep knowledge of the anatomy of the mandible and perimandibular region is critical in order to perform any type of reconstructive mandibular surgery. The mandible is a horseshoe-shaped long bone which provides the buttress of the lower face. The symphiseal region and horizontal branch comprises the basal bone, which is a thick cortical component which constitutes the inferior part of the mandible, and the alveolar bone, which is the tooth-bearing portion. The ascending vertical ramus with the coronoid process and the condyle enable the mandible to articulate with the skull base at the glenoid fossa. The marginal mandibular branch of the facial nerve is related to the lower border of the mandible and to the facial vessels. Knowledge of the anatomy of the neck including the submandibular region and its contents is crucial when performing mandibular reconstruction, especially concerning the recipient vessels most frequently used for vascular anastomosis such as the facial artery or the superior thyroid artery which is the first branch of the external carotid artery and is located posterior and inferior to the hyoid bone. The facial artery arises from the external carotid artery and courses deep to the posterior belly of the digastric muscle and through the submandibular gland before crossing the inferior mandibular border. Other options for arterial anastomosis are the lingual or the transverse cervical arteries and, in case of previous surgery with anatomical changes, the external carotid artery (Bak et al. 2010). Recipient veins include the external jugular, the facial and the internal jugular vein and its trunks.

## ΠΡΟΕΓΧΕΙΡΗΤΙΚΗ ΕΚΤΙΜΗΣΗ ΚΑΙ ΣΧΕΔΙΟ ΘΕΡΑΠΕΙΑΣ

Οι ασθενείς που υποβάλλονται σε αποκατάσταση της κάτω γνάθου χρειάζονται προσεκτική προεγχειρητική εκτίμηση. Η αξιολόγηση της γενικής κατάστασης του ασθενή περιλαμβάνει πληροφορίες για την ηλικία, ιστορικό καπνίσματος ή χρήσης αλκοόλ, και την εκτίμηση της θρέψης. Η παρουσία νοσηρού υποστρώματος θα πρέπει να εκτιμηθεί (Disa and Cordeiro, 2000).
Ο προεγχειρητικός σχεδιασμός της εκτομής ανάλογα με τη θέση και την έκταση της βλάβης γίνεται με βάση τα κλινικά και απεικονιστικά δεδομένα. Αυτά είναι συνήθως το ορθοπαντομογράφημα, η CT και η MRI. Η αγγειογραφική μελέτη μπορεί επίσης να δώσει πολύτιμες πληροφορίες για τα αγγεία της δέκτριας θέσης, ειδικά σε αποκατάσταση σύνθετων ελλειμμάτων σε 2ο χρόνο (Pirgousis και συν. 2011, Acero και García, 2011).
Η σωστή εκλογή και σχεδιασμός της επανορθωτικής τεχνικής βασίζεται στην έκταση και τη θέση της σχεδιαζόμενης εκτομής. Επίσης ο τύπος των ιστών του ελλείμματος πρέπει να εκτιμάται προσεκτικά. Ο οστεομυοδερματικός αγγειούμενος κρημνός παρέχει διάφορους ιστούς για αποκατάσταση όπως οστούν, μύες περιτονίες και δέρμα, επιτρέποντας την αποκατάσταση των περισσότερων ελλειμμάτων με ένα και μόνο, καλά σχεδιασμένο, κρημνό (Disa και Cordeiro, 2000). Στην μικροαγγειακή αποκατάσταση απαιτείται σχολαστική εκτίμηση και της ειδικής δότριας θέσης. Εάν υπάρχουν σημεία αρτηριακής ανεπάρκειας πρέπει να γίνεται αγγειογραφία ή CT και MR αγγειογραφία για εκτίμηση της δότριας θέσης της περόνης. Τέλος πρέπει να γίνεται προεγχειρητική οδοντιατρική εκτίμηση για να διευθετούνται προϋπάρχουσες παθολογικές καταστάσεις καθώς και το συγκλεισιακό επίπεδο και να σχεδιάζεται εξαρχής η μετεγχειρητική οδοντοπροσθετική αποκατάσταση (Εικ. 2, Pirgousis και συν. 2011, Disa και Cordeiro, 2000).
Οι τεχνολογικές εξελίξεις στην απεικόνιση και την κατασκευή (τρισδιάστατων) μοντέλων δίνει νέα διάσταση στην ακρίβεια και την ταχύτητα της αποκατάστασης. Συνήθως γίνεται μια καταγραφή του σχήματος του σώματος της κάτω γνάθου με πλάκα τιτανίου πριν την εκτομή, ώστε υπάρχει ένα «πατρόν» για την κατάλληλη διαμόρφωση του μοσχεύματος. Ο τρισδιάστατος σχεδιασμός με στερεολιθογραφικά μοντέλα επιτρέπει την προεγχειρητική διαμόρφωση των πλακών τιτανίου ώστε να εξοικονομείται χρόνος και να αυξάνεται η ακρίβεια της αποκατάστασης (Εικ. 3, Cohen και συν. 2009, Yamada και συν. 2010). Αυτό είναι εξαιρετικά χρήσιμο εργαλείο σε περιπτώσεις όγκων που διασπούν τον έξω συμπαγή φλοιό και καθιστούν αδύνατη τη διεγχειρητική αντιγραφή της κυρτότητας της κάτω γνάθου με πλάκα. Σε αποκαταστάσεις σε δεύτερο χρόνο, όπου

## PREOPERATIVE EVALUATION. SURGICAL PLANNING.

Patients undergoing mandible reconstruction should have a careful preoperative evaluation. Assessment of the general status of the patient should include information on age, history of tobacco or alcohol abuse and nutritional situation. Presence of co-morbidity needs to be evaluated (Disa and Cordeiro, 2000).
Preoperative planning of the resection according to the extent and location of the lesion, will be established according to the clinical examination and imaging tests. Panoramic radiograph, CT scan and MR are routine tools used in the preoperative planning. Angiographic studies of the neck can provide valuable information concerning potential recipient vessels, especially in case of secondary reconstruction of complex defects (Fig. 2, Pirgousis et al. 2011, Acero and García, 2011).
Proper selection and planning of the reconstructive technique will be based on the extent and location of the planned resection. Moreover, type of tissues involved in the defect must be carefully considered. The use of osteocutaneous free flaps provides composite tissue including bone, muscle, fascia and skin, thus allowing for repair of most defects with one single well planned flap (Disa and Cordeiro, 2000). In case of microvascular reconstruction, adequate preoperative evaluation of the specific donor site should be carried out. If signs of arterial insufficiency are detected, an arteriogram or computer tomographic or magnetic resonance angiogram (CT or MR angiography) must be performed in order to evaluate the fibula donor site. Preoperative dental examination should be done in order to manage previous dental diseases and to establish the patient´s occlusion and planning of postsurgical

**Εικ. 2:** Απώλεια του οστού της κάτω γνάθου. Σχεδιασμός δευτερογενούς αποκατάστασης, CT αγγειογραφία.
**Fig. 2:** Mandible bone loss. Planning of secondary reconstruction. CT Angiogram.

έχει προηγηθεί εκτομή της κάτω γνάθου και δεν υπάρχουν ανατομικά οδηγά σημεία, μπορεί (με το στερεολιθογραφικό μοτέλο) να γίνει μια τεχνητή κάτω γνάθος με αντιγραφή και αναστροφή της απέναντι (υγιούς) πλευράς (Εικ.4, Bak και συν. 2010).

## ΜΕΘΟΔΟΙ ΑΠΟΚΑΤΑΣΤΑΣΗΣ ΤΗΣ ΚΑΤΩ ΓΝΑΘΟΥ

Όπως έχει προαναφερθεί η μεταφορά ιστού με ελεύθερο μικροαγγειακό κρημνό είναι το χρυσό standard στην αποκατάσταση της κάτω γνάθου. Συγκριτικά με άλλες μεθόδους η μικροχειρουργική έχει ψηλά ποσοστά επιτυχίας (96-98%, Pirgousis και συν. 2011) είναι αξιόπιστη για σύνθετα ελλείμματα, παρέχει οστούν και μαλακούς ιστούς και προκαλεί λιγώτερες επιπλοκές. Η τελειοποίηση αυτών των τεχνικών οδηγεί σε εξαιρετικά αισθητικά και λειτουργικά αποτελέσματα, συμβάλλοντας στην επανένταξη του ασθενή σε μια καλή ποιότητα ζωής. Στον αντίποδα, άλλες μέθοδοι όπως μη αγγειούμενα οστικά μοσχεύματα, μισχωτοί κρημνοί, γεφύρωση με πλάκες τιτανίου ή διατατική οστεογένεση έχουν ένα ρόλο στην αντιμετώπιση επιλεγμένων περιστατικών με απώλεια τμήματος της κάτω γνάθου, που

dental rehabilitation (Pirgousis et al. 2011, Disa and Cordeiro, 2000).

Technological advances in medical imaging and modeling open a new dimension to the precision of the reconstruction. Usually titanium plate contouring is performed over the surface of the mandible before the resection is made, thus obtaining a template allowing for an adequate graft shaping. Virtual 3D planning and rapid prototyping allow for the production of three-dimensional stereolithographic models for preoperative contouring of titanium reconstruction plates thus saving time and increasing accuracy of the reconstruction (Fig. 3, Cohen et al. 2009, Yamada et al. 2010). These tools are extremely helpful in cases of tumors involving the outer table of the mandible which makes not possible a direct contouring of the plate prior the tumor resection. In case of secondary reconstruction with previous mandibular resection and lack of anatomical references, a digitally generated virtual mandible can be based on mirroring the contralateral side (Fig. 4, Bak et al. 2010).

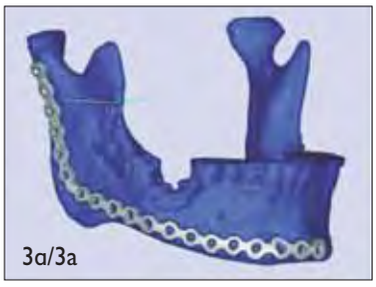

**Εικ. 3:** α. Εικονική 3D προεγχειρητική προετοιμασία της πλάκας τιτανίου. β. Στερεολιθογραφικό μοντελο. γ. Εγχειρητική εικόνα, ακινητοποίησης του περονιαίου κρημνού. δ. CT που δείχνει το τελικό αποτέλεσμα της αποκατάστασης.
**Fig. 2:** a. Virtual 3D preoperative contouring of titanium plate. b. Stereolithographic model. c. Intraoperative aspect. Fixation of fibula flap. d. CT imaging showing the final result of the reconstruction.

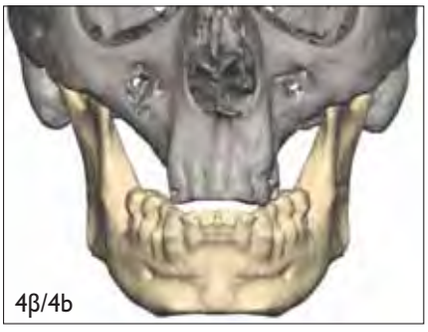


**Εικ. 4:** α. Απώλεια του οστού της κάτω γνάθου, μετά από προηγούμενη γναθεκτομή. Εικονική 3D σχεδίαση της δευτερογενούς αποκατάστασης. β. Εικονική αναπαραγωγή αποκατάστασης με αντανάκλαση της αντίθετης πλευράς.
**Fig. 4:** a. Mandibular bone loss after previous resection. 3D planning of secondary reconstruction. b. Virtually generated reconstruction mirroring the contralateral side.

δεν έχουν ένδειξη μικροχειρουργικής αποκατάστασης, εξαιτίας προϋπάρχουσας νοσηρότητας ή έλλειψης τεχνικών μέσων για μικροχειρουργική (Pirgousis και συν. 2011), και ειδικά σε περιπτώσεις που δεν χρειάζονται συμπληρωματική μετεγχειρητική ακτινοθεραπεία.

### 1. ΑΠΟΚΑΤΑΣΤΑΣΗ ΜΕ ΜΗ ΑΓΓΕΙΟΥΜΕΝΟ ΟΣΤΙΚΟ ΜΟΣΧΕΥΜΑ ΣΕ ΤΜΗΜΑΤΙΚΑ ΕΛΛΕΙΜΜΑΤΑ ΤΗΣ ΚΑΤΩ ΓΝΑΘΟΥ

Η λαγόνια ακρολοφία παρέχει οστούν κατάλληλου σχήματος για αποδεκτή αποκατάσταση ελλειμμάτων της κάτω γνάθου. Το μη αγγειούμενο μόσχευμα από τη λαγόνιο ακρολοφία υπήρξε η λύση εκλογής πριν την έλευση των ελεύθερων κρημνών, αλλά εξαιτίας της έλλειψης αγγείωσης η αποτυχία είναι υψηλή, ειδικά σε μεγάλα και σύνθετα ελλείμματα, και αυξάνεται με την αύξηση του μήκους του ελλείμματος μέχρι και 75% για ελλείμματα 12 cm (Pogrel και συν. 1997). Μετεγχειρητικές επιπλοκές συμβαίνουν συχνότερα μετά από μεταμόσχευση μη αγγειούμενου στού και αφορούν λοίμωξη, αποστηματοποίηση και οστική απορρόφηση. Συγκρινόμενα με τους αγγειούμενους κρημνούς τα μη αγγειούμενα μοσχεύματα στην τμηματική αποκατάσταση της κάτω γνάθου έχουν τα μειονεκτήματα της μικρότερης προβλεψιμότητας και της μεγαλύτερης συχνότητας επιπλοκών (Vu και Schmidt, 2008). Τα οστικά αυτά μοσχεύματα θα πρέπει να χρησιμοποιούνται σε μικρά ελλείμματα που δεν πρόκειται να υποβληθούν σε ακτινοθεραπεία, όπως είναι τα τραυματικά ελλείμματα. Τα σύνθετα ελλείμματα που περιλαμβάνουν οστούν και μεγάλο τμήμα μαλακών μορίων είναι ένδειξη για μικροχειρουργική μεταφορά ιστού.

### 2. ΑΠΟΚΑΤΑΣΤΑΣΗ ΤΗΣ ΚΑΤΩ ΓΝΑΘΟΥ ΜΕ ΑΛΛΟΠΛΑΣΤΙΚΟ ΥΛΙΚΟ

Η άμεση αποκατάσταση με πλάκες γεφύρωσης έχει σημαντικά μειονεκτήματα συγκρινόμενη με τη μικροχειρουργική αποκατάσταση, παραμένει όμως μια επιλογή σε περιπτώσεις που η μικροχειρουργική είναι αδύνατη λόγω της γενικής κατάστασης του ασθενή που κάνει φτωχή την πρόγνωση. Η γεφύρωση του ελλείμματος με μεταλλική πλάκα αποκατάστασης μπορεί να αποκαταστήσει τη συνέχεια του τόξου της κάτω γνάθου και να σταθεροποιήσει τα κολοβώματα, αλλά δεν παρέχει οστούν για επιεμφυτευματική αποκατάσταση με επαρκή λειτουργικότητα. Επιπλέον το αισθητικό αποτέλεσμα συχνά είναι πτωχό και η συχνότητα των επιπλοκών ψηλή (Schuller-Gotzburg και συν. 2009). Οι συνήθεις επιπλοκές που σχετίζονται με πλάκες γεφύρωσης είναι η αποκάλυψη πλάκας, η λοίμωξη, η χαλάρωση των βιδών και το κάταγμα της πλάκας, ενώ τα ποσοστά επιτυχίας κυμαίνονται από 32 μέχρι 56% (Ettl

## METHODS OF MANDIBULAR RECONSTRUCTION

As mentioned previously, today free tissue microvascular transfer is the gold standard for mandibular reconstruction. In comparison with other methods, free flaps have a high success rate (96-98%) (Pirgousis et al. 2011), are more reliable in complex defects, can provide bone and soft tissues and are associated with less complications. Refinements in these techniques lead to excellent aesthetic and functional results thus contributing to reintegrate a good quality of life to the patient. Despite of this, other methods like nonvascularized bone grafting, pedicle flaps, titanium reconstruction plate to bridge the bone defect or distraction osteogenesis can play a role for the treatment of selected patients with mandible bone loss who are not suitable for a microsurgical operation due to medical comorbidities or in the case of a lack of technical facilities to perform microvascular surgery (Pirgousis et al. 2011), especially in cases which do not require adjuvant radiation therapy.

### 1. NON VASCULARIZED BONE GRAFT RECONSTRUCTION OF SEGMENTAL MANDIBULAR DEFECTS

The iliac crest provides bone of good shape and quality allowing for an adequate reconstruction of mandible defects. Nonvascularized iliac crest bone grafting has been the workhorse for mandibular reconstruction before the advent of free flap transfers, however due to the lack of vascularity, failure rate is high, especially in cases of large and complex defects, increasing with defect length up to 75% of failure for 12 cm defects (Pogrel et al. 1997). Surgical complications occurred more frequently after nonvascularized bone grafting, including postoperative infection, abscesses and bone resorption. In comparison with the microvascular flaps, lower predictability and higher complications rate are clear disadvantages of the nonvascularized grafts for reconstruction of segmental defects of the mandible (Vu and Schmidt, 2008). Free nonvascularized iliac crest grafting could be considered in case of minor defects when radiation therapy is not required such as in case of some traumatic defects. Composite defects including bone and a large amount of soft tissues are an indication for a microvascular tissue transfer.

### 2. ALLOPLASTIC MANDIBULAR RECONSTRUCTION

Immediate reconstruction by bridging plates shows important disadvantages in comparison with microvascular bone flaps but could be discussed as an option in

και συν. 2010), αν και η δική μας εμπειρία δίνει ψηλότερα ποσοστά αποτυχίας (Εικ. 5). Έχει περιγραφεί η αποκατάσταση με μεταλλική πλάκα καλυμμένη με ελεύθερο ή μισχωτό κρημνό μαλακών μορίων ώστε να αυξηθεί η επιτυχία, αλλά και αυτή η τεχνική έχει επίσης υψηλή συχνότητα επιπλοκών που συχνά οδηγεί σε αφαίρεση της πλάκας και κάποτε σε αποκατάσταση σε δεύτερο χρόνο με οστεοδερματικό κρημνό (Wei και συν. 2003). Η συμπληρωματική ακτινοθεραπεία αυξάνει τη συχνότητα των επιπλοκών. Η θέση του ελλείμματος επηρεάζει επίσης την πιθανότητα επιτυχίας της γεφύρωσης με πλάκα. Τα ελλείμματα που περιλαμβάνουν τη σύμφυση σχετίζονται με πτωχότερη επιβίωση των πλακών, ενδοστοματική αποκάλυψη και απαράδεκτο αισθητικό αποτέλεσμα και πιθανώς οφείλονται στην αυξημένη μυική τάση στην περιοχή και την τάση διάσπασης του βλενογόνου. Η αποκατάσταση πλαγίων ελλειμμάτων με πλάκες γεφύρωσης έχει καλύτερα αποτελέσματα, αν και η εξωτερική αποκάλυψη της πλάκας με νέκρωση του δέρματος είναι επίσης συχνή επιπλοκή (Wei και συν. 2003, Ettl και συν. 2010).

## 3. Η ΔΙΑΤΑΤΙΚΗ ΟΣΤΕΟΓΕΝΕΣΗ ΣΤΗΝ ΑΠΟΚΑΤΑΣΤΑΣΗ ΤΗΣ ΚΑΤΩ ΓΝΑΘΟΥ

Από την περιγραφή της από τον Ilizarov (Ilizarov, 1989) η διατατική οστεογένεση χρησιμοποιείται για την επιμήκυνση των οστών ενδοχόνδριας οστέωσης, των άκρων. Η πρώτη αναφορά διατατικής οστεογένεσης για ελλείμματα της κάτω γνάθου σε σκύλους ανέδειξε την δυνατότητα επανάκτησης του αρχικού μήκους της με σχηματισμό νέου οστού (Snyder και συν. 1973). Διατατική οστεογένεση με μεταφορά οστικού δίσκου έχει χρησιμοποιηθεί για αποκατάσταση ελλειμάτων κάτω γνάθου μετά από εκτομή όγκων αποφεύγοντας τη νοσηρότητα της δότριας θέσης από λήψη κρημνού (Gonzalez και συν. 2008, González-García και Naval-Gías, 2010). Στην τεχνική αυτή ένα οστικό τμήμα (δίσκος) παρά το έλλειμμα αποκόπτεται και σταδιακά διατείνεται κατά μήκος του ελλείμματος αποκαθιστώντας το. Εξαιτίας του περιορισμένου αριθμού περιπτώσεων που έχουν δημοσιευτεί, μια σειρά ερωτημάτων παραμένουν αντικείμενο διαφωνίας στη διατατική οστεογένεση της κάτω γνάθου, όπως η συχνότητα των επιπλοκών και η επίδραση της ακτινοβολίας στον πώρο διάτασης, που παραμένει αδιευκρίνιστη. Επιπλέον, υπάρχουν τεχνικοί περιορισμοί των διατατικών συσκευών, εξω- ή ενδοστοματικών, που σχετίζονται με το μήκος και το σχήμα του ελλείμματος, ειδικά προκειμένου για τον ανασχηματισμό της καμπυλότητας της σύμφυσης. Μια τεχνική μεταφοράς οστικού δίσκου σε δύο χρόνους προσπάθησε να αντιμετωπίσει το πρόβλημα αυτό (Sacco και Chepeha, 2007, Gonzalez και συν. 2008, Chen και συν. 2010). Η διατατική οστεογένεση είναι εξελισσόμενη τεχνική με περιορισμένη, επί

**Εικ. 5:** Ενδοστοματική αποκάλυψη πλάκας γεφύρωσης στην περιοχή του γενείου.
**Fig. 5:** Bridging plate in the anterior region. Intraoral exposure.

some cases of impossibility for microvascular reconstruction due to the clinical condition of the patient or a poor prognosis. Bridging the mandibular defect with a metallic reconstruction plate can restore the continuity of the mandibular arch and stabilize the mandibular stumps but does not provide bone for an adequate implant supported functional rehabilitation. Moreover, aesthetic results are frequently poor and the complication rate is very high (Schuller-Gotzburg et al. 2009). Common complications related to bridging plates are plate exposure, infection, screw loosening and plate fracture with success rates reported from 32 to 56% (Ettl et al. 2010), although in our experience failure rate is higher (Fig. 5). Reconstruction with a metallic plate associated with a soft tissue pedicled or free flap has been described in order to increase success rate but this procedure also shows a high rate of complications frequently leading to the removal of the plate and eventually to secondary reconstruction with an osteocutaneous microvascular flap (Wei et al. 2003). Adjuvant radiation therapy seems to increase the complications rate. Location of the defect also influences the success rate of mandibular reconstruction plates. Defects including the symphisis correlate with poorer survival of the plates, high rate of intraoral exposure and unacceptable cosmetic results, probably due to the higher muscle stress in this area and the tendency to the development of mucosal dehiscences. Reconstruction of lateral mandible defects with bridging plates shows better results, although external plate exposure with skin necrosis is a frequent complication (Wei et al. 2003, Ettl et al. 2010).

## 3. DISTRACTION OSTEOGENESIS IN MANDIBULAR RECONSTRUCTION

Distraction osteogenesis has been used for the gradual lengthening of endochondral bone of the extremities since the description of Ilizarov in 1957 (Ilizarov, 1989).

του παρόντος, κλινική εφαρμογή. Αποτελεί εναλλακτική επιλογή της μικροαγγειακής χειρουργικής σε περιπτώσεις αντενδείξεων, ιδιαίτερα σε μικρά ελλείμματα και προτιμώτερο εκεί που δεν απαιτείται μετεγχειρητική ακτινοθεραπεία, όπως στην τραυματική απώλεια οστού της κάτω γνάθου.

### 4. ΜΙΣΧΩΤΟΙ ΚΡΗΜΝΟΙ

Οι μισχωτοί κρημνοί που περιλαμβάνουν οστούν (στερνοκλειδομαστοειδής με κλείδα ή μείζων θωρακικός με πλευρά) έχουν χρησιμοποιηθεί για αποκατάσταση κάτω γνάθου, αλλά έχουν εγκαταλειφθεί εξαιτίας των συχνών επιπλοκών και της πτωχής αιμάτωσης του οστού που μεταφέρουν. Ο τραπεζοειδής οστεομυοδερματικός κρημνός που περιγράφηκε από τους Demergasso και Piazza (1979) μεταφέρει το ακρώμιο και την ωμοπλατιαία άκανθα, αγγειούμενα από την εγκάρσια τραχηλική μέσω του τραπεζοειδούς μυός. Ο κρημνός μπορεί να συνδυαστεί με τραχηλική λεμφαδενεκτομή, επιτρέποντας την αποκατάσταση σύνθετων στοματο-γναθικών ελλειμμάτων. Μειονεκτήματα του κρημνού αυτού είναι η ποικιλία ανατομικών παραλλαγών του αγγειακού μίσχου και η έλλειψη ελαστικότητας εξαιτίας του τόξου περιστροφής του, η πτωχή ποιότητα του οστού (αν και μπορεί να δεχθεί εμφυτεύματα) και η νοσηρότητα της δότριας περιοχής (Navarro και συν. 1996).

## ΜΙΚΡΟΑΓΓΕΙΑΚΟΙ ΚΡΗΜΝΟΙ

Η άμεση αποκατάσταση τμηματικών ελλειμμάτων της κάτω γνάθου, όποτε είναι δυνατή, με μικροαγγειακούς κρημνούς, παρέχει το καλύτερο αισθητικό και λειτουργικό αποτέλεσμα. Σε αντιδιαστολή με την τεχνική πολυπλοκότητα, η επιτυχία των ελεύθερων αγγειούμενων μοσχευμάτων είναι ψηλή (μεταξύ 96 και 99%) και επιτρέπει την πλήρωση μεγάλων και σύνθετων ελλειμμάτων μεταφέροντας αγγειούμενο ιστό που μπορεί να επιβιώσει σε δύσκολες συνθήκες όπως είναι η προ- ή μετεγχειρητική ακτινοβολία (Disa and Cordeiro, 2000, Eckardt και Fokas, 2003, Pirgousis και συν. 2011).

*Επιλογή της δότριας περιοχής*

Υπάρχουν τέσσερις κύριες θέσεις για αγγειούμενο οστούν που χρησιμοποιούνται σε στοματο-γναθική αποκατάσταση: η περόνη, η λαγόνια ακρολοφία και η κερκίδα. Κάθε δότρια περιοχή έχει τα μειονεκτήματα και τα πλεονεκτήματά της όσον αφορά την ποσότητα και την ποιότητα του μεταφερόμενου οστού και μαλακών ιστών, την ποιότητα και το μήκος του αγγειακού μίσχου και την δυνατότητα του οστού να δεχθεί οδοντικά εμφυτεύματα, προκειμένου για μια λειτουργική οδοντική αποκατάσταση. Η επιλογή του κρημνού βασίζεται στις απαιτήσεις του ελλείμματος όπως η θέση, το

First report of distraction osteogenesis for mandibular defects in dog described the possibility of the re-establishment of the original length of the mandible with bone formation (Snyder et al. 1973). Transport-disk distraction osteogenesis (TDDO) has been applied to repair mandibular defects after tumor resection aiming to avoid the donor site morbidity related to flap harvesting (Gonzalez et al. 2008, González-García and Naval-Gías, 2010). In this technique, a bone segment adjacent to the defect is osteotomized (transport disk) and progressively distracted across the gap aiming to reconstruct the bone defect. Because of the limited number of patients published, a number of issues remain controversial concerning mandibular reconstruction by distraction osteogenesis, such as the rate of complications and the influence of radiation therapy over the distracted bone, which still remains unclear. Moreover, there are technical limitations of the distraction devices, either extra-oral or intra-oral, related to the length and shape of the defect, especially concerning the conformation of the curve of the mandibular symphisis. A two-step transport disk distraction approach try to resolve this problem (Sacco and Chepeha, 2007, Gonzalez et al. 2008, Chen et al. 2010). Distraction osteogenesis is a developing technique with limited clinical use currently. It could be an alternative to microvascular tissue transfer in case of contraindications, especially in case of minor lateral defects, preferably without radiation therapy such as after traumatic mandibular loss.

### 4. PEDICLED FLAPS

Pedicled flaps including bone (sternocleidomastoid muscle with clavicle or pectoralis muscle with rib) were used for mandibular reconstruction but due to the poor vascularity of the bone with high rate of complications and resorption they were abandoned. The trapezius osteomiocutaneous flap, described by Demergasso and Piazza (1979), transfers the acromion and the scapular spine, vascularized by the transverse cervical artery via the trapezius muscle. This flap can be combined with a neck dissection allowing for the reconstruction of composite oro-mandibular defects. Disadvantages of this flap are the high anatomical variability of the vascular pedicle, the lack of versatility due to the arch of rotation, the poor quality of the bone (although it can accept dental implants) and the morbidity at the donor site (Navarro et al. 1996).

## MICROVASCULAR FLAPS

Whenever possible, immediate repair of segmental mandible defects with microvascular free flaps will provide the best aesthetic and functional results. Despite

μέγεθος και ο τύπος των μαλακών ιστών. Επιλέγεται ένας κρημνός που να πληροί τις απαιτήσεις κάθε ιδιαίτερης περίπτωσης. Σε περίπλοκες περιπτώσεις μπορεί να χρειάζεται συνδυασμός κρημνών.

### Κερκιδικός κρημνός

Ο κερκιδικός οστεοδερματικός κρημνός έχει ένα εξαιρετικό μίσχο, βασιζόμενο στην κερκιδική αρτηρία και την κεφαλική και τις δορυφορικές της φλέβες. Επιπλέον παρέχει ένα μεγάλο και εύκαμπτο δερματικό τμήμα αλλά το κύριο μειονέκτημα του κρημνού αυτού είναι η πτωχή ποιότητα οστού και η νοσηρότητα της δότριας θέσης π.χ. το κάταγμα της κερκίδας (Disa και Cordeiro, 2000). Παρά την ευρεία αναφορά του κρημνού αυτού ο κερκιδικός οστεοδερματικός κρημνός δεν παίζει σημαντικό ρόλο στην τρέχουσα στοματο-γναθική αποκατάσταση (Villaret και Futran, 2003).

### Περονιαίος κρημνός

Ο περονιαίος οστεοδερματικός κρημνός είναι, σήμερα, η λύση εκλογής για τη στοματο-γναθική αποκατάσταση (Hidalgo και συν. 1996, Disa και Cordeiro, 2000). Ο κρημνός αυτός που περιγράφηκε από τον Gilbert (1979) κι έγινε δημοφιλής από τον Hidalgo (1989), βασίζεται στην περονιαία αρτηρία και τις συνοδές της φλέβες. Πιθανά πλεονεκτήματα του περονιαίου κρημνού για αποκατάσταση της κάτω γνάθου είναι το μεγάλο μήκος του οστού (μέχρι 27 cm) η υψηλή μηχανική αντοχή, η δυνατότητα να υποβληθεί σε οστεοτομίες για να ακολουθήσει την καμπυλότητα της γνάθου, η δυνατότητα να αναπτυχθεί σύνθετος οστεομυοδερματικός κρημνός για σύνθετα ελλείματα και η απλή τεχνική λήψης, που επιτρέπει την σύγχρονη εργασία δύο ομάδων με μικρή νοσηρότητα στη δότρια θέση (Εικ. 6, LopezArcas και συν. 2010). Η περόνη είναι η μόνη δότρια θέση που, χάρη στο μήκος της, μπορεί να καλύψει ελλείμματα ολικής γναθεκτομής. Μολονότι αρχικά αναφέρθηκε συχνά νέκρωση του δερματικού τμήματος, η βιωσιμότητά του φτάνει το 90% των περιπτώσεων. Μειονεκτήματα του κρημνού είναι ο περιορισμός στην ποσότητα μαλακών ιστών που συμμεταφέρονται σε περιπτώσεις μεγάλων ελλειμμάτων και το μειωμένο ύψος του οστού που δεν μπορεί να αναδημιουργήσει το φατνιακό οστούν σε περιπτώσεις τμηματικών γναθεκτομών, καθιστώντας δύσκολη την επιεμφυτευματική οδοντική αποκατάσταση, αν και η ευχέρεια της περόνης να δεχθεί εμφυτεύματα έχει επαρκώς τεκμηριωθεί (Εικ. 7, Navarro-Cuellar και συν. 2006, Bak και συν. 2010, Lopez. και συν. 2010). Η κάθετη διάταση του περονιαίου κρημνού έχει αναφερθεί πως τελειοποιεί το ύψος της νεοσχηματιζόμενης κάτω γνάθου (Li και συν. 2008).

Η νοσηρότητα της δότριας θέσης αφορά ουλώδη ρίκνωση του δερματικού μοσχεύματος που καλύπτει το έλλειμα μαλακών ιστών και διαταραχές κινητικότη-

the technical complexity, the success rate for free tissue transfers is high (between 96-99%) allowing for the repair of large and complex composite defects supplying vascularized tissue which can be viable in difficult circumstances such as preoperative or postoperative radiation therapy (Disa and Cordeiro, 2000, Eckardt and Fokas, 2003, Pirgousis et al. 2011).

### Donor site selection

There are four major donor sites of vascularized bone used for oro-mandibular reconstruction: fibula, iliac crest, scapula and radial forearm. Each donor site has its advantages and disadvantages with respect to the quality and quantity of bone and soft tissue transferred, the quality and length of the vascular pedicle and the bone availability to support osseointegrated dental implants thus allowing for a functional dental rehabilitation. Flap selection will be based on the requirements of the defect concerning location, size and type of tissues involved. If possible, one single flap coupling with the requirements of every individual case should be selected for the reconstruction of the defect. Association of flaps could be required in very complex cases.

### Radial forearm

The radial forearm osteocutaneous flap has an excellent pedicle based on the radial artery and the cephalic and commitantes veins. Moreover, a large and pliable skin paddle is available but the main disadvantage of this flap is the poor quality of the bone and the donor site morbidity, including fractures of radius (Disa and Cordeiro, 2000). Despite the wide reports on the use of this flap, the radial osteocutaneous doesn´t play an important role in the current approach to oro-mandibular reconstruction (Villaret and Futran, 2003).

### Fibula flap

The fibular osteocutaneous free flap can be considered currently as the workhorse for oro-mandibular reconstruction (Hidalgo et al. 1996, Disa and Cordeiro, 2000). This flap, described by Gilbert (1979) and popularized for mandibular reconstruction by Hidalgo (1989), is based upon the peroneal artery and associated veins. Potential advantages of the fibula flap for mandible reconstruction are the great length of available bone (up to 27 cm), the high mechanical resistance, the possibility of being osteotomized to contour the neomandible, the possibility of raising a composite osteofasciocutaneous flap to repair combined defects and the simple harvesting technique of the flap allowing for a two-team approach with low morbidity at the donor region (Fig 6, LopezArcas et al. 2010). The fibula is the only donor site that permits the repair of total mandibular defects due to its length. Although a high incidence of skin paddle failure was initially reported,

**Εικ. 6:** α. Ακανθοκυταρικό καρκίνωμα στην οπισθογόμφια περιοχή της κάτω γνάθου. β. Χειρουργικό παρασκεύασμα που περιλαμβάνει τμήμα της οστεοτμηθείσης κάτω γνάθου και παρασκεύασμα από την τραχηλική εκσκαφή. γ. Οστεοδερματικός περονιαίος κρημνός. δ. Αποκατάσταση της κάτω γνάθου σύμφωνα με την προηγούμενη προετοιμασία της πλάκας. ε, στ. Μετεγχειρητική εικόνα του ασθενή. ζ. Μετεγχειρητικό 3D scanner.

**Fig. 6:** a. Squamous cell carcinoma of the retromolar area. b. Surgical specimen including mandibulectomy and neck dissection. c. Osteofasciocutaneous fibula flap. d. Mandibular reconstruction according to the previous plate conformation. e, f. Postoperative aspect of the patient. g. Postoperative 3- D CT scanner.

**Εικ. 7:** α. Εγχειρητική εικόνα. αποκατάστασης της κάτω γνάθου με περονιαίο κρημνό. β. Μεθύστερη τοποθέτηση εμφυτευμάτων στο μόσχευμα της περόνης. γ. Μετεγχειρητική πανοραμική. δ. Κλινική εικόνα της προσθετικής αποκατάστασης που στηρίζεται στα εμφυτεύματα.

**Fig. 7:** a. Mandibular reconstruction with fibula flap. Intraoperative view. b. Delayed implant placement on the fibula flap. c. Implant supported dental rehabilitation. Panoramic radiograph d. Intraoral aspect.

τας του μεγάλου δακτύλου. Σοβαρή επιπλοκή μπορεί να προκύψει στην αιμάτωση του άκρου ποδός μετά από λήψη περονιαίου κρημνού σε περιπτώσεις περιφερικών αγγειακών ανωμαλιών. Για να αποκλειστούν αυτές συνιστάται προεγχειρητικός έλεγχος με υπερήχους, CT ή MR αγγειογραφία.

### Ελεύθερος κρημνός από την λαγόνιο ακρολοφία

Οι Sanders και συν. και Taylor και συν. (1979) εντόπισαν ανεξάρτητα το μίσχο αυτού του κρημνού, που βασίζεται στην εν τω βάθει περισπωμένη λαγόνιο αρτηρία και φλέβα (DCIA).

the viability of the skin paddle is over 90% of cases. Disadvantages of this flap are the limitation in the amount of soft tissue that can be transferred in case of massive defects and the reduced bone height that cannot recreate the alveolar height of the remaining bone in case of partial segmental resection, making the implant supported dental rehabilitation difficult, although the feasibility of the fibular bone to accept dental implants is well established (Fig. 7, Navarro-Cuellar et al. 2006, Bak et al. 2010, Lopez. et al. 2010). Vertical distraction of the fibula flap has been reported to optimize the high of the neomandible (Li et al. 2008).

Ο οστικός κρημνός της λαγονίου ακρολοφίας ανατομικά θεωρείται ιδεώδης για αποκατάσταση ελλειμμάτων της κάτω γνάθου. Το λαγόνιο μπορεί να υποβληθεί σε οστεοτομίες και να καμφθεί ώστε να μπορεί να αποκαταστήσει τα περισσότερα από τα ελλείμματα της κάτω γνάθου. Η άνω πρόσθια λαγόνιος άκανθα μπορεί να αναδημιουργήσει τη γωνία της κάτω γνάθου. Η μεγάλη ποσότητα και η ποιότητα του φλοιοσπογγώδους οστού επιτρέπει την τοποθέτηση εμφυτευμάτων και την ικανοποιητική αποκατάσταση της μασητικής ικανότητας (Frodel και συν. 1993, Moscoso και συν. 1994). Η δυνατότητα να συμπεριλάβει το υπερκείμενο δέρμα σαν οστεομυοδερματικός κρημνός έχει περιγραφεί από τους Sanders και Mayou (1979), μολονότι το δέρμα είναι λίγο και η χρήση του στην ενδοστοματική αποκατάσταση, περιορισμένη. Ο Urken (1989) περιέγραψε τη συμπερίληψη του έσω ορθού κοιλιακού μυός που αρδεύεται από τον ανιόντα κλάδο της DCIA που περιγράφηκε προηγουμένως από το Ramasastry (1997). Ο έσω ορθός είναι λεπτός και εύκαμπτος και γιαυτό κατάλληλος για αποκατάσταση μέσου μεγέθους ενδοστοματικών ελλειμμάτων (Maranzano και συν. 2005). Προκειμένου να καλύψει μεγάλα ελλείμματα μαλακών ιστών ο κρημνός της λαγόνιας ακρολοφίας μπορεί να συνδυαστεί με άλλους, ελεύθερους ή μισχωτούς κρημνούς μαλακών ιστών όπως ο ρινοχειλικός ή ο τραχηλοπροσωπικός (Blackwell και συν. 1997). Ο συνδυασμός με άλλους ελεύθερους κρημνούς όπως ο κερκιδικός δερμοπεριτονιακός (Bianchi και συν. 2003) ή ο προσθιοπλάγιος μηριαίος (Koshima και συν. 1993, Gaggl και συν. 2007) έχει αναφερθεί στην αποκατάσταση σύμπλοκων ελλειμμάτων.

Στα μειονεκτήματα του κρημνού περιλαμβάνονται ο κοντός μίσχος, και το περιορισμένο μήκος οστού (ως 12-15 cm) που μπορεί να ληφθεί (Maranzano και συν. 2005). Σύμφωνα με τα χαρακτηριστικά του, οι βασικές ενδείξεις του κρημνού της λαγονίου ακρολοφίας είναι η πλήρωση μέσου μεγέθους οστικών ελλειμμάτων σε ενόδοντες περιοχές όπως η σύμφυση και το σώμα (Εικ. 8). Η νοσηρότητα της δότριας θέσης θεωρείται ένα πρόβλημα, αν και υπάρχουν διαφωνίες γιαυτό. Εχουν περιγραφεί επιπλοκές όπως ο μετεγχειρητικός πόνος, βλάβη του έξω δερματικού νεύρου διαταραχή στο βάδισμα και κήλη (Valentini και συν. 2009, Bak και συν. 2010).

### Ωμοπλατιαίος οστεοδερματικός κρημνός

Ο ωμοπλατιαίος οστεοδερματικός κρημνός (Swartz και συν. 1986) βασίζεται στην περισπωμένη αρτηρία και φλέβα της ωμοπλάτης και είναι μέρος του υποωμοπλατιαίου συστήματος κρημνών. Επιπλέον τα υποωμοπλατιαία αγγεία παρέχουν τη δυνατότητα δημιουργίας «χιμαιρικού» ή «υβριδικού» κρημνού περιλαμβάνοντας τον πλατύ ραχιαίο και τον οδοντωτό κρημνό για αποκατάσταση εξαιρετικά πολύπλοκων ελλειμμά-

Donor site morbidity includes poor scarring of the skin graft placed over the lateral calf to cover the soft tissue defect and mobility disturbances of the great toe. A severe complication can be related to the blood flow to the distal lower extremity after raising the fibula flap in case of peripheral vascular anomalies. Previous examination of the donor site with ultrasounds, CT or Magnetic Resonance Angiography are recommended in order to exclude vascular anomalies.

### Iliac crest free flap

Sanders et al. and Taylor et al. (1979) separately identified the pedicle of this flap, based upon the deep circumflex iliac artery (DCIA) and vein.

The iliac crest bone flap is considered anatomically ideal for reconstruction of mandibular defects (Urken, 1995). The iliac bone can be osteotomized and contoured to restore most segmental mandibular defects. The anterior superior iliac spine can recreate the mandibular angle. The large volume of corticocancellous bone provided by this flap and its quality is excellent allowing for placement of dental implants leading to an adequate masticatory rehabilitation of the patient (Frodel et al. 1993, Moscoso et al. 1994). The possibility to include the overlying skin as an osteomiocutaneous flap was described by Sanders and Mayou (1979), although the skin paddle is very poor and its use is limited in the reconstruction of intraoral defects. Urken (1989) described the inclusion of the internal oblique muscle in the flap based on the irrigation of this muscle by the ascending branch of the ACIP previously described by Ramasastry (1997). The internal oblique muscle is thin, pliable and is suitable to reconstruct moderate intraoral defects (Maranzano et al. 2005). In order to additionally repair major soft tissue defects, the iliac crest flap can also be associated with soft tissue flaps, either free or pedicled, such as the nasolabial pedicle flap or the cervico-facial skin flap (Blackwell et al. 1997). Association with other free flaps such as the radial fasciocutaneous (Bianchi et al. 2003) or the anterolateral thigh flap has been reported for the reconstruction of complex defects (Koshima et al. 1993, Gaggl et al. 2007). Disadvantages of the flap include the short vascular pedicle and the limited length of the bone which can be harvested (up to 12-15 cm, Maranzano et al. 2005). According to its features, the primary indication of the iliac free flap in mandibular reconstruction is the repair of moderate bone defects in dentate areas, such as the symphisis and the body of the mandible (Fig 8). The donor site morbidity has been considered a problem related to the use of this flap, although this remains a controversial issue. Complications such as postoperative pain, lesion of the lateral cutaneous nerve, walking deficit and abdominal hernia have been described (Valentini et al. 2009, Bak et al. 2010)

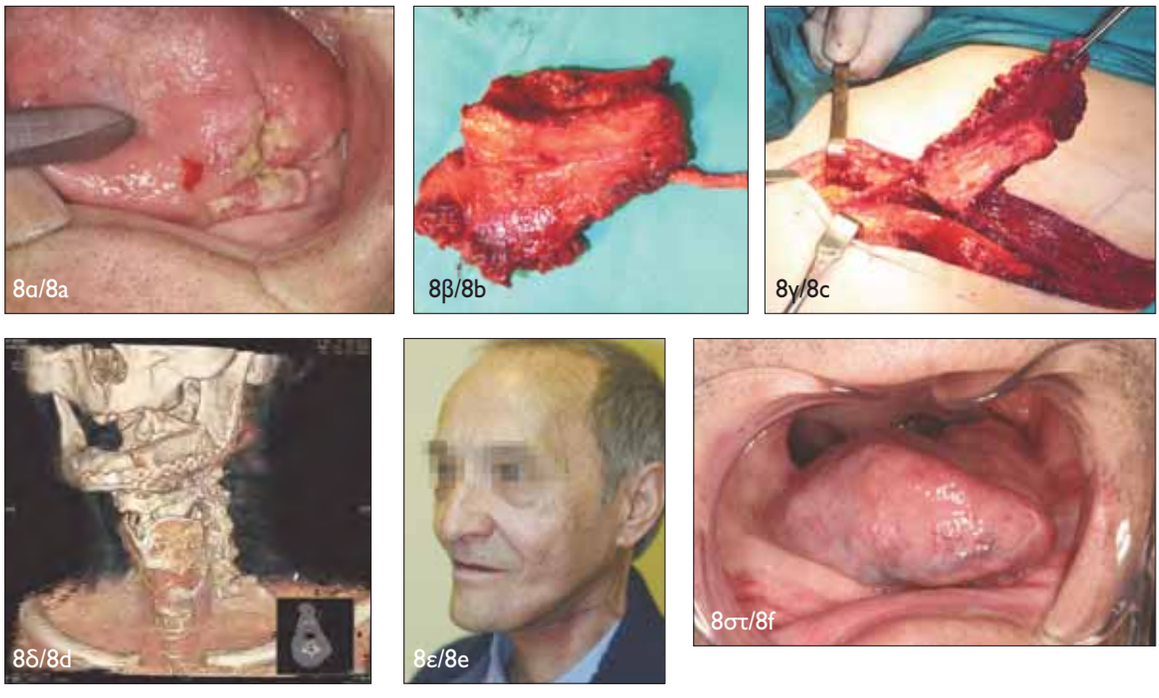


**Εικ. 8:** α. Καρκίνωμα βλεννογόνου αριστερής κάτω γνάθου και εδάφους του στόματος. β, γ. Ανασήκωση του κρημνού της λαγόνιας ακρολοφίας που περιλαμβάνει και τον έσω λοξό μύ. δ, ε, στ. Αποκατάσταση της κάτω γνάθου με τον ελεύθερο κρημνό της λαγόνιας ακρολοφίας. Μετεγχειρητικό CT. Ενδοστοματική κλινική εικόνα.
**Fig. 8:** a. Carcinoma of the left mandibular gingival and the floor of the mouth. b, c. Iliac crest free flap raising. Internal oblique muscle is included in the flap. d, e, f. Mandibular reconstruction with iliac crest free flap. Postoperative CT imaging, facial and intraoral aspect.

των και αποφεύγοντας τη χρήση πολλαπλών ελεύθερων κρημνών.

Ο ωμοπλατιαίος κρημνός είναι ο πιο εύκαμπτος κρημνός για αποκατάσταση της κάτω γνάθου σε περιπτώσεις με μεγάλα ελλείμματα μαλακών μορίων (Bak και συν. 2010). Το μήκος του μίσχου και η διάμετρος των αγγείων είναι ικανοποιητικά. Μπορούν να ληφθούν μέχρι και 14 cm οστού από το έξω χείλος της ωμοπλάτης συγχρόνως με μια αξονική (παραωμοπλατιαίος κρημνός) ή εγκάρσια (ωμοπλατιαίος κρημνός) δερματική νησίδα που αρδεύεται από ανεξάρτητα αγγεία του ίδιου μίσχου, παρέχοντας έτσι χωριστά τμήματα κρημνού με τρισδιάστατο προσανατολισμό. Η άκανθα της ωμοπλάτης μπορεί επίσης να ληφθεί, βασισμένη στο γωνιαίο κλάδο της θωρακοραχιαίας αρτηρίας. Η περιορισμένη νοσηρότητα στη δότρια περιοχή σε συνδυασμό με τα παραπάνω πλεονεκτήματα κάνουν τον κρημνό αυτό εξαιρετικά κατάλληλο για αποκατάσταση σύνθετων στοματο-γναθικών ελλειμμάτων, ιδιαίτερα σε συνδυασμούς μικρών οστικών με μεγάλα ελλείμματα μαλακών ιστών (Acero και συν. 2001).

Μειονεκτήματα του ωμοπλατιαίου κρημνού είναι το περιορισμένων διαστάσεων οστούν και η χαμηλότερη ποιότητά του συγκριτικά με την περόνη ή τη λαγόνιο ακρολοφία ως προς τη δυνατότητα τοποθέτησης εμφυτευμάτων. Επιπλέον, η θέση της δότριας περιοχής καθιστά αδύνατη τη λήψη του κρημνού συγχρόνως με

**Scapular osteocutaneous flap.**

The scapular osteocutaneous free flap (Swartz et al. 1986) is based on the circumflex scapular artery and vein being a part of the subscapular system of flaps. Moreover, the subscapular system of vessels offers the possibility to raise a chimeric flap including the scapular, latissimus and serratus flaps for the reconstruction of highly complex defects thus avoiding the necessity to use various simultaneous free flaps.

The scapular flap is the most versatile flap used for mandibular reconstruction in case of large soft tissue associated defects (Bak et al. 2010). The pedicle length and diameter are good. Up to 14 cm of bone of the lateral border of the scapula can be harvested together with an axial (parascapular flap) or transverse (scapular flap) skin island based on independent branches of the same pedicle thus allowing for separate three-dimensional orientation of the flaps components. The tip of the scapula can be also raised, based on the angular branch of the thoraco-dorsal artery. Limited morbidity at the donor area and the mentioned advantages make this flap very favorable for the reconstruction of complex oro-mandibular defects, especially in case of limited bone defects associated with large soft tissue defects (Acero et al. 2001).

Disadvantages of the scapular osteocutaneous flap are the limited amount of bone available, especially in

τη χειρουργική εκτομή ως αντιμετώπιση με δύο ομάδες.

## ΑΛΛΑ ΘΕΜΑΤΑ

Όταν η εκτομή περιλαμβάνει τον κόνδυλο, **η απώλεια της κροταφογναθικής διάρθρωσης (ΚΓΔ)** μπορεί να προκαλέσει απόκλιση της υπολειμματικής κάτω γνάθου, διαταραχή στη σύγκλειση και δυσχέρεια στη μάσηση. Ο στόχος της αποκατάστασης είναι η διατήρηση του εύρους των κινήσεων και της σύγκλεισης. Έχουν περιγραφεί διαφορετικές προσεγγίσεις στην αποκατάσταση της ΚΓΔ και το θέμα παραμένει υπό συζήτηση. Έχουν χρησιμοποιηθεί αλλοπλαστικά υλικά, αλλά αναφέρονται μόλυνση, αποκάλυψη και διάβρωση της κροταφικής γλήνης (Disa και Cordeiro, 2000). Αυτογενή μοσχεύματα όπως τα πλευροχονδρικά χρησιμοποιούνται μετά από εκτομή καλοήθων όγκων αλλά δεν ενδείκνυνται όταν απαιτείται συμπληρωματική ακτινοθεραπεία (Bak και συν. 2010, Xingzhou και συν. 2010). Κατά τη γνώμη μας η διαμόρφωση του τελικού τμήματος της αποκατάστασης ώστε να μιμείται τον κόνδυλο, μπορεί να είναι μια λύση.

**Η σε δεύτερο χρόνο αποκατάσταση** παραμένει μια πρόκληση. Η ουλώδης ρίκνωση των ιστών, η προηγηθείσα ακτινοθεραπεία, η απουσία αγγείων- δεκτών μετά από προηγηθείσα χειρουργική ή η αποτυχία προηγούμενων αποκαταστάσεων με κρημνούς είναι σοβαρά προβλήματα. Οι στόχοι της σε δεύτερο χρόνο αποκατάστασης είναι ίδιοι με την σε πρώτο χρόνο αποκατάσταση. Είναι εφικτό τεχνικά να χρησιμοποιηθούν ελεύθεροι κρημνοί για αποκατάσταση σε δεύτερο χρόνο αλλά αυτή είναι περισσότερο εργώδης και χρειάζεται πολύ σχολαστικός σχεδιασμός για να αποφευχθούν επιπλοκές (Iseli και συν. 2009, Pirgousis και συν. 2011).

**Η μετεγχειρητική ακτινοθεραπεία** μπορεί να προκαλέσει οστεοακτινονέκρωση και άλλα προβλήματα όπως ίνωση, τρισμό κτλ. Αυτά τα αποτελέσματα προκαλούν σημαντικό λειτουργικό περιορισμό. Η σοβαρή οστεοακτινονέκρωση μετά από αποτυχία της συντηρητικής αγωγής αντιμετωπίζεται σήμερα με τμηματική εκτομή και αποκατάσταση με αγγειούμενους κρημνούς (Torroni και συν. 2001, Bak και συν. 2010, Jacobson και συν. 2010 ).

**Η λειτουργική οδοντική αποκατάσταση με οστεοενσωματούμενα εμφυτεύματα** είναι αναπόσπαστο τμήμα της αποκατάστασης της κάτω γνάθου. Όπως έχει προαναφερθεί, η καταλληλότητα για τοποθέτηση οδοντικών εμφυτευμάτων παίζει καθοριστικό ρόλο στην επιλογή του οστικού κρημνού. Η αποκατάσταση με εμφυτεύματα συμβάλει επίσης στη λειτουργική επάρκεια του κάτω χείλους και το λόγο, βελτιώνοντας την ποιότητα ζωής του ασθενή (Navarro-Cuellar και συν. 2006), μολονότι το λειτουργικό αποτέλεσμα της προσθετικής αποκατάστασης μπορεί να περιορίζεται

women and the inferior quality of the bone in comparison with the fibula and the iliac crest with limited suitability for implant placement. Moreover, the location of the donor site makes impossible to harvest the flap simultaneously with the ablative procedure as a "two team approach".

## OTHER ISSUES

When the resection includes the condyle, **loss of the temporo mandibular joint (TMJ)** can result in mandibular deviation, malocclusion and difficulty with mastication. Aim of the reconstruction will be to maintain an adequate range of motion and a correct occlusion. Different options to repair the TMJ have been described but it remains a controversy. Although alloplastic materials have been used, infection, extrusion and erosion onto the temporal fossa have been reported (Disa and Cordeiro, 2000). Autogenous grafts such as costochondral grafts associated with the reconstruction have been used after resection of benign tumors but are not indicated in case of adjuvant radiation therapy (Bak et al. 2010, Xingzhou et al. 2010). In our opinion, modeling of the proximal end of the reconstructed mandible to mimic the condyle can be a good option.

**Secondary mandibular reconstruction** remains a challenge. Tissue scarring, previous radiation therapy, lack of recipient vessels after previous surgery or failure of previous flaps are major problems. Goals of reoperative mandibular reconstruction should be similar to the initial reconstructive goals. Secondary free flaps are technically feasible and can be useful for the secondary reconstruction of complex defects (Iseli et al. 2009). A thorough workup and surgical planning are critical to avoid complications (Pirgousis et al. 2011).

**Postoperative radiation therapy** can cause osteoradionecrosis and other problems like fibrosis, trismus etc. Severe functional limitations can be associated to these effects. The problem of severe osteoradionecrosis after failure of conservative management is currently approached with segmental resection and reconstruction with microvascular flaps (Torroni et al. 2001, Bak et al. 2010, Jacobson et al. 2010).

**Functional dental rehabilitation with osseointegrated implants** should be an integral part of mandibular reconstruction. As mentioned previously, the feasibility to accept dental implants plays a key role in the selection of the bone flap. Dental implant rehabilitation also contributes to the improvement of the lip competence and speech thus improving the patient´s quality of life (Navarro-Cuellar et al. 2006), although the functional results of the prosthetic rehabilitation can be limited by other factors such as sensory disturbances and associated soft tissue resection. A critical factor is the status of the tongue and the ability to manipulate food.

από άλλους παράγοντες όπως οι αισθητικές διαταραχές και η συνοδός εκτομή μαλακών ιστών. Ένας κρίσιμος παράγοντας είναι η λειτουργική κατάσταση της γλώσσας και η δυνατότητά της να χειρίζεται την τροφή. Η ακτινοθεραπεία μπορεί να προκαλέσει απώλεια εμφυτευμάτων. Η σε πρώτο χρόνο, μαζί με την αποκαταστατική χειρουργική, τοποθέτηση των εμφυτευμάτων επιτρέπει την ενσωμάτωση των εμφυτευμάτων πριν την εμφάνιση των αποτελεσμάτων της μετεγχειρητικής ακτινοθεραπείας (Cuesta και συν. 2009, Bak και συν. 2010).

## ΣΥΜΠΕΡΑΣΜΑΤΑ

Η αποκατάσταση της κάτω γνάθου είναι πρόκληση. Η μικροαγγειακή χειρουργική είναι, σήμερα, η καλύτερη μέθοδος για ικανοποιητικά αισθητικά και λειτουργικά αποτελέσματα. Κύριες δότριες θέσεις αγγειούμενου οστού είναι η περόνη, η λαγόνια ακρολοφία και η ωμοπλάτη. Η επιλογή του κρημνού βασίζεται στη θέση και το μέγεθος του ελλείμματος και στον τύπο των ιστών που περιλαμβάνει η εκτομή. Άλλες αποκαταστατικές μέθοδοι όπως τα μη αγγειούμενα οστικά μοσχεύματα, οι πλάκες γεφύρωσης ή οι μισχωτοί κρημνοί βαρύνονται με περισσότερες επιπλοκές αλλά μπορούν να εφαρμοστούν σε επιλεγμένες περιπτώσεις.

**Μετάφραση: Γρ. Βενέτης, Επίκουρος Καθηγητής ΑΠΘ**

Radiation therapy can also be related with implant failure. Primary implantation during the reconstructive procedure allows for the implant integration before the onset of the effects of postoperative radiation (Cuesta et al. 2009, Bak et al. 2010).

## CONCLUSIONS

Mandible reconstruction is a challenging issue. Microvascular tissue transfer is currently the best method to achieve adequate aesthetic and functional results. Major donor sites of vascularized bone used for oro-mandibular reconstruction are the fibula, the iliac crest and the scapula. Selection of the flap is based on the location and size of the defect and type of tissues involved. Other reconstructive methods such as non-vascularized bone grafts, bridging plates or pedicled flaps are related to higher failure rates but can be considered in selected cases.

## ΒΙΒΛΙΟΓΡΑΦΙΑ/REFERENCES


Acero J, Concejo C, De Paz V, Fernández Alba J, Verdaguer JJ, Navarro C: Reconstrucción mandibular asociada a grandes defectos de partes blandas. Versatilidad del colgajo osteofasciocutáneo escapular. Rev. Esp. Cirugí a Oral y Maxilofacial 23: 81-89, 2001

Acero J, García E: Reoperative midface reconstruction. Oral Maxillofac Surg Clin North Am 23(1):133-51, 2011

Bak M, Jacobson AS, Buchbinder D, Urken ML: Contemporary reconstruction of the mandible. Oral Oncology 46: 71-76, 2010

Bianchi B, Ferrari S, Poli T, Bertolini F, Raho T, Sesenna E: Oromandibular reconstruction with simultaneous free flaps: experience in 10 cases. Acta Otorhinolaryngol Ital 23:281-290, 2003

Blackwell K, Buchbinder D, Biller H, Urken M: Reconstruction of massive defects in the head and neck: the role of simultaneous distant and regional flaps. Head Neck 19(7):620-8, 1997

Chen J, Liu Y, Ping F, Zhao S, Xu X, Yan F: Two-step transport disk distraction osteogenesis in reconstruction of mandibular defects involving body and ramus. Int J Oral Maxillofac Surg 39: 573-579, 2010

Cohen A, Amir Laviv A, Berman P, Nashef R, Abu-Tair J: Mandibular reconstruction using stereolithographic 3-dimensional printing modeling technology. Oral Surg Oral Med Oral Pathol Oral Radiol Endod 108:661-666, 2009

Cuesta M, Ochandiano S, Riba F, Duarte B, Navarro-Cuellar C, Navarro-Vila C: Oral rehabilitation with osseointegrated implants in oncologic patients. J Oral Maxillofac Surg 67: 2485-2496, 2009

Demergasso F, Piazza M: Trapezius myocutaneous flap in reconstructive surgery for head and neck cancer: an original technique. Am J Surg 138: 533-536, 1979

Disa J J, Cordeiro PG: Mandible reconstruction with microvascular Surgery. Seminars in Surgical Oncology 19: 226-234, 2000

Eckardt A, Fokas K: Microsurgical reconstruction in the head and neck region: an 18-year experience with 500 consecutive cases. J Cranio-Maxillofac Surg 31:197-201, 2003

Ettl T, Driemel O, Dresp B, Reichert T, Reuther J, Pistner H: Feasibility of alloplastica mandibular reconstruction in patients following removal of oral squamous cell carcinoma. J Cranio Max Fac Surg 38: 350-354, 2010

Frodel J , Funk G, Capper D, Fridrich K, Blumer J, Haller J, Hoffman H: Osseointegrated implants: a comparative study of bone thickness in four vascularized bone flaps. Plast Recons Surg, 92, (3) : 449-455, 1993

Gaggl AJ, Buerger H, Mueller E, Chiari F M: A combined anterolateral thigh flap and vascularized iliac crest flap in the reconstruction of extended composite defects of the anterior mandible. Int. J. Oral Maxillofac. Surg 36: 849–853, 2007

Gilbert A: Vascularized transfer of the fibula shaft. Int J Microsurg 1: 100-102, 1979

Gonzalez R, Rubio P, Naval L, Rodriguez F, Escorial V, Martos P, Muñoz M, Sastre J, Gil JI, Diaz F: Internal distraction osteogenesis in mandibular reconstruction: Clinical experience in 10 cases. Plast Reconstr Surg 121: 563-575, 2008

González-García R, Naval-Gías L: Transport Osteogenesis in the Maxillofacial Skeleton.Outcomes of a Versatile Reconstruction Method Following Tumor Ablation. Arch Otolaryngol Head Neck Surg 136:243-250, 2010

Hidalgo A: Fibula free flap: A new method of mandible reconstruction. Plast Reconstr Surg 84;71-79, 1989

Hidalgo DA, Cordeiro P, Disa J: Refinements in mandible reconstruction. Oper Tech Plast Surg 3: 257-262, 1996

Ilizarov G: The tension-stress effect on the genesis and growth of tissues: part I. The influence of stability of fixation and soft tissue preservation. Clin Orthop Relat Res 238: 249-81, 1989

Iseli TA, Yelverton JC, Iseli CE, Carroll WR, Magnuson JS, Rosenthal EL: Functional outcomes following secondary free flap reconstruction of the head and neck. Laryngoscope 119: 856-860, 2009

Ivy R, Epes BM: Bone grafting for defects of the mandible. Milit Surg 60: 286-300, 1927

Jacobson A, Buchbinder D, Hu K, Urken ML: Paradigm shifts in the management of osteoradionecrosis of the mandible. Oral Oncology 46: 795-781, 2010

Koshima I, Yamamoto H, Hosoda M, Moriguchi T, Orita Y, Nagayama H: Free combined composite flaps using the lateral circumflex femoral system for repair of massive defects in the head and neck region: An introduction of the chimeric flap principle. Plast Reconstr Surgery 92: 411-420, 1993

Leake DL, Rappoport M: Mandibular reconstruction: bone induction in an alloplastic tray. Surgery 72: 332-336, 1972

Li L, Blake F, Gbara A, Gudewer E, Schmelzle R: Distraction osteogenesis in secondary microsurgical mandible reconstruction: report of seven cases. J Cranio Maxillofac Surg 36: 273-278, 2008

Lopez.Arcas JM, Arias J, Del Castillo JL,, Burgueño M, Navarro I, Moran MJ, Chamorro M, Martorell V: The fibula osteomyocutaneous flap for mandible reconstruction: A 15 year experience. J Oral Maxillofac Surg 68: 2377-2384, 2010

Maranzano M, Freschi G, Atzei A, Miotti AM: Use of vascularized iliac crest with internal oblique muscle flap for mandible reconstruction. Microsurgery 25: 299–304, 2005

Moscoso J, Keller J, Genden E, Weinberg H, Biller H, Buchbinder B, Urken M: Vascularized bone flaps in oromandibular reconstruction. A comparative anatomic study of bone stock from various donor sites to assess suitability for enosseous dental implants. Arch Oto Head Neck 120: 36-43, 1994

Navarro C, Borja A, Cuesta M, Lopez J, Salmeron JI, Barrios JM: Aesthetic and functional reconstruction with the trapezius osseomyocutaneous flap and dental implants in oral cavity cancer patients. J Cranio Maxillofac Surg 24: 322-329, 1996

Navarro-Cuellar C, Ochandiano S, Riba F, Lopez FJ, Acero J, Cuesta M, Navarro-Vila C: Implant-supported rehabilitation usig the fibula free flap. Rev Esp Cirug Oral y Maxilofac 28: 263-275, 2006

Pirgousis P, Eberle N, Fernandes R: Reoperative mandibular reconstruction. Oral Maxillofac Surg Clin North Am 23(1):153-160, 2011

Pogrel MA, Podlesh S, Anthony JP, Alexander J: Comparison of vascularized and nonvascularized bone grafts for reconstruction of mandibular continuity defects. J Oral Maxillofac Surg 55: 1200-1206, 1997

Ramasastry SS, Tucker JB, Swartz WM, Hurwitz DJ: The internal oblique muscle flap: An anatomic and clinical study. Plast Reconstr Surgery 73: 721-733, 1997

Sacco AG, Chepeha DB: Current status of transport-disc-distraction osteogenesis for mandibular reconstruction. Lancet Oncology 8: 323-330, 2007

Sanders R, Mayou B: A new vascularized bone graft transferred by microvascular anastomosis as a free flap. Br J Surg 66: 787-788, 1979

Schuller-Gotzburg P, Pieschberger M, Rammerstorfer FG, Krenkel C: 3D-FEM and histomorphology of mandibular reconstruction with the titanium functionally dynamic bridging plate. Int J Oral Maxillofac Surg 38: 1298-1305, 2009

Snyder CC, Levine GA, Swanson HM, Browne EZ: Mandibular lengthening by gradual distraction: preliminary report. Plast Reconstr Surg 51: 506-508, 1973

Swartz WM, Banis JC, Newton ED, Ramasastry SS, Jones NF, Acland R: The osteocutaneous scapular flap for mandibular and maxillary reconstruction. Plast reconstr Surg 77: 530-545, 1986

Taylor GI , Townsend P , Corlett R: Superiority of the deep circumflex iliac vessels as the supply for free groin flaps: experimental work. Plast Recons Surg 64: 595-604, 1979

Torroni A, Gennaro P, Aboh IV, Longo G, Valentini V, Iannetti G: Microvascular reconstruction of the mandible in irradiated patients. J Craniofacial Surg 18(6):1359-1369, 2001

Urken ML, Vickery C, Weinberg H, Buchbinder D, Biller HP: The internal oblique-iliac crest osseomyocutaneous free flap in oromandibular reconstruction. Arch Otolaryngol Head Neck Surg 115: 339-349, 1989

Urken ML, Weinberg H, Vickery C, Buchbinder D, Lawson W, Biller HF: Oromandibular reconstruction using microvascular composite free flaps. Report of 71 cases and a new classification scheme for bony, soft tissue and neurologic defects. Arch Otolaryngol Head Neck Surg 117(7): 733-744, 1991

Urken ML: Iliac Crest osteocutaneous and osteomusculocutaneous. In Urken ML, Cheney ML, Sullivan MJ, Biller HF, editors. Atlas of regional and free flaps for head and neck reconstruction. New York: Raven Press,1995. P 261-290

Valentini V, Gennaro P, Aboh IV, Longo G, Mitro V, Ialongo C: Iliac crest flap: Door site morbidity. J Craniofac Surg 20: 1052-1055, 2009

Villaret DB, Futran NA: The indications and outcomes in the use of osteocutaneous radial forearm free flap. Head Neck. 25(6):475-81, 2003

Vu D, Schmidt BL: Quality of life evaluation for patients receiving vascularized versus nonvascularized bone graft reconstruction of segmental mandibular defects. J Oral Maxillofac Surg 66: 1856-1863, 2008

Wei F Celik N, Yang W, Chen IH, Chang YM, Chen H: Complications after Reconstruction by Plate and Soft-Tissue Free Flap in Composite Mandibular Defects and Secondary Salvage Reconstruction with Osteocutaneous Flap. Plastic Reconstructive Surg 112:37-42, 2003

Wei FC, Celik N, Yang W, Chen I, Chang Y, Chen H: Complications after reconstruction by plate and soft tissue free flap in composite mandibular defects and secondary salvage reconstruction with osteocutaneous flap. Plastic Reconstr Surg 112 (1): 37-42, 2003

Xingzhou Q, Chenping Z, Laiping Z, Min R, Shanghui Z, Mingyi W: Deep circumflex iliac artery flap combined with a costochondral graft for mandibular reconstruction. In press. Br J Oral Maxillofac Surg doi:10.1016/j. bjoms.2010.10.008, 2010

Yamada H, Ishihama K, Yasuda K, Hasumi-Nakayama Y, Okayama M, Yamada T, Furusawa K: Precontoured mandibular plate with three-dimensional model significantly shortened the mandibular reconstruction time. Asian Journal of Oral and Maxillofacial Surgery 22: 198-201, 2010

Address:
**Julio Acero**
Velazquez 27, 2 iz.
28001 Madrid (Spain)
e-mail: j-acero@telefonica.net