Κατευθυνόμενη υπό αξονικής τομογραφίας βιοψία στην περιοχή κεφαλής και τραχήλου

Άρης ΝΤΟΜΟΥΧΤΣΗΣ[1], Μαρία ΠΑΝΑΓΙΩΤΟΠΟΥΛΟΥ[2], Κώστας ΠΑΡΑΣΚΕΥΟΠΟΥΛΟΣ[3], Μαρία ΓΙΑΛΑΜΟΥΔΗ[4], Ναταλία ΒΛΑΔΙΚΑ[5], Ελένη ΣΥΝΔΟΥΚΑ[6], Λάμπρος ΖΟΥΛΟΥΜΗΣ[7], Αναστάσιος ΒΕΛΛΗΣ[8], Κωνσταντίνος ΒΑΧΤΣΕΒΑΝΟΣ[9]

Τμήμα Στοματικής και Γναθοπροσωπικής Χειρουργικής, Αντικαρκινικό Νοσοκομείο «Θεαγένειο», Θεσσαλονίκη (Διευθύντρια: Δρ. Δόξα Μαγγούδη)
Τμήμα Ακτινοδιαγνωστικής, Αντικαρκινικό Νοσοκομείο «Θεαγένειο» (Υπεύθυνος: Α. Βέλλης)

Computed tomography guided needle biopsy in the head and neck region

Aris NTOMOUCHTSIS, Maria PANAGIOTOPOULOU, Kostas PARASKEVOPOULOS, Maria GIALAMOUDI, Natalia VLADIKA, Eleni SYNDOUKA, Lampros ZOULOUMIS, Anastasios VELLIS, Konstantinos VAHTSEVANOS

Department of Oral and Maxillofacial Surgery, "Theagenio" Hospital for Cancer Treatment, Thessaloniki, Greece (Head: Dr. Doxa Magoudi)
Department of Radiology, "Theagenio" Hospital for Cancer Treatment, Thessaloniki, Greece (Director: A. Vellis)

Κλινική εργασία
Clinical paper

ΠΕΡΙΛΗΨΗ: *Εισαγωγή:* Η αναζήτηση νέων μεθόδων διαγνωστικής τεκμηρίωσης βλαβών και παθήσεων σε περιπτώσεις ασθενών, οι οποίες αποτελούν μια διαφοροδιαγνωστική πρόκληση, καθώς και η επιδίωξη της όσο το δυνατόν λιγότερης επιβάρυνσης των ασθενών, οδήγησαν στην εφαρμογή και χρήση νέων τεχνολογιών. Η κατευθυνόμενη βιοψία αποτελεί μία τεχνική λήψης ιστού με την οποία αποφεύγεται η ανοιχτή βιοψία και κατ΄ επέκταση η πιθανή διασπορά του όγκου. *Σκοπός:* Σκοπός της εργασίας είναι η κατάθεση της εμπειρίας μας στην κατευθυνόμενη υπό αξονικής τομογραφίας βιοψία, σε περιπτώσεις οι οποίες παρουσίαζαν διαφοροδιαγνωστικές δυσκολίες. *Υλικό-μέθοδος:* Η μέθοδος εφαρμόστηκε για διογκώσεις της περιοχής κεφαλής και τραχήλου, στις οποίες δεν ήταν δυνατόν να τεθεί διάγνωση με τη λήψη κυτταρολογικού υλικού με λεπτή βελόνη (FNAC) ή με ανοιχτή βιοψία. *Αποτελέσματα*: Η διαγνωστική ειδικότητα της κατευθυνόμενης βιοψίας υπό αξονικής τομογραφίας αγγίζει υψηλά ποσοστά επιτυχίας, καθώς στο 90% των περιπτώσεων που παρουσιάζονται μπόρεσε να τεθεί σωστή διάγνωση. *Συμπεράσματα:* Η μέθοδος αποτελεί μία ασφαλή προσέγγιση στα χέρια έμπειρων επεμβατικών ακτινολόγων και γναθοπροσωπικών χειρουργών.

ΛΕΞΕΙΣ ΚΛΕΙΔΙΑ: Κατευθυνόμενη βιοψία, αξονική τομογραφία, κεφαλή και τράχηλος

Παρελήφθη: 24/02/2011 - Έγινε δεκτή: 12/05/2011

SUMMARY: *Introduction:* The search for new methods of diagnostic identification of lesions and diseases in cases posing differential diagnostic challenges, as well as the objective of creating the least possible discomfort for patients, have led to the application and use of new technologies. Guided biopsy is a technique used to obtain biopsy samples, avoiding open biopsy and, by extension, the possibility of tumour dissemination. *Aim:* In this paper, we seek to present the experience we have gained from using computed tomography guided needle biopsy in cases involving differential diagnostic difficulties. *Material-Method:* This technique was applied in cases of lesions in the head and neck region, where neither fine needle aspiration cytology (FNAC) nor open biopsy could be used to establish diagnosis. In areas where post-operation or post-radiation scars are present, imaging is necessary, especially when suspicion of recurrence is raised. The identification of benign lesions or local recurrence of malignant tumours can help prevent surgical interventions or malpractices. Results: The diagnostic accuracy of computed tomography guided needle biopsy was very high, since in 90% of the cases presented here it helped establish the correct diagnosis. *Conclusions:* Computed tomography guided needle biopsy is a safe technique in the hands of experienced interventional radiologists and maxillofacial surgeons.

KEY WORDS: Computed tomography guided needle biopsy, head and neck

Paper received: 24/02/2011 - Accepted: 12/052011

[1]*ΣΓΠΧ*
[2]*Ακτινολόγος, Δ/τρια ΕΣΥ*
[3]*Ειδ/νος ΣΓΠΧ*
[4]*Ειδ/νη Ακτινολόγος*
[5]*Επιμελήτρια ΕΣΥ, Παθολογοανατόμος*
[6]*Επικουρική επιμελήτρια ΕΣΥ, Ακτινολόγος*
[7]*Αναπλ. Καθηγητής ΑΠΘ, ΣΓΠΧ*
[8]*Ακτινολόγος, Δ/ντης ΕΣΥ*
[9]*Επίκουρος Καθηγητής ΑΠΘ, ΣΓΠΧ*

ΕΙΣΑΓΩΓΗ

Κατά τη διάρκεια των δύο τελευταίων δεκαετιών, η επεμβατική ακτινολογία παρουσίασε μια εντυπωσιακή ανάπτυξη στο διαγνωστικό τομέα και έχει αντικαταστήσει εν μέρει τη χειρουργική επέμβαση στη διαγνωστική προσέγγιση πολλών παθήσεων. Αυτό οφείλεται κυρίως στην ελάχιστη επεμβατική διαδικασία, στις όχι συχνές και ελάσσονος σημασίας επιπλοκές, καθώς και στον πολύ πιο σύντομο χρόνο αποκατάστασης συγκριτικά με τη χειρουργική επέμβαση (International Commission on Radiological Protection, 2000).
Η αναζήτηση νέων μεθόδων διαγνωστικής τεκμηρίωσης όγκων στην περιοχή κεφαλής και τραχήλου (ΠΚΤ) και η επιδίωξη της όσο το δυνατόν λιγότερης επιβάρυνσης των ασθενών, οδήγησαν στη χρήση της κατευθυνόμενης βιοψίας υπό ποικίλες απεικονιστικές μεθόδους.
Η κατευθυνόμενη υπό αξονικής τομογραφίας βιοψία αποτελεί μία μέθοδο προσπέλασης του όγκου στην ΠΚΤ, ώστε να αποφευχθεί η ανοιχτή βιοψία και να μειωθεί ο χρόνος νοσηλείας του ασθενή (Chojniak και συν. 2006).
Εφαρμόζεται για ογκόμορφες αλλοιώσεις της ΠΚΤ ή για μεταστατικές εντοπίσεις στις οποίες δεν ήταν δυνατόν να τεθεί διάγνωση με τη λήψη κυτταρολογικού υλικού με λεπτή βελόνη (Fine needle aspiration cytology-FNAC). Η τεχνική αποτελεί μία εναλλακτική λύση στις περιπτώσεις διαγνωστικής δυστοκίας, είτε γιατί η FNAC δεν ήταν διαγνωστική μετά από τουλάχιστον δύο προσπάθειες, είτε γιατί η διενέργεια FNAC εγκυμονούσε κινδύνους λόγω ανατομικής εντόπισης της υπό διερεύνηση βλάβης.
Σκοπός της εργασίας είναι η κατάθεση της εμπειρίας μας στην κατευθυνόμενη υπό αξονικής τομογραφίας βιοψία με βελόνη, την τελευταία τριετία, σε περιπτώσεις που παρουσίαζαν διαφοροδιαγνωστικές δυσκολίες.
Η τεχνική εφαρμόζεται από τους ιατρούς του τμήματος Ακτινοδιαγνωστικής περισσότερο από μία πενταετία, ενώ στην ΠΚΤ από το 2006.

ΥΛΙΚΟ – ΜΕΘΟΔΟΣ

Παρουσιάζουμε δέκα επιλεγμένες περιπτώσεις ασθενών με ογκόμορφες αλλοιώσεις στην ΠΚΤ, στις οποίες η συνήθης προσέγγιση με βιοψία με FNA ή FNA με υπερηχογραφική καθοδήγηση, δεν ήταν διαγνωστική. Καταγράφονται τα δημογραφικά στοιχεία των ασθενών, η εντόπιση της υπό εξέταση βλάβης, η τελική διάγνωση της νόσου, καθώς και η θεραπευτική αντιμετώπιση που εφαρμόστηκε (Πίνακας 1).
Οι ασθενείς στους οποίους εφαρμόστηκε η τεχνική αυτή εισάγονταν στο νοσοκομείο για νοσηλεία μίας ημέρας και ελέγχονταν εργαστηριακά (κυρίως ομάδα αίματος, Rh, έλεγχος αντισωμάτων για ηπατίτιδες - HIV,

INTRODUCTION

Over the past two decades, interventional radiology has impressively developed in diagnosis and partly replaced surgical intervention as the diagnostic approach to many diseases. This is mainly due to its minimum invasiveness, its rare and minor complications, as well as the rehabilitation time, which is much shorter than in surgical interventions (International Commission on Radiological Protection, 2000).
The search for new methods of diagnostic identification of lesions in the head and neck region (HNR), as well as the objective of creating the least possible discomfort for patients, led to the use of various imaging methods for guided needle biopsy.
Computed tomography guided needle biopsy is a technique used to access tumours in the HNR, and can help avoid open biopsy and reduce the patient's recovery time (Chojniak et al. 2006). The method is used in tumour-like lesions of the HNR or in metastatic sites where it is not possible to establish diagnosis by fine needle aspiration cytology (FNAC). This technique is an alternative in cases of diagnostic difficulty, either because FNAC has not produced a diagnosis after at least two attempts, or because FNAC has been considered dangerous due to the anatomic location of the lesion under investigation.
In this paper, we seek to present the experience we have gained in the past three years from using computed tomography guided needle biopsy in cases involving differential diagnostic difficulties. The technique has been used at the Department of Radiology for more than five years, while in the HNR it has been used since 2006.

MATERIAL – METHOD

In this paper, we present a selection of ten cases of tumour-like lesions in the HNR, in which the usual approach by FNA biopsy or ultrasound-guided FNA had not been diagnostic. The patients' demographic data, the location of the lesion under investigation, the final diagnosis of the disease, as well as the treatment that was carried out, are all summarised in Table 1.
The patients in whom this technique was used were hospitalised for one day and submitted to laboratory tests (mainly: blood type, Rh, antibody tests for hepatitis – HIV, blood-clotting mechanism, ECG).
The process of guided needle biopsy requires the harmonious and mutually supportive cooperation between an interventional radiologist, a maxillofacial surgeon and the patient. In order to insert the needle into the lesion, several attempts may be needed so that its tip will not exceed the tumour's limits, traumatize major vessels or injure adjacent structures. Its step-by-

Πίνακας 1.
Κλινικά στοιχεία των ασθενών που αντιμετωπίστηκαν με κατευθυνόμενη υπό CT βιοψία, για βλάβες στην ΠΚΤ

Α/Α	ΦΥΛΟ[1]	ΗΛΙΚΙΑ	ΕΝΤΟΠΙΣΗ	ΔΙΑΓΝΩΣΗ[2]	ΑΝΤΙΜΕΤΩΠΙΣΗ[3]
1.	Θ	72	ΥΠΟΚΡΟΤΑΦΙΑ	ΟΣΤΕΟΣΑΡΚΩΜΑ	Α/Θ + Χ/Θ
2.	Θ	84	ΠΑΡΩΤΙΔΑ	SCC	Χ/Α
3.	Θ	53	ΚΟΝΔΥΛΟΣ	ΑΓΓΕΙΑΚΟΣ ΟΣΤΙΚΟΣ ΟΓΚΟΣ	Χ/Α
4.	Α	65	ΠΛΑΓΙΟΦΑΡΥΓΓΙΚΑ	SCC	Χ/Α
5.	Α	65	ΠΑΡΩΤΙΔΑ	SCC ex PL. ADENOMA	Χ/Α
6.	Α	61	ΠΛΑΓΙΟΦΑΡΥΓΓΙΚΑ	ΛΕΜΦΩΜΑ	Χ/Θ
7.	Θ	60	ΠΡΟΣΠΟΝΔΥΛΙΚΑ	ΣΑΡΚΩΜΑ	Α/Θ + Χ/Θ
8.	Θ	21	ΚΟΝΔΥΛΟΣ	ΟΣΤΕΟΣΑΡΚΩΜΑ	Α/Θ + Χ/Θ
9.	Θ	70	ΟΠΙΣΘΟΓΝΑΘΙΑΙΑ	ΛΙΠΩΜΑ	Π
10.	Α	75	ΤΡΑΧΗΛΟΣ	SCC μεταστατικό	Χ/Α

1. Α: Άρρεν, Θ: Θήλυ 2. SCC: Καρκίνωμα από πλακώδες επιθήλιο 3. Χ/Α: Χειρουργική αντιμετώπιση, Α/Θ: Ακτινοθεραπεία, Χ/Θ: Χημειοθεραπεία, Π:Παρακολούθηση

Table 1.
Clinical data of the patients who were treated by CT-guided biopsy for lesions in the HNR

No.	GENDER[1]	AGE	LOCATION	DIAGNOSIS[2]	TREATMENT[3]
1.	F	72	SUBTEMPORAL	OSTEOSARCOMA	R/T + C/T
2.	F	84	PAROTID	SCC	S/T
3.	F	53	CONDYLE	VASCULAR BONE TUMOR	S/T
4.	M	65	TRANSPHARYNGEAL	SCC	S/T
5.	M	65	PAROTID	SCC EX PL. ADENOMA	S/T
6.	M	61	TRANSPHARYNGEAL	LYMPHOMA	C/T
7.	F	60	PREVERTEBRAL	SARCOMA	R/T + C/T
8.	F	21	CONDYLE	OSTEOSARCOMA	R/T + C/T
9.	F	70	RETROMANDIBULAR	LIPOMA	M
10.	M	75	NECK	METASTATIC SCC	S/T

1. M: Male, F: Female 2. SCC: Squamous Cell Carcinoma 3. S/T: Surgical treatment, R/T: Radiotherapy, C/T: Chemotherapy, M: Monitoring

πηκτικός μηχανισμός, ΗΚΓ).
Η διαδικασία της κατευθυνόμενης βιοψίας απαιτεί την αρμονική και αλληλοσυμπληρούμενη συνεργασία μεταξύ του επεμβατικού ακτινολόγου, του γναθοπροσωπικού χειρουργού, αλλά και του ασθενή. Για την τοποθέτηση της βελόνης εντός της βλάβης μπορεί να χρειαστούν επανειλημμένες εμπάρσεις, ώστε η άκρη της να μην υπερβεί τα όρια του όγκου, τρώσει μεγάλα αγγεία ή τραυματίσει γειτονικές δομές. Η βήμα προς βήμα προώθησή της είναι μία διαδικασία που απαιτεί προσοχή και εγρήγορση ώστε να μπορεί να ληφθεί η αναγκαία ποσότητα υλικού από τη βλάβη και να τεθεί η σωστή διάγνωση από τον παθολογοανατόμο. Το κάθε βήμα καθώς και η τελική θέση της βελόνης ελέγχεται κάθε φορά με τη λήψη νέας τομής αξονικής τομογραφίας (Εικ. 1α-δ). Ο χρόνος έκθεσης των ασθενών ήταν λιγότερος από 3΄ για κάθε έμπαρση, ενώ η όλη διαδικασία δεν υπερέβαινε τα 20΄. Σε όλες τις περιπτώσεις ελήφθησαν τουλάχιστον δύο δείγματα υλικού από τις βλάβες, ενώ επί αμφιβολίας για την επάρκεια του υλι-

step insertion requires great attention and alertness in order to obtain the necessary amount of material from the lesion, so that the histopathologist will be able to establish the correct diagnosis. Every step, as well as the needle's final position, are controlled by obtaining new CT images (Fig. 1a-d). The patient's exposure time was shorter than 3΄ for each insertion, while the whole process lasted less than 20΄ in total. In all cases, at least two samples were taken from the lesion, while in case of doubt about the adequacy of the material, up to four samples were obtained.
In all cases, the technique of multiple eccentric insertions through the same skin entrance point was used. For relatively superficial lesions, 18 Gauge needles were used; for deeper ones, Trucut needles were preferred (Fig. 2).
All patients were informed by both the interventional radiologist and the oral and maxillofacial surgeon about the advantages of this method, as well as about the possible complications (e.g. bleeding etc.) or the dis-

κού, γινόταν μέχρι τέσσερις λήψεις.
Σε όλες τις περιπτώσεις χρησιμοποιήθηκε η τεχνική των πολλαπλών έκκεντρων εμπάρσεων, από την ίδια όμως δερματική πύλη εισόδου. Χρησιμοποιήθηκαν για σχετικά επιφανειακές βλάβες βελόνες 18 Gauge, ενώ για βαθύτερες βλάβες βελόνες Trucut (Εικ. 2). Όλοι οι ασθενείς ενημερώθηκαν τόσο από τον επεμβατικό ακτινολόγο, όσο και από τον Στοματικό και Γναθοπροσωπικό Χειρουργό για τα πλεονεκτήματα της μεθόδου, αλλά και τις τυχόν επιπλοκές (όπως αιμορραγία κ.ά.) ή το δυσάρεστο συναίσθημα του πόνου από την έμπαρση της βελόνης. Σε όλους τους ασθενείς εφαρμόσθηκε τοπική αναισθησία με ξυλοκαϊνη 2%. Γενική αναισθησία δεν χρειάστηκε σε καμία από τις παρουσιαζόμενες περιπτώσεις, ούτε η χρήση ενδοφλέβια χορηγούμενων βραχείας διάρκειας οπιοειδών (Fentanyl®) για ελαφρά μέθη που βιβλιογραφικά εφαρμόζεται σε μη συνεργάσιμους ασθενείς (Gupta και συν. 2007).

ΑΠΟΤΕΛΕΣΜΑΤΑ

Η ομάδα των ασθενών που παρουσιάζεται περιλαμβάνει έξι γυναίκες και τέσσερις άνδρες, με ένα μέσο όρο ηλικίας τα 62.7 έτη και διακύμανση από 21 έως 84 έτη. Το 60% των περιπτώσεων (n=6) αφορούσε σε ογκόμορφες αλλοιώσεις του σπλαχνικού κρανίου, κυρίως στην παρωτίδα, ενώ 4 περιπτώσεις (ποσοστό 40%) αφορούσαν στην τραχηλική χώρα (Εικ. 3). Όπως προκύπτει και από τον Πίνακα 1, οι βλάβες που προσεγγίστηκαν αφορούσαν σε μία μεγάλη ποικιλία παθολογοανατομικών οντοτήτων. Αν και σε κάποιες περιπτώσεις υπήρχε η κλινική υποψία για συγκεκριμένες βλάβες και κάποιες διαφοροδιαγνωστικές πιθανότητες, εντούτοις σε κάθε περίπτωση ήταν αναγκαία μία ιστολογική τεκμηρίωση, έτσι ώστε να αποφασιστεί η αναγκαία και προβλεπόμενη θεραπευτική προσέγγιση. Σε μία περίπτωση (No. 3 στον Πίνακα 1), δεν τέθηκε διάγνωση με την κατευθυνόμενη βιοψία, παρόλο που η θέση της βελόνης ήταν στη σωστή θέση (Εικ. 4), οπότε η ασθενής υποβλήθηκε σε ανοιχτή βιοψία υπό γενική αναισθησία, που όμως και πάλι δεν ήταν διαγνωστική. Τελικά ο όγκος μπόρεσε να ταυτοποιηθεί μετά τη χειρουργική εξαίρεσή του, κατά την οποία η ασθενής υποβλήθηκε σε τμηματική γναθεκτομή και η ιστολογική απάντηση ανέφερε ότι επρόκειτο για ενδοοστικό αγγειακό όγκο.
Από τις λοιπές βλάβες, οι τέσσερις αφορούσαν στον τράχηλο, εκ των οποίων δύο ήταν καρκινώματα από πλακώδες επιθήλιο του τραχήλου, ένα πρωτοπαθές και ένα μεταστατικό, ένα σάρκωμα με προσπονδυλική εντόπιση και ένα λέμφωμα πλαγιοφαρυγγικά. Δύο βλάβες είχαν ως εντόπιση την παρωτίδα και αφορούσαν ένα καρκίνωμα από πλακώδες επιθήλιο και ένα πλειόμορφο αδένωμα με την υποψία, η οποία και επιβεβαιώθηκε, της κακοήθους εξαλλαγής. Τέλος υπήρξαν δύο

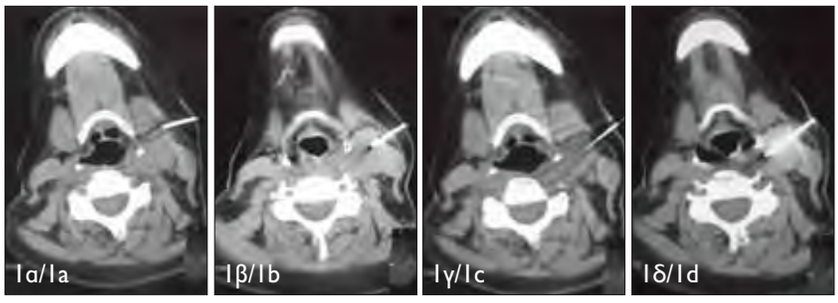

Εικ. 1α-δ: Τέσσερεις διαφορετικές λήψεις αξονικής τομογραφίας, όπου φαίνεται η σε 2 φάσεις βήμα προς βήμα προσέγγιση της βελόνας προς την βλάβη.
Fig. 1a-d: Four different CT images showing, step-by-step, how the needle approached the lesion in 2 phases.

Εικ. 2: Η βελόνα Trucut τοποθετημένη εντός την βλάβης.
Fig. 2: The Trucut needle placed into the lesion.

comfort and pain caused by the insertion of the needle. All patients received local anaesthesia (2% xylocaine). Neither general anaesthesia nor short-lasting injected opioids (Fentanyl®) were used to induce mild sedation. These methods, which according to the literature are used in non-cooperative patients (Gupta et al. 2007), were not deemed necessary in any of the cases presented here.

RESULTS

The group of patients presented in this paper includes six women and four men, with an average age of 62.7 years, ranging between 21 and 84 years of age. 60% of the cases (n=6) involved tumour-like lesions of the vis-

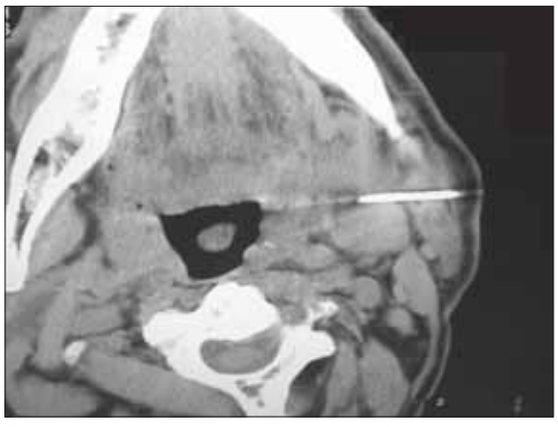

Εικ. 3: Η τελική θέση της βελόνης για τη λήψη βιοψίας από βλάβη της τραχηλικής χώρας, της οποίας το πόρισμα της ιστολογικής εξέτασης κατέδειξε Non Hodgkin λέμφωμα.
Fig. 3: The final position of the needle, ready to take a biopsy sample from the lesion of the neck region, which was identified as a Non Hodgkin lymphoma in the histological examination.

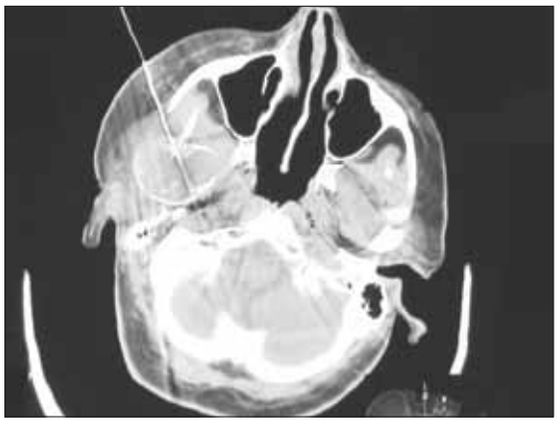

Εικ. 4: Βλάβη στη περιοχή του δεξιού κονδύλου που αποδείχθηκε ενδοοστικός αγγειακός όγκος.
Fig. 4: A lesion in the area of the right condyle, which was identified as an intraosseous vascular tumour.

σαρκώματα, ένα με εντόπιση στον κόνδυλο και ένα με υποκροτάφια εντόπιση, καθώς και ένα λίπωμα οπισθογναθιαία.
Όλοι οι ασθενείς ανταποκρίθηκαν στις απαιτήσεις της διαδικασίας, ενώ δεν καταγράφηκαν επιπλοκές. Η διαγνωστική ειδικότητα της κατευθυνόμενης βιοψίας υπό αξονική τομογραφία ήταν επιτυχής, αφού στο 90% των περιπτώσεων που παρουσιάζονται, μπόρεσε να τεθεί σωστή διάγνωση.

ΣΥΖΗΤΗΣΗ

Στις προσπάθειες που καταβάλλονται για τη διάγνωση ογκομόρφων αλλοιώσεων στην περιοχή κεφαλής και τραχήλου ή υποτροπών κακοήθων νεοπλασμάτων που χειρουργήθηκαν ή υποβλήθηκαν σε ακτινοθεραπεία, έχουν εφαρμοσθεί όλοι οι πιθανοί τρόποι ακτινολογικής διερεύνησης, όπως η υπερηχογραφία, η αξονική τομογραφία, η απεικόνιση με μαγνητικό συντονισμό και η τομογραφία εκπομπής ποζιτρονίων (PET).
Η αυξανόμενη δυνατότητα λήψης πολλαπλών τομών σε διάφορα επίπεδα καθώς και η δυνατότητα ανασυνδυασμού των εικόνων, έχουν οδηγήσει στην ευχερέστερη διαγνωστική προσέγγιση στην καθημερινή κλινική πράξη. Ανευρίσκονται βλάβες για τις οποίες δεν υπάρχει κλινική υποψία ή είναι ασυμπτωματικές, αλλά και αλλοιώσεις οι οποίες δεν εντοπίζονται με τον ενδοσκοπικό έλεγχο. Η διάγνωση δύσκολα προσβάσιμων ή εν τω βάθει αλλοιώσεων στην περιοχή κεφαλής και τραχήλου αποτελεί μία πρόκληση για κάθε κλινικό ιατρό. Περιοχές με μετεγχειρητικές ή μετά από ακτινοθεραπεία ινώσεις, είναι ένα πεδίο όπου η αναγκαιότητα της απεικόνισης είναι επιβεβλημένη, ειδικά όταν υπάρχει η υποψία υποτροπής. Η ταυτοποίηση με μεθόδους επεμβατικής ακτινολογίας καλοήθων νεοπλασμάτων, συγγενών δυσπλασιών, κακοήθων νεοπλασμάτων ή

ceral cranium, mainly the parotid, while 4 cases (40%) involved the neck region (Fig. 3).
According to Table 1, the lesions that were approached involved a large variety of pathologoanatomical entities. Although in some cases there were clinical suspicions about certain lesions, as well as certain differential diagnostic possibilities, histological confirmation was deemed necessary in all cases in order to determine the most appropriate treatment approach. In one of the cases (Table 1, No. 3), no diagnosis was established by means of guided biopsy, although the needle had been correctly positioned in the lesion (Fig. 4). Under general anaesthesia, the patient underwent open biopsy, which however was not diagnostic either. The tumour was finally identified after its surgical resection, whereby the patient underwent partial mandibulectomy. According to the histological findings, it was an intraosseous vascular tumour.
Four of the remaining lesions involved the neck, two of which were neck squamous cell carcinomas, a primary and a metastatic one. The third lesion was a prevertebral sarcoma and the fourth a lymphoma located transpharyngeally. Moreover, two lesions were located in the parotid, and involved a squamous cell carcinoma and a pleomorphic adenoma with suspected malignant transformation, which also was later confirmed. Last, there were two sarcomas, one of them located in the condyle and the other subtemporally, as well as a lipoma located retromandibularly.
All patients complied with the requirements of the procedure, and no complications were reported. The diagnostic accuracy of computed tomography guided needle biopsy was highly successful, since it helped establish a correct diagnosis in 90% of the cases presented here.

τοπικοπεριοχικής υποτροπής κακοήθων όγκων έχει ως αποτέλεσμα την αποφυγή χειρουργικών επεμβάσεων που θα μπορούσαν να τραυματίσουν μείζονα αγγεία και νεύρα της περιοχής (DelGaudio και συν. 2000).
Η υπερηχογραφικά καθοδηγούμενη FNAC αποτελεί μία καταξιωμένη μέθοδο για τη διάγνωση νοσημάτων του θυρεοειδούς, των σιαλογόνων αδένων, αλλά και των επιπολής τραχηλικών λεμφαδένων. Η μέθοδος δεν είναι χρήσιμη για τη διαγνωστική προσέγγιση αλλοιώσεων που βρίσκονται κοντά σε οστικές δομές και σε αεροπληθείς δομές της κεφαλής και του τραχήλου (McIvor και συν. 1994).
Η απεικόνιση μέσω μαγνητικού συντονισμού (MRI) προσφέρει άριστες λεπτομέρειες για βλάβες σε μαλακά μόρια, υπερτερεί της αξονικής τομογραφίας, όμως δεν παρέχει σχεδόν καμία πληροφορία για την οστική λεπτομέρεια. Η λήψη βιοψίας υπό MRI παρουσιάζει μία επιπλέον ιδιαιτερότητα, την ανάγκη χρήσης ειδικών εργαλείων συμβατών για εφαρμογές εντός του ισχυρού μαγνητικού πεδίου με το οποίο δεν αλληλεπιδρούν (Merkle και συν. 2000).
Παρ' όλα τα αναφερόμενα πλεονεκτήματά της, η υπό μαγνητική τομογραφία καθοδηγούμενη βιοψία, δεν έχει ακόμα ευρεία καταξίωση και διαδομένη χρήση, κυρίως λόγω του υψηλού κόστους και των τεχνικών ιδιαιτεροτήτων της (Merkle και συν. 2000).
Η υπό αξονική τομογραφία βιοψία, υπερτερεί στο ότι δεν εμφανίζει ποιοτικές αλλοιώσεις της εικόνας σε αεροπληθείς δομές του ανώτερου αναπνευστικού καθώς και στις οστικές δομές της κεφαλής και του τραχήλου. Αν και ορισμένες οστικές δομές μπορούν να εμφανίσουν σκληρυντικές αλλοιώσεις της εικόνας, αυτές μπορούν όμως να παρακαμφθούν μέσω λεπτών τομών στην απεικόνιση (Sack και συν. 1998).
Η μέθοδος που εφαρμόζουμε εμπεριέχει όλα τα πλεονεκτήματα που έχει η λήψη υλικού με λεπτή βελόνη για κυτταρολογική εξέταση (FNA), δηλαδή την ελάχιστη επεμβατικότητα, την χρήση λεπτών βελονών σε περιοχές με ευγενείς ανατομικές δομές και την απουσία εμφανούς ουλής. Επίσης, με τη χρήση του trucut λαμβάνεται ιστικός κύλινδρος από τη βλάβη, συνήθως ικανός για να τεθεί η διάγνωση χωρίς αμφιβολίες, κάτι που μπορεί να συμβεί όταν λαμβάνουμε μη επαρκές κυτταρολογικό υλικό.
Στις περιπτώσεις που δεν είναι διαγνωστική η μέθοδος αυτή ή το υλικό που ελήφθη δεν είναι επαρκές για την ακριβή ιστολογική ταυτοποίηση ενός κακοήθους νεοπλάσματος, προχωρούμε σε ανοιχτή βιοψία, όπως καταδεικνύει και η παρουσιαζόμενη περίπτωση No. 3.
Ο πόνος που σχετίζεται με τη διαδικασία είναι ελάχιστος όταν πραγματοποιείται υπό τοπική αναισθησία, καθιστώντας υπερβολική τη μέθη ή τη γενική αναισθησία.
Οι επιπλοκές που αναφέρονται από τη μέθοδο είναι συνήθως ελάσσονος σημασίας και περιλαμβάνουν

DISCUSSION

In order to diagnose tumour-like lesions in the head and neck region or recurrent malignant neoplasms that had been subjected to surgical operations or radiotherapy, all possible methods of radiological investigation have been used, such as ultrasonography, computed tomography, magnetic resonance imaging and positron emission tomography (PET).
Our increased capacity to obtain multiple slices at various levels, as well as our ability to recompose images, have facilitated diagnosis in everyday clinical practice. It is possible to discover lesions for which there is no clinical suspicion or even are asymptomatic, as well as lesions that cannot be detected by endoscopic examination. The diagnosis of lesions that are difficult to access or lie deep in the head or neck region, pose a challenge to every clinician. In areas where post-operation or post-radiation fibroses are present, imaging is necessary, especially when suspicion of recurrence is raised. The identification of benign lesions, congenital dysplasias, malignant neoplasms or locoregional recurrence of malignant tumours can help avoid surgical interventions, which could injure major vessels or nerves of the region (DelGaudio και συν. 2000). Ultrasound-guided FNAC is a useful method in diagnosing diseases of the thyroid, salivary glands, as well as superficial cervical lymph nodes. However, the method is not useful in the diagnosis of lesions which are located close to bone structures and air-containing structures in the head and neck region (McIvor et al. 1994).
Magnetic resonance imaging (MRI) provides excellent detailed information on lesions in soft tissues, and has more advantages than computed tomography. However, it provides almost no information on osseous details. Obtaining biopsies by means of MRI also involves another specific aspect, i.e. the necessity to use special tools that can be utilised in the strong magnetic field, with which they do not interact (Merkle et al. 2000).
Despite the reported advantages of computed tomography guided needle biopsy, it has not yet achieved widespread acceptance and use, mainly due to its high cost and technical challenges (Merkle et al. 2000).
One of the main advantages of computed tomography guided needle biopsy is that it does not involve qualitative alterations of the images in air-containing structures of the upper respiratory system, or in bone structures of the head and neck region. Although in certain bone structures there might be sclerotic alterations, these alterations can be avoided by acquiring thinner slices in imaging (Sack et al. 1998).
The method we use involves all the advantages of obtaining material by fine needle aspiration (FNA) cytology, i.e. minimum invasiveness, the use of thin nee-

πόνο, παρασυμπαθητικοτονία, επιμόλυνση και αιμορραγία (Charboneau και συν. 1990).

Στις περιπτώσεις που παρουσιάζονται δεν εμφανίστηκε καμία σημαντική επιπλοκή, πλην ηπίου πόνου στις 6 από τις δέκα περιπτώσεις, που αντιμετωπίσθηκε με ήπια αναλγητικά. Όλοι οι ασθενείς παρέμειναν σε 24ωρη παρακολούθηση για προληπτικούς λόγους.

Έχουν αναφερθεί διασπορά της νόσου κατά τη βιοψία, πνευμοθώρακας, σημαντική αιμορραγία και θάνατος. Τα ποσοστά των επιπλοκών αυτών που αναφέρονται στη βιβλιογραφία κυμαίνονται χαμηλά, από 0.003–0.031% των ασθενών, ενώ οι επιπλοκές αυτές φαίνεται να σχετίζονται άμεσα με το μέγεθος της χρησιμοποιούμενης βελόνας (Welch και συν. 1989).

Πιστεύεται ότι η χρήση βελονών διαμέτρου έως 18 Gauge, ελαχιστοποιεί τους κινδύνους εμφάνισης επιπλοκών, όπως είναι ο τραυματισμός σημαντικού νευρικού στελέχους ή μεγάλου αγγείου, αν και η πιθανότητα αυτή δεν μπορεί να αποκλειστεί (Sherman και συν. 2004).

Για να αξιολογηθεί ο κίνδυνος της ακτινοβολίας του ασθενούς κατά τη διάρκεια της διαδικασίας το ρεαλιστικότερο δοσομετρικό μέγεθος αποτελεί η μέγιστη δερματική δόση (Teeuwisse και συν. 2001).

Στις περισσότερες περιπτώσεις, η διατήρηση της δερματικής δόσης εισόδου (ESD entrance skin dose) αρκετά πιο χαμηλά από τη μέγιστη ποσότητα ακτινοβολίας που χρειάζεται για την εμφάνιση ερυθήματος, και η οποία είναι στα 2 Gy, μπορεί να θεωρηθεί ασφαλής για την αποφυγή των βλαβερών συνεπειών για τους περισσότερους ιστούς και όργανα (Wagner και συν. 1994). Έχει περιγραφεί ότι κατά τη διάρκεια των καθοδηγούμενων υπό CT βιοψιών, οι επαναλαμβανόμενες εκθέσεις στην ακτινοβολία, που γίνονται στην ίδια ανατομική θέση του ασθενούς, οδηγούν σε σχετικά υψηλές, τοπικά δερματικές δόσεις. Υπό την έννοια αυτή, υπάρχει ανησυχία για το μέγεθος της δερματικής βλάβης που μπορεί να εμφανιστεί, όταν υπάρχει υπέρβαση των επιπέδων των κατώτατων επιτρεπτών ορίων και οι οποίες είναι κυρίως το ερύθημα ή η αλωπεκία (Wagner, 2000). Σε κανένα από τους ασθενείς μας δεν παρατηρήσαμε κάποια από τις αναφερόμενες επιπλοκές.

Θα πρέπει να σημειωθεί ότι η όλη διαδικασία απαιτεί την αγαστή συνεργασία του ασθενούς, που είναι μία αναγκαία συνθήκη για την επιτυχία της εκάστοτε προσπάθειας. Είναι προφανές ότι δεν είναι όλοι οι ασθενείς ικανοί να αντεπεξέλθουν σε μία τόσο επίμονη διαδικασία και έγκειται στην ικανότητα του εκάστοτε κλινικού ιατρού να σκιαγραφήσει το ψυχολογικό προφίλ του υποψηφίου για κατευθυνόμενη βιοψία.

dles in areas with tender anatomical structures and no visible scarring. Moreover, by means of a trucut, a tissue cylinder is obtained from the lesion, which is usually enough to establish diagnosis, without the doubts that might arise when the amount of cytological material obtained is not enough. In case this method is not diagnostic or the material obtained is not enough to enable precise histological identification of a malignant neoplasm, we proceed to open biopsy, as indicated in case No. 3.

Pain is minimal if the procedure is performed under local anaesthesia, which means that sedation or general anaesthesia are unnecessary.

Complications that might arise from the procedure are usually minor, including pain, parasympatheticotony, infections, and bleeding (Charboneau et al. 1990).

In the 10 cases presented here, no significant complications were observed, except for mild pain in 6 of them, which was treated with mild painkillers. After the examination, all patients were monitored for 24 hours, for preventive reasons.

Generally, the following complications have been reported: tumour dissemination from the biopsy, pneumothorax, severe bleeding and death. According to the relevant literature, the incidence of complications is low (in 0.003 to 0.031% of the patients), while it also appears that the size of the needle used in the procedure is directly related to these complications (Welch et al. 1989).

It is believed that the use of needles that have diameter up to 18 Gauge can minimise the risk of complications, such as injuries of an important nerve branch or large vessel, although this possibility cannot be ruled out completely (Sherman et al. 2004).

To evaluate the risk of radiation exposure to the patient during the process, maximum skin dose is the most realistic dose indicator (Teeuwisse et al. 2001).

In most cases, maintaining entrance skin dose (ESD) significantly below the threshold for radiation-induced erythema (2 Gy) is considered a safe practice, which helps prevent harmful effects on most tissues and organs (Wagner et al. 1994). It has been reported that, during CT guided needle biopsies, repeated exposure to radiation at the same anatomic site of the patient leads to relatively high local skin doses. In that sense, there are concerns about the size of the skin lesions that might be caused, when the threshold value is exceeded – mainly erythema or alopekia (Wagner, 2000). We did not observe any of the above-mentioned complications in our patients.

It should be noted that this whole procedure requires the patient's full cooperation – a necessary precondition for the success of every diagnostic attempt. It is clear that not all patients are able to deal with such a painful procedure, and it rests in the clinician's ability to

ΣΥΜΠΕΡΑΣΜΑΤΑ

Η υπό αξονική τομογραφία καθοδηγούμενη βιοψία με βελόνη είναι μία ασφαλής, καλά αποδεκτή από τον ασθενή, αλλά και επακριβής μέθοδος για τη διάγνωση ογκόμορφων αλλοιώσεων στην περιοχή κεφαλής και τραχήλου. Εφαρμόζεται σε βλάβες οι οποίες είναι δύσκολα προσπελάσιμες με άλλες διαγνωστικές μεθόδους. Το χαμηλό στη βιβλιογραφία αναφερόμενο ποσοστό διαγνωστικού λάθους έγκειται στην ικανότητα των παθολογοανατόμων να θέσουν διάγνωση και στη βελτίωση των τεχνικών απεικόνισης και λήψης βιοψίας με βελόνη. Η μέθοδος λοιπόν αποτελεί ένα επιπλέον διαγνωστικό μέσο στην κλινική πράξη του νοσοκομείου και μία ασφαλή προσέγγιση στα χέρια έμπειρων επεμβατικών ακτινολόγων και γναθοπροσωπικών χειρουργών.

determine the physiological profile of the guided biopsy candidate.

CONCLUSIONS

Computed tomography guided needle biopsy is a safe, well-tolarated and accurate procedure used to diagnose tumour-like lesions in the head and neck region. It is used in lesions that are difficult to access by other diagnostic methods. The low rate of diagnostic errors that is reported in literature rests in the histopathologist's ability to establish diagnosis and the improvements in imaging and needle biopsy techniques. Computed tomography guided needle biopsy is an additional diagnostic tool in hospital clinical practice and a safe technique in the hands of experienced interventional radiologists and maxillofacial surgeons.

ΒΙΒΛΙΟΓΡΑΦΙΑ/REFERENCES

1. Charboneau JW, Reading CC, Welch TJ. CT and sonographically guided needle biopsy: current techniques and new innovations. Am J Roentgenol 154:1–10,1990
2. Chojniak R, Isberner RK, Viana LM, Yu LS, Aita AA, Soares FA. Computed tomography guided needle biopsy: experience from 1,300 procedures. Sao Paulo Med J 124(1):10-4,2006
3. DelGaudio JM, Dillard DG, Albritton FD, Hudgins P, Wallace VC, Lewis MM. Computed tomography--guided needle biopsy of head and neck lesions. Arch Otolaryngol Head Neck Surg 126(3):366-70,2000
4. Gupta S, Henningsen JA, Wallace MJ, Madoff DC, Morello FA Jr, Ahrar K, Murthy R, Hicks ME. Percutaneous biopsy of head and neck lesions with CT guidance: various approaches and relevant anatomic and technical considerations. Radiographics 27(2):371-90,2007
5. International Commission on Radiological Protection. Avoidance of radiation injuries from medical interventional procedures, ICRP publication 85. Ann ICRP 30:2, 10–14,2000
6. McIvor NP, Freeman JL, Salem S, Elden L, Noyek AM, Bedard YC. Ultrasonography and ultrasound-guided fine-needle aspiration biopsy of head and neck lesions: a surgical perspective. Laryngoscope 104:669-674,1994
7. Merkle EM, Lewin JS, Aschoff AJ, Stepnick DW, Duerk JK, Lanzieri CF, Strauss M. Percutaneous magnetic resonance image-guided biopsy and aspiration in the head and neck. Laryngoscope 110:382–385, 2000
8. Sack MJ, Weber RS, Weinstein GS, Chalin AA, Nisenbaum HL, Yousem DM. Image guided fine-needle aspiration of the head and neck: five years' experience. Arch Otolaryngol Head Neck Surg 124:1155-1161,1998
9. Sherman PM, Yousem DM, Loevner LA. CT-Guided Aspirations in the Head and Neck: Assessment of the First 216 Cases. Am J Neuroradiol 25(9):1603-7,2004
10. Teeuwisse WM, Geleijns J, Broerse JJ, Obermann WR, van Persijn van Meerten EL. Patient and staff dose during CT guided biopsy, drainage and coagulation. Br J Radiol. 74(884):720-6,2001
11. Wagner LK, Eifel PJ, Geise RA. Potential biological effects following high X-ray dose interventional procedures. J Vasc Interv Radiol 5:71–84,1994
12. Wagner LK. CT fluoroscopy: another advancement with additional challenges in radiation management. Radiology 216:9–10,2000
13. Welch TJ, Sheedy PF II, Johnson CM, Stephens DH. CT-guided biopsy: prospective analysis of 1,000 procedures. Radiology 171:493–496,1989

Διεύθυνση επικοινωνίας:
Ντομουχτσής Άρης
Πηλέως 4
54633 Θεσσαλονίκη
Τηλ. & Fax.: 2310 262749
e-mail: kyrconst@otenet.gr

Address:
Ntomouchtsis Aris
4 Pileos Str.
54633 Thessaloniki, Greece
Tel. & Fax: 0030 2310 262749
e-mail: kyrconst@otenet.gr