Παράγοντες που συμβάλλουν στην αποδοχή εξωστοματικών προσθέσεων από τον ασθενή. Παρουσίαση περίπτωσης

Γρηγόρης ΠΟΛΥΖΩΗΣ[1], Ειρήνη ΚΑΡΑΜΠΟΥΤΑ-ΒΟΥΛΓΑΡΟΠΟΥΛΟΥ[2], Άρτεμις ΝΙΑΡΧΟΥ[3], Πολυξένη ΝΤΑΛΑ[3]

Εργαστήριο Προσθετικής (Κινητή Προσθετική), Οδοντιατρική Σχολή Πανεπιστημίου Αθηνών

Factors contributing to the acceptance of extraoral prostheses by the patient. A case report

Grigoris POLYZOIS, Irini KARABOUTA-VOULGAROPOULOU, Artemis NIARCHOU, Polyxeni NTALA

Department of Prosthodontics (Movable Prosthodontics), Dental School of Athens, Greece

Ενδιαφέρουσα περίπτωση
Case report

ΠΕΡΙΛΗΨΗ: Τα γναθοπροσωπικά ελλείμματα μπορεί να οφείλονται σε τραύμα, συγγενείς ανωμαλίες ή σε χειρουργική αφαίρεση νεοπλασιών. Η αποκατάστασή τους πραγματοποιείται είτε χειρουργικά είτε προσθετικά ανάλογα με την θέση, το μέγεθος, τα αίτια, την σοβαρότητα, την ηλικία και την επιθυμία του ασθενούς. Σε αρκετές περιπτώσεις η προσθετική αποκατάσταση αποδεικνύεται αποτελεσματική εναλλακτική λύση όταν η αισθητική και η λειτουργικότητα δεν μπορούν να επιτευχθούν ικανοποιητικά χειρουργικά. Στα ελλείμματα αυτιού, η μειωμένη συγκράτηση που προσφερόταν από τις συγκολλητικές ουσίες και τα μηχανικά μέσα, επιλύθηκε με την χρήση των οστεοενσωματούμενων εμφυτευμάτων. Η σύνδεση των εμφυτευμάτων με την πρόσθεση επιτυγχάνεται με μαγνήτες, με δοκό ή με την βοήθεια σφαιρικών συνδέσμων. Η επιτυχημένη αποκατάσταση των ελλειμμάτων αυτιού με τις προσθέσεις αυτές εξαρτάται από την σωστή γνώση των αρχών της αρμονίας του προσώπου, την σωστή επιλογή και ανάμειξη χρωμάτων, την συγκράτηση, την ακρίβεια εφαρμογής των ορίων, το βάρος της πρόσθεσης, την αντοχή του υλικού και την βιοσυμβατότητά του. Σκοπός αυτής της εργασίας είναι η παρουσίαση των παρεμβάσεων που έγιναν για την αντικατάσταση μιας προϋπάρχουσας πρόσθεσης αυτιού με σκοπό την αύξηση της συγκράτησης, της σταθερότητας, την προαγωγή της αισθητικής εμφάνισης της πρόσθεσης και την βελτίωση της ποιότητας ζωής του ασθενούς.

ΛΕΞΕΙΣ ΚΛΕΙΔΙΑ: πρόσθεση αυτιού, εμφυτεύματα, συγκράτηση, μαγνήτες, δοκός, αποδοχή πρόσθεσης.

[1]*Αναπλ. Καθηγητής Κινητής Προσθετικής ΕΚΠΑ*
[2]*Αναπλ. Καθηγήτρια ΣΓΠΧ, ΑΠΘ*
[3]*Οδοντίατρος*

Παρελήφθη: 20/03/2011 - Έγινε δεκτή: 25/05/11

SUMMARY: Maxillofacial defects can be caused by trauma, congenital disorders or ablative tumour surgery. Reconstruction of such defects can be achieved either surgically or prosthetically, depending on their site, size, aetiology and severity, as well as the patient's age and desire. When aesthetic and functional demands cannot be surgically met, prosthetic reconstruction can prove to be an efficient alternative to surgery. In ear defects, the use of osseointegrated implants can solve the problem of limited retention provided by adhesives and mechanical means. In this case, retention is achieved by means of magnets, bar-clip constructions, or ball attachments. The success of extraoral prosthetic rehabilitation depends on the sound knowledge of the principles governing facial harmony, colour selection and mixture, retention, adaptation, prosthesis weight, durability and biocompatibility. The aim of this article is to present the modifications made to an ear prosthesis replacement in order to increase retention and stability, improve the aesthetic outcome and promote the patient's quality of life.

KEY WORDS: ear prosthesis, implants, retention, magnets, bar, patient's acceptance.

Paper received: 20/03/2011 - Accepted: 25/05/11

ΕΙΣΑΓΩΓΗ

Τα γναθοπροσωπικά ελλείμματα μπορεί να οφείλονται σε τραύμα, συγγενείς ανωμαλίες ή σε χειρουργική αφαίρεση νεοπλασιών. Γενικά τα ελλείμματα αυτά μπορεί να έχουν άμεσο αντίκτυπο στην εμφάνιση, την ομιλία, την ψυχολογία, την ποιότητα ζωής και την κοινωνική συμπεριφορά του ασθενούς (Scolozzi and Jaques, 2004). Ειδικά η απώλεια αυτιού επηρεάζει την ακοή επειδή το πτερύγιο συγκεντρώνει τους ήχους και τους κατευθύνει στον ακουστικό πόρο. Στα φυσικά αυτιά, το πτερύγιο αυξάνει ελαφρώς τους ήχους χαμηλής συχνότητας και βοηθάει στον εντοπισμό των ήχων σε συνδυασμό με το άλλο αυτί (Menner, 2003).

Η αποκατάσταση των ελλειμμάτων πραγματοποιείται είτε χειρουργικά είτε προσθετικά ανάλογα με την θέση, το μέγεθος, τα αίτια, την σοβαρότητα, την ηλικία και την επιθυμία του ασθενούς (Karakoca και συν. 2010). Η χειρουργική αποκατάσταση του αυτιού είναι μια χρονοβόρα και επίπονη διαδικασία που περιλαμβάνει πολλαπλά στάδια πλαστικής χειρουργικής (Lovely και συν. 2010). Στις περισσότερες περιπτώσεις η προσθετική αποκατάσταση αποδεικνύεται αποτελεσματική εναλλακτική λύση όταν η αισθητική και η λειτουργικότητα δεν μπορούν να επιτευχθούν ικανοποιητικά χειρουργικά (Scolozzi and Jaques, 2004). Η λειτουργικότητα της πρόσθεσης εξαρτάται από τα υλικά κατασκευής και τις προσδοκίες του ασθενούς. Τό υλικό που χρησιμοποιείται συνήθως σήμερα στις προσθέσεις αυτιού είναι η σιλικόνη καί σπανιότερα το ακρυλικό, σε αποχρώσεις που να εναρμονίζονται αισθητικά με την γύρω περιοχή (Hatamleh και συν. 2010).

Το πρόβλημα που συνήθως παρουσιάζεται σε αυτές τις προσθέσεις αφορά στη συγκράτησή τους. Η απλούστερη μέθοδος που έχει χρησιμοποιηθεί είναι η συγκράτηση του αυτιού πάνω στον σκελετό γυαλιών. Ωστόσο η μετατόπιση του σκελετού κατά την χρήση του οδηγεί στην παρουσία κενού μεταξύ του προσώπου και της πρόσθεσης μειώνοντας έτσι το αισθητικό αποτέλεσμα (Johnson και συν. 2000, Lovely και συν. 2010). Σε ασθενείς που παρουσιάζουν πλην του ελλείμματος και ανατομικές εσοχές, η συγκράτηση μπορεί να επιτευχθεί με μαλακά πτερύγια σιλικόνης τα οποία εισχωρούν στις περιοχές αυτές προσφέροντας συγκράτηση. Παρόλα αυτά η πίεση από τα πτερύγια μπορεί να επιφέρει τραυματισμό των γύρω ιστών που δεν γίνεται πάντα αντιληπτός από τον ασθενή (Johnson και συν. 2000). Άλλο τρόπο συγκράτησης προσφέρουν οι συγκολλητικές ουσίες σε μορφή σπρέι είτε σε υγρό. Αυτές διατηρούν την πρόσθεση στην θέση της για πολλές ώρες, αποτελούν σχετικά οικονομικό και εύχρηστο μέσο αλλά απαιτούν τακτική επανεφαρμογή ενώ οι χημικές ουσίες που χρησιμοποιούνται για τον καθαρισμό τους προκαλούν συχνά αντιδράσεις και ερεθισμούς στο δέρμα, δυσκολία στη διατήρηση της

INTRODUCTION

Maxillofacial defects can be caused by trauma, congenital disorders or ablative tumour surgery. These defects can have a direct impact on the patient's appearance, speech, psychology, quality of life and social behaviour (Scolozzi and Jaques, 2004). Particularly the loss of an ear affects an individual's hearing capacity, since the pinna is the organ that collects sound and directs it into the auditory canal. In natural ears, the pinna slightly amplifies low-frequency sounds and helps localise sounds in tandem with the other ear (Menner, 2003).

Reconstruction of defects can be achieved either surgically or prosthetically, depending on the site, size, aetiology, and severity, as well as the patient's age and desire (Karakoca et al. 2010). The surgical reconstruction of an ear is a long and painful procedure involving multiple stages of plastic surgery (Lovely et al. 2010). When aesthetic and functional demands cannot be surgically met, prosthetic reconstruction can prove to be an efficient alternative to surgery (Scolozzi and Jaques, 2004). The functionality of prosthesis depends on the construction materials and the patient's expectations. Nowadays, the material used most often in ear prostheses is silicone, and less frequently, acrylic in colour tones matching the surrounding area (Hatamleh et al. 2010).

Retention is a common problem in these prostheses. The simplest method that has been used is the retention of the ear on spectacle frames. However, the displacement of the frames upon their use leads to the creation of a gap between the face and the prosthesis, thus undermining the aesthetic result (Johnson et al. 2000, Lovely et al. 2010). In patients who also have anatomical orifices besides the defect, retention can be achieved by means of soft silicone pinnas inserted in these orifices and retained there. However, the pressure induced by these pinnas might injure the adjacent tissues, without the patient always being aware of it (Johnson et al. 2000). Another way of retaining a prothesis is by using medical adhesives in the form of sprays or fluids. These materials can help keep the prosthesis in its position for many hours, while they are a relatively cheap and easy-to-use option. However, they require repeated applications, and the chemical substances used to remove them can cause reactions and irritation to the skin, difficulties in maintaining the hygiene of the area and intolerance (Brecht, 1997, Wright et al. 2008).

A landmark in the improvement of extraoral prosthesis retention was the introduction of osseointegrated implants into dentistry by Brånemark in the 1980s. Tjellström et al. (1983 and 1985) reported their five-year experience in the use of osseointegrated implants in the temporal region and the attachment to them of

υγιεινής της περιοχής και δυσανεξία στον ασθενή (Brecht, 1997, Wright και συν. 2008).

Σταθμό στην βελτίωση της συγκράτησης των εξωστοματικών προσθέσεων αποτέλεσε η είσοδος στην οδοντιατρική των οστεοενσωματούμενων εμφυτευμάτων την δεκαετία του 1980 από τον Brånemark. Ο Tjellström και συν. (1983 και 1985) ανέφεραν την πενταετή εμπειρία τους στην χρήση των οστεοενσωματούμενων εμφυτευμάτων στην κροταφική περιοχή και τη στήριξη σε αυτά προσθέσεων με την βοήθεια συγκρατητικών στοιχείων. Το αναφερόμενο από τους ανωτέρω ποσοστό επιτυχίας των προσθέσεων αυτιού με εμφυτεύματα ήταν πάνω από 99% μέσα σε διάστημα πέντε ετών. Τα πλεονεκτήματα αυτών των προσθέσεων σε σύγκριση με τις προαναφερθείσες επιλογές (χρήση συγκολλητικών ουσιών ή μηχανικών μέσων), είναι η εύκολη και γρήγορη τοποθέτησή τους και η αυξημένη συγκράτηση ενώ ταυτόχρονα αποφεύγεται ο αποχρωματισμός και η αποδόμηση του υλικού της πρόσθεσης καθώς και ο ερεθισμός του δέρματος. Καθώς τα όρια της πρόσθεσης μπορεί να κατασκευαστούν πολύ λεπτά, βελτιώνεται η εφαρμογή και το αισθητικό αποτέλεσμα προάγοντας έτσι την αυτοπεποίθηση και ποιότητα ζωής των ασθενών (Johnson και συν. 2000, Schoen και συν. 2001, Gumieiro και συν. 2009, Demir και συν. 2010). Η σύνδεση των εμφυτευμάτων με την πρόσθεση μπορεί να επιτευχθεί με μαγνήτες, με δοκό ή με την βοήθεια σφαιρικών συνδέσμων (Thomas, 1995, Johnson και συν. 2000, De Souza and Mattos, 2008, Karakoca και συν. 2008, Goiato και συν. 2009α, Dos Santos και συν. 2010, Lovely, 2010). Ωστόσο στις προσθέσεις επί εμφυτευμάτων ιδιαίτερη προσοχή πρέπει να δίνεται στην διατήρηση της υγιεινής της περιοχής λόγω της περιορισμένης ορατότητας των συγκρατητικών στοιχείων από τον ασθενή (Thomas, 1995).

Εκτός από την συγκράτηση πολύ σημαντική είναι και η αισθητική εμφάνιση της πρόσθεσης. Το χρώμα πρέπει να εναρμονίζεται με τους ιστούς της γύρω περιοχής και με το φυσικό αυτί ενώ το σχήμα, το μέγεθος, η υφή και ο προσανατολισμός της πρόσθεσης αποτελούν σημαντικούς παράγοντες που συμβάλλουν στην καλή ψυχολογία του ασθενούς και επομένως στην αποδοχή της πρόσθεσης (Wright, 2008, Dos Santos και συν. 2010).

Σκοπός της εργασίας αυτής είναι η παρουσίαση των παρεμβάσεων που έγιναν για την ολοκληρωμένη αντικατάσταση μιας προϋπάρχουσας πρόσθεσης αυτιού σε μία περίπτωση ασθενή.

ΠΕΡΙΓΡΑΦΗ ΠΕΡΙΠΤΩΣΗΣ

Νεαρός ασθενής προσήλθε με σκοπό την αντικατάσταση πρόσθεσης δεξιού αυτιού από σιλικόνη, που στηριζόταν με την βοήθεια μαγνητών σε τρία εμφυτεύματα (χειρουργική τοποθέτηση Ε, Κ-Β) (Εικ. 1α,β) και η

prostheses by means of retentive elements. The success rate of ear prostheses involving implants reported by these authors was above 99% within a period of 5 years. The advantages of these prostheses over the options mentioned above (use of adhesives or mechanical fasteners) are their easy and fast application and increased retention, while at the same time they help prevent discoloration and degradation of the prosthesis material, as well as skin irritation. As prosthesis limits can be fabricated to be very thin, the fit and aesthetic result can be improved, thus boosting the patient's self-confidence and promoting his or her quality of life (Johnson et al. 2000, Schoen et al. 2001, Gumieiro et al. 2009, Demir et al. 2010). The attachment of implants to the prosthesis can be achieved by means of magnets, bar-clip systems, or ball attachments (Thomas, 1995, Johnson et al. 2000, De Souza and Mattos, 2008, Karakoca et al. 2008, Goiato et al. 2009a, Dos Santos et al. 2010, Lovely, 2010). However, in prostheses on implants, particular attention has to be paid to maintaining the hygiene of the region due to the limited visibility of the retentive elements to the patient (Thomas, 1995).

Besides retention, the aesthetic appearance of the prosthesis is also very important. The colour shade has to match that of the adjacent tissues and natural ear, while the shape, size, texture and orientation of the prosthesis are key to the patient's good psychology, and thus to the acceptance of the prosthesis (Wright, 2008, Dos Santos et al. 2010).

The aim of this article is to present the procedures used to comprehensively replace a pre-existing ear prosthesis in a patient.

CASE REPORT

A young male patient presented to have a silicone ear prosthesis (right ear) replaced. That prosthesis was retained by means of magnets on three implants (surgical placement by I. K-B) (Fig. 1a, b) and was neither aesthetically nor functionally accepted by the patient himself. The clinical examination revealed clear differences in the anatomy and colour between the prosthesis (right) and the natural ear (left) (Fig. 1c, d). Having discussed the different alternatives available to improve the retention and aesthetic performance of the prosthesis, rehabilitation was carried out, involving the following stages:

First, a piece of cotton was inserted in the auditory canal of the natural ear and the entire area was covered with vaseline, and then a imprint was taken using alginate and quick drying plaster (Fig. 2). To correctly align the prosthesis with the natural ear, a dark blue pencil was used to mark reference points in the defect area, such as the uppermost tip of the pinna, the lowest tip

Εικ. 1α: Το έλλειμμα του αυτιού με τους μαγνήτες.
Fig. 1a: The ear defect and magnets.

Εικ. 1β: Εσωτερική πλευρά του τεχνητού αυτιού.
Fig. 1b: The inner side of the artificial ear.

Εικ. 1γ: Αρχική πρόσθεση ασθενούς.
Fig. 1γ: The patient's initial prosthesis.

Εικ. 1δ: Αριστερό αυτί του ασθενούς.
Fig. 1d: The patient's left ear.

οποία πρόσθεση δεν ήταν αποδεκτή από τον ίδιο αισθητικά και λειτουργικά. Κατά την κλινική εξέταση ήταν εμφανής η ανατομική και χρωματική διαφορά σε σχέση με το αριστερό του αυτί (Εικ. 1γ,δ). Αφού συζητήθηκαν οι εναλλακτικές λύσεις για την βελτίωση της συγκράτησης της πρόσθεσης και την καλύτερη αισθητική της απόδοση, ακολούθησε η αποκατάσταση που περιλάμβανε τα ακόλουθα στάδια:

Έγινε πρώτα η λήψη αποτυπώματος με αλγινικό και ταχύπηχτη γύψο από το φυσικό αυτί, αφού τοποθετήθηκε βαμβάκι στον ακουστικό πόρο και έγινε επάλειψη όλης της περιοχής με βαζελίνη (Εικ. 2). Για τον σωστό προσανατολισμό της πρόσθεσης με το φυσικό αυτί, στην περιοχή του ελλείμματος σημειώθηκαν με μελανί μολύβι στοιχεία αναφοράς όπως το άνω άκρο του πτερυγίου, το κάτω άκρο του λοβού, το επίπεδο Φρανκφούρτης που διέρχεται από τον τράγο και το υποκόγχιο σημείο και τέλος ο επιμήκης άξονας κλίσης του αυτιού.

Στην συνέχεια έγινε η αφαίρεση των υπαρχόντων κολοβωμάτων με τους μαγνήτες και η τοποθέτηση νέων κολοβωμάτων κατάλληλων για την κατασκευή δοκού πάνω στα εμφυτεύματα (Εικ. 3). Ακολούθησε η εφαρμογή των αναλόγων αποτύπωσης/μεταφοράς και η λήψη αποτυπώματος του ελλείμματος με πολυαιθέρα και ταχύπηχτη γύψο. Στο αποτύπωμα τοποθετήθηκαν τα εργαστηριακά ανάλογα (Εικ. 4) και ακολούθησε η κατασκευή του εκμαγείου εργασίας από υπέρσκληρη γύψο. Τρία τμήματα προκατασκευασμένης δοκού στρογγυλής διαμέτρου 1,9 mm κολλήθηκαν με laser στα κολοβώματα. Στη δοκό προσαρτήθηκαν τρεις σύνδεσμοι ακριβείας και το σύστημα δοκιμάστηκε στο πρόσωπο όπου ελέγχθηκε η παθητική εφαρμογή του. Στο εκμαγείο εργασίας γύρω από τα κολοβώματα και τη δοκό τοποθετήθηκε κερί για την διατήρηση χώρου μεταξύ της πρόσθεσης και των υποκείμενων ιστών. Στην συνέχεια κατασκευάστηκε ένας σκελετός από αυτοπολυμεριζόμενη ακρυλική ρητίνη στον οποίο προσαρτήθηκαν οι σύνδεσμοι που εφήρμοζαν στην δοκό (Εικ. 5α, β).

Το κέρινο πρόπλασμα σκαλίστηκε με σημείο αναφοράς το περίγραμμα και το μέγεθος του φυσικού αυτιού (Εικ. 6) και ακολούθησε η δοκιμή του στον ασθενή για τον έλεγχο του σχήματος, του μεγέθους, του προ-

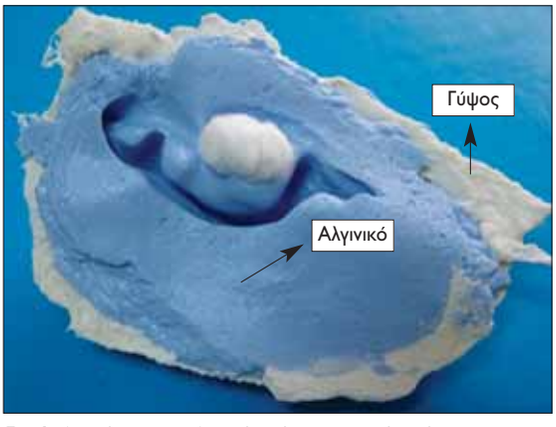

Εικ. 2: Αποτύπωμα με αλγινικό από το αριστερό αυτί.
Fig. 2: Alginate imprint of the left ear.

Εικ. 3: Τοποθέτηση κολοβωμάτων στα εμφυτεύματα και χάραξη γραμμών προσανατολισμού της πρόσθεσης.
Fig. 3: Placing the abutments on the implants and drawing the prosthesis orientation lines.

of the earlobe, the Frankfurt plane passing through the tragus and infraorbital rim and finally the longitudinal axis of the ear.

Then, the existing abutments bearing the magnets were removed and new abutments were placed to construct a bar on the implants (Fig. 3). Subsequently, the impression/transfer analogs were applied and an imprint of the defect was taken using polyether and quick drying plaster. The laboratory analogs were applied to the imprint (Fig. 4) and a casting mould was fabricated using high-strength plaster. Three pieces of prefabricated bar (round diameter 1.9 mm) were laser-weld to the abut-

σανατολισμού και της εναρμόνισής του με το φυσικό αυτί.

Τα τελικά εργαστηριακά στάδια περιελάμβαναν την εγκλείστρωση του κέρινου προπλάσματος (Εικ. 7), την αποκήρωση, την δημιουργία οπών στον ακρυλικό σκελετό για την συγκράτηση της σιλικόνης και τέλος την όπτησή της. Στη συσκευασία της σιλικόνης περιλαμβάνεται συγκολλητικός παράγων (primer) που τοποθετήθηκε στον ακρυλικό σκελετό για περαιτέρω ενίσχυση της συγκράτησης της σιλικόνης, χρωστικές για εσωτερικό/ εξωτερικό χρωματισμό και ίνες για την απομίμηση των τριχοειδών αγγείων. Ο κύκλος όπτησης ήταν 30 min στους 60ºC. Η τελική πρόσθεση τοποθετήθηκε στον ασθενή ο οποίος εξέφρασε την απόλυτη ικανοποίησή του τόσο για το αισθητικό αποτέλεσμα όσο και για την εφαρμογή της (Εικ. 8, 9). Οδηγίες για την χρήση και την σωστή υγιεινή της πρόσθεσης και των περιεμφυτευματικών ιστών δόθηκαν και γραπτώς στον ασθενή ενώ καθορίστηκε και τακτικό πρόγραμμα επανεξέτασης (ανά 15 μέρες τον πρώτο μήνα και στην συνέχεια ανά εξάμηνο). Ένα χρόνο μετά ο ασθενής εξακολούθησε να παραμένει ευχαριστημένος με την εφαρμογή, λειτουργία και εμφάνιση της πρόσθεσης.

ΣΥΖΗΤΗΣΗ

Οι ενδείξεις για την χρήση των εμφυτευμάτων στην περιοχή του αυτιού είναι η έλλειψη επαρκούς ιστού

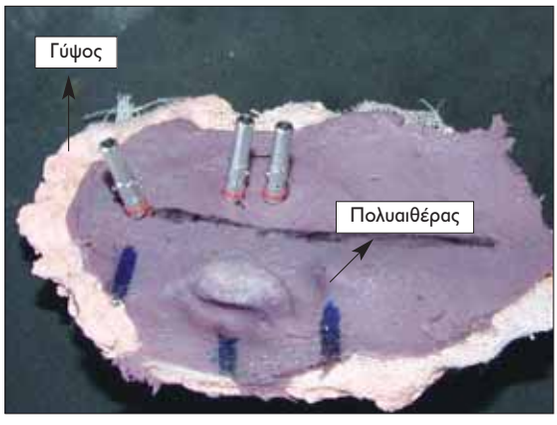

Εικ. 4: Τοποθέτηση εργαστηριακών αναλόγων στο αποτύπωμα τού ελλείμματος.
Fig. 4: Placing the laboratory analogs on the defect imprint.

ments. Three precision clips were attached to the bar, and the system was fitted on the patient's face, where its passive fit was checked. In the casting mould, the abutments and bar were surrounded with wax to ensure some space between the prosthesis and the adjacent tissues. Then, an autopolymerising acrylic resin frame was fabricated, and the clips on the bar were attached to it (Fig. 5a, b). The wax model was shaped based on the contour and size of the natural ear (Fig. 6) and then fitted on the patient to check its shape, size, alignment and harmonisation with the natural ear. The final laboratory stages included the investment of

Εικ. 5α: Δοκός με συνδέσμους στο εκμαγείο εργασίας.
Fig. 5a: The clip-bar system on the master cast.

Εικ. 5β: Κατασκευή ακρυλικού σκελετού που εφαρμόζει στην δοκό με τους συνδέσμους.
Fig. 5b: Fabrication of an acrylic frame fitting the clip-bar system.

Εικ. 6: Κέρινο πρόπλασμα της πρόσθεσης (εσωτερική επιφάνεια).
Fig. 6: Wax model of the prosthesis (inner side).

Εικ. 7: Τοποθέτηση κέρινου προπλάσματος στο έγκλειστρο με γύψο.
Fig. 7: Investing the wax model in the flask with stone.

Εικ. 8: Σύγκριση νέας(Α) και παλιάς (Β) πρόσθεσης.
Fig. 8: Comparing the new (A) to the old (B) prosthesis.

Εικ. 9: Τελική εικόνα ασθενούς.
Fig. 9: The patient's final view.

στην περιοχή για πλαστική αποκατάσταση, η απουσία του κατώτερου μέρους του αυτιού, προηγούμενες αποτυχημένες προσπάθειες αποκατάστασης, εκτεταμένες χειρουργικές αφαιρέσεις νεοπλασμάτων ή επιθυμία του ασθενή για την συγκεκριμένη τεχνική. Τα ποσοστά επιτυχίας των εμφυτευμάτων στην περιοχή του αυτιού εξαρτώνται από το χρονικό διάστημα παρακολούθησης και κυμαίνονται από 92% μετά από 8 χρόνια έως 100% σε συντομότερο διάστημα (Gumieiro και συν. 2009). Παρόλα αυτά, η τοποθέτηση εμφυτεύματος σε κροταφικό οστό που προηγουμένως έχει ακτινοβοληθεί, μειώνει το ποσοστό επιτυχίας. Εξ άλλου αναφέρεται ποσοστό επιτυχίας 86,2% σε ασθενείς που δεν είχαν δεχθεί θεραπεία υπερβαρικού οξυγόνου (HBO) και 100% σε ασθενείς που είχαν δεχθεί (Granström και συν. 1994).

Η επιλογή του συγκρατητικού μέσου της πρόσθεσης επί των εμφυτευμάτων καθορίζεται από παράγοντες όπως η ηλικία του ασθενούς, ο βαθμός επιδεξιότητάς του, η θέση του ελλείμματος, ο αριθμός των εμφυτευμάτων, η κινητικότητα των παρακείμενων μαλακών ιστών (Johnson και συν. 2000, Dos Santos και συν. 2010) ενώ καθοριστικό ρόλο παίζει ο τρόπος ζωής του ασθενούς όπως η συμμετοχή του π.χ σε αθλητικές δραστηριότητες (Thomas, 1995). Η πιο συνηθισμένη μέθοδος συγκράτησης είναι η χρήση δοκού με την βοήθεια συνδέσμων που εφαρμόζουν πάνω σε δύο ή τρία εμφυτεύματα όχι τοποθετημένα μεταξύ τους σε ευθεία γραμμή. Το βασικό πλεονέκτημα της δοκού είναι η αυξημένη συγκράτηση της πρόσθεσης γι΄αυτό και αποτελεί μέθοδο επιλογής για ασθενείς με έντονη φυσική δραστηριότητα (Johnson και συν. 2000, Wright και συν. 2008, De Souza and Mattos, 2008, Karakoca και συν. 2008). Παρόλα αυτά περιορίζει την διατήρηση σωστής υγιεινής δυσκολεύοντας την πρόσβαση του ασθενούς στην περιοχή. Επίσης η σωστή τοποθέτηση της πρόσθεσης απαιτεί κάποια επιδεξιότητα από τον ασθενή γεγονός που συχνά αποτελεί πρόβλημα για ηλικιωμένους ή άτομα με αρθρίτιδα (Thomas, 1995, Johnson και συν. 2000, Karakoca και συν. 2008). Καθώς το σύστημα δοκού με συνδέσμους είναι αρκετά ογκώδες, συχνά το τελικό αισθητικό αποτέλεσμα δεν είναι το ιδεώδες (Lovely και συν. 2010). Τέλος έρευνα του Goiato και συν. (2009β) με φωτοελαστική ανάλυση, έδειξε ότι το οστό γύρω από το σύστημα αυτό παρουσίασε την μεγαλύτερη συσσώρευση τάσεων σε σχέση με την χρήση μαγνητών η σφαιρικών συνδέσμων.

Η χρήση μαγνητών αποτελεί ένα εναλλακτικό τρόπο συγκράτησης. Η νέα γενιά μαγνητών προσφέρει πλεονεκτήματα όπως αρκετή συγκράτηση και μεγάλη αντοχή στην διάβρωση (Thomas, 1995, Goiato και συν. 2009α), είναι τεχνικά ευκολότερη, απαιτεί λιγότερα ραντεβού, δεν προϋποθέτει την ύπαρξη παράλληλων εμφυτευμάτων και προκαλεί την μικρότερη συσσώρευση τάσεων γύρω από τα εμφυτεύματα (Thomas, 1995,

the wax model (Fig. 7) and its dewaxing, the formation of holes on the acrylic frame to retain the silicone and finally its curing. The silicone came with an adhesive (primer), which was used on the acrylic frame to enhance silicone retention; pigments to internally/externally colour the prosthesis; and fibres to imitate the capillary vessels. The curing cycle lasted 30 min, at 60°C. The final prosthesis was fitted on the patient, who was completely satisfied with both its fit and aesthetic outcome (Fig. 8-9). The patient was also provided with written guidelines on the use and proper hygiene of the prosthesis and peri-implant tissues, while a period of regular follow-ups was determined (once every 15 days in the first month and then once per semester). A year afterwards, the patient is still satisfied with the fit, function and appearance of the prosthesis.

DISCUSSION

Factors indicating the use of implants in the ear region include the lack of adequate tissue in the area to be used for plastic reconstruction; the absence of the lower part of the ear; previous unsuccessful reconstruction attempts; extensive surgical removal of neoplasms; or the patient's preference to this procedure. Success rates of implants in the ear region depend on the length of the follow-up period, ranging between 92% after 8 years to 100% after a shorter period of time (Gumieiro et al. 2009). However, implantation in a temporal bone that has previously been radiated reduces the rate of success. Moreover, it has been reported that the success rate in patients who had not received hyperbaric oxygen therapy (HBOT) is 86.2%, while in patients who had, the same rate is 100% (Granström et al. 1994).

The means of retention of the prosthesis on the implants in chosen based on factors such as the patient's age and dexterity, defect site, number of implants and movement of the adjacent soft tissues (Johnson et al. 2000, Dos Santos et al. 2010). Another determining factor is the patient's lifestyle, e.g. participation in sporting activities (Thomas, 1995). The most common method of retention involves the use of a bar-clip system, whereby the clips are attached on two or three implants, which are not linearly implanted. The main advantage of a bar is the increased retention of the prosthesis on it, which makes it particularly suitable for patients engaging in vigorous physical activity (Johnson et al. 2000, Wright et al. 2008, De Souza and Mattos, 2008, Karakoca et al. 2008). However, it might pose a challenge to maintaining hygiene, by making it difficult for the patient to access the area. Moreover, some degree of dexterity is required to place the prosthesis correctly, which is often a problem for old patients or individuals suffering from arthritis (Thomas,

Goiato και συν. 2009β). Επιπλέον το γεγονός ότι τα εμφυτεύματα δεν είναι συνδεδεμένα μεταξύ τους διευκολύνει την πρόσβαση στην περιοχή και τον εύκολο καθαρισμό της, ενώ και η τοποθέτηση της πρόσθεσης από τον ασθενή γίνεται ευκολότερα. Ωστόσο στην επιλογή του συστήματος των μαγνητών θα πρέπει να λαμβάνεται υπόψη ο τρόπος ζωής του ασθενούς καθώς είναι πιθανή μια πλάγια μετατόπιση της πρόσθεσης κατά την διάρκεια έντονων ή απότομων κινήσεων (Johnson και συν. 2000, Goiato και συν. 2009α).

Τέλος οι σφαιρικοί σύνδεσμοι χρησιμοποιούνται λιγότερο για την συγκράτηση προσθέσεων αυτιού, καθώς παρουσιάζεται σύντομα αποτριβή του ελαστικού δακτυλίου, απαιτείται η ύπαρξη παράλληλων εμφυτευμάτων και περιορίζεται το τελικό αισθητικό αποτέλεσμα λόγω του όγκου τους. Παρόλα αυτά προάγουν την υγιεινή της περιοχής και προκαλούν μικρότερη συσσώρευση τάσεων γύρω από τα εμφυτεύματα σε σχέση με την δοκό (Goiato και συν. 2009α).

Σε έρευνά τους οι Hatamleh και συν. (2010), παρουσίασαν τα ποσοστά επιτυχίας των προσθέσεων ανάλογα με το είδος συγκράτησης όπου για τις προσθέσεις αυτιού το μεγαλύτερο ποσοστό επιτυχίας παρουσίασε η δοκός επί εμφυτευμάτων (70,11%) ακολουθούμενη από τις συγκρατητικές ουσίες (18,75%), τους μαγνήτες (9,78%) και την μηχανική συγκράτηση (1,36%).

Πρωτεύοντα ρόλο στην επιτυχία της πρόσθεσης και την αποδοχή της από τον ασθενή έχει η σωστή επιλογή του υλικού (Wright και συν. 2008, Dos Santos και συν. 2010). Τα πιο συχνά χρησιμοποιούμενα υλικά είναι οι αυτοπολυμεριζόμενες σιλικόνες συμπύκνωσης καί οι σιλικόνες προσθήκης χαμηλής θερμοκρασίας πολυμερισμού (Polyzois, 1999).

Πιθανά προβλήματα που μπορεί να παρουσιαστούν στους ασθενείς με πρόσθεση αυτιού σχετίζονται μεταξύ άλλων με τον ύπνο, το μπάνιο ή αθλητικές δραστηριότητές τους. Επιπλέον, μπορεί να προκύψει αλλοίωση του υλικού από την επίδραση εξωτερικών παραγόντων όπως η βροχή και η υπεριώδης ακτινοβολία (Tjellström και συν. 1985, Granström και συν. 1993). Επίσης πολλές προσθέσεις δεν γίνονται αποδεκτές από τους ασθενείς λόγω υψηλών προσδοκιών και ελλιπούς ενημέρωσης σχετικά με την χρήση και την υγιεινή της πρόσθεσης (Hooper και συν. 2005).

Ο μέσος όρος ζωής των εξωστοματικών προσθέσεων είναι σχετικά μικρός. Αναφέρεται ότι αυτές παραμένουν λειτουργικές για ένα μέσο διάστημα 13 μηνών με ελάχιστο καταγεγραμμένο τους 4 και μέγιστο τους 24 μήνες ενώ η πλειοψηφία των αντικαταστάσεων οφείλεται συνήθως σε αποχρωματισμό της πρόσθεσης ή αποτριβή της σιλικόνης ή σε πλημμελή προσοχή κατά την χρήση της από τους ασθενείς (Hooper και συν. 2005, Hatamaeh και συν. 2010).

Στο περιστατικό που παρουσιάστηκε η αντικατάσταση της προυπάρχουσας πρόσθεσης αποτελούσε επιθυμία

1995, Johnson et al. 2000, Karakoca et al. 2008). As this bar-clip system is quite large, the aesthetic outcome is not always perfect (Lovely et al. 2010). Finally, a study by Goiato et al. (2009b) involving the use of photoelastic analysis revealed that the bone around this system received higher levels of stress distribution than in systems using magnets or ball attachments.

The use of magnets is an alternative means of retention. The new generation of magnets has certain advantages such as adequate retention and resistance to corrosion (Thomas, 1995, Goiato et al. 2009a). Moreover, they are technically more convenient, require less sessions, do not presuppose that implants are parallel to each other, and involve lower stress distribution around the implants (Thomas, 1995, Goiato et al. 2009b). Moreover, the fact that the implants are not linked to each other allows easier access to the area and better hygiene, while it makes it easier for the patient to wear the prosthesis. However, when choosing a system involving magnets, the patient's lifestyle should be taken into consideration, since abrupt or sudden movements might lead to sideward displacement of the prosthesis (Johnson et al. 2000, Goiato et al. 2009a).

Finally, ball attachments are less frequently used in ear prosthesis retention, since abrasion of the elastic ring soon occurs, the coexistence of parallel implants is necessary, and their large size has a negative impact on the aesthetic outcome. However, they help promote the hygiene of the area and induce lower levels of stress distribution around the implants than bar-clip systems (Goiato et al. 2009a)

In a recent study, Hatamleh et al. (2010) presented the success rates of prostheses depending on the means of retention. In ear prostheses, the highest rate of success was reported for bar-clip systems (70.11%) followed by adhesives (18.75%), magnets (9.78%) and mechanical retention (1.36%).

The correct selection of materials plays a primary role in the success of the prosthesis and its acceptance by the patient (Wright et al. 2008, Dos Santos et al. 2010). The most frequently used materials are autopolymerising condensation silicones and low-temperature polymerisation addition silicones (Polyzois, 1999).

Sleeping, showering or participating in sports are among the activities that might be negatively affected by ear prostheses. Moreover, the prosthesis material might be degraded by external factors such as rain or ultraviolet radiation (Tjellström et al. 1985, Granström et al. 1993). Besides that, many prostheses do not become accepted due to the patient's high expectations or lack of adequate information on their use and hygiene (Hooper et al. 2005).

The average lifetime of extraoral prostheses is relatively short. It has been reported that they are functional for an average of 13 months, with a minimum of 4

του ασθενούς αρχικά για λόγους αισθητικής καθώς τόσο το χρώμα όσο και το σχήμα και η ανατομία της πρόσθεσης δεν προσομοίαζε με το φυσικό αυτί. Επιπλέον, η έντονη αθλητική και φυσική δραστηριότητα του ασθενούς περιοριζόταν αρκετά καθώς ήταν συχνή η μετατόπιση της αρχικής πρόσθεσης με μαγνήτες, επιδρώντας αρνητικά στην ψυχολογία και την κοινωνική του ζωή. Η επιλογή χρήσης της δοκού αποτελεί την ενδεδειγμένη μέθοδο για ασθενείς με έντονη φυσική δραστηριότητα όπως διαφαίνεται και από έρευνες των Johnson και συν. (2000), Wright και συν. (2008), De Souza and Mattos, (2008), Karakoca και συν. (2008). Επιπλέον σύμφωνα με έρευνα των Hatamleh και συν. (2010) η δοκός επί εμφυτευμάτων προσφέρει μεγαλύτερη συγκράτηση σε σχέση με τους μαγνήτες σε εξωστοματικές προσθέσεις. Η νέα πρόσθεση που κατασκευάστηκε με την δοκό, προσέφερε μεγαλύτερη σταθερότητα και επομένως σιγουριά στον ασθενή, διευκολύνοντας την συμμετοχή του σε όλες τις δραστηριότητες. Παράλληλα η πρόσθεση εναρμονιζόταν πλήρως με το φυσικό αυτί καί την γειτνιάζουσα περιοχή του προσώπου χωρίς να γίνεται εύκολα αντιληπτή, ενώ κατά τις επανεξετάσεις δεν διαπιστώθηκαν σημεία ερεθισμού ή φλεγμονής των γύρω ιστών.

months and a maximum of 24, while the majority of replacements are due to prosthesis discolouration or silicone attrition or inadequate use by the patient (Hooper et al. 2005, Hatamaeh et al. 2010).

In the case presented here, it was the patient who requested the replacement of the initial prosthesis, mainly for aesthetic reasons, since neither the colour nor the shape and anatomy of that prosthesis matched with his natural ear. Moreover, his participation in vigorous physical activity and sports had been limited to a significant extent due to the frequent displacement of the initial magnetically-retained prosthesis, which had a negative impact on his psychological state and social life. Studies by Johnson et al. (2000), Wright et al. (2008), De Souza and Mattos, (2008) and Karakoca et al. (2008) suggest that the use of a bar is the most appropriate method for patients engaging in vigorous physical activity. Moreover, according to Hatamleh et al. (2010) a bar-clip system provides better retention than magnets in extraoral prostheses.

The new clip-bar prosthesis provided more stability, and thus security, to the patient, enabling his participation in all sorts of activities. At the same time, the prosthesis corresponded exactly to the natural ear and the adjacent area of the face and was not easily noticeable, while the follow-ups did not reveal any signs of irritation or inflammation of the surrounding tissues.

ΒΙΒΛΙΟΓΡΑΦΙΑ/REFERENCES

Brecht LE: Craniofacial and maxillofacial prosthetics in Grabb and Smith's plastic surgery. 5th edition, SJ Aston, RW Beasley and CHM Thorne, Lippincott-Raven Publishers Philadelphia 1997, pp 463-471

Demir N, Malkoc MA, Ozturk AN, Tosun Z: Implant retained auricular prosthesis. J Craniofac Surg 21: 1795-1797, 2010

De Souza AA, Mattos BSC: Magnetic retention and bar –clip attachment for implant retained auricular prostheses: a comparative analysis. Int J Prosthodont 21: 233-236, 2008

Dos Santos DM, Goiato MC, Pesqueira AA, Bannwart LC, Rezende MCRAR, Filho OS, Moreno A: Prosthesis auricular with osseointegrated implants and quality of life. J Craniofac Surg 21: 94-96, 2010

Goiato MC, Delben JA, Monteiro DR, Dos Santos DM: Retention systems to implant supported craniofacial prostheses. J Cranioafac Surg 20: 889-891, 2009 (a)

Goiato MC, Ribeiro PDP, Pellizzer EP, Garcia Yunior IR, Pesqueira AA, Haddad MF: Photoelastic analysis of stress distribution in different retention systems for facial prosthesis. J Craniofac Surg 20: 757-761, 2009 (β)

Granström G, Bergström K, Tjellström A: The bone anchored episthesis for congenital ear malformations. Otolaryngol Head Neck Surg 109: 464-473, 1993

Granström G, Bergström K, Tjellström A, Brånemark P : A detailed analysis of titanium implants lost in irradiated tissues. Int J Oral Maxillofac Implants 9: 653-662, 1994

Gumieiro EH, Dib LL, Jahn RS, Ferreira Dos Santos Junior J, Nannmark U, Granstrom G, Abrahao M: Bone anchored titanium implants for auricular rehabilitation: case report and review of literature. Sao Paulo Med J 127: 160-165, 2009

Hatamleh MM, Haylock C, Watson J, Watts DC: Maxillofacial prosthetic rehabilitation in the UK: a survey of maxillofacial prosthetists' and technologists' attitudes and opinions. Int J Oral Maxillofac Surg 39: 1186-1192, 2010

Hooper SM, Westcott T, Evans PLL, Bocca AP, Jagger DC: Implant-supported facial prostheses provided by a maxillofacial unit in a UK regional hospital: longevity and patient opinions. J Prosthodont 14: 32-38, 2005

Johnson F, Cannavina G, Brook I, Watson J: Facial prosthetics: techniques used in the retention of prostheses following ablative cancer surgery or trauma and for congenital defects. Eur J Prosthodont Rest Dent 8: 5-9, 2000

Karakoca S, Aydin C, Yilmaz H, Bal BT: Survival rates and periimplant soft tissue evaluation of extraoral implants over a mean follow up period of three years. J Prosthet Dent 100: 458-464, 2008

Karakoca S, Aydin C, Yilmaz H, Bal BT: Retrospective study of treatment outcomes with implant-retained extraoral prostheses: survival rates and prosthetic complications. J Prosthet Dent 103: 118-126, 2010

Lovely M, Munitathnam N aidu E, Chandrasekharan Nair K, Subramoniam R, Komath M, Varma HK: Design and development of an implant system for auricular prosthesis. Trends Biomater Artif Organs 24: 11-18, 2010

Menner A: A pocket guide to the ear. New York: Thieme Medical Publishers 2003; p: 13

Polyzois GL: Color stability of facial silicone prosthetic polymers after outdoor weathering. J Prosthet Dent 82: 447-450, 1999

Schoen PJ, Raghoebar GM, Van Oort RP, Reintsema H, Van Der Laan BFAM, Burlage FR, Roodenburg JLN, Vissink A: Treatment outcome of bone anchored craniofacial prostheses after tumor surgery. Cancer 92: 3045-3050, 2001

Scolozzi P, Jaques B: Treatment of midfacial defects using prostheses supported by ITI dental implants. Plast Reconstr Surg 114: 1395-1404, 2004

Thomas KF: Freestanding magnetic retention for extraoral prosthesis with osseointegrated implants. J Prosthet Dent 73: 162-165, 1995

Tjellström A, Rosenhall U, Lindstrom, J, Hallen O, Albrektsson, Brånemark PI: Five year experience with skin penetrating bone anchored implants in the temporal bone. Acta Otolaryngol 95: 568-575, 1983

Tjellström A, Yontchen E, Lindström J, Brånemark PL: Five year experience with bone anchored auricular prostheses. Otolaryngol Head Neck Surg 93: 366-372, 1985

Wright RF, Zemnick C, Wazen J, Asher E: Osseointergrated implants and auricular defects: a case series study. J Prosthodont 17: 468-475, 2008

Διεύθυνση επικοινωνίας:
Νιάρχου Άρτεμις
Βασ. Κωνσταντίνου 35,
151 22 Μαρούσι,
Τηλ.: 210 8066555, 6944 683305

Address:
Niarchou Artemis
35 Vassileos Konstantinou Avenue,
151 22 Maroussi, Athens - Greece
Tel.: 210 8066555, 6944 683305