Invited Author

Οι ιστορικές ρίζες της ογκοχειρουργικής στη γναθοπροσωπική χώρα

Χρήστος ΜΑΡΤΗΣ[1]

Historical outline of oncologic surgery in the maxillofacial area

Christos MARTIS[1]

Ιατρικής ιστορίας εργασία
Medical history paper

ΠΕΡΙΛΗΨΗ: Γεννήτορας της Γναθοπροσωπικής Χειρουργικής δεν υπήρξε η Χειρουργική Στόματος, όπως φαίνεται από κλινική άποψη, αλλά η Γενική Χειρουργική, που αποτέλεσε τον προάγγελό της από την εποχή των ιπποκρατικών ακόμη χρόνων μέχρι του τέλους του 18ου και των αρχών του 19ου αιώνα, με πρωτεργάτες τους γενικούς χειρουργούς, όπως ήταν οι Heister, Von Graefe, C. Langenbeck, Syme, Dupuytren, Roux, Chassaignat, Hulihen, Mott, Billroth, B. Langenbeck, Kocher, Macewen, Albert, Broca κ.ά.
Το φάσμα δράσης των χειρουργών αυτών περιελάμβανε κατά πλειοψηφία (80%) επεμβάσεις στην τραχηλοπροσωπική χώρα και κυρίως στους τομείς της τραυματιολογίας (κατάγματα του προσώπου), των οστεοπλαστικών και εγχειρήσεων αποκατάστασης (σχιστίες) και σε μεγάλο ποσοστό στην αντιμετώπιση των όγκων. Στο άρθρο αυτό αναπτύσσονται τα ιστορικά στοιχεία που συνδέονται με τις ρίζες της ογκοχειρουργικής στο γναθοπροσωπικό χώρο, δραστηριότητα που ασκούσαν οι τότε γενικοί χειρουργοί όντες ταυτόχρονα και οι πρωτοπόροι της σύγχρονης Γναθοπροσωπικής Χειρουργικής.

ΛΕΞΕΙΣ ΚΛΕΙΔΙΑ: ογκοχειρουργική, γναθοπροσωπική χειρουργική, ιστορία της χειρουργικής

SUMMARY: The Father of Maxillofacial Surgery is General Surgery and not Oral Surgery, as it may seem from a clinical point of view. General Surgery was the precursor of the specialty of Maxillofacial Surgery since the era of the Hippocratics and up to the end of the 18th century and the begining of the 19th century, having as pioneers eminent general surgeons, such as Heister, von Graefe, C. Langenbeck, Syme, Dupuytren, Roux, Chassaignak, Hulihen, Mott, Billroth, B. Langenbeck, Kocher, Macewen, Albert, Broca, and others.
The range of action of the aforementioned surgeons included mostly (in 80% of the cases) surgical procedures in the maxillofacial area, mainly in the fields of Traumatology (facial fractures), Osteoplasty, reconstructive surgery (cleft lip and cleft palate operations), and the treatment of tumors.
In the present article the historical elements connected with the roots of Oncologic Surgery in the maxillofacial area are outlined, an activity developed by the general surgeons of these eras, which are at the same time the pioneers of modern Maxillofacial Surgery.

KEY WORDS: oncologic surgery, maxillofacial surgery, surgery history

[1]*Ομότιμος Καθηγητής ΣΓΠΧ, ΕΚΠΑ*
Emeritus Professor of Maxillofacial Surgery University of Athens

Παρελήφθη: 2/1/2012 - Έγινε δεκτή: 25/2/2012

Paper received: 2/1/2012 - Accepted: 25/2/2012

ΕΙΣΑΓΩΓΗ

Το κεφάλαιο της Ογκοχειρουργικής οριοθέτησε το μέγεθος αλλά και τη βαρύτητα της Γναθοπροσωπικής Χειρουργικής, σαν μεγάλης σύγχρονης ειδικότητας.
Είναι ενδιαφέρον να τονισθεί ότι από την εποχή ακόμη των ιπποκρατικών και ρωμαϊκών χρόνων αλλά και κατά τις νεότερες χρονικές περιόδους (αναγέννηση), η αντιμετώπιση κυρίως των κακοήθων όγκων στην τραχηλοπροσωπική χώρα υπήρξε επιθετική, διότι οι βλάβες αυτές οδηγούσαν γρήγορα και αναπόφευκτα τους ασθενείς στο θάνατο. Οι τολμηροί λοιπόν χειρουργοί, με γνώμονα το δεδομένο αυτό, επιχειρούσαν τις βαρειές και κακωτικές, αλλά πιθανώς σωτήριες, επεμβάσεις στην τραχηλοπροσωπική χώρα, όσο βασανιστικές ή επικίνδυνες και αν ήταν για τη ζωή των ασθενών. Με εξαίρεση τις επεμβάσεις στα άκρα (ακρωτηριασμοί) και τις επιφανειακές προσπελάσεις (διανοίξεις αποστημάτων, αφαίρεση ξένων σωμάτων), οι χειρουργοί δεν επενέβαιναν για εκτομές όγκων στις εσωτερικές κοιλότητες του σώματος (κοιλία, θώρακας, εγκέφαλος). Στις περιπτώσεις αυτές όλοι οι όγκοι εκλαμβάνονταν ως κακοήθεις, καθώς ο θάνατος του ασθενή ήταν σχεδόν βέβαιος, άμεσα (χειρουργικό shoc, αιμορραγία), ή έμμεσα (λοίμωξη, επιθετική υποτροπή).
Αλλά και οι καλοήθεις όγκοι με εντόπιση στο πρόσωπο, στον τράχηλο ή και στις εμφανείς περιφερικές περιοχές, παρέμεναν ανεγχείρητοι για μακρύ χρονικό διάστημα, αποκτώντας τεράστιες διαστάσεις και καταλήγοντας σε εξωφυτικά μορφώματα, επικίνδυνα στις περιπτώσεις που εκτείνονταν προς τη φαρυγγολαρυγγική κοιλότητα (ασφυξία) ή απέφρασαν τον οισοφάγο (ασιτία) ή προέκυπτε κάποια βαρειά λοίμωξη (Εικ. 1).

INTRODUCTION

The field of Oncologic Surgery set the limits and defined the importance of the Maxillofacial Surgery as an eminent modern medical specialty.
It is interesting to note that since the era of the Hippocratics and the Roman Age, but also since the coming historical periods (Renaissance), the treatment of tumors, and especially of malignant ones, was invasive, since these lesions caused the quick and inevitable death of the patients. Based on this knowledge, the daring surgeons performed severe and destructive, but possibly beneficial, surgical procedures in the maxillofacial area, even if these were torturous or endangered the life of the patients.
With the exception of the limb surgical operations (circumcisions) and the superficial surgical interventions (incising and drainage of abscesses, removal of foreign bodies), surgeons, in general, did not intervene into the internal cavities of the human body (abdomen, thorax, head) for the excision of tumors. In these cases all tumors were regarded as malignant, since the death of the patient occurred almost inevitably, either directly (surgical shock, haemorrhage), or indirectly (infection, aggressive recurrence).
Benign tumors located in the face, the neck and the other apparent peripheral areas remained untreated for long time as well, thus acquiring enormous dimensions and resulting to exophytic tumors. These became dangerous when they expanded towards the pharyngolaryngeal cavity (suffocation), or obstructed the oesophagus (inanition), or caused some heavy infection (Fig. 1).



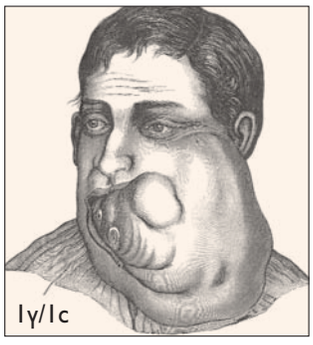

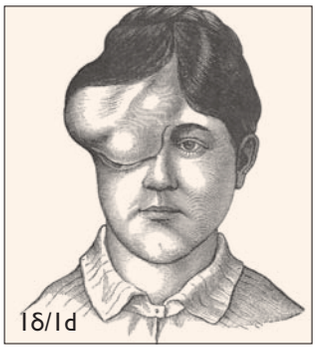



Εικ. 1: Σχεδιαγράμματα τεραστίων όγκων του προσώπου: α. Οστεογενές νεόπλασμα της κάτω γνάθου (Broca), β. Καλοήθης όγκος του κάτω τριτημορίου του προσώπου(Bauchnet), γ. Ινομύξωμα της κάτω γνάθου(Menzel), δ. Όγκος του μετωπιαίου κόλπου(Warren), ε. Λεμφοσάρκωμα της φαρυγγοαμυγδαλικής χώρας (Albert).
Fig. 1: Graphs of enormous facial tumors, a. Osteoid mandibular neoplasm (Brocca), b. Benign tumor of the lower third of the face (Bauchet), c. Mandibular fibromyxoma (Menzel), d. Tumor of the frontal sinus (Warren), e. Lymphosarcoma of the pharyngeal area (Albert).

Είναι ενδιαφέρον ότι οι ίδιοι διαπρεπείς χειρουργοί παρ' όλο που επενέβαιναν στα τότε γνωστά νοσολογικά χειρουργικά προβλήματα μόνον όταν απειλούσαν άμεσα τη ζωή των ασθενών, υπήρξαν και οι πρώτοι γναθοπροσωποχειρουργοί, αυτοί που έθεσαν τα θεμέλια και της σημερινής ειδικότητάς μας.

ΟΙ ΣΚΑΠΑΝΕΙΣ

Ο Dupuytren ενώ ήταν άριστος στην εγχείρηση του καταρράκτη (1824) και αντιμετώπιζε εξίσου καλά την παράλυση της άκρας χείρας ή το ραιβόκρανο, ταυτόχρονα τελούσε εκτομές της γλώσσας, των γνάθων (για αφαίρεση όγκων), ενώ διετύπωνε υπεύθυνες απόψεις για τις κύστεις και τα κατάγματα του προσώπου. Ο Billroth (1829-1894), που χειρουργούσε βλάβες του οισοφάγου και του στομάχου (γαστρεκτομή Billroth I, II), ταυτόχρονα υπήρξε διάσημος θεραπευτής των τραχηλοπροσωπικών όγκων, προβαίνοντας σε εκτομές της γλώσσας και των γνάθων, σε σιελαδενικές επεμβάσεις (παρωτίδα) και νευρεκτομές σε περιπτώσεις νευραλγιών του τριδύμου νεύρου.
Ο Krönlein (1847-1910) τελούσε πνευμονεκτομές, χειρουργούσε βλάβες του οφθαλμικού κόγχου, ανέτασσε τις βουβωνικές κήλες και προέβαινε σε νευρεκτομές των κλάδων του τριδύμου νεύρου.
Ο Chassaignac (1804-1879), ο μεγάλος αυτός Γάλλος χειρουργός που πρότεινε και καθιέρωσε την εφαρμογή της χειρουργικής παροχέτευσης των τραυμάτων, επενέβαινε σε όλο το φάσμα της προσωποτραχηλικής χώρας σφραγίζοντας με την παρουσία του τη χειρουργική του 19ου αιώνα. Ασχολήθηκε με τους όγκους της γλώσσας και του στόματος, με τα κατάγματα των γνάθων και την απολίνωση των επωνύμων αγγείων της γναθοπροσωπικής περιοχής (καρωτίδα- "φύμα του Chassaignac") (Corlieu, 1877).
Ο C. Langenbeck (1776-1851) με την ίδια ευχέρεια χειρουργούσε τις υπερωϊοσχιστίες στα νεογνά (1825), όπως ακριβώς τελούσε και την απεξάρθρωση του ώμου, ενώ ο Syme (1799-1870), ο πολύφερνος Σκωτσέζος χειρουργός που εξέταμε την κάτω γνάθο, αφαιρώντας οστεοσάρκωμα, στο 1828 και αργότερα τέλεσε γλωσσεκτομή για καρκίνο τη γλώσσας, ταυτόχρονα χειρουργούσε όλες τις περιφερικές βλάβες των αρθρώσεων και τελούσε απολίνωση της ανώνυμης και της υποκλείδιας αρτηρίας.
Η μεγάλη πείρα που απέκτησαν οι τότε χειρουργοί με την ογκοχειρουργική, συνέβαλλε στην κατανόηση και εμπέδωση όλων των άλλων σοβαρών εγχειρητικών προβλημάτων, όπως ήταν αυτά της καταγματολογίας, των οστεοπλαστικών κ.ά.

Η ΡΙΖΙΚΗ ΘΕΡΑΠΕΙΑ

Από τις αρχές ωστόσο της ιστορικής ήδη χειρουργικής

It is interesting to note that these eminent surgeons, although intervening to the known at the time nosologic surgical problems, only in life threatening cases, were at the same time the first maxillofacial surgeons, laying the foundations of our modern specialty.

THE PIONEERS

Dupuytren, while excellently performing the cataract operation (1824), and treating equally well hand paresis or torticollis, performed at the same time glossectomy, jaw resection (for the excision of tumors), and propounded responsible opinions about the cysts and the facial fractures. Billroth (1829–1894) operated lesions of the oesophagus and stomach (Billroth's operation I and II) and was at the same time famous for treating the maxillofacial tumors, performing glossectomy and jaw resection, salivary gland operations (parotid gland operations), and neurectomy in the cases of trigeminal neuralgia.
Krönlein (1847–1910) performed lung resection, operated injuries of the ophthalmic concha, surgically repaired the inguinal hernia, and performed neurectomy of the branches of the trigeminal nerve.
Chassaignac (1804–1879), this prominent French surgeon, the same who also suggested and established the surgical drainage of traumas, performed operations in the whole range of the maxillofacial area, sealing with his work the surgery of the 19th century. He treated tongue and oral tumors, facial fractures, and performed the ligature of the eponymous vessels of the maxillofacial area (carotid artery– Chassaignac's tubercle), (Corlieu, 1877).
C. Langenbeck (1776–1851) operated with the same ease the soft palate cleft of infants (1825), as well as shoulder amputation. Syme (1799–1870), the famous Scottish surgeon, who performed mandibular resection for the excision of osteosarcoma, in 1828, and in the following years glossectomy to treat tongue cancer, also operated on all the peripheral injuries of the joints, and performed the ligature of the brachiocephalic and inominat artery.
The profound experience acquired by these surgeons by performing oncologic surgical operations contributed greatly to the understanding and the consolidation of all the other major surgical problems, such as those of traumatology, osteoplasty etc.

THE RADICAL TREATMENT

From the beginning of the history of General Surgery as a specialty (18th-19th century) and for the treatment of cancer, the physicians understood that tumors, clinically diagnosed as malignant, if not removed on time, and in the first phase, firstly exhibited local tumor recur-

(18ος-19ος αιώνες), όσον αφορά στον καρκίνο, οι ιατροί είχαν αντιληφθεί ότι οι κλινικώς εγνωσμένοι ως κακοήθεις όγκοι, εάν δεν εκριζώνονταν έγκαιρα σε πρώτη φάση, αφ' ενός υποτροπίαζαν τοπικά και αφετέρου επεκτείνονταν τόσο στους επιχώριους λεμφαδένες, όσο και μακρύτερα με μετάσταση, επιφέροντας σύντομα τον θάνατο. Και ενώ για μεν τους εσωτερικούς χώρους του σώματος (κοιλία, θώρακας κ.ά.) ήταν αδιανόητη ακόμη και η σκέψη για επέμβαση αφαίρεσης κακοήθων όγκων, το πρόσωπο αποτελούσε μια προσπελάσιμη εγχειρητικά περιοχή. Η "ριζική" θεραπεία των νοσολογικών προβλημάτων του στόματος, των γνάθων, της μύτης, των λοιπών στοιχείων (ρινοφάρυγγας, τράχηλος κ.ά.) απαιτούσε ακόμη και για τους καλοήθεις όγκους (πολύποδες), τη διάνοιξη πρόσκαιρα (οστεοτομία προσωρινή) ή οριστικά (οστεκτομή) των οστών του προσώπου και γενικά την πρόσβαση στις γνάθους, τα ρινικά και τα ζυγωματικά οστά και τους κόγχους (οστεοπλαστικές επεμβάσεις).

Οι τόσο "βάναυσες" εγχειρήσεις της εποχής εκείνης αποτελούσαν πραγματικό χειρουργικό άθλο για τον επεμβαίνοντα και κατόρθωμα αντοχής για τον ασθενή που υφίστατο μία τέτοια δοκιμασία χωρίς αναισθησία.

Τα ποσοστά θνητότητας από τις επεμβάσεις που αφορούσαν σε καρκινικές βλάβες (επιθηλιώματα) ήταν πολύ υψηλά, αφού ριζική θεραπεία σ' αυτές δεν υπήρχε ενώ η επιχώρια τραχηλική λεμφαδενίτιδα και η μεταστατικότητά τους θανάτωναν τους ασθενείς σε πολύ σύντομο χρονικό διάστημα (σε ποσοστό 80%-90%).

Αντίθετα για τους όγκους του μεσεγχύματος (σαρκώματα) ή ακόμη και για σχετικά ημικακοήθη νεοπλάσματα (κυλινδρώματα) και τα αδαμαντινοβλαστώματα ή τους σιελαδενικούς όγκους (πλειόμορφο αδένωμα), που δεν συνοδεύονται από λεμφαδενίτιδα μεταστατική και που δεν επερχόταν συνεπεία αυτών ο ταχύς θάνατος του ασθενή, η μακρά πορεία του νοσήματος επέτρεπε την τεράστια διόγκωση των βλαβών.

Το γεγονός της μακράς "επιβίωσης" των όγκων αυτών, οδήγησε τους τότε χειρουργούς να δημοσιεύσουν χειρουργημένες περιπτώσεις τέτοιων ασθενών στους οποίους είχαν επιτυχή (θεραπευτικά) αποτελέσματα και να περιγράφουν τις τεχνικές που εφάρμοσαν.

Μετά την ανακάλυψη από τον Cohnhein το 1877, της σχέσης του στοματικού καρκινώματος με την τραχηλική λεμφαδενίτιδα και την εγχειρητική της τραχηλικής εκσκαφής από τον Crile (1900-1904) πολύ αργότερα, άλλαξε η θεραπευτική πολιτική, που ολοκληρώθηκε στις δεκαετίες του 1940 και του 1950 από τον H. Martin, με την εφαρμογή της σύνθετης επέμβασης (Crile,1906, Martin και συν.1951).

Στην πρώτη γνωστή επέμβαση για όγκο της γλώσσας αναφέρεται ο A. Read (1586-1641) το 1635 και μετά από πολλά χρόνια, το 1750, ο Heister, ενώ ο ίδιος το 1730 είχε χειρουργήσει και όγκο της άνω γνάθου.

Στην Αγγλία ο C. Guthrie το 1756 υπήρξε ο πρώτος

rence, and secondly expanded to the elective lymph nodes and even further by metastasis, inducing soon the death of the patient. Although for the internal cavities of the human body (abdomen, thorax, etc) even the thought of performing a surgical operation for the removal of malignant tumors was inconceivable, the facial area was surgically accessible. The radical treatment of the nosological problems of the oral cavity, the jaws, and the other anatomic elements (epipharynx, neck, etc) demanded, even for the case of benign tumors (polypodes), the temporary osteotomy or the ostectomy of the facial bones, and in general, the access to the maxilla and mandible, the nasal and zygomatic bones, and the orbital region (osteoplastic operations). These "abusive" operations of that era were both a surgical feat of the operating surgeon and a tour de force of endurance for the patient, who was obliged to undergo such an operation without anaesthesia.

The percentage of mortality of the surgical operations for cancer lesions (epidermoid carcinomas) were extremely high, since a radical treatment was not at hand, while the local cervical lymphadenopathy, and the metastasis of the malignant tumors had as an immediate effect the death of the patients within a short time interval (80% - 90% percentage).

At the other hand, the mesenchymal origin tumors (sarcomas), or the relatively semi–malignant neoplasms (cylindromas), the ameloblastomas, the salivary gland tumors (pleomorphic adenomas), since they were not accompanied by metastatic lymphadenopathy and they did not cause the rapid death of the patient, exhibited a long course of "survival", allowing their enormous expansion. The fact of the long "survival" of these tumors led the surgeons of that era to publish the results of such operations and to describe the techniques they implemented.

After the discovery of the relation of the oral carcinoma and the neck lymphadenopathy by Cohnhein in 1877, and much later the neck dissection by Crile (1900- 1904), the therapeutic policy changed, and it was completed in the decades of 1940 and 1950 with the introduction of the "compound operation" by H. Martin (Crile, 1906, Martin et. al, 1951).

A. Read (1586–1641) is referred as the first surgeon to operate a tongue tumor in 1635, followed by Heister in 1750. The latter performed, in 1730, a surgical operation for the treatment of a maxillary tumor.

C. Guthrie was the first who treated a tongue carcinoma in England in 1756, while Beaupreau had already attempted disarticulation of the mandible in order to perform glossectomy.

B. Travers in 1811 and J. Wardrop in 1824, performed the ligature of the common carotid artery to induce the shrinkage of a face aneurysm, P. Roux (1780–1854) performed the ligature of the lingual artery before pro-

που αντιμετώπισε καρκίνωμα της γλώσσας, ενώ ο Beaupreau είχε ήδη στη Γαλλία, επιχειρήσει απεξάρθρωση της κάτω γνάθου για την τέλεση γλωσσεκτομής. Ο B. Travers το 1811 και ο J. Wardrop το 1824 απολίνωσαν την κοινή καρωτίδα για συρρίκνωση ανευρύσματος στο πρόσωπο, ο P. Roux (1780-1854) το 1839 απολίνωσε τη γλωσσική αρτηρία πριν προβεί σε γλωσσεκτομή (για αφαίρεση όγκου), κάτι που είχε κάνει από το 1819 ο C. Langenbeck, ενώ ο Αμερικανός Harris στο 1827 είχε προσπελάσει τη γλώσσα για αφαίρεση όγκου από την υπογνάθια χώρα (Albert, 1893).

ΟΙ ΟΣΤΕΚΤΟΜΕΣ ΚΑΙ ΟΙ ΟΣΤΕΟΤΟΜΙΕΣ

Ο πρώτος που επίσημα θεωρείται ότι τέλεσε εκτομή (ημιδιέκπριση) της κάτω γνάθου, ήταν ο Dupuytren το 1812, ο οποίος αργότερα (1819) αφαίρεσε και όγκο της άνω γνάθου (υπερώα). Υπήρξε τόσο εντυπωσιακή η επέμβαση αυτή την εποχή εκείνη, ώστε ο F. Ammon (1799-1861), καθηγητής της χειρουργικής στη Δρέσδη, παρουσίασε το γεγονός "μοναδικό στην εποχή του, παρόμοιο μόνο με αυτό που επέτυχε ο Graefe όταν αφαίρεσε από τη γληνοειδή κοιλότητα τμήμα της κάτω γνάθου". Το 1822 ο Mott (1780-1865) πραγματοποίησε ημιαπεξάρθρωση της κάτω γνάθου για αφαίρεση οστεοσαρκώματος, μετά από απολίνωση της κοινής καρωτίδας και στο 1844 αφαίρεσε όγκο της άνω γνάθου (Albert,1893) (Εικ. 2).

ceeding to glossectomy for tumor excision, an operation which had been already performed by C. Langenbeck in 1819, while the American surgeon Harris gained access to the tongue in order to excise a tumor from the submandibular area, in 1827 (Albert, 1893).

OSTEOTOMY AND OSTECTOMY

Dupuytren is officially known as the first surgeon to perform mandibulectomy (semi–resection) in 1812, and the one who removed a maxillary tumor, located in the soft palate, in 1819. This operation was so impressive that F. Ammon (1799–1861), Professor of Surgery in Dresden, presented it as "unique in our age, akin only to the achievement of Graefe, when he removed from the glenoidal cavity part of the mandible". Mott (1780–1865) performed a semi–amputation of the mandible after having performed the ligature of the common carotid artery in order to remove an osteosarcoma, and also excised a maxillary tumor in 1844 (Albert, 1893) (Fig. 2).
The atlas of surgery of Pancoast (1805–1882), edited in 1844, was both impressive and an editorial success (Pancoast, 1844, Rutkow, 1993), containing some wonderful pictures of mandible excision: 1) partial anterior mandibular dissection, with medial labial incision (Delpech technique). 2) semi–mandibular dissection and submaxillary incision (Lisfranc technique), 3)

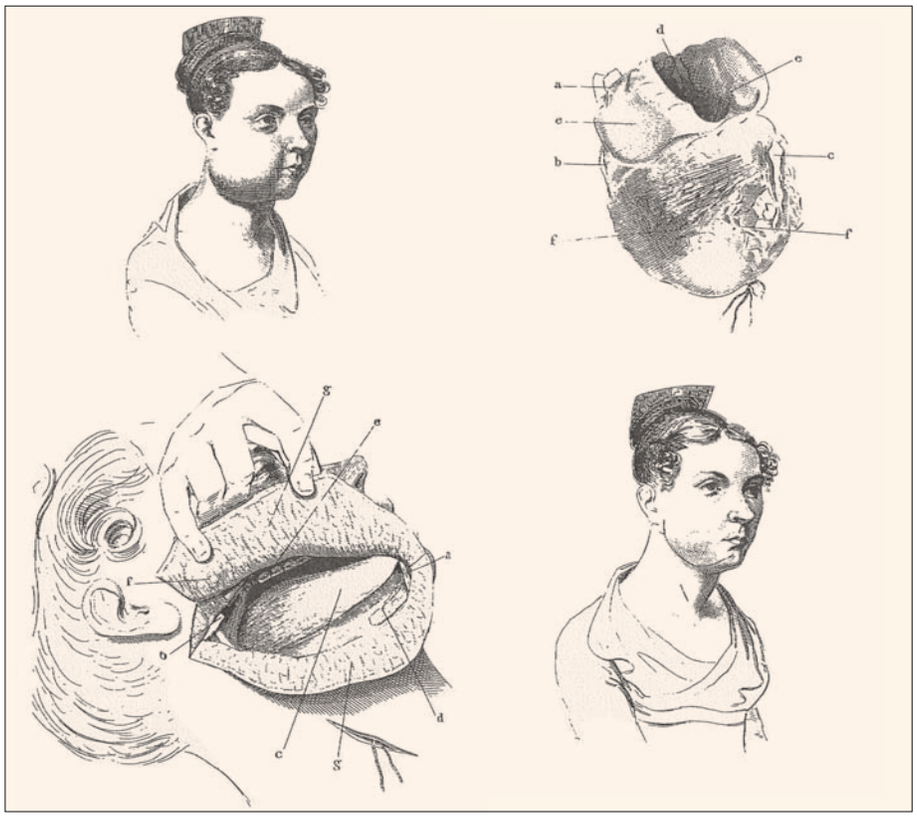

Εικ. 2: Απεξάρθρωση (ημιγναθεκτομή) της κάτω γνάθου, λόγω οστεοσαρκώματος με ευρεία υπογενείδιο τομή (Μοτ, 1822).
Fig. 2: Hemi-mandibular resection due to osteosarcoma; wide subgenial incision (Μοτ, 1822).

Εντυπωσιακός και εκδοτική επιτυχία υπήρξε ο άτλαντας χειρουργικής του Pancoast (1805-1882) έκδοση του 1844,(Pancoast, 1844, Rutkow 1993) με θαυμάσιες εικόνες εκτομής της κάτω γνάθου: 1) πρόσθιας μερικής γναθεκτομής, με μέση χειλική τομή (τεχνική Delpech). 2) ημιγναθεκτομή με μέση χειλική και υπογνάθια δερματική τομή (τεχνική Lisfranc) και 3) ημιγναθεκτομή της κάτω γνάθου με αμφιϋπογνάθια δερματική τομή (Εικ. 3). Ασφαλώς καταλαμβάνεται από δέος ο σύγχρονος ιατρός αναλογιζόμενος, τις σωτήριες ίσως αλλά βασανιστικές εκείνες επεμβάσεις που πραγματοποιούνταν χωρίς αναισθησία. Εντύπωση προκαλεί εξάλλου η χρήση του αλυσοπρίονου, που από τότε χρησιμοποιήθηκε για τη διατομή των οστών.

Ο Delpech (1777-1832), που προαναφέρθηκε για την τεχνική του στην εκτομή της κάτω γνάθου, αφαιρούσε τις γναθικές κύστεις και επίσης τελούσε πλαστική του κάτω χείλους με δερματικό γειτονικό κρημνό σε περιπτώσεις καρκίνου, ενώ διέπρεψε και στις ρινοπλαστικές.

Ο J. Lisfranc (1790-1847) χειρουργούσε όγκους της παρωτίδας, ενώ έγινε γνωστός για τη συμβολή του στην ορθοπεδική και τη σχέση του με την ταρσομετατάρσια περιοχή και αυτή των σκαληνών μυών ("φύμα του Lisfranc").

Παρεμπιπτόντως αναφέρουμε ότι στον τοπικά περιορισμένο καρκίνο των χειλέων είχαν εφαρμοσθεί πλήρεις σχεδόν και επαρκείς συχνά θεραπευτικές τεχνικές πλαστικής και πριν ακόμη από τα μέσα του 19ου αιώνα (Syme, Maissoneuve, Burow, Bernard, Dieffenbach κ.ά.) (Εικ. 4).

Ολική (αμφίπλευρη) κάτω γναθεκτομή πραγματοποίησε ο J. Carnochan (1817-1887), ενώ ο Signoroni ήταν ο πρώτος που αφαίρεσε το 1842 ολόκληρη επίσης την κάτω γνάθο για εκτομή οστεοσαρκώματος, αλλά σε δύο φάσεις και μάλιστα ενδοστοματικά. Αφού δηλαδή

semi–mandiblular ostectomy with bi-submandibular skin incision (Fig. 3). The modern surgeon is filled with awe considering these achievements, when considering that those tedious operations were performed without anaesthesia. The use of the chainsaw used from that era for performing bone osteotomies, was also impressive.

Delpech (1777–1832), aforementioned for his technique for the mandibular excision, removed jaw cysts, and performed lower lip reconstruction with adjust skin graft in cases of cancer, while he also excelled in rhinoplasty.

J. Lisfranc (1790–1847) operated parotid gland tumors and became famous for his contribution in Orthopaedics, and his relation with the tarsometatarsial area and the area of the scalenous muscles (Lisfranc tubercle).

We also mention that the locally confined lip cancer was treated with almost complete and often adequate techniques of plastic surgery even before the middle of the 19th century (Syme, Maissoneuve, Burow, Bernard, Dieffenbach, etc), (Fig. 4).

J. Carnochan (1817–1887) performed radical (bilateral) mandible dissection, and Signoroni was the first surgeon who removed completely the mandible in 1842 in order to perform osteosarcoma dissection. This operation was completed in two phases, and was performed intra–orally. That is, he firstly performed a medial osteotomy, amputated the one half, and after 8 days removed the other half of the jaw, in the period of 1840–1850. Heyfelder, Dumreiher, Carnochan and Maisonneuve had also performed a similar, astonishing type of operation (Corlieu, 1877, Albert, 1893).

Stromeyer (1804–1876) generally suggested the mandibular osteotomy for the treatment of tumors, but also for other serious injuries, in order to perform a lig-

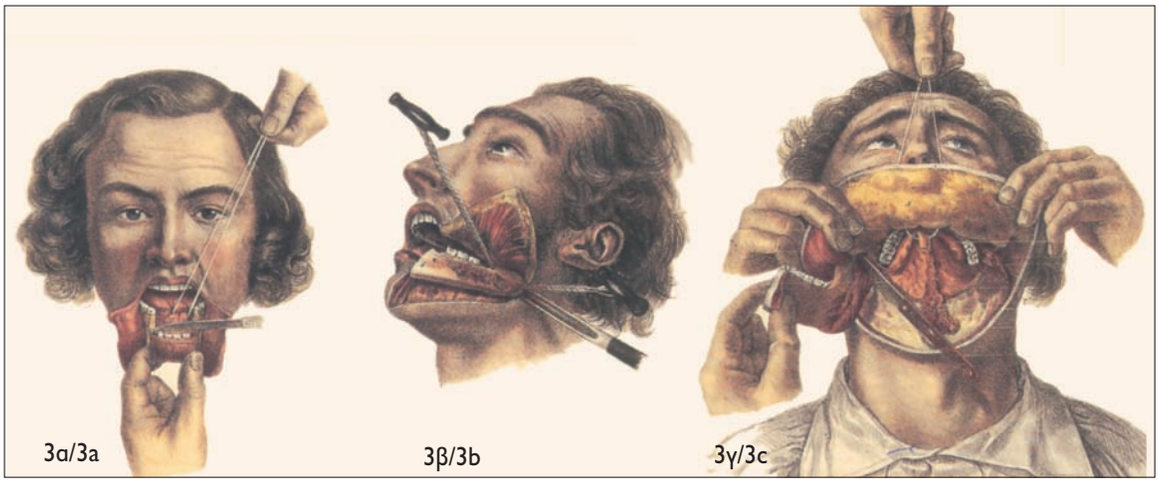

Εικ. 3: Πίνακας από τον Pancoast (1844) "'Treatise on operative surgery": α. Ημιγναθεκτομή της κάτω γνάθου με χειλεουπογνάθια τομή, β. Πρόσθια κάτω οστεκτομή με μέση χειλεουπογενειακή τομή, γ. Κάτω ημιγναθεκτομή με άμφω υπογνάθια τομή.

Fig. 3: Table by Pancoast (1844) "Treatise on operative surgery": a. Hemi-mandibular resection via lower lip and submandibular incision, b. Anterior lower ostectomy via mid lip-subgenial incision, c. Mandibular semi-resection via bisubmandibular incision.



Εικ. 4: Σχεδιασμός της πλαστικής των χειλέων σε περιπτώσεις καρκινώματος, σύμφωνα με τις τεχνικές των πρωτοπόρων χειρουργών: α. Κατά Burow 1,2. β. Κατά Syme 1,2. γ. Κατά Bruns.

Fig. 4: Plastic lip reconstruction designs following cancer surgery, according to the techniques of the pioneer surgeons: a. Burow technique 1,2. b: Syme technique. c. Bruns technique.

τέλεσε πρώτα μέση οστεοτομία, απεξάρθρωσε το ένα ημιμόριο και μετά 8 ημέρες, αφαίρεσε το άλλο μισό της γνάθου την περίοδο 1840- 1850. Σε παρόμοιο εκπληκτικό τύπο εγχείρησης είχαν προβεί και οι Heyfelder, Dumreiher, Carnochan και Maisonneuve (Corlieu,1877, Albert,1893).

Σε περιπτώσεις όγκων γενικώς αλλά και σοβαρών τραυματισμών ο Stromeyer (1804-1876) σύστηνε την εκτομή (!) της κάτω γνάθου για να απολινωθεί η κάτω φατνιακή αρτηρία ή η έσω γναθιαία, όταν η απολίνωση της έξω καρωτίδας δεν αρκούσε για την καταστολή της επίμονης αιμορραγίας. Αντίθετα ο Dieffenbach (1792-1847), ο Syme και άλλοι χειρουργοί της εποχής δεν επενέβαιναν στις γνάθους για την αφαίρεση καλοήθων όγκων της γλώσσας.

Ο Billroth και ο Czerny, αλλά και ο Köcher (1841-1917) μετά το 1880, με τη χρήση πλέον του χλωροφορμίου, απομάκρυναν τους όγκους αυτούς κανονικά μέσα από το στόμα μετά από την εφαρμογή τραχειοτομίας.

Πολλές ογκοειδείς εξεργασίες, όπως ανευρύσματα (Schuh, 1804-1865) ή αιμαγγειώματα (Heyfelder, 1798-1869) ή ακόμη άλλες συγγενείς βλάβες (Winiwarter, 1848-1917), συχνά συγχέονταν διαγνωστικά μεταξύ τους ή με τα σαρκώματα με αποτέλεσμα να συμβαίνουν επεμβατικά ατυχήματα. Ακόμη και χειρουργοί γνωστοί για τη δεινότητα τους όπως ο Burow (1800-1874), στην προσπάθειά του να αφαιρέσει κυστικό

ature of the inferior alveolar artery or of the maxillary artery, when the ligature of the external carotid artery was not adequate for controlling the persistent haemorrhage. On the contrary, Dieffenbach (1792–1847), Syme, and other surgeons of that era did not intervene to the jaws in order to extract benign tumors of the tongue.

Billroth, Czerny, and Kocher (1841–1917) excised these tumors ordinarily by gaining access intra–orally, and after performing tracheotomy.

Many tumor–like lesions, such as aneurysms (Schuh, 1804–1865), or hemangiomas (Heyfelder, 1798–1869), or even other congetinal disorders (Winiwarter, 1848–1917), were often diagnostically confused with each other, or with the sarcomas. This resulted to invasive surgical procedure accidents. Even famous for their superior skills surgeons caused such accidents, such as Burow (1800–1874), who left one case without operating in his attempt to extract a cystic hygroma, while Scarpa (1752–1832) considered an aneurysm of the carotid artery to be an abscess, thus killing his patient while trying to "drain" it (!) (Albert, 1893).

Roux, already mentioned, performed since 1836, and within the field of Osteoplastic Surgery, the medial temporary osteotomy of the mandible for the treatment of tongue tumors or tumors of the floor of the oral cavity, an ingenious operation repeated by Syme in 1860 and by Billroth in 1868, which is still being per-

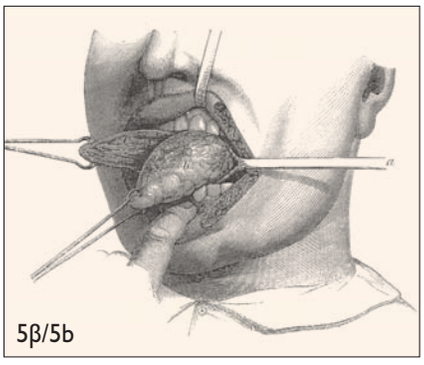

5α/5a 5β/5b 5γ/5c

Εικ. 5: α. Θήλωμα της γλώσσας (Aldert). β. Ημιγλωσσεκτομή. γ. Ολική γλωσσεκτομή με αλυσσοβρόγχο του Chassaignac (1850).
Fig. 5: a. Papilloma of the tongue (Aldert). b: Hemiglossectomy. c: Total glossectomy with the use of Chassaignac's chainsaw (1850).

ύγρωμα, εγκατέλειψε ανεγχείρητη την περίπτωση, ενώ ο Scarpa (1752-1832) θεωρώντας ως απόστημα κάποιο ανεύρυσμα της καρωτίδας, θανάτωσε τον ασθενή προσπαθώντας να το "παροχετεύσει"(!), (Albert,1893).

Ο προαναφερθείς Roux εφήρμοσε από το 1836, στα πλαίσια της οστεοπλαστικής χειρουργικής, τη μέση πρόσκαιρη οστεοτομία της κάτω γνάθου προκειμένου να χειρουργήσει όγκους της γλώσσας ή του εδάφους του στόματος, ιδιοφυή επέμβαση που επανέλαβε ο Syme το 1860 και ο Billroth το 1868, που εφαρμόζεται και σήμερα, ενώ οστεοτομία ανάλογη τέλεσε και ο B. Langenbeck (1810-1887) το 1875, στο πλάγιο της κάτω γνάθου (κλάδος).

Ο Syme που δεν θεωρούσε ασφαλή τη μερική (ημι-) γλωσσεκτομή, καθιέρωσε την ολική γλωσσεκτομή, θεραπευτικά περισσότερο ριζική (μικρότερης συχνότητας υποτροπή) και ο Chassaignac (1804-1879) πολυπράγμων, όπως προαναφέρθηκε, χειρουργός αφαιρούσε τους όγκους της γλώσσας με τους δικής του επινόησης αλυσσοεκτομείς (ecrasseurs), τόσο για ημιγλωσσεκτομή, όσο και για την ολική αφαίρεση της γλώσσας ενδοστοματικά (Εικ 5). Την ίδια περίοδο (1850-1880), μεγάλης σημασίας επέμβαση υπήρξε η προληπτική απολίνωση της γλωσσικής αρτηρίας που εφήρμοζε ο Beclard, σε περιπτώσεις μεγάλων όγκων της γλώσσας.

Το βασικό κίνητρο για την προσφυγή στις τόσο επικίνδυνες εκείνες επεμβάσεις της τραχηλοπροσωπικής χώρας υπήρξε (όπως προαναφέρθηκε) η απειλή της επέλευσης του άμεσου θανάτου του ασθενή. Εξ άλλου συχνά επιλεγόταν μία φρικτά επώδυνη επέμβαση προκειμένου να απαλλαγεί ο ασθενής από το διαρκή, αφόρητο πόνο της νευραλγίας του τριδύμου (Εικ. 6).

Οι εγχειρήσεις που απαιτούσαν την εκτομή μεγάλων οστικών τμημάτων, όπως τα γναθικά οστά ή την πρόσκαιρη έστω μετακίνησή τους (οστεοπλαστική) για την προσπέλαση "εν τω βάθει" περιοχών ήταν πολύ συχνά θανατηφόρες, έτσι ώστε χειρουργοί όπως ο Albert (1893) ανέφερε ότι, για την αφαίρεση κακοήθων όγκων, όπου όφειλε να τελέσει γναθεκτομή, "φοβάμαι να αναφέρω τη στατιστική μου για την επιβίωση των

formed nowadays, while a similar osteotomy was performed by B. Langenbeck (1810–1887) in the lateral side of the mandible (ramus) in 1875.

Syme, who did not consider as safe the operation of hemiglossectomy (partial glossectomy), established the operation of the glossectomy (radical glossectomy), which was therapeutically more radical, since it exhibited recurrence of lower percentage, while Chassaignac (1804–1879), the aforementioned versatile surgeon, removed intra-orally the tongue tumors with ecrasseurs of his own invention, both for performing hemiglossectomy or glossectomy (Fig. 5). At the same period (1850–1880) the preventive ligature of the lingual artery for the cases of large tongue tumors became of great importance, a procedure implemented by Beclard.

The basic motive for resorting into such dangerous surgical interventions in the maxillofacial area was at that era, as already mentioned, the threat of occurrence of the immediate death of the patient. Furthermore, often an awfully painful surgical procedure was chosen in order to relieve the patient from the constant, unbearable pain of the trigeminal nerve (Fig. 6).

The surgical procedures demanding the dissection of large bone pieces, such as the jaw bones, or their temporary removal, in order to gain access to the "deeper" regions, were often lethal. For this reason, Albert

Εικ. 6: Νευρεκτομή του υποκογχίου νεύρου (Schuh, Wagner).
Fig. 6: Resection of the infraorbital nerve (Schuh, Wagner).

ασθενών, διότι είναι πολύ απογοητευτική" και αυτό όχι μόνο λόγω του άμεσου θανάτου (αιμορραγία, πνιγμονή, κ.ά.) αλλά και λόγω της τεράστιας συχνότητας της υποτροπής. Ο ίδιος για την εκτομή-απεξάρθρωση της κάτω γνάθου (ημιγναθεκτομή) εφάρμοζε τη μέση γναθική οστεοτομία μετά από χειλεογενειακή δερματική τομή που έφθανε μέχρι και τη γωνία της κάτω γνάθου. Πριν από την οστεοτομία αφαιρούσε 1 ή 2 τομείς για τη χρήση του αλυσσοπρίονου, ενώ ο ασθενής ήταν ύπτιος, και για αποφυγή της προς τα οπίσω μετακίνησης της γλώσσας, τη συγκρατούσε με ισχυρό περαστό ράμμα εκτός στόματος, ράμμα που παρέμενε και μετεγχειρητικά αρκετές ημέρες για ασφάλεια της αναπνοής εφόσον δεν είχε εφαρμοσθεί προληπτική τραχειοτομία. Ο Nussbaum (1829-1890) ανέφερε από το 1869 ότι προτιμούσε, για την ασφάλεια των ασθενών με ρινοφαρυγγοστοματικά προβλήματα, να εφαρμόζει προληπτική τραχειοτομία, μέσω της οποίας χορηγούσε την αναισθησία (χλωροφόρμιο), ενώ πωμάτιζε με λαδωμένη γάζα το στοματοφάρυγγα για πρόληψη της ενδοχειρουργικής εισρόφησης. Η επιπλοκή αυτή ωστόσο ήταν πολύ συχνή μετά τις επεμβάσεις της τραχηλοπροσωπικής χώρας και οδηγούσε στην ανάπτυξη μετεγχειρητικής πνευμονίας όπως ανέφεραν οι A. Broca (1887) και E. Albert (1983).

Ακριβώς για αποφυγή της επιπλοκής αυτής ο Trendelemburg (1844-1924) είχε προτείνει την τεχνητή ανάπτυξη συριγγίου στον παραεπιγλωττιδικό βόθρο με έξοδο προς το δέρμα, δίπλα στο υοειδές οστούν, για την αυτόματη παροχέτευση των υγρών της στοματικής κοιλότητας, γεγονός βέβαια που δεν είχε στεφθεί με επιτυχία. Ο μόνος σχετικά ασφαλής τρόπος αποφυγής της εισρόφησης, στις εκτεταμένες εκτομές της οπίσθιας μοίρας του στόματος, ήταν η τέλεση τραχειοτομίας, εφόσον όμως δεν είχε αχρηστευθεί η επιγλωττίδα.

Ημιδιέκπριση της άνω γνάθου, φαίνεται ότι πραγματοποίησαν αρχικά ο Siebolt στο 1793 και ο Beaupreau (1769), αλλά τυπικά ως πρώτος φέρεται ο H. Jameson το 1821 και στη συνέχεια οι Dupuytren το 1823 και Gensoul το 1825, ενώ μερική εκτομή είχε ήδη τελέσει ο Wattmann (1779-1866) (Rutkow, 1993). Η δερματική τομή του Velpeau (1795-1867), για την προσπέλαση όγκων της άνω γνάθου, όπως άλλωστε και οι παρόμοιες τομές του Langenbeck, του Malgaigne και του Liston, επειδή προκαλούσαν σοβαρές εγχειρητικές βλάβες (διατομή προσωπικού νεύρου, πόρου του Stenon), είχαν ήδη εγκαταλειφθεί, και επιλέγονταν οι κεντρικές λεγόμενες τομές των Weber, Nelaton, Maisonneuve (Εικ. 7). Αυτές έφθασαν μέχρι των ημερών μας ως τομή των Weber-Diffenbach που με την επέκταση του W. Fergusson (άνω βλέφαρο) εξασφαλιζόταν η προσπέλαση εξεντέρωσης και του οφθαλμού. Ενδιαφέρον παρουσιάζουν οι εικόνες του άτλαντα χειρουργικής των Bourgery, Jacob, που εκδόθηκε στη Γαλ-

(1893), an eminent surgeon, reported about the resection of malignant tumors in the cases he had to perform maxillectomy or mandibulectomy: "I am afraid to mention the statistics of the survival of the patients, because it is very disappointing". This happened not only because of the immediate death of the patients (haemorrhage, choking), but also because of the enormous frequency of recurrence. The same surgeon performed the medial mandibular osteotomy, after having performed a lower lip skin incision, and for the cases of mandibulectomy and amputation of the mandible, an incision reaching up to the corner of the mandible. Before performing osteotomy he removed one or two incisors for the use of the chainsaw, while the patient was in supine position. For the avoidance of the backward movement of the tongue he restrained the tongue's position outside the oral cavity with the help of a powerful suture, a suture that remained postoperatively for several days for assuring the safety of the respiration, as long as a preventive tracheotomy was not performed. Nussbaum (1829–1890) reported that he preferred to perform preventive tracheotomy since 1869, for the safety of patients with nasal, oral and pharyngeal problems. He provided anaesthesia (Chloroform) through the tracheostomy, while he packed with greasy gauze the oropharynx for the prevention of intra–surgical aspiration. On the other hand, the complication of aspiration was very common in maxillofacial surgery operations, and resulted into the development of postoperative pneumonia, as mentioned by A. Broca (1887) and E. Albert (1893).

Trendelemburg (1844–1924), in order to avoid this complication, suggested the induction of a fistula in the area of epiglottis, exiting towards the direction of the skin beside the hyoid bone for the automatic drainage of the fluids of the oral cavity, an attempt that, of course, was not successful. The only relevantly safe way for avoiding aspiration in the cases of extended dissections of the back parts of the oral cavity was the performance of tracheotomy, as long as the epiglottis was not disabled.

Siebolt (1793) and Beaupreau (1769) are apparently the first surgeons who performed the semi–resection of the maxilla, but typically referred as the first one is H. Jameson in 1821, followed by Dupuytren in 1823 and Gensoul in 1825, while a partial resection had been already performed by Wattman (1779–1866) (Rutkow, 1993). The skin incision of Velpeau (1795–1867), used to gain access to the maxilla tumors, as well as the similar skin incisions of Langenbeck, of Malgaigne, and of Liston, since they caused serious surgical injuries (destruction of the facial nerve, or Stenon's duct) had already been abandoned, and the so called central incisions of Weber, of Nelaton, and of Maisonneuve were chosen (Fig. 7). These are performed from that era up



Εικ. 7: α. Εξωτερική τομή κατά Velpeau για άνω γναθεκτομή και εσωτερική τομή κατά Nelaton για τον ίδιο λόγο. β. α Εσωτερική τομή κατά Diffenbach για προσπέλαση στην άνω γνάθο και β τομή κατά Weber για τον ίδιο λόγο. γ. Μετεγχειρητική ουλή μετά από την τομή Weber-Dffenbach-Nelaton, όπως σχεδιάσθηκε κατά την δεκαετία του 1870.

Fig. 7: a. External –skin incision according to Velpeau and internal- mucosal incision according to Netalon for maxillary resection. b. a. Internal-mucosal incision according to Diffenbach and b. external –skin incision according to Weber for maxillary approach. c: Post operative scar following Weber-Dieffenbach-Nelaton incision, as designed in the 1870 decade.

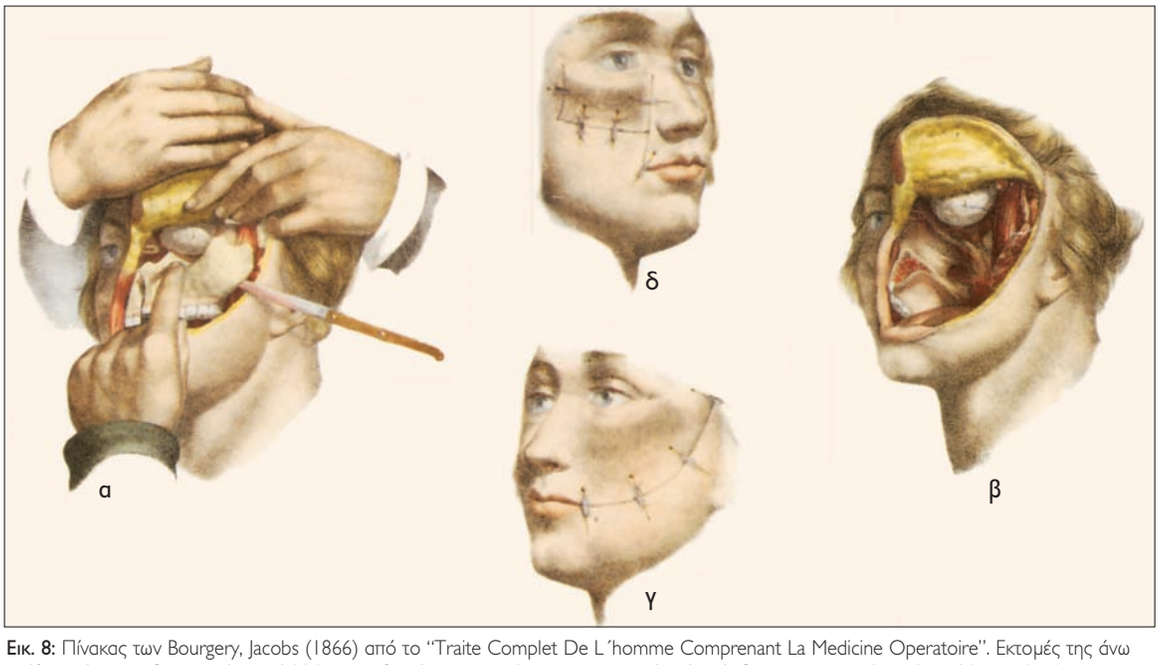

Εικ. 8: Πίνακας των Bourgery, Jacobs (1866) από το "Traite Complet De L΄homme Comprenant La Medicine Operatoire". Εκτομές της άνω γνάθου μέσω της δερματικής τομήςVelpeau, α,β,γ (καταστροφή του προσωπικού νεύρου). δ, μετεγχειρητική τομή κατά Langenbeck.

Fig. 8: Table by Bourgery, Jacobs (1866) from "Traite Complet de l' Homme Comprenant la Medecine Operatoire". a,b,c: Maxillary resections via the Velpeau incision-approach (destruction of the facial nerve), d: post-operative incision according to Langenbeck.

λία στο 1866 (Bourgery, Jacob 1866, Rutkow 1993), στις οποίες διαγράφεται η επέμβαση οστεκτομής της άνω γνάθου με εφαρμογή της τομής Velpeau, που προαναφέρθηκε, για προσπέλαση της περιοχής και όπου βέβαια προφανώς διαφαίνεται η καταστροφή (διατομή) του κροταφοβλεφαρικού κλάδου του προσωπικού νεύρου και του πόρου της παρωτίδας (Εικ. 8). Με την ευκαιρία αυτή αναφέρεται ότι ο πρώτος που εφάρμοσε την εξεντέρωση του οφθαλμικού βολβού ήταν ο A. Bonnet (1802-1856).

Ο Heyfelder (1798-1869) υπήρξε ο πρώτος που τέλεσε ολική (αμφίπλευρη) εκτομή της άνω γνάθου το 1844 και με τον Albert πρότειναν η εκτομή να γίνεται με αλυσσοπρίονο (Εικ 9). Ο Albert ακόμη ανέφερε ότι σε δύο περιπτώσεις όγκων, όπου αναγκάσθηκε να

to nowadays, as the skin incision of Weber – Dieffenbach, which was extended by W. Fergusson (upper eyelid) in order to assure the access for the exenteration of the eyeball.

The pictures contained in the atlas of surgery of Bourgery and Jacob, which was edited in France in 1866 (Bourgery, Jacob, 1866, Rutkow, 1993) are also of great interest. In these the surgical procedure of maxillary osteotomy with the use of the aforementioned skin incision of Velpeau for gaining access into that area is pictured. Evidently, the destruction (dissection) of the temporal branch of the facial nerve and of the parotid duct comes into sight (Fig. 8). We can also mention that the first surgeon who performed the exenteration of the eyeball was A. Bonnet (1802 – 1856).

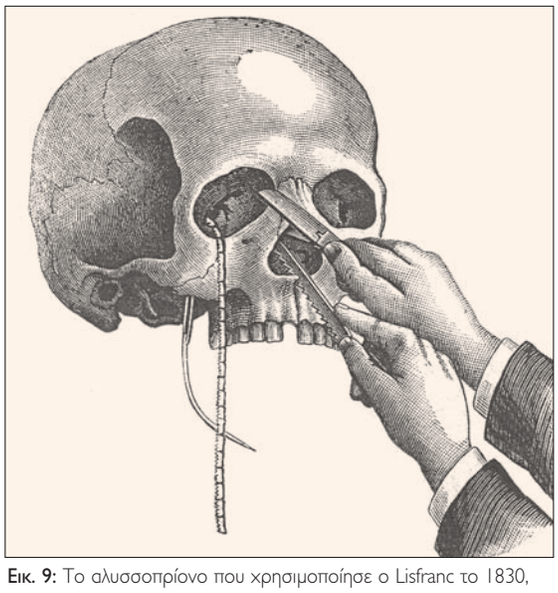

Εικ. 9: Το αλυσσοπρίονο που χρησιμοποίησε ο Lisfranc το 1830, μαζί με άλλα εργαλεία οστεοτομίας για την άνω γνάθο (απλό πριόνι, σμίλη).
Fig. 9: The chainsaw used by Lisfranc in 1830 and other maxillary osteotomy surgical instruments (plain saw, chisel).

προβεί σε εκτομή και των δύο γνάθων (άνω και κάτω), στον ένα ασθενή την άνω γνάθο προσπέλασε ενδοστοματικά και την κάτω γνάθο από το οπίσθιο χείλος (δερματική τομή) του κλάδου, ενώ στον άλλο ασθενή εφάρμοσε τομή Weber για την άνω και δερματική χειλεοτραχηλική (υπογνάθια) για την κάτω γνάθο (Albert,1893).

Μεγάλης σπουδαιότητας και ιδιοφυείς συνάμα, υπήρξαν οι οστεοπλαστικές επεμβάσεις (resections osteoplastiques) που εφήρμοζαν τότε οι τολμηροί και τόσο δεξιοτέχνες χειρουργοί της προ- και μετ' αναισθητικής, έστω εποχής, για την αφαίρεση όγκων του προσώπου και ιδίως του μέσου τριτημορίου, οστεοπλαστικές εγχειρήσεις, στις οποίες αφαιρούσαν οστά για να διευκολυνθεί η απομάκρυνση (ή η αποκατάσταση) άλλων οστικών τμημάτων και ακόμη η πλέον εντυπωσιακή πράξη της επαναφοράς τους (μετά τη μετακίνηση) στην προεγχειρητική τους θέση μετά την εκτόμη του "εν τω βάθει" όγκου.

Την εγχειρητική αυτή διαδικασία ο Billroth την αποκαλούσε "πρόσκαιρη εκτομή" (resection temporaire) σε αντίθεση με άλλους που την περιέκλειναν (Linhard 1893) στον όρο της "οστεοπλαστικής". Οι Γάλλοι Ollier, Hugier και Desprez (1857) πρότειναν και περιέγραψαν πρώτοι το σχεδιασμό των επεμβάσεων αυτών, αν και ο Roux, Γάλλος και αυτός, όταν εφάρμοζε στο 1836 τη μέση κάτω πρόσκαιρη οστεοτομία, ακριβώς οστεοπλαστική επέμβαση πραγματοποιούσε.

Περισσότερο ωστόσο εντυπωσιακή υπήρξε η οστεοπλαστική ή όπως την αποκαλούσε ο Billroth "πρόσκαιρη οστεοτομία", εκείνη που εφαρμοζόταν στην άνω γνάθο, που πλησίαζε εν μέρει προς τη μετέπειτα Le Fort I οστεοτομία, αλλά ήταν ακόμη περισσότερο

Heyfelder (1798–1869) was the first surgeon who performed radical (bilateral) maxillary dissection in 1844, and together with Albert suggested the performance of the dissection with the use of chainsaw (Fig. 9). Albert also reported about two cases for the treatment of tumors, where he was obliged to perform both maxillary and mandibular dissection. In the first case he gained access intra–orally and from the mandible, from the posterior border of the ramus (skin incision), while in the second case he used the skin incision of Weber for gaining access into the maxilla and a submandibular skin incision extended to the lip and the mandible (Albert, 1893).

Both ingenious and of great importance are the osteoplastic resections performed by the daring and skilled surgeons of that era, before the introduction of general anaesthesia, and also shortly after it, for the removal of facial tumors, especially those located in the middle part of the face. In these procedures, surgeons removed facial bones in order to facilitate the removal (or restitution) of other bone parts, and it was more impressive that bones were reset into their preoperational position after the excision of a difficult to approach tumor.

This surgical procedure was called by Billroth as a "temporary resection" (resection temporaire), in contrast to other surgeons (Linhard, 1893), who included it within the term of "osteoplastics". The French surgeons Ollier, Hugier and Desprez (1857) were the first to propose and describe the planning of these surgical procedures, even if the French surgeon Roux was performing such an osteoplastic surgical procedure in 1836, when he performed the middle temporary mandibular osteotomy.

Most impressive is the osteoplastic surgical procedure for the maxilla, which was called by Billroth as "temporary osteotomy". This procedure was partially very close to the Le Fort I osteotomy, but more complicated, as performed by B. Langenbeck in 1859, and published by him in 1860 (Albert, 1893).

It is evident that the skin incisions of Billroth, which were used by Langebeck for his surgical procedures, definitely caused the destruction of the facial nerve and of Stenon's duct of the patient, and had also as a major negative side effect the remaining huge scar on his face. These disadvantages were compensated by the advantages of the riddance of the tumor and the possible avoidance of the patient's death. In the following eras this skin incision, for the access to the maxilla, was almost entirely replaced by the skin incision of O. Weber, which is used also nowadays, and is known as the incision of Weber–Dieffenbech (Μάρτης–Μάρτη, 2003).

As it becomes now apparent, maxilla opened a diverse field of surgical procedures (cleft lip and cleft palate,

πολύπλοκη, έτσι τουλάχιστον όπως την πραγματοποίησε ο B. Langenbeck στο 1859 και τη δημοσιοποίησε στο 1860 (Albert,1893).
Ευνόητο τυγχάνει ότι οι δερματικές αυτές τομές του Billroth, που μέσω των οποίων πραγματοποιούσε αυτή την επέμβαση ο Langenbeck, κληροδοτούσαν στον ασθενή, τη βέβαιη καταστροφή του προσωπικού νεύρου και του πόρου του Stenon τουλάχιστον, ενώ η τεράστια ουλή στο πρόσωπο αποτελούσε σοβαρό αρνητικό δεδομένο. Αυτά όμως τα μειονεκτήματα αντισταθμίζονταν από την απαλλαγή του ασθενή από τον όγκο και την πιθανή αποφυγή του θανάτου. Στη συνέχεια ωστόσο η δερματική τομή αυτή για προσπέλαση της άνω γνάθου αντικαταστάθηκε σχεδόν πλήρως από την τομή του O. Weber που χρησιμοποιείται μέχρι και σήμερα ως τομή Weber- Deiffenbech (Μάρτης-Μάρτη, 2003).
Όπως έχει φανεί, η άνω γνάθος υπήρξε πολυσύχναστο πεδίο χειρουργικών παρεμβάσεων (σχιστίες, κατάγματα, όγκοι κ.ά.), αλλά την τυπική άνω γναθεκτομή (ημιδιέκπριση) για αφαίρεση όγκου πραγματοποίησαν, όπως προαναφέρθηκε, ο Jameson στο 1821 και ο Gensoul στο 1825, γιατί μερική εκτομή για μικρούς κυρίως όγκους είχαν εφαρμόσει και οι Beaupreau (1769) Siebold (1736), ο Dupuytren το 1823, και ο Wattmann (1878).
Ο Esmarch (1823-1908) αφαίρεσε αιμαγγειωματώδη όγκο της οπίσθιας γναθικής χώρας, αφού πρώτα εξέταμε μέρος της άνω γνάθου και πωμάτισε την τραχεία (φάρυγγα) με γάζα, έχοντας φυσικά τελέσει ήδη τραχειστομία.
Προηγουμένως ο Syme, το 1832, αφαίρεσε την άνω γνάθο για εκτομή ρινοφαρυγγικού όγκου αλλά ο ασθενής πέθανε, ενώ ο Flaubert το 1840 την ίδια εγχείρηση τέλεσε επιτυχώς επαναφέροντας μάλιστα, όπως και ο Maisonneuve (1809-1894) αργότερα, τα οστά στην προεγχειρητική τους θέση.
Ο Ollier και ο Brüns, αλλά και ο B. Langenbeck, στις οστεοπλαστικές, τελούσαν υπέγερση της ρινικής πυραμίδας για προσπέλαση του ρινοφαρυγγικού χώρου, επαναφέροντας τα μόρια (μύτη, τμήμα άνω γνάθου) στην πρώτερη θέση τους μετά την εκτομή των όγκων. Την ίδια οδό προσπέλασης ακολουθούσαν ο Albert και ο Koenig, και ο Berard (1802-1846) για να μειώσει τη βαρύτητα της επέμβασης (της εκτομής της άνω γνάθου), διατηρούσε ανέπαφο το έδαφος του κόγχου και την υπερώα, ενώ ο Brüns (1812-1883) συμβούλευε τη μη συρραφή του τραύματος, αμέσως μετά την επαναφορά των οστών (στην προεγχειρητική τους θέση) για να ελέγχεται, επί ορισμένο χρονικό διάστημα, η αιμορραγία (Brüns, 1859). Έχει ενδιαφέρον να αναφερθούν εδώ αφ' ενός η επέμβαση που εφάρμοσαν (κρυφά) στην άνω γνάθο του προέδρου των Η.Π.Α., Cleveland, ο Keen με τον Bryant το 1898 (Rutkow,1993) για αφαίρεση κακοήθους όγκου και αφετέρου η περίπτωση του

fractures, tumors). On the other hand, as already mentioned, Jameson in 1821 and Gensoul in 1825, performed the typical maxillary excision (semi– resection) for the extraction of tumors, while the partial resection was performed also by Beaupreau in 1769, by Siebolt (1736), by Dupuytren in 1823, and by Wattman (1878), mostly for the treatment of small tumors.
Esmarch (1823 – 1908) removed a hemangioma – like lesion located in the posterior maxillary area, by dissecting part of the maxilla in the beginning and by packing then the trachea (pharynx) with gauze, after having performed tracheostomy.
Before him, Syme removed the maxilla for the extraction of a nasopharyngeal tumor in 1832, but his patient passed away, while Flaubert performed the same operation successfully in 1840, also restoring the bones to their preoperative position, as well as Maisonneuve (1809–1894) did later on.
Ollier and Brüns, as well as B. Langenbeck, performed the deflection of the nasal pyramid for gaining access into the nasal and pharyngeal cavity during their osteoplastic procedures, and restored the soft tissues (nose, part of the maxilla) to their former position after the tumor excision. The same procedure, to gain access, was followed by Albert and Koenig, while Berard (1802 –1846) maintained the floor of the orbit and palate intact, in order to reduce the dangers of the operation (maxillectomy). Brüns (1812–1883) proposed not to suture the wound after the restoration of the bones to their preoperative position, in order to control the bleeding (Brüns, 1850). Two interesting cases will be mentionned: Firstly, we can mention the surgical procedure performed (secretly) by Keen and Bryant to the maxilla of the President of the United States Cleveland, in order to extract a malignant tumor. Secondly, we can mention the case of Sigmund Freud, who suffered from cancer of the maxilla, and was operated unsuccessfully by Hayett, professor of Otolaryngology in Vienna, and afterwards successfully by Pichler in 1923 (surgically), and by Kazanjan in 1931 (prosthetically) (Lazaridis, 2003, 2006).

REGIONAL AND INTRATRACHEAL ANAESTHESIA

With the entrance of the 20th century, and the years that followed, several specialized surgical procedures and techniques were introduced, such as the one for the paranasal sinuses by F. Bosworth (1843–1925) and G. Kilian (1860–1924), the use of free skin flaps with small thickness for the coverage of open traumatic surfaces by Monks in 1898, and the administration of chloroform with the help of the orotracheal tube by Macewen (1848–1924), the surgeon who had already established since 1880 the endotracheal general anaes-

Sigmund Freud με καρκίνο άνω γνάθου, που χειρουργήθηκε ανεπαρκώς από τον καθηγητή ΩΡΛ της Βιέννης Hayett και μετά αντιμετωπίσθηκε επιτυχώς από το Pichler (χειρουργικά) το 1923 και τον Kazanjian (προσθετικά) το 1931 (Lazaridis, 2003, 2006).

ΣΤΕΛΕΧΙΑΙΑ ΚΑΙ ΕΝΔΟΤΡΑΧΕΙΑΚΗ ΑΝΑΙΣΘΗΣΙΑ

Με την είσοδο του 20ου αιώνα, στη συνέχεια εξειδικευμένες εγχειρήσεις και ενέργειες έλαβαν χώρα, όπως αυτή επί των παραρρινίων κόλπων από τους F. Bosworth (1843-1925) και G. Killian (1860-1924), η εφαρμογή λεπτού πάχους ελευθέρου δέρματος για κάλυψη ανοικτών τραυματικών επιφανειών από τον Monks το 1898, η χορήγηση με στοματοτραχειακό σωλήνα του χλωροφορμίου από τον Macewen (1848-1924) που δημοσίευσε στη Μ. Βρετανία τότε, το σπουδαίο για την τραχηλοπροσωπική χειρουργική, βιβλίο του "Atlas of Head Sections, 1893", ενώ ο διάσημος αυτός χειρουργός είχε ήδη από το 1880 εμπεδώσει την ενδοτραχειακή γενική αναισθησία. Άκρως σημαντικό επίσης δεδομένο, του τέλους του 19ου και των αρχών του 20ου αιώνα, επίτευγμα, για την πορεία της Γναθοπροσωπικής Χειρουργικής, υπήρξε η είσοδος της τοπικής αναισθησίας (εμπότιση, στελεχιαία), που ξεκίνησε από τον οφθαλμίατρο Köler και τον γνωστό μας Freud στη δεκαετία του 1880 με τη χρήση της κοκαΐνης και σχετικά ολοκληρώθηκε στις δεκαετίες του 1900 και 1910 με την εφαρμογή της νοβοκαΐνης από τον Μ. Einhorn (1904). Ενδιαφέρον είναι να τονισθεί ότι ο πρώτος που εφήρμοσε στελεχιαία αναισθησία του κάτω φατνιακού νεύρου (με την κοκαΐνη), για εκτομή όγκου της κάτω γνάθου (δεκαετία του 1890) ήταν ο πολύς Halsted με το συνεργάτη του χειρουργό Hall.
Το πόσο κοσμογονική υπήρξε η συμμετοχή της ενδοτραχειακής πάντως (και κυρίως της ρινοτραχειακής) διασωλήνωσης, στη διαδικασία της γενικής αναισθησίας, για τη Γναθοπροσωπική Χειρουργική φάνηκε κυρίως στις επεμβάσεις του καρκίνου, μετά ιδίως την τελειοποίησή της από τον Trendelemburg αρχικά (1871) και μετά το 1890 από τους Killian, Kuhn (1900), Morrison (1911) και αργότερα από τους D. Jackson (1915), Magill, Mc Intosh, Mushin, Grinn και Knight στο 1943. Ενδιαφέρον ήταν το ότι ο Syme στο 1864 τελούσε εκτομή της γλώσσας με τον ασθενή καθήμενο στην καρέκλα και όχι ύπτιο, για να μην ρέει το αίμα προς το φάρυγγα αλλά προς τα έξω!
Πρωτότυπο επίσης υπήρξε, τότε, στις Η.Π.Α., το βιβλίο του Lane (1833-1902) "Surgery of the Head and Neck,1896", ενώ στη Γαλλία αξιοσημείωτα υπήρξαν τα κείμενα των F. Terrier, M. Guillemain, A. Malherbe (Terrier,1895, 1898) (Εικ. 10α,β).

thesia. The same surgeon published in 1893 in Great Britain an "Atlas of Head Sections", which is of great importance for Maxillofacial Surgery. At the end of the 19th century and the beginning of the 20th, another achievement, the introduction of local anaesthesia (infiltration, block) contributed to the development of Maxillofacial Surgery. It was firstly introduced by the ophthalmologist Köler and the eponymous Sigmund Freud as well, the decade of 1880 together with cocaine, and was relatively completed by M. Einhorn (1904) with the use of novocain in the decades of 1900 and 1910. It is interesting to note that the first surgeon, who implemented regional anaesthesia of the inferior alveolar nerve with cocaine, in order to remove a mandibular tumor, in the decade of 1890, was the most important Halsted together with his collaborator surgeon Hall. The contribution of endotracheal intubation (and especially the rhinotracheal one), for general anaesthesia, was significant in Maxillofacial Surgery. It became apparent mostly in the surgical operations for the treatment of cancer, especially after the perfection of this procedure, firstly by Trendelemburg (1871), and after 1890, by Killian, Kuhn (1900), Morrison (1911), and later on by D. Jackson (1915), Magill, Mc Intosh, Mushin, Grinn, and Knight in 1943. It was interesting that in 1864, (before G.A.), Syme performed glossectomy while the patient was sitting on a chair, and not in the supine position, so that the flow of the blood was not directed towards the pharynx, but towards the outer direction!
Of great originality at that age was Lane's book (1833–1902) "Surgery of the Head and Neck", published in 1896 in the United States, while in France the texts of F. Terrier, M. Guillemain and A. Malherbe were noteworthy (Terrier, 1895, 1898) (Fig. 10a,b).

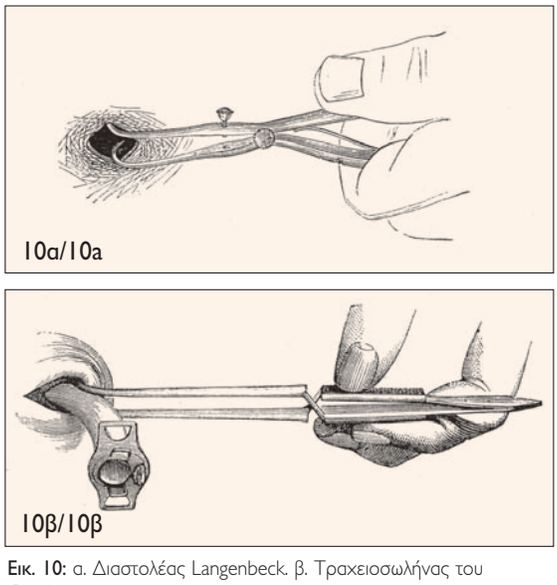

Εικ. 10: α. Διαστολέας Langenbeck. β. Τραχειοσωλήνας του Garnier.
Fig. 10: a. Langenbeck's dilatior. b. Garnier's trachial tube.

ΣΙΑΛΟΓΟΝΟΙ ΑΔΕΝΕΣ

Μεταξύ των πολλών προσφορών του Billroth στη διαγνωστική και τη χειρουργική ήταν και η εντόπιση και περιγραφή απ' αυτόν του κυλινδρώματος των σιελογόνων αδένων και του κακοήθους λεμφώματος του τραχήλου, το οποίο μπορούσε να υπάρχει ανεξάρτητα από το γενικευμένο λέμφωμα Hodgkin που είχε περιγραφεί πολύ νωρίτερα από τον Hodgkin (1778-1866).
Όσο για τους όγκους των σιελογόνων αδένων που δεν απαιτούσαν ενδοστοματική χειρουργική, αντιμετωπίζονταν συχνότερα (περιφερική επέμβαση) και ειδικά η περιοχή της παρωτίδας, που πάντοτε σχεδόν οι εγχειρήσεις σ' αυτήν κατέστρεφαν το προσωπικό νεύρο.
Το ενδιαφέρον για την παρωτίδα υπήρξε ήδη από την εποχή του Heister (1723), του Beclard (1735) του J. Warren (1798) ή των Abernethy, Goodland (1815), των Carmichael (1818), Lisfranc (1826) και Gensoul (1834), ενώ στο 1823 ο Davidge είχε τελέσει ολική μάλιστα παρωτιδεκτομή.
Μέχρι την περίοδο του 1930-1940, όλα τα προηγούμενα χρόνια το πρόβλημα "όγκοι παρωτίδας" αντιμετωπιζόταν μόνο από πλευράς εκτομής του όγκου (καταστροφή του προσωπικού νεύρου) και χωρίς την αποφυγή της υποτροπής (τόσο στους μικτούς όγκους όσο και στον καρκίνο). Στο 1940 ο Καναδός Janes και ο Βρετανός Patey προκειμένου για μικτούς όγκους χειρούργησαν ριζικά την παρωτίδα με ταυτόχρονη παρασκευή του προσωπικού νεύρου.
Παλαιότερα (18ος–19ος αιώνας) συνέχεαν ιστοπαθολογικά αλλά κυρίως κλινικά μεταξύ τους, τους τεραστίων διαστάσεων όγκους των σιελογόνων αδένων (μικτοί όγκοι, κυλινδρώματα, μυξώματα ή σαρκώματα) (Broca 1890, Albert 1893, Nelaton 1885). Τα πλειόμορφα αδενώματα τα ξεχώρισαν ο Virchow στο 1863 και ο Minsen στο 1874 (Εικ. 11). Το 1859 ο Billroth δημοσίευσε για το κυλίνδρωμα καθώς και άλλοι όπως ο Malassez στο 1883 και ο Sattler (1895) που τα εντόπισαν και εντός του στόματος. Ο Nasse στο 1892

SALIVARY GLANDS

Billroth, among his numerous contributions to the fields of diagnostics and surgery, located and described the salivary gland cylindroma and the malignant neck lymphoma, which could develop locally and independently from the generalized Hodgkin lymphoma, described much earlier by Hodgkin (1778–1866).
The cases of the salivary gland tumors, for which an intra–oral surgical procedure was not demanded, were treated more often (peripheral surgical procedures), especially those of the parotid gland area, while all these surgical operations in that area had as a result the destruction of the facial nerve.
The interest for the parotid glands existed already from the era of Heister (1723), Beclard (1735), Abernethy, Goodland (1815), Carmichael (1818), Lisfranc (1826) and Gensoul (1834), while a radical parotidectomy was performed by Davidge in 1823.
Until the period of 1930–1940 the issues concerning the parotid gland tumors in the former eras were solved only by tumor extractions (destruction of the facial nerve), without avoiding the appearance of recurrence (both for the mixed tumors and the malignant tumors). The Canadian Janes and the British Patey performed a radical surgical procedure of the parotid gland, accompanied with a preparation of the facial nerve branches.
Formerly (18th–19th centuries) the salivary gland tumors of enormous dimensions were confused with each other, either histopathologically or clinically (mixed tumors, cylindromas, myxomas or sarcomas) (Broca 1890, Albert 1893, Nelaton 1885). Virchow in 1863 and Minsen in 1874 differentiated the case of pleomorphic adenomas (Fig. 11). Billroth published on cylindroma in 1859, as well as others, such as Malassez in 1883 and Sattler in 1895, who located them also extraorally. Nasse located the acinic cell carcinoma in 1892 and Weber planned various incisions for gaining

11α/11a

11β/11b

Εικ. 11: α. Όγκος της παρωτίδας τεραστίων διαστάσεων (Albert- Broca ,1893). β. Μικτός όγκος (Williger).
Fig. 11: a. Huge parotid tumor (Albert- Broca, 1893). b: Mixed tumor (Williger).

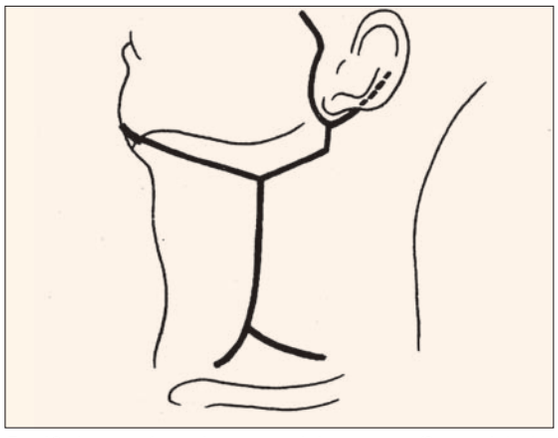

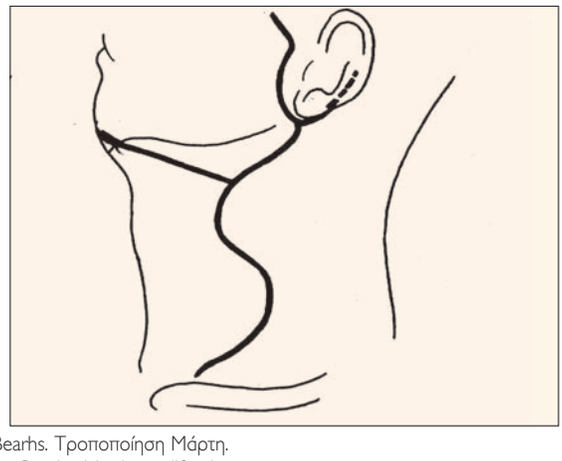

Εικ. 12: Δερματικές τομές για εκτομή όγκων παρωτίδας κατά Anderson, Bearhs. Τροποποίηση Μάρτη.
Fig. 12: Skin incisions for excision of parotid tumors according to Anderson, Bearhs. Martis modification.

εντόπισε το acinic cell carcinoma και ο Weber στο 1860 είχε σχεδιάσει διάφορες τομές προσπέλασης της παρωτίδας.
Ο Kaulfmann (1880) μελέτησε τα σαρκώματα της παρωτίδας και ο Durmreicher (1880) και ο Hippel (1897) το βατράχιο καθώς επίσης και οι Coarlieu (1877), Recklinhausen (1885) και ο Albert (1890). Οι Albrecht H., ο C. Glass (1912) και ο Arzt L. (1910) περιέγραψαν το αδενοκυστολέμφωμα που του έδωσε το όνομα του ο Warthin το 1929. Ο Glass το 1912 εντόπισε και τις βραγχιακές κύστεις.
Προσφορά σημαντική στη χειρουργική της παρωτίδας έδωσαν και ο Heineke (1913) και ο Mc Whorter (1917). Ακόμη σοβαρά ασχολήθηκαν με την παρωτίδα ο F. Schilling το 1921 και ο G. Herzog (κυλίνδρωμα), ενώ ο Sistrung επίσης στο ίδιο έτος επιχείρησε την παρασκευή του προσωπικού νεύρου σε παρωτιδεκτομή (όγκος) αλλά κατά προσθιοπίσθια κατεύθυνση (από τον κάτω γναθικό κλάδο), όπως έκαναν αργότερα τόσο ο Byars (1952), ο Mosser (1954) και ο Pollack (1957). Ο Bailey το 1947 είχε επιχειρήσει την παρασκευή του νεύρου με αρχικό οδηγό τον πόρο του Stenon.
Σταθμός πάντως και πρωτοποριακή ενέργεια υπήρξαν, το 1940, οι επεμβάσεις του M. Janes (James,1940) και του D. Patey (Patey, 1940), που δίδαξαν την παρασκευή του προσωπικού νεύρου και εγκαινίασαν την οριοθέτηση των διαφόρων εγχειρητικών τεχνικών της παρωτιδοχειρουργικής (επιπολής παρωτιδεκτομή, ολική παρωτιδεκτομή, εκπυρήνιση του όγκου, εξωκαψική παρωτιδεκτομή) (Μάρτης 1996, Martis 1983) με τις ανάλογες δερματικές τομές προσπέλασης του αδένα (Εικ. 12).

ΚΑΡΚΙΝΟΣ ΚΑΙ ΛΕΜΦΑΔΕΝΕΣ

Σταθμός στη γενικότερη αντιμετώπιση του καρκίνου της γναθοπροσωπικής χώρας υπήρξε η ανακάλυψη της σχέσης της βλάβης αυτής με τους τραχηλικούς λεμφαδένες (Cohnheim, 1877). Χωρίς τη γνώση αυτής της σχέσης δεν ήταν δυνατό να προσφερθεί ουσιαστική,

access to the parotid gland in 1860.
Kaufmann (1880) studied the parotid gland sarcomas, and Durmreicher (1880) together with Hippel (1897) the ranula, as well as Corlieu (1877), Recklinhausen (1885) and Albert (1890) did. H. Albrecht, C. Glass (1912) and L. Arzt (1910) described the adenoid cystic lymphoma, which was named by Warthin in 1929. Glass also distinguished the brachial cleft cysts in 1912.
Heineke (1913) and Mc Whorter (1917) contributed considerably to the parotid gland Surgery. F. Schilling in 1921 and G. Herzog (cylindroma) also contributed to that field, while Sistrung tried the preparation of the facial nerve while performing parotidectomy, but towards the anteroposterior direction, under the mandibular ramus. The same surgical procedure was also performed by Byars (1952), by Mosser (1954) and by Pollack (1957). Bailey also attempted the preparation of the facial nerve, with initial guide Stenon's duct, in 1947. Both significant and pioneering were the surgical procedures performed by M. Janes (James, 1940) and D. Patey (Patey, 1940) in 1940, who advocated the preparation of the facial nerve and introduced the delimitation of the various surgical procedures of parotid gland surgery (superficial parotidectomy, radical parotidectomy, tumor enucleation, extracapsular dissection of the parotid gland) with the use of the appropriate skin incisions for gaining access to the gland (Martis,1983, Martis, 1996) (Fig. 12).

CANCER AND LYMPH NODES

A milestone in the general treatment of cancer in the maxillofacial area was the acquired knowledge of the relation between this malignant lesion and the lymph nodes of the head and neck (Cohnheim, 1877). Without this it was not possible to provide a substantial, radical surgical help for the treatment of cancer in this area.
This knowledge was generally applied after several



Εικ. 13: Τομές του τραχήλου για προσπέλαση καρκινικών βλαβών (λεμφαδένων)με τραχηλική εκσκαφή. A. Semken΄s, B. Brown and McDowell΄s ,C. Martin΄s, D. Ecker and Byar΄s, E. Αττιε΄s, F. Busbin΄s, G. Morestin΄s, H. Τομη Ζ, I. Latyssbevsky and J. Ducuing΄S, k. McFee΄s, L. Conley΄s, M. Barbosa΄s (ταξινόμηση κατά Barbosa).

Fig. 13: Neck incisions for the approach of cancer lesions (lymphnodes) together with neck dissection. A. Semken's, B. Brown and McDowell's, C. Martin's, D. Ecker and Byar's, E. Attie's, F. Busbin;s, G. Moresin's, H. Z incision, I. Latyssbevsky and J. Ducuing's, K. McFee's, L. Conley's, M. Barbosa's (classification according to Barbosa).

ριζική χειρουργική βοήθεια στην αντιμετώπιση του καρκίνου της περιοχής αυτής.

Η συστηματική αξιοποίηση της γνώσης αυτής έλαβε "σάρκα και οστά", αρκετά χρόνια μετά, το 1900 με την εφαρμογή της ριζικής τραχηλικής εκσκαφής, δηλαδή της χειρουργικής αποψίλωσης των λεμφαδένων του λαιμού (neck dissection) που ήταν δυνατό να είχαν προσβληθεί μεταστατικά από την πρωτοπαθή καρκινική βλάβη της στοματογναθικής χώρας. Τη θαυματουργή αυτή επέμβαση πραγματοποίησε σε ένα εγχειρητικό χρόνο ο G. Grile και την δημοσίευσε μετά από εμπειρία 6 χρόνων (Crile, 1906).

years, in 1900, in radical neck dissection, that is, the surgical depilation of the lymph nodes of the neck, an area that was possible to be affected by the metastasis of the primary cancerous injury of the stomatognathic area. G. Crile performed this surgical procedure in one step and published his results after having obtained the experience of 6 years (Crile, 1906).

With Crile's neck dissection (1906) the field of the modern surgery for the treatment of cancer was initiated, the procedure and the therapeutic results obtained, raised positive expectations for permanent treatment, since up to these days local surgical treat-

Με την τραχηλική εκσκαφή του Crile (1906) εγκαινιάσθηκε η σύγχρονη χειρουργική του καρκίνου, μέσα από την οποία διαφάνηκε η προσδοκία και το πιθανό θεραπευτικό αποτέλεσμα από τη χειρουργική αγωγή που μέχρι τότε ήταν απόλυτα καταδικασμένη σε νομοτελειακά δεδομένη αποτυχία. Ήταν αδιανόητη η χειρουργική θεραπεία του καρκινώματος της τραχηλοπροσωπικής χώρας χωρίς την προσπέλαση των μεταστατικών λεμφαδένων του τραχήλου, όπως τουλάχιστον αυτό φάνηκε στους νεότερους χρόνους και ιδίως μετά την καθιέρωση της σύνθετης επέμβασης (composite operation) από τον H. Martin (1951) και τους άλλους διάσημους Αμερικανούς χειρουργούς των δεκαετιών του 1950, 1960 (Southwick, Kremen, Mc Comb, Erich, Mc Fee, Hoopes, Bearhs, Conley, Brown, Mc Dowel) αλλά και κάποιους σημαντικούς Ευρωπαίους γναθοπροσωποχειρουργούς (Pichler, Axhausen, Mc. Gregor, Rehrmann, Schuckard, κ.ά.) που πρωτοστάτησαν με πολλές παραλλαγές στις τεχνικές της εγχειρητικής και μέσα από ειδικές αντικαρκινικές μονάδες νοσηλείας και ιδίως τα νοσοκομεία του MD Anderson (Texas) και τα Memorial Hospitals (New York, Buffalo). Η κλασική τομή της N. D. (Crile, 1906) άλλαξε πολλά σχήματα κατά εποχές από τους διάφορους χειρουργούς που διεδραμάτισαν αποφασιστικό ρόλο στην εξέλιξη της αντιμετώπισης των κακοήθων όγκων (Εικ. 13, 14).

ΑΚΤΙΝΟΘΕΡΑΠΕΙΑ ΚΑΙ ΧΕΙΡΟΥΡΓΙΚΗ

Γιατί όμως άργησε τόσο να εμπεδωθεί ο τρόπος αυτός της χειρουργικής θεραπείας του τραχηλοπροσωπικού καρκίνου, από το 1906 (Grile) μέχρι τη δεκαετία του 1950;

Διότι από τις αρχές ήδη του 20ου αιώνα η ακτινοθεραπεία, που εισήλθε στη θεραπευτική αντιμετώπιση των κακοήθων όγκων, θεωρήθηκε περισσότερο ελπιδοφόρα από τη χειρουργική, που δεν απέδιδε τα μέγιστα πριν ή ολοκληρωνόταν ο επιτυχής σχεδιασμός του συνδυασμού της επέμβασης στην πρωτοπαθή εστία και στους λεμφαδένες του τραχήλου.

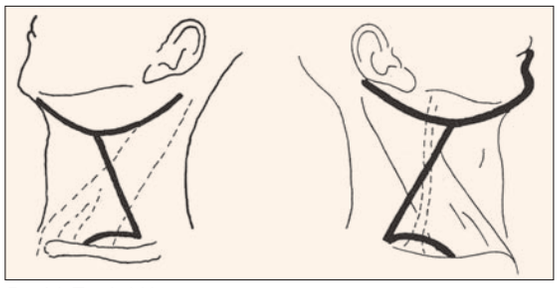

Εικ. 14: Τομές Μάρτη.
Fig. 14: Incisions according to Martis.

ment was totally and surely doomed to a granted failure. The surgical treatment of the maxillofacial carcinomas without the gain of access into the metastatic lymph nodes was unthinkable, as this appeared in the modern times, especially after the establishment of the "composite" operation by H. Martin (1951) and other famous American surgeons in the decades of 1950 and 1960 (Southwick, Kremen, Mc Comb, Erich, Mc Fee, Hoopes, Bearhs, Conley, Brown, Mc Dowel), and by some important European surgeons of the maxillofacial area (Pichler, Axhausen, Mc Gregor, Rehrmann, Schuckard, etc). These surgeons became the ringleaders, offering many variations for the surgical procedure within special anticancer care units, especially in the hospital of MD Anderson (Texas) and the Memorial Hospitals (N. York, Buffalo). The classic incision of Neck Dissection (Crille, 1906) took in the passage of time many forms, as used by various surgeons, who performed it and played a decisive role in the development of the treatment of malignant tumors (Fig. 13, 14).

RADIOTHERAPY AND SURGERY

Nevertheless, this method of the surgical treatment of the neck and face cancer was not immediately established, from 1906 (Grile) up to the decade of 1950.

The reason was the introduction of Radiotherapy to the therapeutic treatment of the malignant tumors since the beginning of the 20th century. It was additionally considered more promising, when compared to surgical procedures which could not bear fruits before the completion of the surgical procedure in the primary site and the lymph nodes of the neck.

ΒΙΒΛΙΟΓΡΑΦΙΑ/REFERENCES

Albert E: Chirurgie clinique et de medicine operatoire (trad. A. Broca) Paris 1893

Billroth: Beobachtungen über Geswülste der Speicheldrüsen "Virch. Arch. 17,357,1859

Bourgery, Jacob 1866 (in Rutkow 1993): Traite complet de l' anatomie de l' home, comprenant le medicine operatoire, 1866

Broca A: Dictionaire de science medicale. Paris, 1887

Bruns V: Handbuch der praktischen Chirurrgie, Tubingen, 1850

Cohnheim J: Zur Theorie der Geschwülsmetastases. Virch. Arch. 70,14,1877

Corlieu A: Aide-memoire de medicine, de chirurgie et d' accouchements, Paris 1877

Crile G: Excision of cancer of head and neck with special reference to plan of dissection based on 132 operations, J.A.M.A.,47, 1780,1906.

Heineke: Die Greschwülste der Spreicheldrüsen Erg. Chir. Orth. 4,209, 1913

Janes M: The treatment of tumours of the salivary glands in radical excision. Can. Med. Ass. J. 43,554,1940

Lazaridis N: Sigmund's Freud oral cancer. Br J Oral Maxillofac Surg 41(2):78-83, 2003
Lazaridis N: Sigmund Freud's oral Cancer - An historic Review. Hellenic Archives of Oral & Maxillofacial Surgery 7(1), 9-19, 2006
Macewen W.: Clinical observations on the introduction of tracheal tubes by mouth instead of performing tracheostomy or laryngotomy. Br. Med. J. 1,112, 1880.
Macewen W.: Atlas of Head Sections, 1893
Martin H: Neck dissection. Cancer 4, 441, 1951.
Μάρτης Χ, Μάρτη Κ. Στοματογναθοπροσωπική Χειρουργική Α' τόμος, Δ' έκδοση, Αθήνα. 2003
Μάρτης Χ: Στοματογναθοπροσωπική Χειρουργική Γ' τόμος, Αθήνα, 1996
Martis C: Parotid benign tumours: comments on surgical treatment of 263 cases. Int J Oral Surg 12, 209,1983
Patey D: "Treatment of mixed tumours of the parotid gland Br. J. Surg. 28,29,1940
Pancoast J: Treatise on Operative Surgery, 1844 (in Rutkow 1993)
Read A: The Chirurgical Lectures of Tumors and Ulcers, 1635
Rutkow I: Surgery St. Louis 1993
Terrier F. et all: Chirurgie de la face. Paris 1895
Terrier F. et all: Chirurgie du cou Paris 1898
Whorter Mc: The relation of the superficial and deep lobes of the parotid gland to the duct and to the facial nerve An. Res. 12, 149,1917

Διεύθυνση επικοινωνίας:
Χρήστος Μάρτης
Αλωπεκής 22
10675 Αθήνα
Τηλ.: 210 7227455

Address:
Christos Martis
Alopekis 22 str.
10675 Athens - Greece
Tel.: 210 7227455