Οστεοσάρκωμα της κάτω γνάθου αναπτυσσόμενο de novo σε έδαφος ινώδους δυσπλασίας. Παρουσίαση περίπτωσης και βιβλιογραφική ανασκόπηση

Αικατερίνη ΤΡΙΑΝΤΑΦΥΛΛΙΔΟΥ[1], Κωνσταντίνος ΨΩΜΑΔΕΡΗΣ[2], Φώτιος ΙΟΡΔΑΝΙΔΗΣ[3], Δημήτριος ΚΑΡΑΚΑΣΗΣ[4]

Osteosarcoma of the mandible arising de novo in fibrous dysplasia. Case report and review of the literature

Aikaterine TRIANTAFILLIDOU, Konstantinos PSOMADERIS, Fotis IORDANIDIS, Dimitris KARAKASIS

Ενδιαφέρουσα περίπτωση
Case report

ΠΕΡΙΛΗΨΗ: Η κακοήθης εξαλλαγή της ινώδους δυσπλασίας είναι σπάνια.
Παρουσίαση περίπτωσης: Αγόρι 11 ετών παρουσίασε ασυμμετρία προσώπου και ανώδυνη διόγκωση στο σώμα της κάτω γνάθου δεξιά που συνοδεύονταν και από διαταραχή στην οδοντική σύγκλειση. Η βιοψία κατέδειξε ΙΔ και ο ασθενής υποβλήθηκε σε χειρουργική επαναδιαμόρφωση του περιγράμματος της κάτω γνάθου. Μετά 4 έτη ο ασθενής παρουσίασε μια ταχέως αναπτυσσόμενη επώδυνη μάζα στην ίδια περιοχή της κάτω γνάθου. Μετά την βιοψία τέθηκε η διάγνωση του ΟΣ εντός ΙΔ. Ο ασθενής υποβλήθηκε σε τμηματική γναθεκτομή και αποκατάσταση με λαγόνιο αυτομόσχευμα. Ο ασθενής είναι ελεύθερος νόσου για τα 14 τελευταία χρόνια.
Συμπεράσματα: Οι πιο πολλές περιπτώσεις κακοήθους εξαλλαγής ΙΔ σχετίζονται με την ακτινοβόλησή της. Η αυτόματη εξαλλαγή του μονοοστικού τύπου είναι εξαιρετικά σπάνια. Η ανάπτυξη μάζας μαλθακών μορίων ή η αύξηση της αλκαλικής φωσφατάσης στον ορό σε ασθενή με ΙΔ είναι χαρακτηριστικά εγρήγορσης και απαιτούν περαιτέρω διερεύνηση προκειμένου να αποκλειστεί το σάρκωμα.

ΛΕΞΕΙΣ ΚΛΕΙΔΙΑ: ινώδης δυσπλασία, κακοήθης εξαλλαγή, οστεοσάρκωμα

Παρελήφθη: 30/5/2011 - Έγινε δεκτή: 10/11/2011

SUMMARY: *Introduction:* Malignant transformation of fibrous dysplasia is rare, accounting 4% of cases with McCune-Albright syndrome and 0,5% of monostotic type.
Case presentation: An 11-year old boy presented with hard swelling and disfigurement of his mandible in conjunction with alterations of his dental occlusion. Following biopsy, fibrous dysplasia was diagnosed. The patient underwent surgical contouring of the affected bone. Four years later a fast growing mass developed at the same site of the operated mandible. After an incisional biopsy the diagnosis of low-grade osteosarcoma was established. The patient underwent wide mandibulectomy and reconstruction of the defect with bone graft and is free of the disease for the last 14 years.
Conclusion: Most cases of malignant transformation of FD are associated with irradiation of the fibrous dysplasia. The spontaneous transformation of the monostotic type is extremely rare. The development of a soft tissue mass or elevation of serum alkaline phosphatase in a patient with fibrous dysplasia should be considered alarming features and require further investigation to exclude sarcoma.

KEY WORDS: fibrous dysplasia, malignant transformation, osteosarcoma

Paper received: 30/5/2011 - Accepted: 10/11/2011

[1]*ΣΓΠΧ, Αναπλ. Καθηγήτρια ΑΠΘ*
[2]*ΣΓΠΧ, Επιμελητής Β Νοσοκ. Ντυνάν*
[3]*Επιμελητής Α, Παθολογοανατόμος, Νοσ. Γ. Παπανικολάου*
[4]*ΣΓΠΧ, Ομότιμος Καθηγητής*

ΕΙΣΑΓΩΓΗ

Η ινώδης δυσπλασία (ΙΔ) είναι μια καλοήθης ινο-οστική βλάβη που χαρακτηρίζεται από την αντικατάσταση του οστού με συνδετικό ιστό, προκαλώντας παραμόρφωση και ασυμμετρία. Η βλάβη μπορεί να είναι μονοοστικού ή πολυοστικού τύπου ή μπορεί να είναι μέρος των συνδρόμων McCune-Albright ή Mazabraud.
Η κακοήθης εξαλλαγή της ΙΔ σε οστεοσάρκωμα (ΟΣ) είναι σπάνια και κυρίως σχετίζεται με την πολυοστικού τύπου ΙΔ όπως αναδεικνύεται σε 30 παρόμοιες περιπτώσεις (Πίνακας).
Αναφέρουμε μια ακόμη περίπτωση οστεοσαρκώματος που αναπτύχθηκε στην κάτω γνάθο μετά από αυτόματη εξαλλαγή ινώδους δυσπλασίας.

ΠΕΡΙΓΡΑΦΗ ΠΕΡΙΠΤΩΣΗΣ

Ένα εντεκάχρονο αγόρι εξετάστηκε στο εξωτερικό

INTRODUCTION

Fibrous dysplasia (FD) is a benign fibro-osseous lesion characterized by the replacement of bone with connective tissue matrix causing deformity and asymmetry. The lesion may be of monostotic or polyostotic type and it may be part of McCune-Albright syndrome or Mazabraud's syndrome.
Malignant transformation of FD into osteosarcoma (OS) is rare and is mostly associated with the polyostotic type as revealed in 30 similar cases (Table). One more case of OS spontaneously arising in FD of the mandible is reported.

CASE REPORT

An 11-year old boy presented with facial asymmetry and painless swelling of his right mandibular body and occlusal alteration. The radiographic appearance of his

Πίνακας
Δημοσιεύσεις περιπτώσεων ΟΣ σε έδαφος ΙΔ περιοχής κεφαλής & τραχήλου, με χρονολογική σειρά

No.	Εντόπιση[α]	Τύπος[β]	Συγγραφείς	Ετος[γ]
1	σπλαγχνικό κρανίο	πολυοστικός	Yannopoulos K. και συν.	1964
2	άνω γνάθος	πολυοστικός	Campanacci M. και συν.	1979
3	κάτω γνάθος	πολυοστικός	Campanacci M και συν.	1979
4	κάτω γνάθος	Albright	Hall MB και συν.	1984
5	κόγχος	μονοοστικός	Lebeau J και συν.	1984
6	κάτω γνάθος	πολυοστικός	Present D και συν.	1986
7	κρανίο	πολυοστικός	Taconis WK	1988
8	κάτω γνάθος	πολυοστικός	Ebata K και συν.	1992
9	κρανιοπροσωπικά οστά	μονοοστικός	Ruggieri P και συν.3	1994
10	κρανιοπροσωπικά οστά	Albright	Ruggieri P και συν.	1994
11	κρανιοπροσωπικά οστά	πολυοστικός	Ruggieri P και συν.	1994
12	κρανιοπροσωπικά οστά	πολυοστικός	Ruggieri P και συν.	1994
13	κρανιοπροσωπικά οστά	πολυοστικός	Ruggieri P και συν.	1994
14	κρανιοπροσωπικά οστά	πολυοστικός	Ruggieri P και συν.	1994
15	κρανιοπροσωπικά οστά	μονοοστικός	Ruggieri P και συν.	1994
16	κρανιοπροσωπικά οστά	μονοοστικός	Ruggieri P και συν.	1994
17	κρανιοπροσωπικά οστά	μονοοστικός	Ruggieri P και συν.	1994
18	κρανιοπροσωπικά οστά	μονοοστικός	Ruggieri P και συν.	1994
19	κρανιοπροσωπικά οστά	μονοοστικός	Ruggieri P και συν.	1994
20	κρανιοπροσωπικά οστά	μονοοστικός	Ruggieri P και συν.	1994
21	κρανιοπροσωπικά οστά	μονοοστικός	Ruggieri P και συν.	1994
22	γνάθοι	πολυοστικός	Pilheu F, Del Soldato G	1996
23	κάτω γνάθος	πολυοστικός	Xu D και συν.	1996
24	άνω γνάθος	μονοοστικός	Xu D και συν.	1996
25	κρανίο	Albright-Mazabraud	Lopez-Ben R και συν.	1999
26	άνω γνάθος	μονοοστικός	Cavalcanti MG και συν.	2000
27	άνω γνάθος	πολυοστικός	Muramatsu K και συν.	2007
28	βρεγματικό οστούν	πολυοστικός	Reis C και συν.	2008
29	άνω γνάθος	πολυοστικός	Amaral MB και συν.	2008
30	κάτω γνάθος	μονοοστικός	Kim GT και συν.	2010

[α]εντόπιση οστεοσαρκώματος, [β]τύπος ινώδους δυσπλασίας, [γ]έτος δημοσίευσης

ιατρείο του νοσοκομείου με κλινικά ευρήματα ασυμμετρία του προσώπου και μια ανώδυνη διόγκωση στο σώμα της κάτω γνάθου δεξιά, η οποία συνοδεύονταν και από διαταραχή στην οδοντική σύγκλειση. Η ακτινολογική εικόνα της κάτω γνάθου στις κλασσικές ακτινογραφίες ήταν συμβατή με ινώδη δυσπλασία (Εικ. 1,2). Ο υπόλοιπος σκελετός ήταν ελεύθερος συναφών βλαβών. Μετά την λήψη βιοψίας τέθηκε η διάγνωση της ΙΔ (Εικ. 3). Εξαιτίας της σοβαρής παραμόρφωσης ο ασθενής υποβλήθηκε σε χειρουργική επαναδιαμόρφωση του περιγράμματος της κάτω γνάθου (contouring). Τέσσερα χρόνια αργότερα ο ασθενής ήταν ελεύθερος υποτροπής ή νέας εστίας ΙΔ.

Στο τέλος του τετάρτου μετεγχειρητικού έτους ο ασθενής παραπονέθηκε για μια ξαφνική και ταχέως αναπτυσσόμενη επώδυνη μάζα στην ίδια περιοχή της κάτω γνάθου. Η αξονική τομογραφία ανέδειξε την χαρακτηριστική εικόνα των ακτίνων ηλίου συμβατή με οστεοσάρκωμα (Εικ. 4). Τα επίπεδα της αλκαλικής φωσφατάσης ήταν φυσιολογικά. Μετά από διαδερμική βιοψία τέθηκε η διάγνωση οστεοσαρκώματος επί ΙΔ (Εικ. 5). Η ασθενής υποβλήθηκε σε τμηματικό κατεστραμμένο τμήμα κάτω γνάθου μαζί με τα γειτονικά μαλακά μόρια (Εικ. 6). Η ολοκληρωμένη βλάβη ΙΔ συμπεριλήφθηκε στο τμήμα αφαίρεσης. Η κατεστραμμένη περιοχή αποκαταστάθηκε με αυτόλογο μόσχευμα λαγόνιου οστού.

mandible on plain films was compatible with FD (Fig. 1,2). The rest of his skeleton was free of lesions. After an incisional biopsy the diagnosis of monostotic FD of the mandible was established (Fig. 3). Due to the severe disfigurement the patient underwent surgical contouring of his jaw. Four years post-operatively the patient was free of recurrence or a new focus of dysplasia.

At the end of the fourth year the patient complained for a sudden and fast growing painful swelling at the same mandibular area. The CT showed the characteristic sunray pattern suggestive for OS (Fig. 4). The serum level of alkaline phosphatase was normal. After an incisional biopsy the diagnosis of OS within FD was set (Fig. 5). The patient underwent segmental mandibulectomy en bloc with the adjacent affected soft tissues and the affected with FD bone (Fig. 6). The whole lesion of FD was included in the resection. The defect was reconstructed with autologous iliac bone

Table

Reported osteosarcomas arising from fibrous dysplasia in Head & Neck Region

No.	Location[a]	Type[b]	Authors	Year[c]
1	facial bones	polyostotic	Yannopoulos K et al.	1964
2	maxilla	polyostotic	Campanacci M. et al.	1979
3	mandible	polyostotic	Campanacci M. et al.	1979
4	mandible	Albright	Hall MB et al.	1984
5	orbit	monostotic	Lebeau J et al.	1984
6	mandible	polyostotic	Present D et al.	1986
7	scull	polyostotic	Taconis WK	1988
8	mandible	polyostotic	Ebata K et al.	1992
9	craniofacial bones	monostotic	Ruggieri P et al.3	1994
10	craniofacial bones	Albright	Ruggieri P et al.	1994
11	craniofacial bones	polyostotic	Ruggieri P et al.	1994
12	craniofacial bones	polyostotic	Ruggieri P et al.	1994
13	craniofacial bones	polyostotic	Ruggieri P et al.	1994
14	craniofacial bones	polyostotic	Ruggieri P et al.	1994
15	craniofacial bones	monostotic	Ruggieri P et al.	1994
16	craniofacial bones	monostotic	Ruggieri P et al.	1994
17	craniofacial bones	monostotic	Ruggieri P et al.	1994
18	craniofacial bones	monostotic	Ruggieri P et al.	1994
19	craniofacial bones	monostotic	Ruggieri P et al.	1994
20	craniofacial bones	monostotic	Ruggieri P et al.	1994
21	craniofacial bones	monostotic	Ruggieri P et al.	1994
22	jaw	polyostotic	Pilheu F, Del Soldato G	1996
23	mandible	polyostotic	Xu D et al.	1996
24	maxilla	monostotic	Xu D et al.	1996
25	scull	Albright-Mazabraud	Lopez-Ben R et al.	1999
26	maxilla	monostotic	Cavalcanti MG et al.	2000
27	maxilla	polyostotic	Muramatsu K et al.	2007
28	calvaria	polyostotic	Reis C et al.	2008
29	maxilla	polyostotic	Amaral MB et al.	2008
30	mandible	monostotic	Kim GT et al.	2010

[a]location of osteosarcoma, [b]type of fibrous dysplasia, [c]year of publication

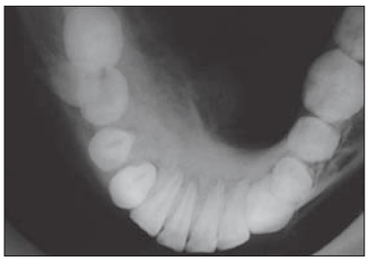

Εικ. 1: Ακτινογραφία δήξεως όπου διακρίνεται το νεόπλαστο ανώριμο με «όψη κρεμμυδιού» οστούν στην γλωσσική επιφάνεια του σώματος της κάτω γνάθου.
Fig. 1: Occlusal X-ray. Notice the new formed immature bone at the lingual surface of the mandibular body, forming the onion-like pattern.

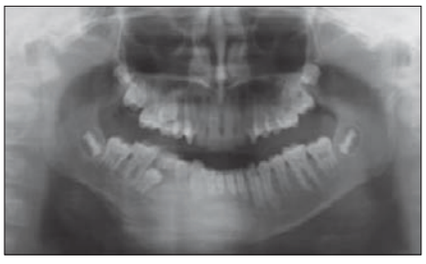

Εικ. 2: Ορθοπαντομογράφημα όπου αναδεικνύεται η εικόνα του θαμπού γυαλιού στο σώμα της κάτω γνάθου δεξιά, χαρακτηριστικό της ΙΔ.
Fig. 2: Orthopantomogram. Notice the ground-glass appearance of the right mandibular body, characteristic for FD.

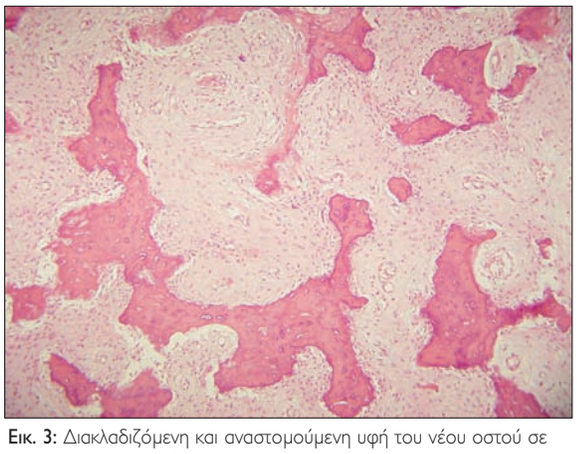

Εικ. 3: Διακλαδιζόμενη και αναστομούμενη υφή του νέου οστού σε ινώδες στρώμα. HEx200.
Fig. 3: Branching and anastomosing trabeculae of woven bone in a fibrous stroma. HEx200.

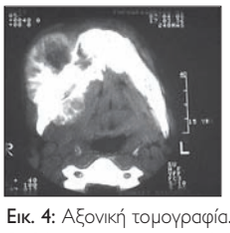

Εικ. 4: Αξονική τομογραφία. Η βλάβη έχει διηθήσει και τον παρειακό και τον γλωσσικό φλοιό της κάτω γνάθου και τους παρακείμενους μαλθακούς ιστούς. Φαίνεται η εικόνα «ακτίνων ηλίου», ενδεικτική του ΟΣ
Fig. 4: Axial CT. The lesion has infiltrated both buccal and lingual cortex of the mandible and infiltrated the adjacent soft tissues. Notice the sunburst pattern suggestive of OS.

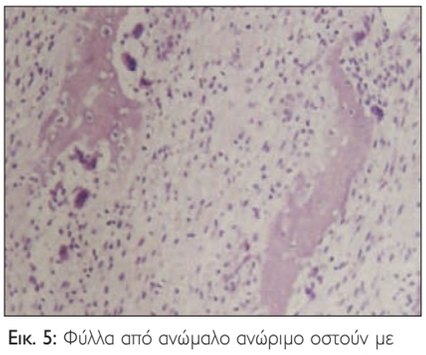

Εικ. 5: Φύλλα από ανώμαλο ανώριμο οστούν με άτυπα νεοπλασματικά κύτταρα σε όμορα πεδία. HEx100.
Fig. 5: Sheets of irregular woven bone with atypical neoplastic cells in adjacent sites (HEx100).

Εικ. 6: Το παρασκεύασμα μετά την en bloc αφαίρεση του όγκου μαζί με τους μαλθακούς ιστούς και οστό με ΙΔ.
Fig. 6: The resected specimen showing the en bloc resection of both soft tissues and FD bone.

σης στο αίμα ήταν φυσιολογικά. Μετά την βιοψία τέθηκε η διάγνωση του ΟΣ εντός ΙΔ (Εικ. 5). Ο ασθενής υποβλήθηκε σε τμηματική γναθεκτομή en bloc με τους διηθημένους μαλθακούς ιστούς και το προσβεβλημένο από ΙΔ οστούν. Το έλλειμμα αποκαταστάθηκε με αυτόλογο λαγόνιο μόσχευμα (Εικ. 7).
Ο ασθενής είναι υπό τακτικό επανέλεγχο και είναι έκτοτε ελεύθερος νόσου για τα 14 τελευταία χρόνια.

Εικ. 7: Μετεγχειρητική ακτινογραφία.
Fig. 7: Post-op x-ray

ΣΥΖΗΤΗΣΗ

Η κακοήθης εξαλλαγή της ΙΔ είναι σπάνια, αντιστοιχώντας περίπου στο 1% όλων των περιπτώσεων (Kaushik και συν. 2002). Στην ομάδα των κακοηθών νεοπλασμάτων που σχετίζονται με την ΙΔ περιλαμβάνονται το ΟΣ, το κακόηθες ινώδες ιστιοκύττωμα και το χονδροσάρκωμα. Σε ποσοστό 60% αυτή η εξαλλαγή αφορά σε ΟΣ (Ebata και συν. 1992). Το ποσοστό της κακοήθους εξαλλαγής είναι υψηλότερο στον πολυοστικό τύπο (4%) συγκρινόμενο με αυτό του μονοοστικού τύπου (0,5%) (Ruggieri και συν. 1994). Εξαιτίας του δεδομένου ότι οι πιο πολλοί ασθενείς πάσχουν από μονοοστικού τύπου ΙΔ οι πιο πολλές περιπτώσεις που έχουν αναφερθεί συνολικά σχετίζονται με αυτού του

transplantation (Fig. 7). The patient is under regular follow-up and free of disease for the last 14 years.

DISCUSSION

The incidence of malignant transformation of FD is rare, accounting for less than 1% of the cases (Kaushik et al. 2002). Malignant neoplasms associated with fibrous dysplasia include osteosarcoma, malignant fibrous histiocytoma, and hondrosarcoma. Sixty percent of this alteration is into OS (Ebata et al, 1992). The incidence of transformation is higher in polyostotic type (4%) compared to this of the monostotic form

τύπου την ΙΔ. Οι Jhala και συν. (2003) σε μια βιβλιογραφική ανασκόπηση παρουσίασαν ένα ποσοστό 4 κακοήθων εξαλλαγών σε 37 περιπτώσεις συνδρόμου Mazabraud.

Η ΙΔ περιγράφηκε πρώτη φορά από τον Von Reclinghausen (1891), όταν λανθασμένα περιέλαβε 2 περιπτώσεις ΙΔ πολυοστικού τύπου στην περιγραφή του της κυστικής ινώδους οστεΐτιδας εκ υπερπαραθυρεοειδισμού. Από τότε και για πολλά χρόνια θεωρούνταν μια μη νεοπλασματική βλάβη. Πρόσφατα, η ανακάλυψη μιας μετάλλαξης έλλειψης του γονιδίου που κωδικοποιεί την υπομονάδα της G πρωτεΐνης έναρξης σε ασθενείς με σύνδρομο McCune-Albright, άλλαξε τη φύση της νόσου προς μια πιο νεοπλασματική οντότητα (Cohen και Howell, 1999). Αυτή η τελευταία θεώρηση μπορεί να εξηγεί μερικώς της σαρκωματώδη εξαλλαγή της ΙΔ, υποδεικνύοντας ότι η ΙΔ είναι ένα πρώιμο βήμα σε μια προϊούσα καρκινογένεση σε ΟΣ (Okamoto και συν. 2000, Triantafillidou και Dimitrakopoulos, 2003).

Μια λεπτομερής ανασκόπηση της διεθνούς βιβλιογραφίας μέσω του Medline αποκάλυψε 30 περιπτώσεις ΙΔ στην κρανιοπροσωπική χώρα που παρουσίασαν εξαλλαγή σε ΟΣ σε μια περίοδο 26 ετών (Πίνακας). Η πρώτη περίπτωση δημοσιεύτηκε από τους Yannopoulos και συν. (1964) ενώ 7 από αυτές εντοπίστηκαν στην κάτω γνάθο, όπως και στη περίπτωση που παρουσιάζεται. Οι μισές περιπτώσεις αφορούσαν σε πολυοστικού τύπου ΙΔ. Δυο ακόμα σχετίζονταν με το σύνδρομο McCune-Albright και ακόμη μία με το σύνδρομο Mazabraud.

Δεν υπάρχουν βιβλιογραφικά δεδομένα που να εξηγούν το λόγο του αυξημένου ποσοστού κακοήθους εξαλλαγής στον πολυοστικό τύπο ΙΔ. Η προσβολή περισσοτέρων οστών στον ίδιο ασθενή ίσως αυξάνει τα «υποψήφια» να εξαλλαγούν οστά. Εξάλλου, θεωρώντας την ΙΔ ως μια νεοπλασματική βλάβη με αυξημένη κυτταρική δραστηριότητα, η καρκινογένεση που επισυμβαίνει μπορεί να έχει κάποια σχέση με την εκτεταμένη οστική αναδιαμόρφωση, η οποία για διαφόρους λόγους δύναται να μετατραπεί από μια φυσιολογική μιτωτική δραστηριότητα σε μια ανεξέλεγκτη νεοπλασματική αύξηση (Ebata και συν. 1992, Ogose και συν. 2000, Mardinger και συν. 2001).

Πολλοί συγγραφείς τονίζουν το ρόλο της ακτινοβολίας στην σαρκωματώδη εξαλλαγή της ΙΔ, με ένα χρόνο ωρίμανσης κυμαινόμενο από 10 σε 35 έτη από την ακτινοβολία έως την ανάπτυξη του ΟΣ (Yashima και συν. 1985, Yabut και συν. 1988). Αντιθέτως, υπάρχουν αρκετές αναφορές αυτόματης εξαλλαγής χωρίς κανένα διεγερτικό παράγοντα όπως η ακτινοβολία, που ισχύει και στην περίπτωση που παρουσιάζεται (Ruggieri και συν. 1994, Bennett και συν. 2000). Είναι αξιοσημείωτο και ευρέως αποδεκτό πως η μερική βιοψία ή η χειρουργική αναδιαμόρφωση της ΙΔ δεν προάγει την καρ-

(0,5%) (Ruggieri et al. 1994). Due to the larger number of patients suffering from monostotic FD most cases reported overall are associated with this type of FD. Jhala et al. (2003) in a literature review found an incident of 4 malignant transformations in 37 cases (10,8%) of Mazabraud's syndrome.

FD was first described by Von Reclinghausen (1891) when he incorrectly included two cases of polyostotic FD in his description of osteitis fibrosa cystica of hyperparathyroidism. Since then and for many years it was considered as a non-neoplastic lesion. Recently, the discovery of activating missence mutation of the gene encoding the subunit of the stimulating G protein in patients with McCune-Albright syndrome altered the nature of the lesion towards a more neoplastic entity (Cohen and Howell, 1999). This last consideration may partially explain the sarcomatous alteration of FD, suggesting that FD is an early step of the multistep carcinogenesis to OS (Okamoto et al. 2000, Triantafillidou and Dimitrakopoulos, 2003).

A meticulous review in the international literature through Medline revealed 30 cases of FD of the craniofacial region transforming into OS over a period of 26 years (Table). The first reported case was published by Yannopoulos et al. (1964). Seven of them were located in the mandible as happened in the case presented. Half of the cases are related to the polyostotic type of FD. Two more are related to the McCune-Albright syndrome and one with Albright-Mazabraud syndrome. There is no published evidence about the cause of the increased incidence in polyostotic type. The massive affection of more than one bone of FD in the polyostotic type may increase the "candidate" for transformation bones in the same patient.

On the other hand, considering FD as a dysplastic lesion with increased cellular activity, the occurring carcinogenesis may have some relation to the extensive bone remodeling which for several reasons diverted from its normal mitotic activity towards an uncontrolled neoplastic growth (Ebata et al. 1992, Ogose et al. 2000, Mardinger et al. 2001).

Many authors have emphasized the role of radiation in FD sarcomatous transformation, with a time interval ranging from 10 to 35 years from the irradiation of FD until the occurrence of OS (Yashima et al. 1985, Yabut et al. 1988). On the contrary, there are several reports of spontaneous transformation without any stimulating factor or condition including radiation, as it had happened in our case (Ruggieri et al. 1994, Bennett et al. 2000). Additionally, it seems to be widely accepted that the act of a biopsy or surgical contouring of FD does not seem to enhance carcinogenesis (Ebata et al. 1992).

The radiographic features of FD are well known. The

κινογένεση (Ebata και συν. 1992).
Τα ακτινογραφικά ευρήματα της ΙΔ είναι αρκετά γνωστά. Η εσωτερική δομή είναι συνήθως μια μίξη από ακτινοδιαυγαστικές και ακτινοσκιερές περιοχές. Το νεοδημιουργηθέν οστούν μπορεί να εμφανίζεται κοκκώδες ή απογυμνωμένο δίνοντας την εντύπωση του θαμπού γυαλιού με ασαφή όρια (Petrikowski και συν. 1995). Αντιθέτως, στο ΟΣ ακτινογραφικά αναγνωρίζεται η καταστροφή του φλοιώδους οστού καθώς και η δημιουργία νέου οστού που περιβάλλεται από μάζα μαλθακού ιστού. Εξαιτίας της ταχείας ανάπτυξης η εναπόθεση νέου οστού τείνει να επισυμβαίνει σε ευθείες γραμμές κάθετες στην επιφάνεια του νέου οστού και η τυπική ακτινογραφική εικόνα του ΟΣ μοιάζει με ακτίνες ηλίου (Bennett και συν. 2000, Ng και συν. 2001).
Αν και οι δυο οντότητες, ΙΔ και ΟΣ, έχουν διαφορετικά ακτινολογικά χαρακτηριστικά είναι πολλές φορές δύσκολο να διαφοροδιαγνωστούν. Το διαγνωστικό πρόβλημα μεγεθύνεται όποτε το ΟΣ αναπτύσσεται σε έδαφος ΙΔ. Οι επεκτάσεις της βλάβης δια του φλοιού ή κάτω από το κανάλι του κάτω φατνιακού νεύρου αποτελούν στοιχεία εγρήγορσης για περαιτέρω διερεύνηση (Ruggieri και συν. 1994). Η ανάπτυξη μάζας μαλακών ιστών εντός της ΙΔ είναι επίσης ενδεικτικό σημάδι εξαλλαγής (Kaushik και συν. 2002). Οι Campanacci και συν. (1979) ανέφεραν ότι το αυξημένο επίπεδο αλκαλικής φωσφατάσης ορού σε ασθενείς με ΙΔ είναι ενδεικτικό κακοήθους εξαλλαγής, γεγονός το οποίο δεν επιβεβαιώθηκε στη δική μας περίπτωση.
Αξίζει να αναφερθεί ότι σε μερικές περιπτώσεις τα ιστολογικά χαρακτηριστικά του ενδοστικού ΟΣ χαμηλής κακοήθειας μπορεί να παρερμηνευτούν προς την κατεύθυνση της ΙΔ. Η κλινική συμπεριφορά αυτού του όγκου, ο οποίος έχει χαμηλό δυναμικό ανάπτυξης και μετάσταση, μπορεί να «κρύβει» την διάγνωσή του επί χρόνια (Yamashiro και Komori, 1987, Bennett και συν. 2000). Το τελευταίο σε συνδυασμό με το γεγονός ότι το 15% των ΟΣ χαμηλής κακοήθειας θα μεταπέσουν σε υψηλής κακοήθειας, αφενός προκαλεί λανθασμένη διάγνωση και αφετέρου διακυβεύει την ζωή του ασθενούς.
Η θεραπεία του ΟΣ ορμώμενο εκ ΙΔ ακολουθεί τα ίδια πρωτόκολλα με το συμβατικό ΟΣ. Εν τούτοις, προκειμένου να αποφευχθεί η υποτροπή συνιστάται η εκτομή, όποτε είναι εφικτό, όλου το προσβεβλημένου με ΙΔ οστού, ασχέτως από την έκταση του ΟΣ, όπως και έγινε στη παρουσιαζόμενη περίπτωση (Mardinger και συν. 2001).
Γενικά μια απότομη αύξηση της ασυμμετρίας του προσβεβλημένου με ΙΔ οστού, συνοδευόμενη με πόνο και υπαισθησία είναι τα συνηθέστερα κλινικά σημεία της κακοήθους εξαλλαγής. Η εμφάνιση μάζας μαλακών μορίων εντός της ΙΔ, η επέκταση της βλάβης στους παρακείμενους μαλθακούς ιστούς ή κάτω από το κανάλι του κάτω φατνιακού νεύρου είναι ισχυρές ενδείξεις για βιοψία της περιοχής προκειμένου να διαπιστωθεί ή

internal structure is commonly a mixture of radiolucent and radiopaque areas and the new formed bone may appear granular or stripped resulting in the "ground glass" appearance with ill-defined borders (Petrikowski et al. 1995).
On the contrary, OS destroys cortical borders and may result to a speculated pattern of new bone circumscribed of a soft tissue mass. Due to its fast growth the bone deposition tends to be in straight lines perpendicular to the new bone surface resulting in the "sunburst" appearance (Bennett et al. 2000, Ng et al. 2001).
Although these two entities, FD and OS, have distinct radiological features, it is sometimes difficult to distinguish them. This diagnostic problem enlarges whenever an OS arises within FD. The extensions of the lesion through the cortex or below the inferior nerve canal are alarming features for further investigation (Ruggieri et al. 1994). The development of a soft tissue mass in the FD lesion is also a transformation sign (Kaushik et al. 2002). Campanacci et al. (1979) suggested that the increased level of alkaline phosphate in patients with FD indicates malignant transformation, a fact that was not confirmed in our case.
It is worth-mentioning that in some cases the histological features of low-grade medullary OS may be misinterpreted towards FD. The clinical behavior of this tumor, having low growing and metastatic potential, may mask the wrong diagnosis for several years (Yamashiro and Komori, 1987, Bennett et al. 2000). The latter in conjunction with the fact that 15% of low-grade OSs will dedifferentiate into high-grade ones may on one hand result to the wrong diagnosis of "malignant transformation of FD into OS" and on the other hand compromise patients' life.
Treatment of OS arising in FD follows the same protocols of conventional OS. Nevertheless, in order to avoid recurrence it is recommended to resect, wherever possible, all the affected with FD bone, irrespectively of the extension of OS, as was done in the case presented (Mardinger et al. 2001).
In conclusion, a sudden increase in asymmetry accompanied with pain and numbness are some clinical signs for this phenomenon. The appearance of soft tissue mass within the FD lesion, the expansion of the lesion to the surrounding soft tissues or below the inferior nerve canal are strong indications for a biopsy of the area in order to confirm or to exclude the sarcomatous change. Malignant transformation of fibrous dysplasia is rare, accounting 4% of cases with McCune-Albright syndrome and 0.5% of monostotic type. Thirty cases of FD transformation into OS are published since 1964. Most cases of transformation are associated with irradiation of the fibrous dysplasia. The spontaneous transformation of the monostotic type is

να αποκλειστεί η σαρκωματώδης εξαλλαγή.
Συνοψίζοντας, η κακοήθης εξαλλαγή της ΙΔ είναι σπάνια, υπολογιζόμενη στο 4% των περιπτώσεων με σύνδρομο McCune-Albright και στο 0,5% στον μονοοστικό τύπο. Τριάντα περιπτώσεις κακοήθους εξαλλαγής ΙΔ σε ΟΣ έχουν περιγραφεί από το 1964. Οι πιο πολλές περιπτώσεις σχετίζονται με την ακτινοβόληση της ινώδους δυσπλασίας. Η αυτόματη εξαλλαγή του μονοοστικού τύπου είναι εξαιρετικά σπάνια. Η ανάπτυξη μάζας μαλθακών μορίων ή η αύξηση της αλκαλικής φωσφατάσης στον ορό σε ασθενή με ΙΔ είναι χαρακτηριστικά εγρήγορσης και απαιτούν περαιτέρω διερεύνηση προκειμένου να αποκλειστεί το σάρκωμα.

extremely rare. The development of a soft tissue mass or elevation of serum alkaline phosphatase in a patient with fibrous dysplasia should be considered alarming features and require further investigation to exclude sarcoma.

ΒΙΒΛΙΟΓΡΑΦΙΑ/REFERENCES

Amaral MB, Buchholz I, Freire-Maia B, Reher P, de Souza PE, Marigo Hde A, Martins CR, Horta MC: Advanced osteosarcoma of the maxilla: a case report. Med Oral Pathol Oral cir Bucal 13(8):492-495, 2008

Bennett JH, Thomas G, Evans AW, Speight PM: Osteosarcoma of the jaws: A 30-year retrospective review. Oral Surg Oral Med Oral Pathol Oral Radiol Endod 90(3):323-333, 2000

Campanacci M, Bertoni F, Capanna R: Malignant degeneration in fibrous dysplasia (presentation of 6 cases and review of the literature). Ital J Orthop Traumatol 5:373-381, 1979

Cavalcanti MG, Ruprecht A, Yang J: Radioliogical findings in an unusual osteosarcoma in the maxilla.Dentomaxillofac Radiol 29(3):180-184, 2000

Cohen MM, Howell RE: Etiology of fibrous dysplasia and Mc Cune-Albright syndrome. Int J Oral Maxillofac Surg 28:366-371, 1999

Ebata K, Usami T, Tohnai I, Kaneda T.: Chondrosarcoma and osteosarcoma arising in polyostic fibrous dysplasia. J Oral Maxillofac Surg 50:761-764, 1992

Hall MB, Sclar AG, Gardner DF: Albright's syndrome with reactivation of fibrous dysplasia secondary to pituitary adenoma and further complicated by osteogenic sarcoma. Report of a case. Oral Surg Oral Med Oral Pathol 57(6):616-9, 1984

Jhala DN, Eltoum I, Carroll AJ, Lopez-Ben R, Lopez-Terrada D, Rao PH, Pettenati MJ, Siegal GP: Osteosarcoma in a patient with McCune-Albright syndrome and Mazabraud's syndrome a case report emphasizing the cytological and cytogenetic findings. Hum Pathol 34(12):1354-1357, 2003

Kaushik S, Smoker WRK, Frable WJ: Malignant transformation of fibrous dysplasia into chondroblastic osteosarcoma. Skeletal Radiol 31:103–106, 2002

Kim Gt Lee JK, Choi BJ, Kim J, Han SH, Kwon YD: Malignant transformation of monostotic fibrous dysplasia in the mandible. J Craniofac Surg 21(2):601-603, 2010

Lebeau L, Fasano D, Antoine P, Pasquier B, Bachelot P, Raphael B: Malignant transformation of fibrous dysplasia of the orbit Rev Stomatol Chir Maxillofac 85(5):403-410, 1984

Lopez-Ben R, Pitt MJ, Jaffe KA, Siegal GP: Osteosarcoma in a patient with MacCune-Albright syndrome and Mazabraud's syndrome. Skeletal Radiol 28(9):522-526, 1999

Mardinger O, Givol N, Talmi YP, Taicher S: Osteosarcoma of the jaw. The Chaim Sheba medical center experience. Oral Surg Oral Med Oral Pathol Oral Radiol Endod 91(4):445-451, 2001

Muramatsu K, Hashimoto T, Seto S, Gondo T, Ihara K, Taguchi T: Low-grade central osteosarcoma mimicking fibrous dysplasia'' a report of two cases. Arch Othop Trauma Surg 128(1):11-15, 2008

Ng SY, Songra A, Ali N, Carter JLB: Ultrasound features of osteosarcoma of the mandible- a report. Oral Surg Oral Med Oral Pathol Oral Radiol Endod 92:582-586, 2001

Ogose A, Hotta T, Emura I, Imaizumi S, Takeda M, Yamamura S: Repeated dedifferentiation of low-grade intraosseous osteosarcoma. Hum Pathol 31:615-618, 2000

Okamoto S, Hisaoka M, Ushijima M, Nakahara S, Toyoshima S, Hashimoto H: Activating G5a mutation in intramuscular myxomas with and without fibrous dysplasia of bone. Virchows Arch 437:133-137, 2000

Petrikowski CG, Pharoah MJ, Lee L, Grace MGA.: Radiographic differentiation of osteogenic sarcoma, osteomyelitis, and fibrous dyspalsia of the jaws. Oral Surg Oral Med Oral Pathol Oral Radiol Endod 80(6):744-750, 1995

Phileu F, Del Soldato G: Fibro-osteosarcoma of the jaw in a case of polyostotic fibrous dysplasia. Oral Surg Oral Med Oral Pathol 21(6):778-781, 1966

Present D, Bertoni F, Enneking WF: Osteosarcoma of the mandible arising in fibrous dysplasia. A case report. Clin Orthop Relat Res. (204):238-244, 1986

Reis C, Genden EM, Bederson JB, Som PM: A rare spontaneous osteosarcoma of the calvarium in a patient with long-standing fibrous dysplasia: CT and MR findings. Br J Radiol 81(962):31-34, 2008

Ruggieri P, Sim FH, Bond JR, Unni KK: Malignancies in fibrous dysplasia. Cancer 73(5):1411-1424, 1994

Taconis WK: Osteosarcoma in fibrous dysplasia. Sleletal Radiol 17(3):163-170, 1988

Triantafillidou K, Dimitrakopoulos I: Pathogenetic factors in the development of fibrous dysplasia and McCune-Albright syndrome. Current review of the literature. Balk J Stom 7:77-81, 2003

Xu D, Luan H, Zhan A, Feng W, Sun X, Meng F: Spontaneous malignant transformation of fibrous dysplasia. Chin Med J 109(12):941-945, 1996

Yabut SM, Kenan S, Ssissons HA: Malignant transformation of fibrous dysplasia. Clin Orthop 228:281, 1988

Yamashiro M, Komori A: Osteosarcoma mimicking fibrous dysplasia

of the jaw. Int J Oral Maxillofac Surg 16:112-115, 1987
Yannopoulos K, Bom AF, Griffiths CO, Crikelair GF: Osteosarcoma arising in fibrous dysplasia of the facial bones: case report and review of the literature. Am J Surg 107:556-564, 1964
Yashima S, Ishiharawa T, Nagahata H: Osteosarcoma arising in the mandibular fibrous dysplasia of polyostic type: a case report and a review of the literature. Jpn J Oral Maxillofafc Surg 31:115, 1985

Διεύθυνση επικοινωνίας:
Ψωμαδέρης Κωνσταντίνος
Χελιδονούς 93
14564 Κηφισιά
Τηλ.: 2106972952, κιν.: 6944 173835
e-mail: kostpsom@hotmail.com

Address:
Psomaderis Konstantinos
93, Helidonous Str.
14564, Kifissia, Athens - Greece
Tel.: +302106972952, mob.: +306944 173835
e-mail: kostpsom@hotmail.com