Νεανικό ψαμμωματώδες οστεοποιούμενο ίνωμα Παρουσίαση περίπτωσης

Αλέξανδρος ΒΑΛΑΣΙΔΗΣ[1], Άρης ΝΤΟΜΟΥΧΤΣΗΣ[2], Αντώνης ΤΣΕΚΟΣ[3], Γιώργος ΜΠΑΛΛΗΣ[4], Περσεφόνη ΞΗΡΟΥ[5], Κωνσταντίνος ΒΑΧΤΣΕΒΑΝΟΣ[6], Δόξα ΜΑΓΓΟΥΔΗ[7]

Τμήμα Στοματικής και Γναθοπροσωπικής Χειρουργικής και Τμήμα Παθολογικής Ανατομικής. Αντικαρκινικό Νοσοκομείο «Θεαγένειο», Θεσσαλονίκη.

Juvenille psammomatoid ossifying fibroma Case report

Alexandros VALASIDIS, Aris NTOMOUCHTSIS, Antonis TSEKOS, Giorgos BALLIS, Persephone XIROU, Konstantinos VAHTSEVANOS, Doxa MAGGOUDI

Department of Oral and Maxillofacial Surgery and Department of Pathology. "Theagenio" Anti-Cancer Hospital, Thessaloniki, Greece.

Ενδιαφέρουσα περίπτωση
Case report

ΠΕΡΙΛΗΨΗ: Το οστεοποιούμενο ίνωμα αποτελεί μία βραδέως εξελισσόμενη καλοήθη νεοπλασία, που ανήκει στο φάσμα των ινο-οστικών βλαβών των γνάθων. Ιστολογικά, διακρίνεται σε α) νεανικό δοκιδώδες και β) νεανικό ψαμμωματώδες, το οποίο αφορά κυρίως τους παραρρίνιους κόλπους παιδιών και εφήβων από 5 έως 15 ετών.
Παρουσιάζεται μία σπάνια περίπτωση νεανικού ψαμμωματώδους οστεοποιούμενου ινώματος σε άνδρα ασθενή 30 ετών, με εντόπιση στον κλάδο της κάτω γνάθου αριστερά.
Η αντιμετώπιση περιλάμβανε ριζική χειρουργική εκτομή και αποκατάσταση του ελλείμματος με οστεοχόνδρινο αυτόλογο μόσχευμα από την 6η σύστοιχη πλευρά.

ΛΕΞΕΙΣ ΚΛΕΙΔΙΑ: οστεοποιούμενο ίνωμα νεανικού ψαμμωματώδους τύπου, αξονική τομογραφία κωνικής δέσμης, οστεοχόνδρινο αυτόλογο πλευρικό μόσχευμα, σπινθηρογράφημα οστών με ^{99}Tc

SUMMARY: Ossifying fibroma (OS) represents a slow-growing, benign neoplasm that belongs to the greater group of fibro-osseous lesions. Based on its histological features, ossifying fibroma is divided into: a) juvenile trabecular OS and b) juvenile psammomatoid OS which affects mainly the paranasal sinuses of children and teenagers aging from 5 to 15 years.
A rare case of juvenile psammomatoid ossifying fibroma in a 30 year old male patient located in the left mandibular ramus is presented.
Treatment plan included radical surgical excision of the lesion and restoration with autologous osteochondral graft from the 6th rib of the ipsilateral side.

KEY WORDS: juvenile psammomatoid ossifying fibroma, cone-beam computed tomography, costochondral autologous graft, bone scintigraphy with ^{99}Tc

[1]*Ειδ/νος ΣΓΠΧ*
[2]*ΣΓΠΧ*
[3]*ΣΓΠΧ, Δ/ντής 424 ΓΣΝ*
[4]*Ειδ/νος Παθολογοανατόμος,*
[5]*Επιμ. ΕΣΥ, Παθολογοανατόμος*
[6]*Επίκ. Καθ. ΑΠΘ, ΣΓΠΧ,*
[7]*Δρ Δ/τρια ΕΣΥ, ΣΓΠΧ*

Παρελήφθη: 05/03/2012 - Έγινε δεκτή: 12/06/2012

Paper received: 05/03/2012 - Accepted: 12/06/2012

ΕΙΣΑΓΩΓΗ

Το οστεοποιούμενο ίνωμα ανήκει στο ευρύτερο σύνολο των ινο-οστικών δυσπλασιών και περιγράφεται συνήθως ως μία κυστική εξεργασία σαφώς περιγεγραμμένη, ασυμπτωματική και βραδέως εξελισσόμενη (Chang και συν. 2008). Προσβάλλει συνήθως γυναίκες (αναλογία γυναικών:ανδρών 2:1) στη δεύτερη με τέταρτη δεκαετία της ζωής τους (Sarwar και συν. 2008). Ανάλογα με τα επικρατούντα ιστολογικά χαρακτηριστικά το οστεοποιούμενο ίνωμα διακρίνεται σε νεανικό δοκιδώδες και σε νεανικό ψαμμωματώδες (Barnes και συν. 2005). Το δεύτερο αφορά κυρίως παιδιά και εφήβους από 5 έως 15 ετών με συχνότερη εντόπιση τα οστέινα τοιχώματα των παραρρινίων κόλπων (Danielides και συν. 2003, Hasselblatt και συν. 2005).
Παρουσιάζεται μία σπάνια περίπτωση οστεοποιούμενου ινώματος νεανικού ψαμμωματώδους τύπου, σε άνδρα ηλικίας 30 ετών, με εντόπιση στον κλάδο της κάτω γνάθου αριστερά.

ΠΕΡΙΓΡΑΦΗ ΠΕΡΙΠΤΩΣΗΣ

Άνδρας 30 ετών προσήλθε στα Εξωτερικά Ιατρεία του Τμήματος αιτιώμενος ανώδυνη, ευμεγέθη, σταδιακά αυξανόμενη διόγκωση της αριστερής παρειάς στο ύψος του κλάδου της κάτω γνάθου (Εικ. 1). Η διόγκωση, στην αμφίχειρη ψηλάφηση, ήταν σκληρής σύστασης, με σαφή όρια και διαστάσεις 5x5x6 cm περίπου. Ο στοματικός βλεννογόνος ήταν ακέραιος χωρίς εμφανή αλλοίωση ή συρίγγιο. Ο ασθενής ανέφερε εργώδη εξαγωγή του σωφρονιστήρα της κάτω γνάθου σύστοιχα, προ 8ετίας. Η εξαγωγή του δοντιού είχε πραγματοποιηθεί μετά από διάνοιξη και παροχέτευση αποστήματος.
Ο ασθενής υποβλήθηκε σε πλήρη απεικονιστικό έλεγχο. Η πανοραμική ακτινογραφία ανέδειξε μία εκτεταμένη οστεολυτική βλάβη, με φυσαλιδώδη απεικόνιση, στον κλάδο της κάτω γνάθου αριστερά. Η αξονική τομογραφία σπλαχνικού κρανίου με λεπτές αξονικές και οβελιαίες τομές αποκάλυψε μία λεπτομερέστερη εικόνα της οστεολυτικής βλάβης, η οποία προκαλούσε λέπτυνση του φλοιού και καταστροφή του οστού (Εικ. 2). Ομοίως, η μαγνητική τομογραφία ανέδειξε μία ευμεγέθη, πολύχωρη, κατεξοχήν κυστική εξεργασία διαστάσεων 5,4x4,8x6,7 cm, η οποία περιβάλλονταν από οστική κάψα και έφερε διαφραγμάτια εντός αυτής. Μετά τη χορήγηση παραμαγνητικής ουσίας παρατηρήθηκε ήπιος περιφερικός εμπλουτισμός (Εικ. 3).
Ακολούθησε βιοψία της βλάβης υπό τοπική αναισθησία και ενδοστοματική προσπέλαση, κατά την οποία αναγνωρίστηκαν τεμάχια ινώδους συνδετικού ιστού με διατομές αγγείων και νεύρων, χωρίς επιθηλιακή κάλυψη. Στοιχεία κακοήθειας δεν βρέθηκαν αλλά δεν κατέστη εφικτή η ιστολογική ταυτοποίηση της κυστικής εξεργασίας.

INTRODUCTION

Ossifying fibroma (OS) falls under the broader category of fibro-osseous dysplasias and is typically described as a well-defined, asymptomatic and slow-growing cystic lesion (Chang et al. 2008). It usually affects women (female-to-male ratio 2:1) in their second to fourth decade of life (Sarwar et al. 2008). On the basis of its histological features, ossifying fibroma is divided into: a) juvenile trabecular OS and b) juvenile psammomatoid OS (Barnes et al. 2005). The latter affects mainly the paranasal sinuses of children and teenagers aged between 5 and 15 years old (Danielides et al. 2003, Hasselblatt et al. 2005).
A rare case of juvenile psammomatoid ossifying fibroma in the left mandibular ramus of a 30 year-old male patient is presented.

CASE REPORT

A 30-year-old man presented to the outpatient department of our clinic with a painless, large and gradually growing swelling of the left cheek, at the level of the mandibular ramus (Fig. 1). Upon bimanual palpation, the swelling was hard and well-defined, approximately 5x5x6 cm in size. The oral mucosa was intact, with no evidence of lesion or fistula. The patient reported a difficult extraction of the ipsilateral mandibular third molar, 8 years earlier. The tooth had been removed after incision and drainage of an abscess.
The patient underwent complete imaging examination. The panoramic x-ray revealed an extensive vesicular osteolytic lesion on the left mandibular ramus. Thin-section axial and coronal visceral skull CT revealed a more detailed picture of the osteolytic lesion, which had led to cortical thinning and bone destruction (Fig. 2). Similarly, MRI indicated a large multi-loculated and mostly cystic lesion, 5.4x4.8x6.7 cm in size, which was

Εικ. 1: Κλινική εικόνα του ασθενούς κατά την προσέλευσή του στα Εξωτερικά Ιατρεία του Τμήματος.
Fig. 1: The patient's clinical image upon first examination.

Ακολούθησε νέα βιοψία υπό γενική αναισθησία και ευρύτερη ενδοστοματική προσπέλαση, κατά την οποία ελήφθησαν πολλαπλά ιστοτεμάχια από διαφορετικά σημεία της βλάβης. Πραγματοποιήθηκε πωματισμός της κοιλότητας με ιωδοφορμιούχο γάζα και επούλωση του τραύματος κατά β' σκοπό. Η μετεγχειρητική πορεία του ασθενούς ήταν ομαλή. Το πόρισμα της δεύτερης ιστοπαθολογικής εξέτασης έθεσε τη διάγνωση του οστεοποιούμενου ινώματος και ακολούθως, ο ασθενής προγραμματίστηκε για μία ριζική χειρουργική αντιμετώπιση.

Προεγχειρητικά, ζητήθηκε αγγειογραφία της αριστερής καρωτίδας για να ελεγχθεί η αγγείωση της οστεολυτικής βλάβης και η πιθανότητα εμβολισμού του τροφοφόρου αγγείου (Εικ. 4). Κατά τον αγγειογραφικό έλεγχο και τον υπερεκλεκτικό καθετηριασμό της σύστοιχης γλωσσικής και προσωπικής αρτηρίας διαπιστώθηκε ότι η βλάβη δεν παρουσίαζε σημαντική αγγειοβρίθεια και ότι ο τροφοφόρος κλάδος της ήταν η προσωπική αρτηρία. Ο σχεδιασμός της χειρουργικής επέμβασης περιελάμβανε την εκτομή του όγκου με ημιγναθεκτομή αριστερά και αποκατάσταση του ελλείμματος με οστεοχόνδρινο αυτομόσχευμα από την 6η πλευρά, σύστοιχα.

Στον πρώτο χειρουργικό χρόνο παρασκευάστηκε το σώμα και ο κλάδος της κάτω γνάθου αριστερά με εξωστοματική προσπέλαση (Εικ. 5). Ακολούθησε εκτομή του προπαρασκευασθέντος τμήματος της γνάθου με διατήρηση του σύστοιχου κονδύλου και διαμορφώθηκε πλάκα οστεοσύνθεσης 2,7 mm, βάσει της οποίας θα αποκαθίσταντο η ανατομική συνέχεια του ελλείμματος. Διεγχειρητικά, το αφαιρεθέν οστικό παρασκεύασμα

surrounded by a septa-containing bone capsule. After paramagnetic agents were administered, a mild peripheral enhancement was observed (Fig. 3).

Under local anesthesia and via an intraoral approach a biopsy was taken. The histopathological examination revealed segments of fibrous connective tissue with intersecting vessels and nerves and no epithelial lining. No elements of malignancy were identified; however histological identification of the cystic lesion was not possible.

A new biopsy was then performed under general anesthesia and via a wider intraoral approach, whereby multiple bone segments were obtained from different parts of the lesion.

The cavity was packed with an iodoform impregnated gauze dressing and the wound was left to heal by secondary intention. The patient's postoperative course was uneventful. The findings of the second histopathological examination established the diagnosis of an ossifying fibroma and, subsequently, the patient was scheduled for radical surgical treatment.

Preoperatively, an angiography of the left carotid artery was ordered to evaluate the vascularisation of the osteolytic lesion, as well as the possibility of embolism to the feeding vessel (Fig. 4). Upon the angiophraphic examination and superselective catheterisation of the ipsilateral lingual and facial artery, it was found that the lesion was not significantly vascularised having as feeding vessel the facial artery. The treatment plan included surgical excision of the lesion by hemimandibulectomy on the left side and restoration with autologous osteochondral graft from the 6th ipsilateral rib.

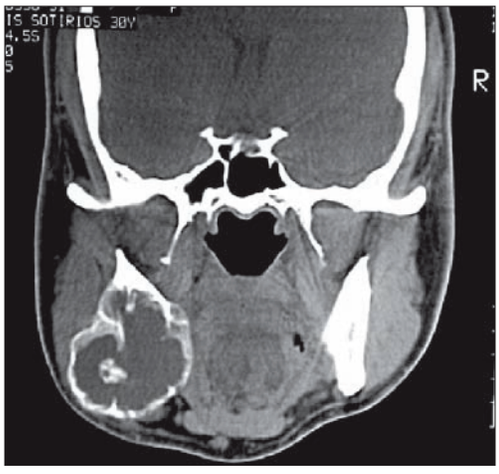

Εικ. 2: Η εκτεταμένη οστεολυτική βλάβη σε στεφανιαία διατομή (Αξονική Τομογραφία).
Fig. 2: The extensive osteolytic lesion in the coronal plane (CT).

Εικ. 3: Η ίδια εξεργασία σε αξονική διατομή (Μαγνητική Τομογραφία).
Fig. 3: The same lesion in the axial plane (MRI).

Εικ. 4: Προεγχειτητική αγγειογραφία της αριστερής καρωτίδας, όπου φαίνεται ότι ο τροφοφόρος κλάδος της βλάβης είναι η προσωπική αρτηρία.
Fig. 4: Preoperative angiograph of the left carotid, showing that the lesion's feeding branch is the facial branch.

ελέγχθηκε ακτινογραφικά, με τη βοήθεια ψηφιακού μαστογράφου και διαπιστώθηκε ότι τα τοιχώματα της βλάβης ήταν κοντά στα χείλη εκτομής (Εικ. 6 και 7). Ακολούθησε συμπληρωματικά η εκτομή του κονδύλου και λήψη της 6ης αριστερής πλευράς για την αποκατάσταση του ελλείμματος (Εικ. 8). Η πλευρά διαμορφώθηκε με οστεοτομίες βάσει της πλάκας οστεοσύνθεσης (Εικ. 9). Στα σημεία των οστεοτομιών και στα σημεία επαφής του αυτομοσχεύματος με το περιφερικό κολόβωμα της κάτω γνάθου τοποθετήθηκαν μεμβράνες πλάσματος εμπλουτισμένες με αυξητικούς παράγοντες με σκοπό την καλύτερη οστεοενσωμάτωση του μοσχεύματος (Εικ. 10 και 11). Η μετεγχειρητική πορεία του ασθενούς δεν παρουσίασε καμία επιπλοκή.

Η μακροσκοπική μελέτη του παρασκευάσματος (Εικ. 12) περιέγραφε όγκο διαστάσεων 9x6,5x6 cm, με λευκόφαιη χροιά και οστέινη σύσταση, ο οποίος βρισκόταν σε απόσταση 1 cm από το χειρουργικό χείλος εκτομής αντίστοιχα προς την περιοχή των κάτω γομφίων και εγγύτητα της βλάβης προς την περιοχή του κονδύλου. Κατά τις διατομές ο όγκος εμφάνιζε πολλαπλούς κυστικούς χώρους με αιμορραγικό περιεχόμενο, οι οποίοι διαχωρίζονταν από ποικίλου πάχους

At the first surgical stage, the mandibular body and ramus on the left were dissected via an extraoral approach (Fig. 5). The dissected mandibular segment was then excised, whereby the ipsilateral condyle was maintained and a 2,7mm-long reconstruction plate was used to maintain the anatomical continuity of the defect. Intraoperatively, the bone specimen was examined radiographically by means of digital mammography and it was found that the lesion's edges were close to the excision margins (Fig. 6 and 7). A complementary excision of the condyle was then conducted and a graft was obtained from the 6th left rib to restore the defect (Fig. 8). The rib was osteotomised and shaped following the osteosynthesis plate (Fig. 9). Membranes embedded with plasma rich in growth factors were placed at the osteotomy sites and contact sites between the autologous graft and the peripheral mandibular segment in order to improve graft osseointegration. The patient's postoperative course was uneventful.

A macroscopic study of the specimen (Fig. 12) revealed a 9x6,5x6 cm-large tumour of grayish colour and osseous composition, located 1 cm away from the sur-

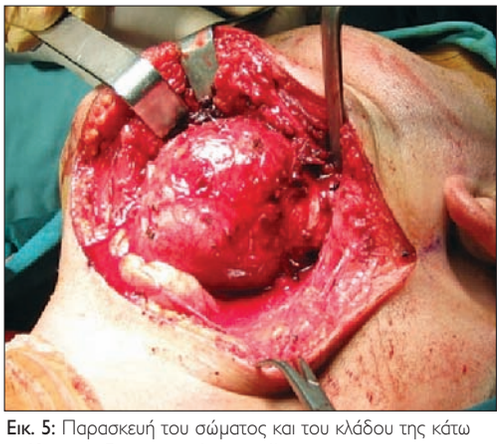

Εικ. 5: Παρασκευή του σώματος και του κλάδου της κάτω γνάθου με εξωστοματική προσπέλαση.
Fig. 5: Dissection of the mandibular body and brach via extraoral approach.

Εικ. 6: Το χειρουργικό παρασκεύασμα με τη συναφαίρεση δύο οδόντων.
Fig. 6: The surgical specimen, including two teeth.

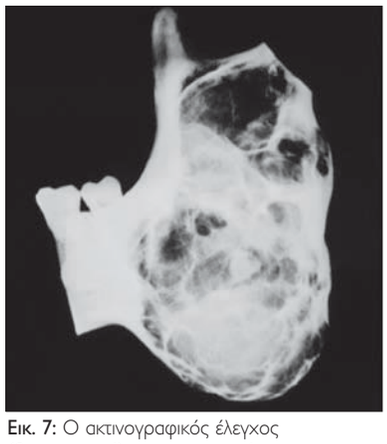

Εικ. 7: Ο ακτινογραφικός έλεγχος (διεγχειρητικά) του παρασκευάσματος με τη βοήθεια μαστογράφου αποκάλυψε την εγγύτητα των τοιχωμάτων της βλάβης με τα χειρουργικά χείλη εκτομής
Fig. 7: The (intraoperative) radiographic assessment of the specimen by means of digital mammography revealed that lesion's edges were close to the excision margins.

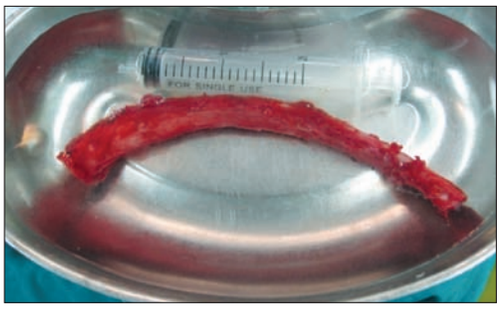

Εικ. 8: Το οστεοχόνδρινο μόσχευμα (6η πλευρά, αριστερά).
Fig. 8: The osteochondral graft (6th rib, left side).

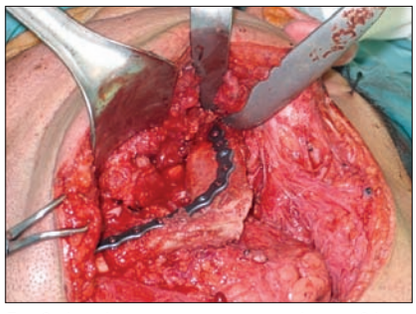

Εικ. 9: Διαμόρφωση του αυτομοσχεύματος βάσει της πλάκας οστεοσύνθεσης 2,7 mm.
Fig. 9: Construction of the autologous graft, based on the 2,7 mm-long osteosynthesis plate.

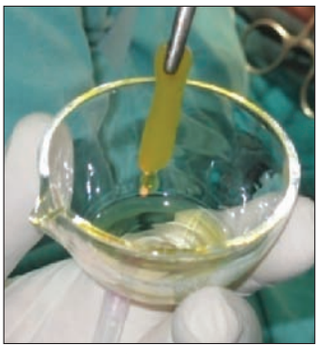

Εικ. 10: Η μεμβράνη από πλάσμα εμπλουτισμένο με αυτόλογους αυξητικούς παράγοντες.
Fig. 10: Membrane embedded with autologous plasma rich in growth factors.

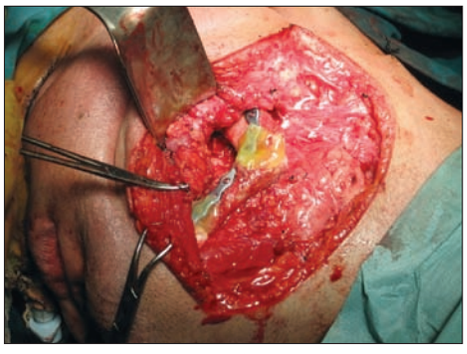

Εικ. 11: Τοποθέτηση της μεμβράνης στα σημεία των οστεοτομιών και στα σημεία επαφής του μοσχεύματος με την υπόλοιπη κάτω γνάθο.
Fig. 11: Placement of the membrane at the osteotomy sites and contact sites between the graft and the rest of the mandible.

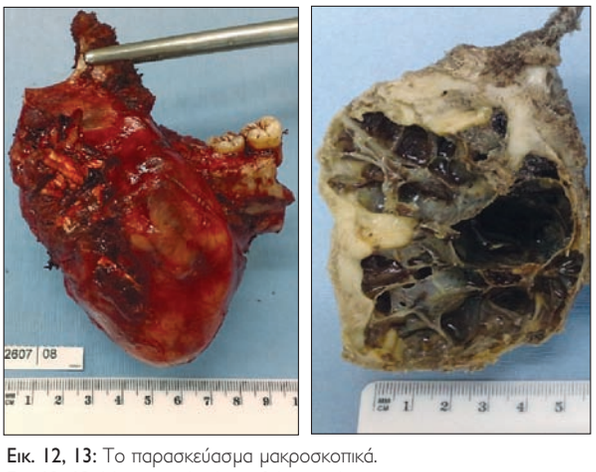

Εικ. 12, 13: Το παρασκεύασμα μακροσκοπικά.
Fig. 12, 13: Macroscopic view of the specimen.

ινώδη ή οστέινα διαφραγμάτια (Εικ. 13).

Η μικροσκοπική εξέταση των τομών ανέδειξε καλόηθες νεόπλασμα αποτελούμενο από ινοβλαστικό στρώμα, το οποίο εμφάνιζε εναλλαγές υποκυτταρικών περιοχών με περιοχές αυξημένης κυτταροβρίθειας. Τα νεοπλασματικά κύτταρα είχαν λίγο κυτταρόπλασμα, ατρακτόμορφους ή ωοειδείς πυρήνες χωρίς ιδιαίτερη ατυπία και πυρηνοκινησίες. Στις περιοχές με αυξημένη κυτταροβρίθεια ανευρέθηκαν δοκίδες οστίτη ιστού, άφθονα βασεόφιλα οστεοποιημένα σωμάτια ψαμμωματώδους τύπου (Εικ. 14), καθώς και διάσπαρτες νηματοειδείς ενασβεστιώσεις. Ο Gögl χρησιμοποίησε πρώτος τον όρο «ψαμμωματοειδή σωμάτια» (“psammoma-like bodies”) (Gögl, 1949), ο οποίος προέρχεται από την αρχαία ελληνική λέξη «ψάμμος» (Malathi και συν. 2011). Σε αντίθεση με τις σφαιροειδείς ενασβεστώσεις ενός τυπικού οστεοποιούμενου ινώματος, οι οποίες έχουν ομαλό περίγραμμα και ίνες κολλαγόνου σε ακτινωτή διάταξη, τα οστεοποιημένα σωμάτια ψαμμωματώδους τύπου εμφανίζουν ένα παχύ και ακαθόριστο κολλαγονώδες περίγραμμα, ενώ συχνά ανευρίσκονται και άλλα όμοια σωμάτια εντός αυτών (Barnes και συν. 2005). Παρατηρήθηκε επίσης έντονη κυστική εκφύλιση και διάσπαρτες αιμορραγικές διηθήσεις του στρώματος. Τα χειρουργικά χείλη εκτομής ήταν ελεύθερα αλλοιώσεων, αν και προς το κεντρικό κολόβωμα εμφάνιζαν μεγάλη εγγύτητα. Τα ανωτέρω ευρήματα επιβεβαίωσαν τη διάγνωση του οστεοποιούμενου ινώματος που είχε τεθεί μετά τη δεύτερη λήψη υλικού για βιοψία και πιο συγκεκριμένα το κατέταξαν στην κατηγορία του ψαμμωματώδους οστεοποιούμενου ινώματος νεανικού τύπου.

Στα πλαίσια της μετεγχειρητικής παρακολούθησης ο ασθενής υποβάλλεται σε τακτικούς κλινικούς και ακτινογραφικούς ελέγχους. Μετεγχειρητικά, ζητήθηκε ένα ορθοπαντομογράφημα (Εικ. 15) για την απεικόνιση του μοσχεύματος, και των υλικών οστεοσύνθεσης. Ένα χρόνο μετά τη χειρουργική επέμβαση, η αιμάτωση του

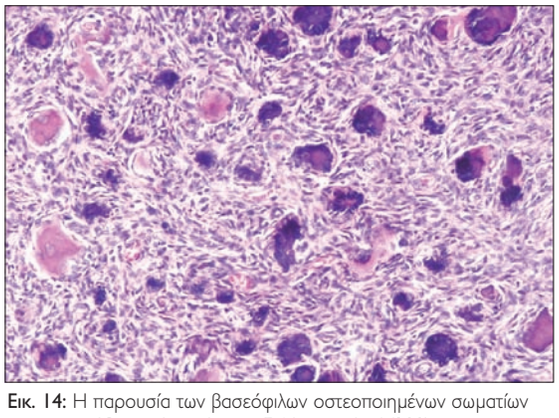

Εικ. 14: Η παρουσία των βασεόφιλων οστεοποιημένων σωματίων ψαμμωματώδους τύπου (αιματοξυλίνη-ηωσίνη Χ200).
Fig. 14: The presence of basophilic ossified psammoma-like bodies.

gical excision margins, corresponding to the region of the mandibular molars, as well as proximity of the lesion to the condylar region. Upon incising, the tumour displayed multiple cystic cavities with hemorrhagic content, separated by fibrous or osseous septa of various widths (Fig. 13).

A microscopic study of these incisions revealed a benign neoplasm consisting of fibroblastic stroma, with alternations between subcellular locations and sites of high cellular density. The neoplastic cells had a scanty cytoplasm, spindle-shaped or oval nuclei, without significant atypia and mitoses. Bone tissue rods (trabeculae), plenty of basophilic ossified psammoma-like bodies (Fig. 14) and scattered nematoid calcifications were identified at the sites of high cellular density (Fig. 14). Gögl was the first to use the term “psammoma-like bodies” (Gögl, 1949), originating from the ancient Greek word “psammos” (sand, Malathi et al. 2011). In contrast to the orbicular calcifications of a typical ossifying fibroma, which have a smooth outline and contain collagen fibres arranged in radial patterns, psammoma-like ossified bodies display a thick and poorly-defined collagenous outline, while other similar bodies can often be

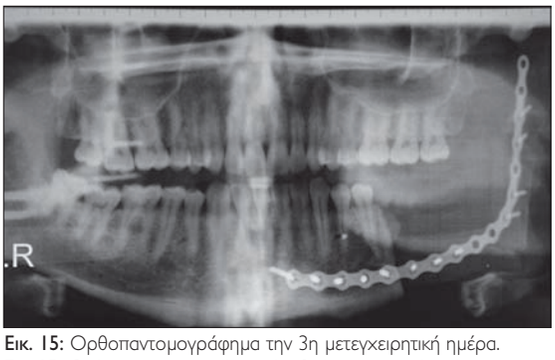

Εικ. 15: Ορθοπαντομογράφημα την 3η μετεγχειρητική ημέρα.
Fig. 15: Orthopantomograph on the 3rd postoperative day.

Εικ. 16: Σπινθηρογράφημα οστών με ^{99}Tc. Η πρόσληψη του ραδιοϊσοτόπου από το οστικό μόσχευμα υποδηλώνει την καλή αιμάτωσή του.
Fig. 16: Bone scintigraph with ^{99}Tc. The radioisotope uptake of the bone graft indicates is its good vascularisation.

Εικ. 17: Η κωνικής δέσμης Αξονική Τομογραφία αναδεικνύει την τρισδιάστατη και λεπτομερή απεικόνιση της αποκατάστασης.
Fig. 17: The cone beam CT (CBCT) provides a detailed 3D image of the restored area.

πλευρικού μοσχεύματος ελέγχθηκε με σπινθηρογράφημα οστών με Τεχνήτιο 99 (^{99}Tc) (Piggot και Logan, 1983), όπου διαπιστώθηκε η ικανοποιητική πρόσληψη του ραδιοϊσοτόπου από το οστικό μόσχευμα (Εικ. 16). Η χρήση αξονικής τομογραφίας κωνοειδούς δέσμης (Ariu και συν. 2009) ανέδειξε με μεγαλύτερη λεπτομέρεια, (τρισδιάστατη απεικόνιση), το βαθμό ενσωμάτωσης του μοσχεύματος με το περιφερικό κολόβωμα της κάτω γνάθου (Εικ. 17). Κλινικά, ο ασθενής είναι ελεύθερος νόσου και χωρίς λειτουργικές διαταραχές από το κροταφογναθικό σύστημα (ικανοποιητική διάνοιξη στόματος, απουσία διαταραχών σύγκλεισης) 2 χρόνια μετά τη γναθεκτομή.

ΣΥΖΗΤΗΣΗ - ΣΥΜΠΕΡΑΣΜΑΤΑ

Στο φάσμα των ινο-οστικών βλαβών των γνάθων, το οστεοποιούμενο ίνωμα αποτελεί μία καλοήθη νεοπλασία (Κεραμίδας, 2001, Ross και Fielding, 2007, Malathi και συν. 2011). Η βλάβη προέρχεται από τον περιοδοντικό σύνδεσμο (Barnes και συν. 2005, Sarwar και συν. 2008), ο οποίος περιέχει πολυδύναμα κύτταρα ικανά να παράγουν οστεΐνη, οστίτη ιστό και ινώδη ιστό (Bertrand και συν. 1993, Mintz και Velez, 2007).
Κλινικά, το οστεοποιούμενο ίνωμα είναι συνήθως ασυμπτωματικό έως ότου η διόγκωση λάβει αξιόλογες διαστάσεις προκαλώντας ασυμμετρία στο πρόσωπο (Chang και συν. 2008), όπως και στη δική μας περί-

identified within them (Barnes et al. 2005). High cystic degeneration and scattered hemorrhagic infiltrations of the stroma were also observed. The surgical excision margins were free of lesions; however they were very close to the central mandibular segment. These findings confirmed the ossifying fibroma diagnosis, which had been established after the second biopsy had been obtained, and helped classify it as juvenile psammomatoid ossifying fibroma.
For the purposes of his follow-up, the patient undergoes frequent clinical and radiographic examinations. Postoperatively, panoramic x-ray was also ordered (Fig. 15) to obtain an image of the graft and osteosynthesis materials. A year after the surgical operation the vascularisation of the rib graft was assessed by means of bone scintigraphy with ^{99}Tc (Piggot and Logan, 1983), whereby the radioisotope uptake of the bone graft was found to be satisfactory (Fig. 16). The use of cone beam CT (CBCT) (Ariu et al. 2009) revealed in greater detail (3D imaging) the degree of the graft's integration with the peripheral mandibular segment (Fig. 17). Two years after the mandibulectomy, the patient is clinically free of the disease and does not show any functional disorders originating from the temporomandibular system (satisfactory mouth-opening, no occlusion disorders).

πτωση. Ως πρώιμο, αλλά και μη ειδικό σύμπτωμα, θεωρείται η μετακίνηση των δοντιών που βρίσκονται κοντά στη βλάβη. Στη διαφορική διάγνωση περιλαμβάνονται μεταξύ άλλων: η ινώδης δυσπλασία της οποίας τα όρια είναι ασαφή, το γιγαντοκυτταρικό κοκκίωμα, το αδαμαντινοβλαστικό ίνωμα και ο όγκος Pindborg. Οι δύο τελευταίοι οδοντογενείς όγκοι συνήθως σχετίζονται με εγκλεισμό ή καθυστερημένη ανατολή κάποιου οδόντος (Sarwar και συν. 2008, Sarode και συν. 2011).

Ακτινογραφικά, ο βαθμός ακτινοδιαύγασης ή/και ακτινοσκιερότητας της βλάβης ποικίλλει (Kramer και συν. 1992). Στα αρχικά στάδια η βλάβη εμφανίζεται ακτινοδιαυγής, ενώ καθώς αναπτύσσεται και ενασβεστιώνεται, παρουσιάζεται ολοένα και πιο ακτινοσκιερή. Ανεξάρτητα από αυτό, το οστεοποιούμενο ίνωμα εμφανίζεται ως μία σαφώς περιγεγραμμένη βλάβη, σφαιρικού σχήματος, η οποία έχει την τάση να αναπτύσσεται στον ίδιο βαθμό προς όλες τις κατευθύνσεις (Sarwar και συν. 2008).

Η διάγνωση του οστεοποιούμενου ινώματος τίθεται βάσει της ιστοπαθολογικής εικόνας. Απαραίτητη προϋπόθεση είναι η λήψη ικανοποιητικής ποσότητας υλικού για βιοψία, ενώ σε περιπτώση ευμεγέθους βλάβης κρίνεται αναγκαία η λήψη υλικού από πολλαπλά σημεία της βλάβης (Koury και συν. 1995). Πληροφορίες από την κλινική εξέταση, το ιστορικό και τον απεικονιστικό έλεγχο θα πρέπει επίσης να συνεκτιμηθούν.

Η θεραπεία συνίσταται στη ριζική χειρουργική εκτομή (Hasselblatt και συν. 2005, Barnes και συν. 2005). Η έκταση και το μέγεθος της βλάβης καθορίζουν, σε μεγάλο βαθμό, τον τρόπο αποκατάστασης του ελλείμματος (οστικά chips, οστικό block, αγγειούμενο οστικό μόσχευμα από το λαγόνιο οστούν ή την περόνη), καθώς επίσης και τον τύπο προσπέλασης που θα επιλεχθεί (ενδοστοματική ή εξωστοματική) κατά τη διάρκεια της χειρουργικής επέμβασης. Στη περίπτωση που παρουσιάζεται, χρησιμοποιήθηκε πλευρικό μόσχευμα, αφενός γιατί το έλλειμμα ήταν ιδιαίτερα εκτεταμένο, αφετέρου γιατί δεν υπήρχε η δυνατότητα εφαρμογής αγγειούμενου οστικού μοσχεύματος. Ατελής χειρουργική εκτομή σχετίζεται με υψηλά ποσοστά υποτροπής, τα οποία κυμαίνονται από 30% έως 56% (El Mofty, 2002, Sarode και συν. 2011).

Η πρόγνωση του οστεοποιούμενου ινώματος θεωρείται καλή. Παρά το γεγονός ότι παρουσιάζει τοπικά επιθετική συμπεριφορά, δεν έχει περιγραφεί καμία περίπτωση απομακρυσμένης μετάστασης. Υποτροπή της βλάβης αναφέρεται ότι μπορεί να εμφανιστεί από 6 μήνες (Leimola-Virtanen και συν. 2001) έως 19 έτη (Hasselblatt και συν. 2005) μετά τη χειρουργική αντιμετώπιση. Στην περίπτωση που παρουσιάζεται, ο ασθενής δεν εμφάνισε καμία συμπτωματολογία, ούτε στοιχεία υποτροπής της νόσου για χρονικό διάστημα 2 ετών μετεγχειρητικής παρακολούθησης.

DISCUSSION – CONCLUSIONS

Under the broader category of fibro-osseous lesions of the jaws, ossifying fibroma is a benign neoplasm (Keramidas, 2001, Ross and Fielding, 2007, Malathi et al. 2011). The lesion originates from the periodontal ligament (Barnes et al. 2005, Sarwar et al. 2008), which contains pluripotent cells able to produce cementum, osseous and fibrous tissue (Bertrand et al. 1993, Mintz and Velez, 2007). Clinically, ossifying fibroma is usually asymptomatic until the swelling becomes large enough to cause facial asymmetry (Chang et al. 2008), as happened in the case reported here. An early, but also non-specific symptom is the movement of teeth located close to the lesion. Differential diagnosis includes among others: poorly defined fibrous dysplasia, giant cell granuloma, ameloblastic fibroma and Pindborg tumour. The latter two odontogenic tumours are usually associated with the late eruption of some tooth (Sarwar et al. 2008, Sarode et al. 2011).

Radiographically, the lesion's radiolucency and/or opacity can vary (Kramer et al. 1992). At its early stages, the lesion appears radiolucent; while it gradually develops and calcifies, it becomes increasingly radiopaque. Regardless of that, ossifying fibroma appears as a well-defined spherical lesion, which tends to develop evenly in all directions (Sarwar et al. 2008). Ossifying fibroma diagnosis is established on the basis of its histopathological image. It is necessary to obtain a sufficient amount of material from multiple spots of the lesion (Koury et al. 1995). Information from the clinical examination, patient's medical history and imaging control should also be taken into account.

The treatment plan includes radical surgical excision (Hasselblatt et al. 2005, Barnes et al. 2005). The lesion's extent and size determine largely the mode of defect reconstruction (bone chips, bone block, vascularized bone graft from the ilium or fibula), as well as the type of approach that will be selected (intraoral or extraoral) during the operation. In the case reported here, a rib graft was used, on the one hand because the defect was extensive, and on the other because it was not possible to have a vascularised bone graft. Incomplete surgical excisions have been associated with high levels of recurrence, ranging between 30% and 56% (El Mofty, 2002, Sarode et al. 2011).

Ossifying fibroma has a rather good prognosis. Despite the fact that it displays a locally aggressive behaviour with local recurrence possibility from 6 months (Leimola-Virtanen et al. 2001) to 19 years (Hasselblatt και συν. 2005) post operatively, no cases of distant metastasis have been reported. In the case reported in this article, the patient has not displayed any symptoms or evidence of disease recurrence after 2 years of post-operative follow-up.

ΒΙΒΛΙΟΓΡΑΦΙΑ/REFERENCES

Ariu M, Pasini A, Loffreda V, Toni F, Battista G, Canini R, Marchetti C, Bowen A: Advantages of cone-bean computed tomography in the study of the head and neck region. Digital Dental News; 3 Jahrgang; Novenber 42-49, 2009

Barnes L, Evenson JW, Reichart P, Sidransky D: W.H.O. Classification of Tumours. Pathology and Genetics of Head and Neck Tumours; Lyon, France: IARC Press; 2005, p.319-320

Bertrand B, Eloy P, Cornelis JP, Gosseye S, Clotuche J, Gilliard C: Juvenile Aggressive Cement Ossifying Fibroma- A case report and review of the literature; Laryngoscope 103: 1385-1390, 1993

Chang CC, Hung HY, Chang JYF, Yu CH, Wang YP, Liu BY, Chiang CP: Central Ossifying Fibroma- A Clinicopathologic Study of 28 Cases; J. Formos Med. Assoc. 107; (4): 288-294, 2008

Danielides V, Ingels K, Patrikakos G, de Vilde PCM: Aggressive Psammomatoid Ossifying Fibroma of the Inferior Turbinate and Lateral Nasal Wall; Acta Oto-Rhino-Laryngologica Belgica 57; (1): 87-90, 2003

El Mofty S: Psammomatoid and Trabecular Juvenille Ossifying Fibroma of the Craniofacial Skeleton- Two Distinct Clinicopathologic Entities; Oral Surg. Oral Med. Oral Pathol. Oral Radiol. Endod. 93: 296-304, 2002

Gögl H: Das Psammo-osteoid Fibroma der Nase und Ihrer Nebenhöhlen; Monatsschr Ohrenheilkd Laryngorhinol 83: 1-10, 1949

Hasselblatt M, Jundt G, Greiner C, Rama B, Schmal F, Iglesias-Rozas JR , van de Nes JAP, Paulus W: Juvenile Psammomatoid Ossifying Fibroma of the Neurocranium- Report of four cases; Journal of Neurosurgery 102; (6): 1151-4, 2005

Κεραμίδας Γ: Τα Νεοπλάσματα της Στοματικής Κοιλότητας, Α.Ν.Θ. «Θεαγένειο», Θεσσαλονίκη. 2001

Koury ME, Regezi JA, Perrott DH, Kaban LB: "Atypical" fibro-osseous lesions- diagnostic challenges and treatment concepts; Int. J. Oral Maxillofac. Surg. 24: 162-169, 1995

Kramer IRH, Pindborg JJ, Shear M: Histological Typing of Odontogenic Tumours; 2nd edition; Springer; 1992, p.27

Leimola-Virtanen R, Vähätalo K, Syrjänen S: Juvenile Active Ossifying Fibroma of the Mandible: A Report of 2 Cases; J Oral Maxillofac Surg 59: 439-44, 2001

Malathi N, Radhika T, Thamizhchelvan H, Ravindran C, Ramkumar S, Giri G, Gopal D: Psammomatoid Juvenile Ossifying Fibroma of the Jaws; J Oral Maxillofac Pathol. 15 (3): 326-9, 2011

Mintz S, Velez I: Central Ossifying Fibroma- An analysis of 20 cases and review of the literature; Quintessence Int. 38: 221-7, 2007

Piggot TA, Logan AM: Mandibular reconstruction by "simple" bone graft; British Journal of Plastic Surgery 36: 9-15, 1983

Ross RD, Fielding CG: Juvenille Psammomatoid Ossifying Fibroma; Head and Neck Pathol. 1: 33-34, 2007

Sarode SC, Sarode GS, Waknis P, Patil A, Jashika M: Juvenile Psammomatoid Ossifying Fibroma: A Review; Oral Oncol. 47(12) : 1110-6, 2011

Sarwar HG, Jindal MK, Ahmad SS: Cemento-ossifying fibroma- A rare case; J. Indian Soc. Pedod. Prevent Dent. 2008, p.128-131

Διεύθυνση επικοινωνίας:
Βαλασίδης Αλέξανδρος
Ηροδότου 34,
551 33, Καλαμαριά, Θεσσαλονίκη
Τηλ. 2310 433893
e-mail: Alexander_Valasidis@hotmail.com

Address:
Valasidis Alexandros
34 Herodotou Str.
551 33, Kalamaria, Thessaloniki, Greece
Tel. 2310 433893
e-mail: Alexander_Valasidis@hotmail.com