Έλκος φατνιακής ακρολοφίας της κάτω γνάθου: Μονοκλωνική λεμφοϋπερπλαστική διαταραχή μετά από μεταμόσχευση νεφρού. Παρουσίαση περίπτωσης και ανασκόπηση της βιβλιογραφίας

Ιουλία ΧΑΤΖΗΣΤΑΜΟΥ[1], Κωνσταντίνα ΔΕΛΛΗ[2], Μαρία ΑΝΔΡΙΚΟΠΟΥΛΟΥ[3], Φώτιος ΤΖΕΡΜΠΟΣ[4], Αλεξάνδρα ΣΚΛΑΒΟΥΝΟΥ[5]

Εργαστήριο Βασικών Ιατροβιολογικών Επιστημών, Εργαστήριο Στοματολογίας, Κλινική Στοματικής και Γναθοπροσωπικής Χειρουργικής, Οδοντιατρική Σχολή, Πανεπιστήμιο Αθηνών

Monomorphic lymphoproliferative disorder following renal transplantation manifested as a gingival ulcer of the mandible. A case report and review of the literature

Ioulia CHATZISTAMOU, Konstantina DELLI, Maria ANDRIKOPOULOU, Fotios TZERBOS, Alexandra SKLAVOUNOU

Department of Basic Sciences, Department of Oral Medicine and Pathology, Clinic of Oral and Maxillofacial Surgery, Dental School, University of Athens, Greece

Ενδιαφέρουσα περίπτωση
Case report

ΠΕΡΙΛΗΨΗ: Οι λεμφοϋπερπλαστικές διαταραχές μετά από μεταμόσχευση (ΛΥΔΜΜ) είναι μια ετερογενής ομάδα διαταραχών των λεμφοειδών κυττάρων που αναπτύσσονται στα πλαίσια της χρόνιας ανοσοκαταστολής των ασθενών. Στις περισσότερες περιπτώσεις οι ΛΥΔΜΜ σχετίζονται με πρωτοπαθή λοίμωξη ή επανενεργοποίηση προηγηθείσας λοίμωξης από τον ιό Epstein-Barr (EBV) λόγω της μειωμένης κυτταρικής ανοσίας του ασθενούς. Στη συγκεκριμένη μελέτη περιγράφονται τα κλινικά και ιστολογικά χαρακτηριστικά μιας σπάνιας περίπτωσης μονοκλωνικής ΛΥΔΜΜ που εμφανίστηκε σαν έλκος της φατνιακής ακρολοφίας της κάτω γνάθου, με την πιθανή κλινική διάγνωση του ακανθοκυτταρικού καρκινώματος, σε 72χρονο ασθενή με μεταμοσχευμένο νεφρό. Η συνεκτίμηση των ευρημάτων οδήγησε στη διάγνωση του διάχυτου λεμφώματος από μεγάλα Β-κύτταρα. Συμπερασματικά, γίνεται αντιληπτό πως ο προ-μεταμόσχευσης προσδιορισμός της επιμόλυνσης του ασθενή από τον ιό Epstein-Barr, ο οποίος φαίνεται να σχετίζεται με την ανάπτυξη ΛΥΔΜΜ, βοηθά στην πρώιμη διάγνωση και έγκαιρη αντιμετώπισή τους.

ΛΕΞΕΙΣ ΚΛΕΙΔΙΑ: λεμφοϋπερπλαστική διαταραχή, ανοσοκαταστολή, έλκος, στοματική κοιλότητα

Παρελήφθη: 26/06/2012 - Έγινε δεκτή: 16/10/2012

SUMMARY: Post-transplant lymphoproliferative disorders (PTLDs) represent a heterogenous group of abnormal lymphoid proliferations and lymphomas developing within the context of chronic immunosuppression in recipients of solid organ, bone marrow or stem cell allografts. In most cases, PTLDs are associated with primary or reactivated Epstein-Barr virus (EBV) infection in a host whose cellular immunity is impaired. In the present study we describe the clinicopathological features of a rare case of monomorphic EBV-PTLD manifesting as an ulcer in the mandibular gingiva of a 72-year-old man with renal trasplantation. Collectively, findings were suggestive of a diffuse large B-cell lymphoma. Thus, it can be concluded that pre-transplant determination of EBV serology, which appears to be associated with the development of PTLDs, can contribute to the early diagnosis and the most suitable treatment of these disorders, extending the lifespan of the recipients.

KEY WORDS: lymphoproliferative disorder, immunosuppression, ulcer, oral cavity

Paper received: 26/06/2012 - Accepted: 16/10/2012

[1]*Ιατρός Παθολογοανατόμος, Λέκτορας Ιστοπαθολογίας*
[2]*Μεταπτυχιακή φοιτήτρια Στοματολογίας*
[3]*Ιατρός*
[4]*Επίκ. Καθηγητής ΣΓΠΧ ΕΚΠΑ*
[5]*Καθηγήτρια Στοματολογίας ΕΚΠΑ*

ΕΙΣΑΓΩΓΗ

Οι ΛΥΔΜΜ αντιπροσωπεύουν μια ομάδα λεμφοειδών υπερπλασιών και λεμφωμάτων που αναπτύσσονται ως συνέπεια της ανοσοκαταστολής σε ασθενείς που έχουν υποστεί μεταμόσχευση συμπαγούς οργάνου ή μυελού των οστών (Bruce και συν. 2006, Ojha και συν. 2008). Στις περισσότερες περιπτώσεις οι ΛΥΔΜΜ σχετίζονται με πρωτοπαθή λοίμωξη ή επανενεργοποίηση παλαιότερης λοίμωξης από τον ιό Epstein-Barr (EBV) λόγω μειωμένης κυτταρικής ανοσίας (Haque και συν. 1996). Συχνά αναπτύσσονται στο γαστρεντερικό σωλήνα, καθώς και σε άλλα όργανα μεταξύ των οποίων το κεντρικό νευρικό σύστημα. Στην περιοχή κεφαλής και τραχήλου η εμφάνισή τους είναι σπάνια, ενώ η ανάπτυξή τους στη στοματική κοιλότητα είναι ακόμα πιο ασυνήθης (Bruce και συν. 2006, Chang και συν. 1994). Ιστολογικά, οι ΛΥΔΜΜ μπορεί να αφορούν σε πολυκλωνικές διαταραχές Β-λεμφοκυττάρων ή σε μονοκλωνικές, που συχνά αφορούν σε λεμφώματα υψηλής κακοηθείας (Harris και συν. 2000). Η πλειονότητα των ΛΥΔΜΜ είναι Β-κυτταρικής αρχής, ωστόσο, περιπτώσεις ΛΥΔΜΜ Τ-κυτταρικής προέλευσης ή Hodgkin λεμφώματα έχουν επίσης αναφερθεί (Bruce και συν. 2006, Harris και συν. 2000). Η εμφάνιση μιας ΛΥΔΜΜ μετά από μεταμόσχευση εξαρτάται από πολλούς παράγοντες, μεταξύ των οποίων εκτός από την έκθεση στον ιό EBV, περιλαμβάνεται η ηλικία του ασθενούς, ο τύπος του μεταμοσχευθέντος οργάνου και το επίπεδο της ανοσοκαταστολής (Shroff και συν. 2004). Η συχνότητα των ΛΥΔΜΜ είναι 4 φορές υψηλότερη σε παιδιά από ό,τι στους ενήλικες που έκαναν μεταμόσχευση νεφρού με καλύτερη όμως έκβαση της νόσου (Shapiro και συν. 1999). Έτσι φαίνεται πως η νεαρή ηλικία κατά τη μεταμόσχευση, το άρρεν φύλο, η λευκή φυλή, η ταυτόχρονη επιμόλυνση από τον κυτταρομεγαλοϊό και από τον ιό της ηπατίτιδας C θεωρούνται παράγοντες που αυξάνουν τον κίνδυνο για την ανάπτυξη ΛΥΔΜΜ (Shroff και συν. 2004).

Στην παρούσα μελέτη, περιγράφονται τα κλινικο-ιστοπαθολογικά χαρακτηριστικά μιας ασυνήθιστης περίπτωσης μονοκλωνικής EBV-ΛΥΔΜΜ, συμβατής με τη διάγνωση του διάχυτου λεμφώματος από μεγάλα Β-κύτταρα, που εκδηλώθηκε σαν έλκος της φατνιακής ακρολοφίας της κάτω γνάθου.

ΠΕΡΙΓΡΑΦΗ ΠΕΡΙΠΤΩΣΗΣ

Άνδρας ασθενής ηλικίας 72 ετών προσήλθε στην Κλινική της Στοματικής και Γναθοπροσωπικής Χειρουργικής, της Οδοντιατρικής Σχολής του Πανεπιστημίου Αθηνών, με επίμονο πόνο και μούδιασμα στη φατνιακή ακρολοφία της κάτω γνάθου αριστερά, που είχε χρονική διάρκεια περίπου ένα μήνα (Εικ. 1). Στο ιατρικό ιστορικό του αναφέρονταν μεταμόσχευση νεφρού,

INTRODUCTION

Post-transplant lymphoproliferative disorders (PTLDs) represent a group of abnormal lymphoid proliferations and lymphomas developing within the context of immunosuppression in patients who have undergone solid organ or bone marrow transplantation (Bruce et al. 2006, Ojha et al. 2008). In most cases, PTLDs are associated with primary or reactivated Epstein-Barr virus (EBV) infection in a host whose cellular immunity is impaired (Haque et al. 1996). They often develop in the gastrointestinal tract, as well as in other organs, including the central nervous system. They rarely affect the head and neck region, while their occurrence in the oral cavity is even more uncommon (Bruce et al. 2006, Chang et al. 1994). Histologically, PTLDs may involve polyclonal or monoclonal B-cell lymphoproliferative disorders, usually associated with highly malignant lymphomas (Harris et al. 2000). The majority of PTLDs are of B-cell origin, however cases of PTLDs originating from T-cells or Hodgkin lymphomas have also been reported (Bruce et al. 2006, Harris et al. 2000). The prevalence of a PTLD depends on many factors, including exposure to EBV, the patient's age, type of transplanted organ, and level of immunosupression (Shroff et al. 2004). The frequency of PTLDs is 4 times higher in children than it is in adults who have undergone kidney transplantation, but has better prognosis (Shapiro et al. 1999). Thus, the patient's young age at the time of transplantation, male gender, white race and concomitant Cytomegalovirus or hepatitis C virus infection are believed to increase the risk of PTLD development (Shroff et al. 2004).

In the present study we describe the clinicopathological features of a rare case of monomorphic EBV-PTLD manifesting as an ulcer in the mandibular gingiva of a 72-year-old man. Microscopic examination revealed extensive ulceration of the squamous cell epithelium with a dense diffuse infiltrate consisting of large mononuclear lymphoid cells in the edematous submucosal stroma.

Εικ. 1: Κλινική εικόνα ελκωτικής νεκρωτικής αλλοίωσης, σε άντρα ασθενή ηλικίας 72 ετών στη φατνιακή ακρολοφία της κάτω γνάθου αριστερά.
Fig. 1: Clinical image of the necrotic ulceration of the mandibular gingiva of a 72-year-old man.

πριν 4 ½ χρόνια και σακχαρώδης διαβήτης τύπου ΙΙ. Πριν την μεταμόσχευση ο ασθενής ήταν για περίπου 7 χρόνια σε αιμοκάθαρση. Υπήρξε επίσης οροθετικότητα για τον ιό ηπατίτιδας Β (HBV). Στην φαρμακευτική του αγωγή περιλαμβάνονταν τα ανοσοτροποποιητικά φάρμακα, tacrolimus (Prograf®) και mycophenolate mofetil (CellCept®). Ο ασθενής λάμβανε επίσης φάρμακα αντιυπερτασικά, [φοσινοπρίλη (Monopril®) και αμλοδιπίνη (Norvasc®)], για τα αυξημένα επίπεδα των λιπιδίων του αίματος, ατορβαστατίνη (Lipitor®) και αντιδιαβητικά [υδροχλωρική μετφορμίνη (Glucophage®) και γλιμεπιρίδη (Solosa®)]. Η κλινική εξέταση της στοματικής κοιλότητας του ασθενούς αποκάλυψε ελκωτική νεκρωτική βλάβη στη φατνιακή ακρολοφία της κάτω γνάθου αριστερά, από την οποία ελήφθη μερική βιοψία που στάλθηκε για ιστοπαθολογική εξέταση με πιθανή κλινική διάγνωση ακανθοκυτταρικό καρκίνωμα ή εξέλκωση με πιθανή αιτιοπαθολογική συσχέτιση με τα ανοσοκατασταλτικά φάρμακα. Η στοματική κοιλότητα του ασθενούς δεν παρουσίαζε άλλες βλάβες. Εμφανής λεμφαδενοπάθεια δεν παρατηρήθηκε. Μία εβδομάδα μετά τη λήψη της βιοψίας ο ασθενής επανεξετάσθηκε και παρατηρήθηκε μερική υποχώρηση του έλκους, ενώ τρεις εβδομάδες αργότερα η περιγραφείσα βλάβη δεν παρουσίαζε υποστροφή.

α) Ιστοπαθολογικά ευρήματα

Η ιστολογική εξέταση του ιστοτεμαχίου έδειξε στοματικό βλεννογόνο με εκτεταμένη εξέλκωση του καλυπτικού πολύστιβου πλακώδους επιθηλίου και διάχυτη πυκνή διήθηση του οιδηματώδους υποκείμενου συνδετικού ιστού από αθροίσεις πλειόμορφων μεγάλων μονοπύρηνων λεμφοειδών κύτταρων με αυξημένη πυρηνο-κυτταροπλασματική αναλογία. Τα νεοπλασματικά κύτταρα χαρακτηρίζονταν από πυρήνες με ανώμαλη παχιά πυρηνική μεμβράνη, πολλαπλά μικρά πυρήνια και άφθονο ηωσινόφιλο κυτταρόπλασμα. Αναγνωρίστηκαν επίσης πολλαπλές άτυπες μιτώσεις (Εικ. 2). Στην διηθημένη περιοχή του βλεννογόνου παρατηρήθηκαν επίσης άφθονα αγγεία χωρίς σαφή αγγειοκεντρική διάταξη των νεοπλασματικών κυττάρων ή περιοχές νεκρώσεως.

β) Ανοσοϊστοχημική μελέτη

Ανοσοϊστοχημικά, τα περιγραφέντα νεοπλασματικά κύτταρα ήταν θετικά για την έκφραση του συμπλέγματος διαφοροποίησης 20 (CD20), του συμπλέγματος διαφοροποίησης 79a (CD79a, σε ένα υποσύνολο), του συμπλέγματος διαφοροποίησης 30 (CD30), την πρωτεΐνη 6 του λεμφώματος Β-κυττάρων (bcl-6) και του ογκογονίδιου του πολλαπλού μυελώματος 1 (MUM-1/IRF-4), ενώ υπήρχε έκφραση μόνο της λ-ελαφράς αλύσου των ανοσοσφαιρινών. Ανιχνεύθηκε επίσης έκφραση της μεμβρανικής πρωτείνης-1 (LMP-1) του ιού

CASE REPORT

A 72-year-old man presented to the Oral and Maxillofacial Surgery Clinic of the Dental School of the University of Athens with persistent pain and numbness in his mandibular gingival on the left, which had started about a month earlier (Fig. 1). His medical record was significant for noninsulin-dependent (type II) diabetes mellitus with dialysis (for 7 years), followed by renal transplantation, 4 ½ years ago. The patient referred as Hepatitis B virus (HBV) positive. His medication included immunomodulatory drugs, tacrolimus (Prograf®) and mycophenolate mofetil (CellCept®). The patient also received antihypertensives, [fosinopril (Monopril®) and amlodipine (Norvasc®)], atorvastatin (Lipitor®) and antidiabetics, [metformin hydrochloride (Glucophage®) and glimepiride (Solosa®)].

Clinical oral examination revealed ulcerative necrotic lesion in the mandibular gingiva (left side). Clinical differential diagnosis included drug-induced ulceration possibly associated with the immunomodulatory drugs or squamous cell carcinoma. An incisional biopsy followed by histopathologic examination was performed with potential clinical diagnoses including squamous cell carcinoma or ulceration possibly associated with the immunomodulatory drugs. Further oral examination did not reveal any other pathologic findings. No regional lymphadenopathy was observed. One week after the biopsy the ulcer showed a few signs of regression, but three weeks later the residual ulceration was still in place.

a) Histopathological findings

The histological examination of the tissue specimen revealed extensive ulceration of the stratified squamous cell epithelium and a dense, diffuse infiltrate consisting of large atypical mononuclear lymphoid cells with

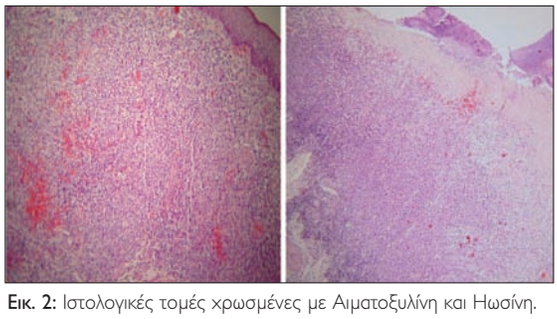

Εικ. 2: Ιστολογικές τομές χρωσμένες με Αιματοξυλίνη και Ηωσίνη. Διακρίνεται η πυκνή διάχυτη διήθηση του οιδηματώδους συνδετικού ιστού από μεγάλα άτυπα λεμφοειδή κύτταρα με ανώμαλα πυρηνικά χαρακτηριστικά, λεπτή χρωματίνη, μικρά πυρήνια και αρκετό ηωσινόφιλο κυτταρόπλασμα.

Fig. 2: Haematoxylin and Eosin (H&E) stained histological sections. Note the dense and diffuse infiltration of the edematous submucosal stroma by large atypical lymphoid cells with irregular nuclear contours, fine chromatin, small nucleoli and abundant eosinophilic cytoplasm.

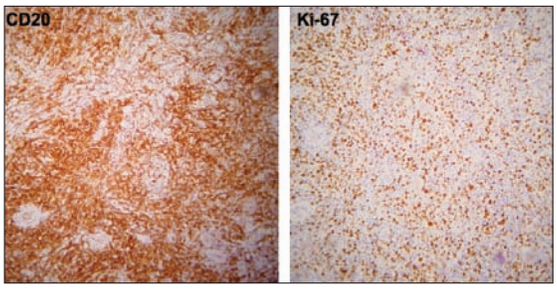

Εικ. 3: Ανοσοϊστοχημική έκφραση (καφέ χρώμα) του CD20 και του δείκτη κυτταρικού πολλαπλασιασμού Ki-67.
Fig. 3: Immunohistochemical expression (brown staining) of the CD20 antigen and the Ki-67 cell proliferation index.

Epstein-Barr (EBV) (Εικ. 3,4). Η κυκλίνη-D1 (Cyclin D1) ήταν θετική σε λιγότερο από το 10% των κυττάρων. Ο δείκτης κυτταρικού πολλαπλασιασμού Ki-67 ήταν 80-90% (Εικ. 3). Δεν παρατηρήθηκε έκφραση του κοινού λεμφοκυτταρικού αντιγόνου (LCA), ή των συμπλεγμάτων διαφοροποίησης 3, 5 και 10 (CD3, CD5, CD10), της κινάσης του αναπλαστικού λεμφώματος (ALK), ή της πανκερατίνης (pankeratin).

ΣΥΖΗΤΗΣΗ

Οι ΛΥΔΜΜ αφορούν σε μια ομάδα διαταραχών των λεμφοκυττάρων ή των πλασματοκυττάρων που αναπτύσσονται λόγω της ιατρογενούς χρόνιας ανοσοκαταστολής στην οποία βρίσκονται οι ασθενείς με μεταμόσχευση συμπαγούς οργάνου, μυελού των οστών ή βλαστικών κυττάρων αλλομοσχεύματος. Συνήθως οι ΛΥΔΜΜ είναι θανατηφόρες, αν αφεθούν χωρίς θεραπευτική αντιμετώπιση (Bruce και συν. 2006, Ojha και συν. 2008). Αναφέρεται δε, πως οι ΛΥΔΜΜ δύσκολα υποστρέφουν και η θεραπευτική τους αντιμετώπιση παραμένει ασαφής καθώς δεν έχουν ολοκληρωθεί οι απαιτούμενες κλινικές δοκιμές της φάσης III (Parker και συν. 2010). Τα μέχρι σήμερα δημοσιευμένα δεδομένα, αφορούν σε μεμονωμένες περιπτώσεις και ως εκ τούτου πρέπει να ερμηνεύονται με προσοχή (Parker και συν. 2010). Έτσι, η ιστολογική τυποποίηση κάθε περίπτωσης με βάση τα διαγνωστικά κριτήρια όπως αυτά ορίζονται από τον Παγκόσμιο Οργανισμό Υγείας, καθορίζει και την περαιτέρω θεραπευτική της αντιμετώπιση (Swerdlow και συν. 2008).
Η συχνότερη εμφάνιση ΛΥΔΜΜ αφορά σε ασθενείς με μεταμόσχευση νεφρού με κύρια θέση εντόπισης το γαστρεντερικό σύστημα (Bruce και συν. 2006). ΛΥΔΜΜ έχουν επίσης αναφερθεί και σε άλλες ανατομικές περιοχές, όπως στο κεντρικό νευρικό σύστημα και σπανιότερα στην περιοχή της κεφαλής και του τραχήλου. Ωστόσο, η πρωτοπαθής εντόπιση των ΛΥΔΜΜ στην περιοχή της στοματικής κοιλότητας είναι εξαιρετικά σπάνια (Shroff και συν. 2004, Gonzalez-Cuyar και συν. 2007, Solomides και συν. 2002). Σε πρόσφατη

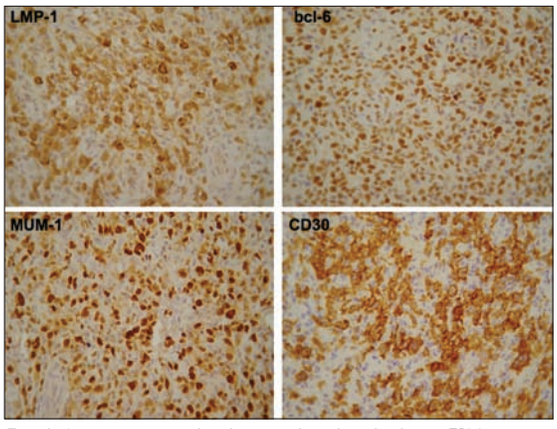

Εικ. 4: Ανοσοϊστοχημική ανίχνευση (καφέ χρώμα) του EBV, της έκφρασης του MUM-1, bcl-6 και του CD30, στα άτυπα λεμφοειδή κύτταρα.
Fig. 4: Immunohistochemical detection (brown staining) of the EBV, MUM-1, bcl-6 and CD30 expression in atypical lymphoid cells.

a high nuclear-cytoplasmic ratio in the edematous submucosal stroma. The neoplastic cells included nuclei with a irregular nuclear contour, multiple small nucleoli and abundant eosinophilic cytoplasm. Multiple atypical mitoses were also identified (Fig. 2). In the infiltrated area of the mucosa, there was also an abundance of vessels, with no signs of angiocentricity or necrosis.

b) Immunohistochemical examination
Immunohistochemically, the neoplastic cells expressed the CD20, CD79a (CD79a subset) and CD30 differentiation antigens, B-cell lymphoma 6 protein (bcl-6) and multiple myeloma oncogene-1 (MUM-1/IRF-4) and were monotypic for lambda light chain expression. An expression of the Epstein-Barr-LMP-1 membrane protein was also identified (Fig. 3-4). Cyclin D1 was positive in less than 10% of the cells. The proliferation fraction as determined by Ki-67 was high (80-90%) (Fig. 3). No expression of the leukocyte common antigen (LCA), CD3, CD5, CD10, anaplastic lymphoma kinase (ALK) or pankeratin was observed.

DISCUSSION

PTLDs represent a group of lymphocyte or plasma cell disorders developing due to medically-induced chronic immunosuppression in patients who have undergone solid organ transplantation, bone marrow transplantation or stem cell allotransplantation. PTLDs are mostly fatal if left untreated (Bruce et al. 2006, Ojha et al. 2008). It is also reported that PTLDs hardly ever regress and their treatment remains unspecified as the necessary phase II clinical trials have not yet been completed (Parker et al. 2010). Published data refer to individual cases and therefore need to be interpreted with great caution (Parker et al. 2010). Thus, the histological classification of each case on the basis of the WHO

ανασκόπηση της διεθνούς βιβλιογραφίας αναφέρονται μόνο 11 περιπτώσεις πρωτοπαθών ενδοστοματικών ΛΥΔΜΜ μεταξύ των οποίων 9 ήταν σε άνδρες και 2 σε γυναίκες. Τέσσερις από τους αναφερόμενους ασθενείς είχαν υποβληθεί σε μεταμόσχευση καρδιάς, 5 σε μεταμόσχευση νεφρού, ενώ κάθε μία από τις υπόλοιπες δύο περιπτώσεις είχαν μεταμόσχευση μυελού των οστών και παράλληλη μεταμόσχευση νεφρού και παγκρέατος αντίστοιχα (Bruce και συν. 2006). Στα αναφερόμενα συμπτώματα περιλαμβάνονταν το οίδημα-διόγκωση της πάσχουσας περιοχής, η έλκωση, ενώ σε μικρότερο βαθμό αναφέρονταν πόνος και μούδιασμα. Στην παρούσα περίπτωση αναφέρουμε την εμφάνιση μονοκλωνικής EBV-ΛΥΔΜΜ, συμβατής με τη διάγνωση του διάχυτου λεμφώματος από μεγάλα Β-κύτταρα, που εκδηλώθηκε σαν έλκος της φατνιακής ακρολοφίας της κάτω γνάθου, σε ασθενή με μεταμόσχευση νεφρού.

Οι ΛΥΔΜΜ περιλαμβάνουν ένα φάσμα νοσημάτων που αφορούν συνήθως σε πολυκλωνικές υπερπλασίες τύπου EBV- λοιμώδους μονοπυρήνωσης ως και EBV θετικά ή EBV αρνητικά λεμφώματα κυρίως Β- και λιγότερο συχνά Τ-κυτταρικής προέλευσης, που παρατηρούνται γενικότερα σε ανοσοκατεσταλμένους ασθενείς (LaCasce και συν. 2006, Harris και συν. 1997). Το 80% όμως των ΛΥΔΜΜ σχετίζονται με την λοίμωξη του ασθενούς από τον ιό EBV (Ho και συν. 1998, Nalesnik και συν. 1988). Η συχνότητα εμφάνισης των ΛΥΔΜΜ κυμαίνεται από 1% έως 10%, ανάλογα με το μεταμοσχευθέν όργανο (Basgoz και Preiksaitis, 1999). Για παράδειγμα, έχει αναφερθεί εμφάνιση ΛΥΔΜΜ στο 6,2% των ασθενών μετά από μεταμόσχευση πνεύμονα, στο 5,2% των ασθενών μετά τη μεταμόσχευση νεφρού και παγκρέατος, στο 2% των ασθενών μετά από μεταμόσχευση καρδιάς και στο 1,4% μετά από μεταμόσχευση ήπατος (Walker και συν. 1995). Ενώ τα ακριβή αίτια των ΛΥΔΜΜ παραμένουν αδιευκρίνιστα, η συνολική επίπτωση για την ανάπτυξη των συγκεκριμένων βλαβών στα διάφορα όργανα εξαρτάται από πολλούς παράγοντες μεταξύ των οποίων περιλαμβάνονται η ποσότητα του λεμφικού ιστού στο εκάστοτε όργανο, τα χορηγούμενα ανοσοκατασταλτικά θεραπευτικά σχήματα, η διάρκεια της ανοσοκατασταλτικής θεραπείας, η ηλικία του ασθενούς καθώς και η έκθεση στον ιό EBV (Bruce και συν. 2006, Ojha και συν. 2008). Η συχνότητα εμφάνισης των ΛΥΔΜΜ στα παιδιά είναι 4 φορές μεγαλύτερη από ότι σε ενήλικες λήπτες (Shapiro και συν. 1999). Θεωρείται πως οι ΛΥΔΜΜ είναι αποτέλεσμα της ανοσοκαταστολής, που οδηγεί σε μειωμένη απόκριση των κυτταροτοξικών Τ -λεμφοκύτταρων που ελέγχουν τον πολλαπλασιασμό των EBV θετικών Β-κυττάρων (Hasanono και συν. 2004). Η προ-μεταμόσχευσης κατάσταση του ασθενούς σχετικά με την επιμόλυνση του EBV είναι ο κύριος αλλά όχι και ο μοναδικός αιτιολογικός παράγοντας για την ανάπτυξη

diagnostic criteria determines its further therapeutic treatment (Swerdlow et al. 2008).

PTLDs mostly affect renal transplant recipients and most commonly occur in the gastrointestinal tract (Bruce et al. 2006). PTLDs have also been reported in other anatomical regions, including the central nervous system and, less frequently, the head and neck region. However, the oral cavity is a very uncommon primary site of PTLDs (Shroff et al. 2004, Gonzalez-Cuyar et al. 2007, Solomides et al. 2002). A recent review of the international literature reveals only 11 cases of primarily intraoral PTLDs, including 9 men and 2 women. Four of the reported cases involved heart transplantation and 5 renal transplantation, while the remaining two involved bone marrow transplantation with a simultaneous kidney and pancreas transplantation respectively (Bruce et al. 2006). Among the reported symptoms were swelling in the affected area, ulceration and, to a lesser degree, pain and numbness. The case presented here involves a monoclonal EBV- PTLD that was consistent with the diagnosis of a diffuse large B-cell lymphoma and manifested as a mandibular gingival ulcer, in a renal transplant patient.

PTLDs include a variety of diseases ranging from polyclonal hyperplasias associated with EBV/infectious mononucleosis to EBV positive or negative lymphomas of mostly B-cell origin, and less often T-cell origin, which are generally observed in immunosuppressed patients (LaCasce et al. 2006, Harris et al. 1997). However, 80% of PTLDs are associated with EBV infections (Ho et al. 1998, Nalesnik et al. 1988). The occurrence rate of PTLDs ranges between 1% and 10%, depending on the transplanted organ (Basgoz and Preiksaitis, 1999). For instance, it has been reported that 6.2% of lung transplant patients develop PTLDs, as well as 5.2% of kidney and pancreas transplant patients, 2% of heart transplant patients and 1.4% of liver transplant patients (Walker et al. 1995). While the exact causative factors of PTLDs remain unclear, the overall impact of these lesions on the various organs depends on many parameters, including the amount of lymphatic tissue in the affected organ, the prescribed immunosuppressive treatment scheme, the duration of the immunosuppressive treatment, the patient's age and exposure to EBV (Bruce et al. 2006, Ojha et al. 2008). The occurrence rate of PTLDs is 4 times higher in children than it is in adults (Shapiro et al. 1999). PTLDs are believed to result from immunosuppression, which leads to decreased responsiveness of cytotoxic T-lymphocytes that control the proliferation of EBV-positive B-cells (Hasanono et al. 2004). The patient's pre-transplant EBV infection status is the primary, but not the only causative factor in the development of PTLDs. When the lesions resemble the manifestations of early infectious mononucleosis, they tend to heal with the

ΛΥΔΜΜ. Όταν οι βλάβες μοιάζουν με τις εκδηλώσεις της πρώιμης λοιμώδους μονοπυρήνωσης, συνήθως τείνουν να υποχωρήσουν με τη μείωση της ανοσοκαταστολής και αν αυτό επιτευχθεί χωρίς την απόρριψη του μοσχεύματος, η πρόγνωση είναι εξαιρετική (Lones και συν. 1995). Πιστεύεται ότι μειώνοντας τα ανοσοκατασταλτικά φάρμακα, το ανοσοποιητικό σύστημα του ασθενούς μπορεί να επανενεργοποιηθεί και να οδηγήσει στην εξάλειψη των EBV-θετικών κυττάρων μιας ΛΥΔΜΜ. Μια τέτοια όμως θεραπεία πρέπει να βρίσκεται υπό στενή παρακολούθηση, εξαιτίας του κινδύνου οξείας απόρριψης του μοσχεύματος.

Οι ΛΥΔΜΜ μπορεί να είναι κλωνικές (μονοκλωνικές ή ολιγοκλωνικές) ή μη κλωνικές (πολυκλωνικές). Οι μονοκλωνικές και λιγότερο συχνά, οι πολυκλωνικές ΛΥΔΜΜ είναι πιθανότερο να μην υποχωρήσουν με τη μείωση των επιπέδων της ανοσοκαταστολής και μπορεί να απαιτούν κυτταροτοξική χημειοθεραπεία (Nalesnik και συν. 1988). Πρόσφατα, στοχευμένη θεραπεία με τη χρήση μονοκλωνικών αντισωμάτων όπως το anti-CD20 (rituximab) χρησιμοποιήθηκε με επιτυχία και λιγότερες παρενέργειες από την κυτταροτοξική χημειοθεραπεία για την αντιμετώπιση αυτών των ασθενών (Nowalk και συν. 2003). Το ποσοστό θνησιμότητας των ΛΥΔΜΜ είναι μεγαλύτερο σε αλλομεταμοσχεύσεις μυελού των οστών απ' ότι σε ασθενείς με μεταμόσχευση συμπαγών οργάνων και είναι επίσης χαμηλότερη στα παιδιά απ' ότι σε ενήλικες (Swerdlow και συν. 2008).

Τα κλινικά και ιστοπαθολογικά χαρακτηριστικά των ΛΥΔΜΜ είναι ποικίλα και πολύπλοκα και συχνά οδηγούν σε λανθασμένη διάγνωση. Οι αλλοιώσεις στη στοματική κοιλότητα μπορεί να εμφανιστούν σαν διογκώσεις με ή χωρίς συμπτώματα. Ως εκ τούτου, γναθοπροσωπικοί χειρουργοί και παθολογοανατόμοι πρέπει να αποκλείσουν το ενδεχόμενο μιας ΛΥΔΜΜ σε περιπτώσεις που κάποιος ασθενής παρουσιάζει ταχέος εξελισσόμενα και βαθιά έλκη στο στοματικό βλεννογόνο, που αναπτύσσονται στο πλαίσιο της χρόνιας ανοσοκαταστολής μετά από μεταμόσχευση συμπαγούς οργάνου ή μεταμόσχευση μυελού των οστών.

Συμπερασματικά, θεωρείται πως η βιοψία και η ιστοπαθολογική εξέταση των αλλοιώσεων είναι επιτακτική για την έγκαιρη διάγνωση και τον προσδιορισμό της κατάλληλης θεραπείας που μπορεί να αποτρέψει την εξέλιξη της ΛΥΔΜΜ σε μια πιο επιθετική και δυνητικά θανατηφόρα ασθένεια. Επιπλέον ο προ-μεταμόσχευσης ορολογικός προσδιορισμός του EBV, λόγω της αιτιολογικής του συσχέτισης με τις ΛΥΔΜΜ, παρέχει σημαντικές πληροφορίες σχετικά με τον κίνδυνο ανάπτυξής τους σε μεταμοσχευμένους ασθενείς.

reduction of immunosuppression levels, and prognosis can be excellent if that can be achieved without transplant rejection (Lones et al. 1995). It is believed that by reducing the amount of immunosuppressive drugs, the patient's immune system can be reactivated and eliminate the EBV-positive cells of a PTLD. However, this type of treatment requires close monitoring due to the high risk of acute transplant rejection.

PTLDs can be clonal (monoclonal or oligoclonal) or non-clonal (polyclonal). Monoclonal, and less frequently polyclonal, PTLDs are likely not to heal with the reduction of immunosuppression levels and may require cytotoxic chemotherapy (Nalesnik et al. 1988). Recently, targeted treatment with monoclonal antibodies, such as anti-CD20 (rituximab), was successfully used to treat these patients, with less side-effects than cytotoxic chemotherapy (Nowalk et al. 2003). PTLD mortality rate is higher in bone marrow allotransplantation than it is in solid organ transplantation, and lower in children than in adults (Swerdlow et al. 2008).

The clinical and histopathological features of PTLDs are varied and often lead to wrong diagnosis. Oral cavity lesions can manifest themselves as swellings with or without any other symptoms. Therefore, dental specialists, especially oral and maxillofacial surgeons and oral pathologists must be very cautious to rule out PTLD in cases of rapidly progressing deep oral ulcers that develop in the context of chronic immunosuppression after solid organ or bone marrow transplantation.

In conclusion, tissue biopsy and histopathological examination are imperative for early diagnosis and determination of the mostly appropriate treatment in order to prevent a PTLD from developing into a more aggressive and fatal disease. Moreover, pre-transplant determination of EBV serology, because of the strong association of this infection with lymphoproliferative disorders, may provide important information regarding the risk of a PTLD development.

ΒΙΒΛΙΟΓΡΑΦΙΑ/REFERENCES

Basgoz N, Preiksaitis JK: Post-transplant lymphoproliferative disorder. Infect Dis Clin North AM 9:(901-23), 1999.

Bruce AJ, Subtil A, Roy SR, Castro LA, et al.: Monomorphic Epstein-Barr virus (EBV)-associated large B-cell post-transplant lymphoproliferative disorder presenting as a tongue ulcer in a pancreatic transplant patient. Oral Surg Med Pathol Oral Radiol Endod 102:(24-28), 2006.

Chang H, Wu JD, Cheng KK, Tseng HH: Epstein-Barr virus associated lymphoproliferative disorders in oral cavity after heart transplantation: report of a case. Formos Med Assoc 93:(332-6), pp.1994.

Haque T, Thomas JA, Falk KI, Parratt R, Hunt BJ et al.: Transfer of donor EBV in transplanted organs causes lymphoproliferative disease in EBV-seronegative recipients. J Gen Virol 77:(1169-72), 1996.

Harris NL, Jaffe ES, Diebold J, Flandrin G, Muller-Hermelink HK, et al.: The World Health Organization classification of neoplastic diseases of the hematopoietic and lymphoid tissues: report of the Clinical Advisory Committee Meeting, Airlie House, Virginia. Histopathology 361:(69-86), 2000.

Harris NL, Ferry JA, Swerdlow SH: Post-transplant lymphoproliferative disorders: summary of Society for Hematopathology workshop. Semin Diagn Pathol 14:(8-14), 1997.

Hasasono MM, Parrett BM, Breitbart AS: Posttransplant lymphoproliferative disorder presenting as a cutaneous forehead mass. Otolaryngol Head Neck Surg 130:(372-4), 2004.

Ho M, Jaffe R, Miller G: The frequency of Epstein-Barr virus infection and associated lymphoproliferative disease after transplantation and its manifestations in children. Transplantation 55:(719-24), 1988.

LaCasce AS: Post-transplant lymphoproliferative disorders. Oncologist 6:(674-80), 2006.

Lones MA, Mishalani S, Shintaku IP, Weiss LM, Nichols WS, Said JW: Changes in tonsils and adenoids in children with posttransplant lymphoproliferative disorder: report of three cases with early involvement of Waldeyer's ring. HUM Pathol 26:(525-30), 1995.

Gonzalez-Cuyar LF, Tavora F, Burke AP, Gocke CD, Zimrin A, et al.: Monomorphic post-transplant lymphoproliferative disorder of the tongue: case report and review of literature. Diagn Pathol 2:(49-55), 2007.

Ojha J, Islam N, Cohen DM, Marshal D, et al.: Post-transplant lymphoproliferative disorders of oral cavity. Oral Surg Med Pathol Oral Radiol Endod 105:(589-96), 2008.

Nalesnik MA, Jaffe R, Starzl TE, Demetris AJ, Porter K, Burnham J.A., et al.: The pathology of post-transplant lymphoproliferative disorders occurring in the setting of cyclosporine A-predisone immunosuppression. Am J Pathol 133:(173-92), 1988.

Parker A, Bowles K, Bradley JA, Emery V, Featherstone C, Gupte G, Marcus, Parameshwar J, Ramsay A, Newstead C. Management of post-transplant lymphoproliferative disorderin adult solid organ transplant recipients – BCSH and BTS Guidelines British Journal of Haematology, 149:(693–705), 2010.

Shroff R, Ree L: The post-transplant lymphoproliferative disorder–a literature review. Pediatr Nephrol 19:(369-77), 2004.

Shapiro R, Nalesnik M, McCauley J, Fedorek S, Jordan ML et al.: Post-transplant lymphoproliferative disorders in adult and pediatric renal transplant recipients receiving tacrolimus based immunosuppression. Transplantation 68: (1851-54), 1999.

Solomides CC, Miller AS, Christrian RA, Talwar J, Simpkins H: Lymphomas of the oral cavity: histology, immunologic type, and incidence of Epstein-Barr virus infection. Hum Pathol 33:(153-57), 2002.

Swerdlow SH, Webber SA, Chadburn A, Ferry JA. Post-transplant lymphoproliferative disorders. In: S.H. Swerdlow, E. Campo, N.L. Harris, E.S. Jaffe, S.A. Pileri, H. Stein, J. Thiele, J.W. Vardiman, editors. WORLD Health Organization classification of tumours: pathology and genetics of tumours of haematopoietic and lymphoid tissues. Lyon: IARC Press; 343-49, 2008.

Walker RC, Paya CV, Marschall WF, Stickler JG, Wiesner RH, et al.: Pretransplantation seronegative Epstein-Barr virus status is a primary risk factor for post-transplantation lymphoproliferative disorder in adult heart, lung and other solid organ transplantations. J Heart Lung Transplant 14:(214-21), 1995.

Διεύθυνση επικοινωνίας:
Χατζηστάμου Ιουλία
Θηβών 2,
115 27 Γουδή,
Τηλ.: 210 7461222
e-mail: ihatzist@med.uoa.gr

Address:
Chatzistamou Ioulia
Thivon 2,
115 27 Goudi, Athens - Greece
Tel.: +302107461222
e-mail: ihatzist@med.uoa.gr