Νευρολογική εκτίμηση περιοχής λήψης λαγονίου μοσχεύματος σε παιδιά. Μελέτη 12ετίας (2001-2012)

Νικόλαος ΚΟΛΟΜΒΟΣ[1], Ουρανία ΣΧΟΙΝΟΧΩΡΙΤΗ[2], Νάντια ΘΕΟΛΟΓΗ-ΛΥΓΙΔΑΚΗ[1], Φώτιος ΤΖΕΡΜΠΟΣ[3], Ιωάννης ΙΑΤΡΟΥ[4]

Κλινική Στοματικής και Γναθοπροσωπικής Χειρουργικής στο Νοσοκομείο Παίδων «Π. και Α. Κυριακού» (Διευθυντής: Καθηγητής Κ. Αλεξανδρίδης. Υπεύθυνος: Καθηγητής Ι. Ιατρού)

Neurological evaluation of the anterior iliac crest donor site in children. A 12-year-study (2001-2012)

Nikolaos KOLOMVOS, Ourania SCHOINOHORITI, Nadia THEOLOGIE-LYGIDAKIS, Fotios TZERBOS, Ioannis IATROU

Department of Oral and Maxillofacial Surgery at the "A.& P. Kyriakou" Children's Hospital, Dental School, University of Athens, Greece
(Head: Prof C. Alexandridis. Director: Prof I. Iatrou)

Κλινική μελέτη
Clinical study

ΠΕΡΙΛΗΨΗ: Η λήψη μοσχεύματος από την πρόσθια λαγόνια ακρολοφία έχει συσχετισθεί με σημαντική νοσηρότητα (πόνο, κινητικές και αισθητικές διαταραχές κ.ά.).
Σκοπός: Να αξιολογηθεί η λειτουργικότητα των αισθητικών και κινητικών νευρικών κλάδων σε παιδιά και εφήβους, μετά τη λήψη μοσχεύματος για την αποκατάσταση ελλειμμάτων των γνάθων.
Ασθενείς και μέθοδοι: 63 ασθενείς, που είχαν υποβληθεί σε λήψη μοσχεύματος από την πρόσθια λαγόνια ακρολοφία κατά την 12ετία 2001-2012, αξιολογήθηκαν και η νοσηρότητα στη δότρια θέση εκτιμήθηκε βάσει συγκεκριμένου πρωτοκόλλου κλινικής επανεξέτασης, όπου εκτιμήθηκαν η κινητική και αισθητική λειτουργικότητα.
Αποτελέσματα: Όλοι οι επανεξετασθέντες ασθενείς ανέχθηκαν την επέμβαση, χωρίς μείζονες επιπλοκές, ενώ οι ελάσσονες ήταν σύντομης διάρκειας. Δεν ανιχνεύθηκαν νευροκινητικές ή νευροαισθητικές διαταραχές (εκτός από 2 περιπτώσεις).
Συμπεράσματα: Η λήψη μοσχεύματος από την πρόσθια λαγόνια ακρολοφία αποτελεί ασφαλή και αξιόπιστη πρακτική για την αποκατάσταση γναθοπροσωπικών ελλειμμάτων σε παιδιατρικούς ασθενείς.

ΛΕΞΕΙΣ ΚΛΕΙΔΙΑ: Πρόσθια λαγόνια ακρολοφία, κινητικότητα, αισθητικότητα, γναθοπροσωπικά ελλείμματα, παιδιά και έφηβοι.

[1]*Λέκτορας ΣΓΠΧ, Ε.Κ.Π.Α.*
[2]*Δρ. Συνεργάτης Κλινικής ΣΓΠΧ, Ε.Κ.Π.Α.*
[3]*Επίκ. Καθ. ΣΓΠΧ, Ε.Κ.Π.Α.*
[4]*Καθηγητής ΣΓΠΧ, Ε.Κ.Π.Α.*

Παρελήφθη: 31/01/2013 - Έγινε δεκτή: 08/03/2013

SUMMARY: Bone harvesting from the anterior iliac crest has been associated with considerable morbidity at the donor site (pain, gait and sensory disturbances).
Aim: To evaluate the motility and sensory function, served by nerves passing through the anterior iliac crest, as an expression of the overall morbidity of the procedure, when performed in children and adolescents for grafting of maxillofacial defects.
Patients and methods: 63 consecutive patients, submitted to bone harvesting from the anterior iliac crest from 2001 to 2012, were evaluated and motility and sensory function at the donor site were assessed, based on a specific protocol of clinical re-examination.
Results: All respondent patients tolerated the procedure, without major or permanent complications regarding motility and sensory function at the donor site, whereas minor complications were of short duration. No permanent gait irregularities were detected; Neurosensory dysfunction was registered in 2 patients.
Conclusions: Bone harvesting from the anterior iliac crest represents a safe and reliable procedure for grafting of maxillofacial defects in pediatric patients.

KEY WORDS: Anterior iliac crest, motility, sensory function, maxillofacial defects, children and adolescents.

Paper received: 31/01/2013 - Accepted: 08/03/2013

ΕΙΣΑΓΩΓΗ

Τα αυτογενή οστικά μοσχεύματα έχουν καθιερωθεί από χειρουργούς διαφόρων ειδικοτήτων ως το υλικό εκλογής για την αποκατάσταση οστικών ελλειμμάτων ποικίλης αιτιολογίας (συγγενή, τραυματικά, μετά από εκτομή χωροκατακτητικών εξεργασιών κλπ) (Goulet και συν. 1997, Feichtinger και συν. 2006, Sandor και συν. 2006). Στην στοματογναθοπροσωπική χώρα για μικρά οστικά ελλείμματα προτιμώνται ενδοστοματικές δότριες θέσεις ενώ για μεγαλύτερα ελλείμματα προτιμώνται εξωστοματικές (Testori και συν. 2005). Ανάμεσα σ' αυτές το λαγόνιο οστούν –και ειδικότερα η πρόσθια λαγόνια ακρολοφία– έχει αξιοποιηθεί για την λήψη μοσχευμάτων σε μεγάλες σειρές ασθενών όλων των ηλικιών, λόγω της σχετικά εύκολης πρόσβασης, της απόδοσης μεγάλου οστικού όγκου (περίπου 50cm^3 φλοιομυελώδους οστού), της ταχείας επαναγγείωσής του στην δέκτρια θέση και του χαμηλότερου ποσοστού απορρόφησης, ενώ ταυτόχρονα διευκολύνει την ομαλή ανατολή των δοντιών (Mazock και συν. 2003, Kessler και συν. 2005, Nwoku και συν. 2005, Freilich και Sandor, 2006, Kager και συν. 2006).

Ωστόσο, η λήψη μοσχεύματος από την πρόσθια λαγόνια ακρολοφία έχει συσχετισθεί με σημαντική νοσηρότητα (αιμορραγία, πόνος, διαταραχές βάδισης, βλάβη αισθητικών νευρικών κλάδων), (Marx και Morales, 1988, Eufinger και Leppänen, 2000, Nkenke και συν. 2004, Kager και συν. 2006, Schaaf και συν. 2010, Barone και συν. 2011). Παρά την πληθώρα προσπελάσεων και τεχνικών, που έχουν εφαρμοσθεί για την μείωση των επιπλοκών αυτών (Panos, 1981), ελάχιστα δεδομένα έχουν καταγραφεί στην σχετική βιβλιογραφία, αφενός όσον αφορά στην εκτίμηση της λειτουργικότητας των αισθητικών νεύρων, που διέρχονται από την περιοχή και αφετέρου όσον αφορά την επίτευξη του καλύτερου δυνατού λειτουργικού αποτελέσματος (μη υποβοηθούμενη βάδιση, επιστροφή σε αθλοπαιδιές), ιδιαίτερα σε παιδιά.

Τα αισθητικά νεύρα, που διέρχονται από την πρόσθια λαγόνια ακρολοφία είναι το λαγονοϋπογάστριο, το λαγονοβουβωνικό και το πλάγιο μηροδερματικό νεύρο (Εικ. 1). Το λαγονοϋπογάστριο και το λαγονοβουβωνικό νεύρο εκφύονται από τις πρόσθιες ρίζες του δωδέκατου θωρακικού (Θ12) και του πρώτου οσφυϊκού σπονδύλου (Ο1), πορεύονται παράλληλα –το λαγονοϋπογάστριο υψηλότερα από το λαγονοβουβωνικό– και αναδύονται από το έξω χείλος του μείζονος ψοΐτη μυός, φερόμενα επί του τετράγωνου οσφυϊκού μυός. Πάνω από το οπίσθιο τριτημόριο της λαγόνιας ακρολοφίας το λαγονοϋπογάστριο νεύρο διαπερνά την έκφυση του εγκάρσιου κοιλιακού μυός και πορεύεται προς τα πρόσω μεταξύ εγκάρσιου και έσω λοξού κοιλιακού μυός, παράλληλα και σε απόσταση περίπου 1,5cm από την λαγόνια ακρολοφία ενώ δίνει και έναν πλάγιο δερματικό κλάδο για το δέρμα της πλάγιας

INTRODUCTION

Autogenous bone graft has been established among surgeons of various specialties as the graft material of choice in the reconstruction of osseous defects of various origin (congenital, traumatic or after excision of space consuming lesions), (Goulet et al. 1997, Feichtinger et al. 2006, Sandor et al. 2006). In the maxillofacial region intraoral donor sites are usually preferred for small osseous defects whereas extraoral ones are selected for larger deficits (Testori et al. 2005). Among extraoral donor sites the iliac bone – and especially the anterior iliac crest – has been used for bone grafting in large series of patients of all ages thanks to its accessibility and the possibility to harvest comparatively large amounts of bone (approximately 50cm^3 of corticocancellous bone) with rapid revascularization and low resorption rate, as well as ability to ease uneventful eruption of the teeth at the recipient site (Mazock et al. 2003, Kessler et al. 2005, Nwoku et al. 2005, Freilich and Sandor 2006, Kager et al. 2006).

However, bone grafting from the anterior iliac crest has been associated with considerable morbidity (bleeding, pain, gait irregularities, injuries to sensory nerves), (Marx and Morales 1988, Eufinger and Leppänen 2000, Nkenke et al. 2004, Kager et al. 2006, Schaaf et al. 2010, Barone et al. 2011). Although different approach-

Εικ. 1: Σχηματική απεικόνιση της πορείας του λαγονοϋπογάστριου, λαγονοβουβωνικού και πλάγιου μηροδερματικού νεύρου και σχέση τους με την πρόσθια λαγόνια ακρολοφία (κόκκινο) (Τροποποίηση από Sobotta, 1998).

Fig. 1: Draft representation of the course of the iliohypogastric, ilioinguinal and cutaneous lateral femoral nerves and their relationship to the anterior iliac crest (red) (Modified from Sobotta, 1998).

γλουτιαίας χώρας, αντίστοιχα προς την οπίσθια λαγόνια άκανθα. Το λαγονοβουβωνικό νεύρο διαπερνά τον εγκάρσιο κοιλιακό μυ μεταξύ μέσου και πρόσθιου τριτημορίου της λαγόνιας ακρολοφίας και πορεύεται προς τα πρόσω σχεδόν εφαπτόμενο στην λαγόνια ακρολοφία. Στην συνέχεια, τα δύο νεύρα διαπερνούν κατά σειρά τον έσω και έξω κοιλιακό μυ και φέρονται υποδόρια, αποσχιζόμενα στους τελικούς δερματικούς κλάδους τους. Το λαγονοϋπογάστριο νευρώνει την υπογάστρια χώρα ενώ το λαγονοβουβωνικό νευρώνει την άνω περιοχή της έσω επιφάνειας του μηρού και το δέρμα των έξω γεννητικών οργάνων. Το πλάγιο μηροδερματικό νεύρο αναδύεται επίσης από το έξω χείλος του μείζονος ψοΐτη μυός και πορεύεται επί του λαγόνιου μυός μέχρι την πρόσθια άνω λαγόνια άκανθα, όπου διέρχεται κάτω από τον βουβωνικό σύνδεσμο και φέρεται στην έξω επιφάνεια του μηρού, όπου και δίνει τους τελικούς δερματικούς κλάδους του (Κατρίτσης και Παπαδόπουλος 1991, Sobotta 1998, Last 1999) (Εικ. 2α-β).

Σκοπός της παρούσας μελέτης είναι να αξιολογήσει την νευρολογική κατάσταση (λειτουργικότητα αισθητικών και κινητικών νευρικών κλάδων) στην δότρια θέση ασθενών παιδικής και εφηβικής ηλικίας, που είχαν υποβληθεί σε λήψη οστικού μοσχεύματος από την πρόσθια λαγόνια ακρολοφία για την αποκατάσταση γναθοπροσωπικών ελλειμμάτων.

ΑΣΘΕΝΕΙΣ ΚΑΙ ΜΕΘΟΔΟΙ

Το υλικό της μελέτης περιλαμβάνει 63 ασθενείς (41 αγόρια και 22 κορίτσια), οι οποίοι υποβλήθηκαν σε

es and techniques have been applied to minimize the overall morbidity (Panos, 1981), little has been reported in the pertinent literature, regarding either sensory function at the donor site or attaining the optimal functional outcome (unassisted ambulation, return to sport activities), especially in children.

The sensory nerves that pass through the anterior iliac crest are the iliohypogastric, the ilioinguinal and the cutaneous lateral femoral (Fig. 1). The iliohypogastric and the ilioinguinal nerves originate from the anterior roots of the twelfth thoracic (T12) and the first lumbar (L1) vertebrae, run parallel – the iliohypogastric higher than the ilioinguinal – and emerge from the outer rim of the greater psoas muscle, lying upon the quadrate muscle of the loins. Above the posterior one third of the iliac crest the iliohypogastric nerve pierces the origin of the transverse muscle of the abdomen and runs for- and in-ward, between the transverse and the inner muscles of the abdomen, parallel to and 1.5cm away from the iliac crest, providing a lateral cutaneous branch for the skin of the lateral gluteal region, just opposite the posterior iliac spine. The ilioinguinal nerve pierces the transverse muscle of the abdomen between the median and anterior one third of the iliac crest and runs forwards and inwards, almost adjacently to the iliac crest. Then, both nerves pierce sequentially the inner and outer muscles of the abdomen and run subcutaneously, ramifying to their final cutaneous branches. The iliohypogastric nerve serves the hypogastric region, whereas the ilioinguinal nerve serves the upper inner surface of the thigh and the skin of the outer genitals.

Εικ. 2: Δερματικές περιοχές κατανομής των αισθητικών κλάδων, που χορηγούνται από το λαγονοϋπογάστριο (κόκκινος κύκλος), το λαγονοβουβωνικό (πράσινος κύκλος) και το πλάγιο μηροδερματικό νεύρο (μπλε κύκλος). α. Πρόσθια άποψη, β. Πλάγια άποψη.
Fig. 2: Skin areas, where sensory branches provided by the iliohypogastric (red circle), the ilioinguinal (green circle) and the cutaneous lateral femoral nerve (blue circle) are distributed. a. Frontal view, b. Lateral view.

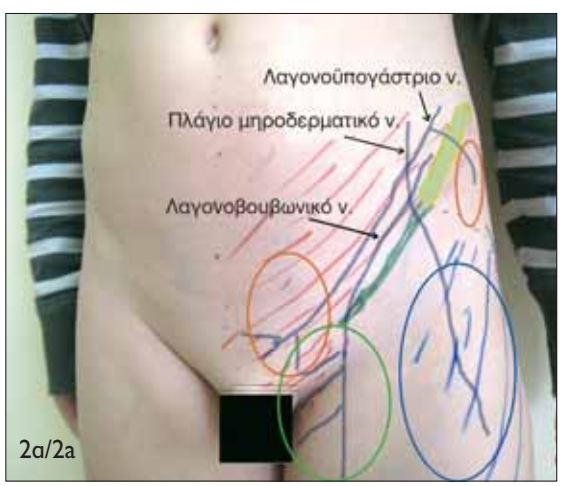

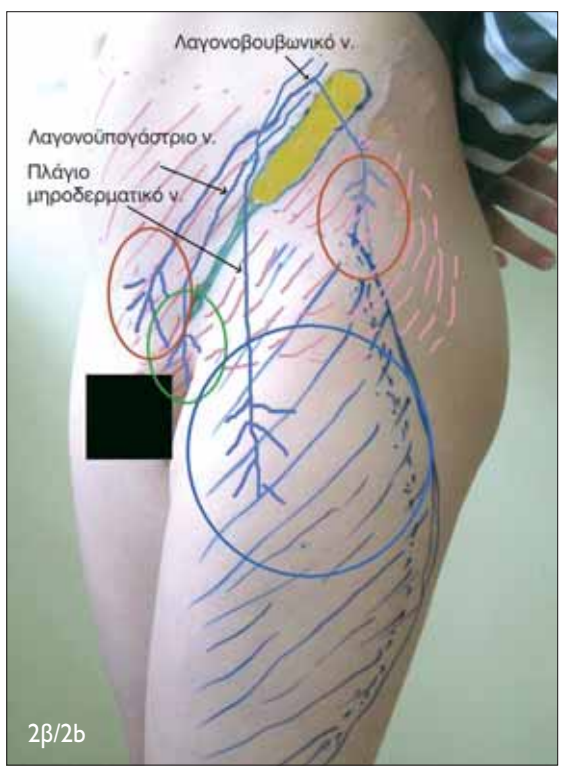

λήψη μοσχεύματος από την πρόσθια λαγόνια ακρολοφία προς αποκατάσταση ελλειμμάτων των γνάθων στο Νοσοκομείο Παίδων «Π. & Α. Κυριακού», από τον Ιανουάριο του 2001 μέχρι τον Σεπτέμβριο του 2012. Σε 48 ασθενείς το μόσχευμα χρησιμοποιήθηκε για την αποκατάσταση μονόπλευρης γναθοϋπερωιοσχιστίας, σε 8 για αποκατάσταση αμφίπλευρης γναθοϋπερωιοσχιστίας, σε έναν για την αποκατάσταση ελλείμματος μετά από εκτομή οστεοβλαστώματος της κάτω γνάθου, σε 3 μετά από εκτομή κεντρικού γιγαντοκυτταρικού κοκκιώματος, σε έναν μετά από εκτομή αδαμαντινοβλαστικού ινώματος και σε 2 ασθενείς χρησιμοποιήθηκε ως επένθετο (σε έναν με σύνδρομο Treacher-Collins και σε έναν για την διόρθωση ασυμμετρίας της κάτω γνάθου) (Πίνακας 1).

Πέντε ασθενείς με γναθοϋπερωιοσχιστία (#4, 7, 9, 12, 46) υποβλήθηκαν στην ίδια επέμβαση δεύτερη φορά, με λήψη μοσχεύματος από την αριστερή λαγόνια ακρολοφία και πάλι –καθώς μια δεύτερη διορθωτική επέμβαση κρίθηκε αναγκαία για την αποκατάσταση των αρχικών ελλειμμάτων– με αποτέλεσμα ο συνολικός αριθμός των επεμβάσεων λήψης λαγόνιου μοσχεύματος να ανέρχεται σε 68.

Χειρουργική τεχνική

Όλοι οι ασθενείς υποβλήθηκαν σε πλήρη προεγχειρητικό έλεγχο, που συμπεριελάμβανε κλινική και ακτινογραφική εξέταση (πανοραμική ακτινογραφία, 3D-CT σπλαγχνικού κρανίου και ακτινογραφία αριστερής πρόσθιας λαγόνιας ακρολοφίας). Για την λήψη του λαγόνιου μοσχεύματος εφαρμόσθηκε η ίδια τεχνική (Κολόμβος και συν. 2010) από διαφορετικούς χειρουργούς της ίδιας χειρουργικής ομάδας, οι οποίοι εργάσθηκαν στον ίδιο χειρουργικό χρόνο σε δότρια και δέκτρια θέση. Με τον ασθενή σε ύπτια θέση με ελαφρώς ανυψωμένο το αριστερό ημιμόριο της πυέλου αναγνωρίσθηκε και σημάνθηκε η αριστερή πρόσθια λαγόνια ακρολοφία. Η τομή σχεδιάσθηκε ακριβώς πάνω στην ακρολοφία με διάταση του δέρματος προς τα έσω, ώστε να βελτιωθεί η θέση της ουλής. Ακολούθησαν διαδοχικά υποδόρια έγχυση διαλύματος (λιδοκαΐνη με αδρεναλίνη 1:200.000 και φυσιολογικός ορός σε αναλογία 1:1), διενέργεια τομής μήκους 4-5cm μεταξύ πρόσθιας και οπίσθιας άκανθας και αμβλεία κατά στρώματα αποκόλληση του υποδορίου ιστού και των μυοπεριτονιακών προσφύσεων (προς αποφυγή κάκωσης του πλάγιου μηροδερματικού, του λαγονοβουβωνικού και του πλάγιου δερματικού κλάδου του λαγονοϋπογάστριου νεύρου) και τέλος του περιοστέου, προκειμένου να αποκαλυφθεί η έσω επιφάνεια του λαγόνιου οστού. Τα προαναφερθέντα νεύρα προφυλάχθηκαν με την εισαγωγή ενός πλατέος και αμβλέος αγκίστρου (τύπου diver) ενώ το άνω όριο της οστεοτομίας πραγματοποιήθηκε ακριβώς κάτω από την κάτω ακμή της πρόσθιας λαγόνιας ακρολοφίας. Οστεοτεμάχιο σχήματος ορθο-

The cutaneous lateral femoral nerve also emerges from the outer rim of the greater psoas muscle and runs upon the iliac muscle up to the anterior iliac spine, where it passes beneath the inguinal ligament and runs upon the outer surface of the thigh, providing its final cutaneous branches (Katritsis and Papadopoulos 1991, Sobotta 1998, Last 1999) (Fig. 2a-b).

The purpose of the present study was to evaluate the neurologic state (including motility and sensory function) of the donor site in pediatric patients (children and adolescents) who had been previously submitted to bone grafting from the anterior iliac crest in order to reconstruct maxillofacial defects, mostly clefts.

PATIENTS AND METHODS

The material of the study consists of 63 consecutive patients (41 male and 22 female) who had been submitted to bone grafting from the anterior iliac crest, in order to reconstruct defects of the jaws, at the "P. and A. Kyriakou" Children's Hospital, from January 2001 to September 2012. Harvested grafts were used to reconstruct deficits of the jaws, associated in 48 cases with unilateral cleft palate, in 8 cases with bilateral cleft palate, in one case with mandibular osteoblastoma, in 3 cases with central giant-cell granuloma and in one case with ameloblastic fibroma; moreover, in 2 patients (one case of Treacher-Collins syndrome and one case of mandibular asymmetry) the harvested graft was used as an onlay (Table 1).

Five patients with cleft palate (#4, 7, 9, 12 and 46) were operated upon twice, raising the total number of iliac bone harvesting procedures to 68. In these patients grafts were harvested from the left anterior iliac crest for a second time, as part of a corrective procedure that was considered mandatory for the adequate reconstruction of the original defects.

Surgical technique

All patients underwent complete preoperative assessment, including clinical and radiographic (panoramic x-ray, 3D-CT of the facial skeleton and left anterior iliac crest x-ray) evaluation. Surgical procedure for iliac bone harvesting was performed under the same standardized approach (Kolomvos et al. 2010) by different maxillofacial surgeons of the same surgical team who operated simultaneously at both the recipient and donor sites. With the patient in the supine position and a buttocks roll placed under the ipsilateral side, the left iliac crest was identified. The incision line was made on top of the crest while the skin was rolled mesially, in order to improve the appearance of the scar. A solution of lidocaine with epinephrine 1:200.000 and normal saline 1:1 was infiltrated thoroughly in the subcutaneous tissues and a 4-5cm long incision was made along the skin lines

Πίνακας 1: Επιδημιολογικά και κλινικά δεδομένα των ασθενών, που συμπεριλήφθηκαν στη μελέτη.

No.	Ηλικία (έτη)	Φύλο	Τύπος ελλείμματος	Χρόνος παρακολούθησης (σε μήνες)	? μέρες βάδιση	Επάνοδος σε αθλοπαιδιές (μέρες)	Αισθητική διαταραχή
1	19	Θ	Σχιστία	133	3	30	ΟΧΙ
2	11,5	Θ	Σχιστία	132	3	30	ΟΧΙ
3	11	Α	Σχιστία	118	2	30	ΟΧΙ
4	11	Α	Σχιστία	108	10	30	ΟΧΙ
5	11	Α	Σχιστία	Δ.Π.			
6	14	Α	Σχιστία	114	3	15	ΟΧΙ
7	14	Θ	Σχιστία	Δ.Π.			
8	15	Θ	Σχιστία	113	7	30	ΟΧΙ
9	11	Α	Σχιστία	72	3	30	ΟΧΙ
10	10	Α	Σχιστία	Δ.Π.			
11	15	Α	Σχιστία	72	2	30	ΟΧΙ
12	11	Α	Σχιστία	Δ.Π.			
13	10	Α	Σχιστία	60	7	20	ΟΧΙ
14	11	Θ	Κεντ. γιγαντ/κό κοκκίωμα	66	7	7	ΟΧΙ
15	10	Α	Σχιστία	79	2	20	ΟΧΙ
16	8,5	Α	Treacher-Kollins	88	15	20	ΟΧΙ
17	10	Θ	Σχιστία	57	7	90	ΟΧΙ
18	8	Θ	Σχιστία	Δ.Π.			
19	8	Α	Σχιστία	75	2	30	ΟΧΙ
20	9	Α	Σχιστία	76	2	30	ΟΧΙ
21	8	Α	Σχιστία	54	2	90	ΟΧΙ
22	11	Α	Σχιστία	60	2	30	ΟΧΙ
23	14	Θ	Σχιστία	Δ.Π.			
24	13	Θ	Κεντ. γιγαντ/κό κοκκίωμα	68	7	45	Meralgia paraesthetica
25	10	Θ	Σχιστία	54	2	15	ΟΧΙ
26	10	Α	Σχιστία	Δ.Π.			
27	12	Θ	Σχιστία	63	10	30	ΟΧΙ
28	12	Θ	Σχιστία	63	3	15	ΟΧΙ
29	14	Α	Σχιστία	60	20	30	ΟΧΙ
30	9	Α	Σχιστία	59	3	30	ΟΧΙ
31	12	Α	Σχιστία	54	3	30	ΟΧΙ
32	11	Α	Σχιστία	54	7	30	ΟΧΙ
33	11	Α	Σχιστία	54	4	10	ΟΧΙ
34	10	Θ	Σχιστία	54	2	30	ΟΧΙ
35	12	Θ	Σχιστία	103	7	30	ΟΧΙ
36	8	Α	Αδαμαντινοβλ. ίνωμα	54	3	15	ΟΧΙ
37	12	Α	Σχιστία	54	3	15	ΟΧΙ
38	11	Α	Σχιστία	54	2	30	ΟΧΙ
39	10	Α	Σχιστία	53	2	30	ΟΧΙ
40	12	Α	Κεντ. γιγαντ/κό κοκκίωμα	51	2	20	ΟΧΙ
41	12	Θ	Σχιστία άμφω	51	2	60	ΟΧΙ
42	14	Θ	Οστεοβλάστωμα	51	2	10	ΟΧΙ
43	12	Α	Σχιστία	50	2	30	ΟΧΙ
44	11	Α	Σχιστία	43	2	10	ΟΧΙ
45	14	Θ	Σχιστία	Δ.Π.			
46	11	Α	Σχιστία	37	2	45	ΟΧΙ
47	10	Α	Σχιστία άμφω	Δ.Π.			
48	16	Α	Σχιστία άμφω	Δ.Π.			
49	11	Α	Σχιστία άμφω	35	2	10	ΟΧΙ
50	16	Θ	Σχιστία	34	3	20	ΟΧΙ
51	12	Α	Σχιστία	31	3	10	ΟΧΙ
52	11	Α	Σχιστία άμφω	31	2	20	ΟΧΙ
53	12	Θ	Σχιστία	28	2	30	ΟΧΙ
54	14	Α	Σχιστία άμφω	25	2	20	ΟΧΙ
55	11	Θ	Σχιστία	23	2	30	ΟΧΙ
56	7	Θ	Σχιστία	19	2	20	ΟΧΙ
57	16	Α	Σχιστία	19	2	20	ΟΧΙ
58	13	Α	Σχιστία άμφω	19	3	20	ΟΧΙ
59	14	Α	Σχιστία άμφω	16	2	20	ΟΧΙ
60	15	Θ	Σχιστία	10	2	60	ΟΧΙ
61	11	Α	Σχιστία	7	3	7	ΟΧΙ
62	10	Α	Σχιστία	4	2	30	Μηροδερματικό
63	15	Α	Ασυμμετρία	2	2	25	ΟΧΙ

(όπου: Α = άρρεν, Θ = θήλυ, Δ.Π. = δεν προσήλθε)

Table 1: Demographic and clinical data of the patients, included in the study.

No.	Age (years)	Sex	Deficit type	Follow-up period (months)	Time to ambulation (days)	Time to sport activities (days)	Sensory disorder
1	19	F	Cleft	133	3	30	None
2	11.5	F	Cleft	132	3	30	None
3	11	M	Cleft	118	2	30	None
4	11	M	Cleft	108	10	30	None
5	11	M	Cleft	NR			
6	14	M	Cleft	114	3	15	None
7	14	F	Cleft	NR			
8	15	F	Cleft	113	7	30	None
9	11	M	Cleft	72	3	30	None
10	10	M	Cleft	NR			
11	15	M	Cleft	72	2	30	None
12	11	M	Cleft	NR			
13	10	M	Cleft Cleft	60	7	20	None
14	11	F	Central giant-cell granuloma	66	7	7	None
15	10	M	Cleft	79	2	20	None
16	8.5	M	Treacher-Collins	88	15	20	None
17	10	F	Cleft	57	7	90	None
18	8	F	Cleft	NR			
19	8	M	Cleft	75	2	30	None
20	9	M	Cleft	76	2	30	None
21	8	M	Cleft	54	2	90	None
22	11	M	Cleft	60	2	30	None
23	14	F	Cleft	NR			
24	13	F	Central giant-cell granuloma	68	7	45	Meralgia paresthetica
25	10	F	Cleft	54	2	15	None
26	10	M	Cleft	NR			
27	12	F	Cleft	63	10	30	None
28	12	F	Cleft	63	3	15	None
29	14	M	Cleft	60	20	30	None
30	9	M	Cleft	59	3	30	None
31	12	M	Cleft	54	3	30	None
32	11	M	Cleft	54	7	30	None
33	11	M	Cleft	54	4	10	None
34	10	F	Cleft	54	2	30	None
35	12	F	Cleft	103	7	30	None
36	8	M	Ameloblastic fibroma	54	3	15	None
37	12	M	Cleft	54	3	15	None
38	11	M	Cleft	54	2	30	None
39	10	M	Cleft	53	2	30	None
40	12	M	Central giant-cell granuloma	51	2	20	None
41	12	F	Cleft (bilateral)	51	2	60	None
42	14	F	Osteoblastoma	51	2	10	None
43	12	M	Cleft	50	2	30	None
44	11	M	Cleft	43	2	10	None
45	14	F	Cleft	NR			
46	11	M	Cleft	37	2	45	None
47	10	M	Cleft (bilateral)	NR			
48	16	M	Cleft (bilateral)	NR			
49	11	M	Cleft (bilateral)	35	2	10	None
50	16	F	Cleft	34	3	20	None
51	12	M	Cleft	31	3	10	None
52	11	M	Cleft (bilateral)	31	2	20	None
53	12	F	Cleft	28	2	30	None
54	14	M	Cleft (bilateral)	25	2	20	None
55	11	F	Cleft	23	2	30	None
56	7	F	Cleft	19	2	20	None
57	16	M	Cleft	19	2	20	None
58	13	M	Cleft (bilateral)	19	3	20	None
59	14	M	Cleft (bilateral)	16	2	20	None
60	15	F	Cleft	10	2	60	None
61	11	M	Cleft	7	3	7	None
62	10	M	Cleft	4	2	30	Cutaneous lateral femoral hypoesthesia
63	15	M	Mandibular asymmetry	2	2	25	None

(where: M = male, F = female, NR = non-responded)

γωνίου παραλληλογράμμου και επιθυμητών διαστάσεων ελήφθη με την βοήθεια οστεοεγγλυφίδων και οστεοτόμων χειρός ενώ επιπλέον σπογγώδες οστούν συλλέχθηκε με την χρήση κοχλιαρίων (Εικ. 3). Ακολούθησε σχολαστική αιμόσταση και συρραφή σε 4 στρώματα (vicryl 3.0 για σύγκλειση περιοστέου και περιτονίας, vicryl 4.0 στον υποδόριο και nylon 4.0 στο δέρμα). Παροχέτευση τοποθετήθηκε σε ελάχιστες περιπτώσεις ενώ ελαφρός πιεστικός επίδεσμος εφαρμόσθηκε επί 24 ώρες για την πρόληψη σχηματισμού ορρώματος. Τα δερματικά ράμματα αφαιρέθηκαν μετά από 10 ημέρες. Στους ασθενείς συστήθηκε σταδιακή κινητοποίηση την δεύτερη μετεγχειρητική ημέρα, αποχή από το σχολείο επί μία εβδομάδα και από αθλητικές δραστηριότητες επί έναν μήνα.

Όλοι οι ασθενείς υποβλήθηκαν σε προκαθορισμένο πρωτόκολλο κλινικής επανεξέτασης, που περιελάμβανε εκτίμηση της κινητικής λειτουργίας του σύστοιχου κάτω άκρου και έλεγχο της αισθητικότητας των περιοχών, που νευρώνονται από κλάδους των διερχόμενων από το χειρουργικό πεδίο της δότριας θέσης νεύρων, 2 μήνες έως 12 χρόνια μετά την επέμβαση.

Κλινική εξέταση

Α) *Λειτουργικότητα αισθητικών νευρικών κλάδων (αισθητικότητα):* Η επιπολής αισθητικότητα, που εξασφαλίζεται από το πλάγιο μηροδερματικό, το λαγονοβουβωνικό και τον πλάγιο δερματικό κλάδο του λαγονοϋπογάστριου νεύρου, εξετάσθηκε με την εκτίμηση της αίσθησης πόνου και αφής στην περιοχή κατανομής των κλάδων αυτών. Ειδικότερα, αξιολογήθηκε η αντίδραση του ασθενούς στην επαφή με περιοδοντική μήλη (αντίληψη πόνου) και με τολύπιο βάμβακος (αντίληψη απτικού αισθήματος) (Εικ. 4α-β), που συσχετίζο-

between the anterior and the posterior iliac spine. Blunt dissection of the subcutaneous tissues, the musculofascial attachments (to avoid injuring the cutaneous lateral femoral, the ilioinguinal and the lateral cutaneous ramus of the iliohypogastric nerves) and finally the underlying periosteum was performed to expose the inner table of the ilium, immediately below the crest. The above nerves were preserved by introducing a

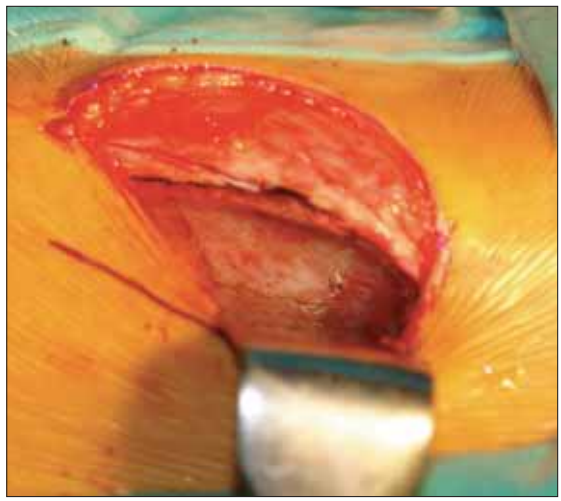

Εικ. 3: Χειρουργική αποκάλυψη της έσω επιφάνειας του λαγόνιου οστού και οριοθέτηση του προς λήψη οστεοτεμαχίου ακριβώς κάτω από την κάτω ακμή της πρόσθιας λαγόνιας ακρολοφίας. Τα νεύρα (μπλε γραμμή) μετά την αποκόλληση των μυοπεριτονιακών προσφύσεων, προφυλάσσονται με την εισαγωγή ενός πλατέος και αμβλέος αγκίστρου (τύπου diver).

Fig. 3: Surgical exposure of the inner surface of the ilium and demarcation of the osseous block to be harvested, just below the ridge of the anterior iliac crest. After blunt dissection of the musculofascial attachments the nerves (blue line) are preserved by introducing a wide and blunt clasp (of the diver type).

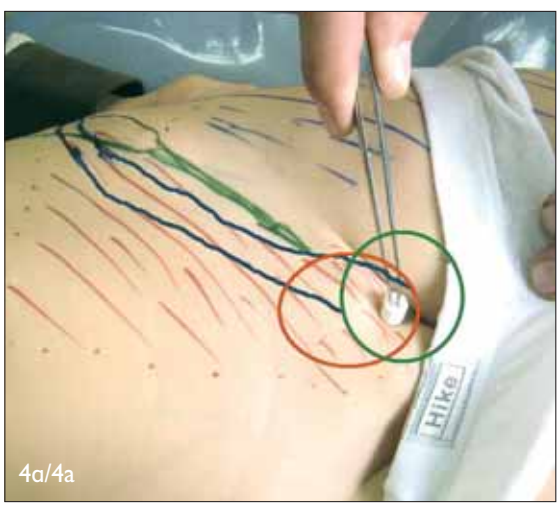

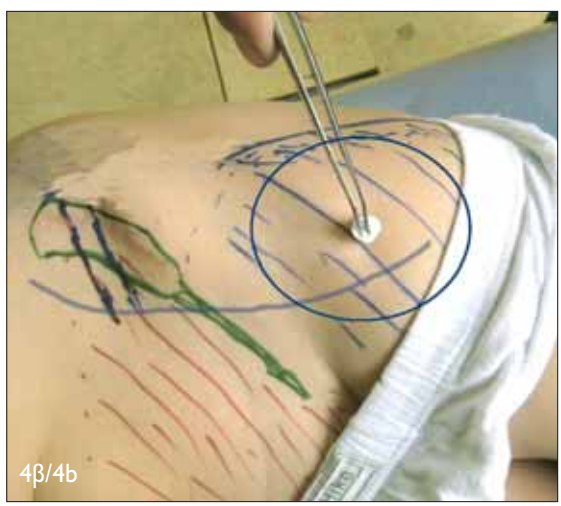

Εικ. 4: Δοκιμασία για την εκτίμηση της αντίληψης αφής (με τολύπιο βάμβακος) στις δερματικές περιοχές κατανομής των αισθητικών κλάδων, που χορηγούνται από: α. το λαγονοϋπογάστριο (κόκκινος κύκλος) και λαγονοβουβωνικό νεύρο (πράσινος κύκλος) β. το πλάγιο μηροδερματικό νεύρο (μπλε κύκλος).

Fig. 4: Test applied for the evaluation of tactile sensitivity (with a cotton applicator) at the distribution skin area of sensory branches, provided by the following nerves: a. iliohypogastric (red circle) and the ilioinguinal (green circle) nerves, b. cutaneous lateral femoral nerve (blue circle).

Εικ. 5: Δοκιμασίες εκτίμησης της κινητικής λειτουργίας του σύστοιχου με τη χειρουργηθείσα λαγόνια ακρολοφία κάτω σκέλους (αριστερό πόδι καθώς σε όλους τους ασθενείς η λήψη μοσχεύματος έγινε από την αριστερή πρόσθια λαγόνια ακρολοφία): α. πρόσθια έκταση, β. οπίσθια έκταση, γ. απαγωγή, δ. σταύρωμα, ε. στήριξη στο χειρουργημένο σκέλος με ταυτόχρονη αιώρηση του αντίθετου γύρω από το γόνατο (δοκιμασία «πελαργού»).
Fig. 5: Tests applied for the evaluation of the motility function of the affected limb (left leg, since all our patients were submitted to bone harvesting from the left anterior iliac crest): a. anterior extension, b. posterior extension, c. lateral extension, d. crossing, e. standing on the affected limb while oscillating the other leg around the knee (the "stork test").

νται με τον ερεθισμό ελεύθερων νευρικών απολήξεων (Αδ- και C- ινών) και τασεοϋποδοχέων (Αα-ινών) αντίστοιχα. Επιπλέον, με την βοήθεια διαβήτη εξετάσθηκε η επικριτική αισθητικότητα στις παραπάνω περιοχές, προκειμένου να ελεγχθεί η λειτουργικότητα των Αα-ινών.

Β) *Λειτουργικότητα κινητικών νευρικών κλάδων (κινητικότητα):* Κατά την προσέλευσή τους προς επανεξέταση οι ασθενείς (και οι γονείς τους) ρωτήθηκαν πόσος χρόνος (σε ημέρες) χρειάσθηκε: α) για να περπατήσουν και β) για να τρέξουν ή να επανέλθουν σε αθλητικές δραστηριότητες. Η κινητική λειτουργία αξιολογήθηκε επίσης με την καταγραφή χωλότητας και ανταλγικής βάδισης ενώ στην συνέχεια ζητήθηκε από τους ασθενείς να περπατήσουν και να πραγματοποιήσουν ορισμένες δοκιμασίες, συγκεκριμένα τρέξιμο, ανύψωση σκέλους, βαθύ κάθισμα με τα δύο γόνατα σε επαφή, πρόσθια και οπίσθια έκταση, απαγωγή και σταύρωμα του χειρουργημένου σκέλους, καθώς και στήριξη στο χειρουργημένο σκέλος με ταυτόχρονη αιώρηση του αντίθετου γύρω από το γόνατο (δοκιμασία «πελαργού») (Εικ. 5). Κατά την εκτέλεση των παραπάνω κινήσεων σημειώθηκαν τυχόν διαταραχές, όπως πόνος, αίσθημα τάσης, clicking ή περιορισμένη κινητικότητα. Τέλος, εφαρμόσθηκε η δοκιμασία Thomas για την αποκάλυψη πιθανής σύγκαμψης του ισχίου: με τον ασθενή σε ύπτια θέση καταγράφηκε οποιαδήποτε επώδυνη αντίδραση κατά την κάμψη του γόνατος και την έλξη του κεκαμμένου σκέλους προς το στήθος (Peeler και Leiter, 2012) (Εικ. 6).

ΑΠΟΤΕΛΕΣΜΑΤΑ

Πραγματοποιήθηκαν συνολικά 68 επεμβάσεις λήψης μοσχεύματος από την πρόσθια λαγόνια ακρολοφία σε 63 ασθενείς, ηλικίας 8 έως 19 ετών (μέσος όρος ηλι-

wide and blunt clasp (of the diver type) and by placing the superior border of the osteotomy just below the inferior ridge of the anterior iliac crest.

A rectangular block of bone with the desired dimensions was removed using a surgical drill and hand osteotomes, while additional cancellous bone was harvested using a curette (Fig. 3). Meticulous haemostasis was achieved and closure was performed in 4 layers (3.0 vicryl for both periosteum and fascia, 4.0 vicryl for subcutaneous tissues and 4.0 nylon vertical mattress for the skin). Drainage was applied in only a few cases whereas a light pressure dressing was applied for 24 hours, to prevent seroma formation. Skin sutures were removed 10 days postoperatively.

Patients were encouraged to gradually mobilize on the second postoperative day and to abstain from school for one week and from sport activities for one month. All patients were submitted to a standardized protocol

Εικ. 6: Δοκιμασία Thomas: κάμψη του γόνατος και έλξη του κεκαμμένου σκέλους προς το στήθος.
Fig. 6: The Thomas test applied to our patients: bending of the knee and traction of the bended leg to the chest.

κίας 12 έτη). 54 από τους συνολικά 63 ασθενείς (34 αγόρια και 20 κορίτσια) ανταποκρίθηκαν στην πρόσκλησή μας για επανεξέταση και συμπεριλήφθηκαν στην παρούσα μελέτη. Ο μέσος χρόνος παρακολούθησής τους ήταν 55 μήνες (Πίνακας 1). Όλοι οι ασθενείς ανέχθηκαν την επέμβαση καλά, χωρίς να σημειωθούν διεγχειρητικές ή μείζονες μετεγχειρητικές επιπλοκές (ανάπτυξη αιματώματος, ορρώματος ή κήλης, μόλυνση του τραύματος κ.ά). Κατά την κλινική επανεξέταση καταγράφηκαν τα ακόλουθα:

Α) *Λειτουργία αισθητικών νευρικών κλάδων:* Κατά την αξιολόγηση της αντίληψης του πόνου και της αφής στην περιοχή που νευρώνεται από το πλάγιο μηροδερματικό, το λαγονοβουβωνικό και τον πλάγιο δερματικό κλάδο του λαγονοϋπογάστριου νεύρου σε κανέναν ασθενή δεν διαπιστώθηκε σημαντική άμβλυνση της επιπολής αισθητικότητας ή διαταραχές της (υπεραισθησία, υπαισθησία, αναισθησία, παραισθησία), εκτός από μία ασθενή (#24) που παρουσίαζε παραισθησία στην περιοχή κατανομής του πλάγιου μηροδερματικού νεύρου και σε έναν ασθενή (#62), όπου παρατηρήθηκε υπαισθησία στο δέρμα της άνω έξω επιφάνειας του μηρού (πλάγιο μηροδερματικό νεύρο) (Πίνακας 1). Σε κανέναν ασθενή δεν διαπιστώθηκαν διαταραχές της επικριτικής αισθητικότητας στην περιοχή κατανομής των προαναφερθέντων νεύρων.

Β) *Λειτουργία κινητικών νευρικών κλάδων:* Δεν διαπιστώθηκαν διαταραχές της βάδισης ή άλλοι κινητικοί περιορισμοί και η δοκιμασία Thomas ήταν αρνητική σε όλους τους εξετασθέντες ασθενείς. Κατά την συνέντευξη των ασθενών διαπιστώθηκε, ότι ο μέσος χρόνος που χρειάσθηκε για να περπατήσουν οι ασθενείς ήταν 3,5 ημέρες ενώ ο μέσος χρόνος που χρειάσθηκε για να τρέξουν ή να επανέλθουν σε αθλητικές δραστηριότητες ήταν 27 ημέρες (Πίνακας 1).

ΣΥΖΗΤΗΣΗ

Η λήψη μοσχεύματος από την πρόσθια λαγόνια ακρολοφία αποτελεί συνήθη πρακτική για την αποκατάσταση ελλειμμάτων των γνάθων ποικίλης αιτιολογίας (π.χ. οφειλόμενων σε σχιστίες ή χωροκατακτητικές εξεργασίες). Αν και η κοινή εμβρυολογική προέλευση των γνάθων με τα οστά του κρανίου συνηγορεί θεωρητικά υπέρ των κρανιακών μοσχευμάτων για την αποκατάσταση ελλειμμάτων των γνάθων, οι Sadove και συν. (1990) επισημαίνουν, ότι μάλλον η σύνθεση του μοσχεύματος (αριθμός κυττάρων, βιοχημικά στοιχεία) και όχι η εμβρυολογική προέλευση per se καθορίζει το τελικό αποτέλεσμα στην δέκτρια θέση, σε αντίθεση με τους Koole και συν. (1989) και Ilankovan και συν. (1998), που υποστηρίζουν ότι το υμενογενές κρανιακό μόσχευμα ενδεχομένως παρουσιάζει σημαντικότερες οστεοεπαγωγικές ιδιότητες σε σύγκριση με μοσχεύματα από χονδρογενή οστά, όπως το λαγόνιο. Η ανωτε-

of clinical re-examination, including evaluation of the motility function of the affected lower extremity and of the sensory function in an area, served by nerves that run through the operative field of the donor site, 2 months to 12 years postoperatively.

Clinical examination

A) *Sensory function:* The superficial sensory function, served by the cutaneous lateral femoral, the ilioinguinal and the lateral cutaneous ramus of the iliohypogastric nerve was examined through an evaluation of pain and tactile sensitivity at their distribution region. More specifically, the patient's reaction to the tip of a dental probe (pain) and to a cotton applicator (tactile sensitivity), addressing nociceptors (Aδ- and C- fibres) and mechanoreceptors (Aα- fibres) respectively were registered (Fig. 4a-b). Furthermore, a two-point-discrimination examination with the use of calliper was performed in the above-mentioned area, to determine the function of Aα- fibers.

B) *Motility function:* During re-examination patients (and their parents) were asked how much time (in days) they had needed to: a) unassisted ambulation and b) running or return to sport activities. Moreover, motility function was evaluated by recording limp and antalgic gait; patients were asked to walk and to perform certain movements such as running, rising of the leg, sitting on one's heels with both knees remaining in contact, anterior, posterior and lateral extension of the 'affected' leg, bending and crossing the affected leg above the other, as well as standing on the affected limb while oscillating the other leg around the knee (the "stork test") (Fig. 5). The examiners registered any irregularities such as pain, strain sensation, clicking or restricted motility, occurring during these movements. Finally, the Thomas test was applied: with the patients in the supine position, the examiners recorded any painful reactions to bending of the knee and traction of the bended leg to the chest (Fig. 6) (Peeler and Leiter 2012)

RESULTS

A total of 68 anterior iliac bone harvesting procedures were performed in 63 consecutive pediatric patients with a mean age of 12 years (range from 8 to 19 years). 54 of the 63 patients (34 boys and 20 girls) responded positively to our invitation for re-examination and were included in the present study. Their mean follow-up time was 55 months (Table 1). All patients tolerated the operation well and no intraoperative or major postoperative complications (haematomas, seromas, hernias or wound infections) occurred. Upon clinical re-examination were registered the following:

A) *Sensory function:* Upon evaluation of pain and tac-

ρότητα των λαγόνιων έναντι των κρανιακών μοσχευμάτων για την αποκατάσταση ελλειμμάτων των γνάθων έχει επίσης υποστηριχθεί από τους LaRossa και συν. (1995).

Η σύγχρονη βιβλιογραφία βρίθει από μελέτες σχετικά με τα πλεονεκτήματα και μειονεκτήματα της πρόσθιας ή της οπίσθιας λαγόνιας ακρολοφίας ως δότριας θέσης. Η πρόσθια θεωρείται ευκολότερα προσπελάσιμη, καθώς επιτρέπει ταυτόχρονη επέμβαση σε δότρια και δέκτρια θέση (ελαττώνοντας το συνολικό χειρουργικό χρόνο και εξασφαλίζοντας άμεση τοποθέτηση του μοσχεύματος στη δέκτρια θέση) ενώ η οπίσθια συνδυάζει τη δυνατότητα λήψης μεγαλύτερου όγκου μοσχεύματος με μικρότερη νοσηρότητα, αν και απαιτείται επανατοποθέτηση του ασθενούς διεγχειρητικά σε πρηνή θέση, που παρατείνει τον συνολικό χειρουργικό χρόνο (Marx και Morales 1988, Kessler και συν. 2005). Κατά τους Mazock και συν. (2003) η νοσηρότητα στη δότρια θέση αυξάνεται μετά την λήψη μοσχευμάτων άνω των 50cm^3 για την πρόσθια και περίπου 100-150cm^3 για την οπίσθια λαγόνια ακρολοφία. Έτσι, ο απαιτούμενος οστικός όγκος ανάγεται σε μείζον κριτήριο επιλογής της δότριας θέσης: γναθοπροσωπικά ελλείμματα μικρού έως μετρίου μεγέθους (50-70cm^3) σε παιδιατρικούς ασθενείς είναι δυνατόν να αποκατασταθούν ασφαλώς με μοσχεύματα από την πρόσθια λαγόνια ακρολοφία ενώ η οπίσθια προτιμάται σε περισσότερο εκτεταμένα ελλείμματα, που ωστόσο σπανίζουν στον συγκεκριμένο πληθυσμό ασθενών (Eufinger και Leppänen 2000, Nkenke και συν. 2004).

Η πραγματική νοσηρότητα στην δότρια θέση σπανίως αξιολογείται επαρκώς στην υπάρχουσα βιβλιογραφία ενώ οι καλά τεκμηριωμένες μελέτες και ιδιαίτερα αυτές που αφορούν παιδικό πληθυσμό είναι ελάχιστες (Baqain και συν. 2009). Ακόμη, παραμένει ασαφές κατά πόσον οι διάφορες τεχνικές λήψης των λαγόνιων μοσχευμάτων συσχετίζονται με συγκεκριμένες επιπλοκές (Goulet και συν. 1997, Burstein και συν. 2000, Russell και Block, 2000). Έτσι, η λήψη λαγόνιων μοσχευμάτων έχει συσχετισθεί με επιπλοκές, που διακρίνονται ανάλογα με τον χρόνο εκδήλωσής τους σε άμεσες (διεγχειρητικές) και απώτερες (μετεγχειρητικές). Οι άμεσες περιλαμβάνουν διάτρηση περιτοναίου (ανάπτυξη περιτονίτιδας, κήλη κοιλιακών σπλάγχνων), παραλυτικό ειλεό, οπισθοπεριτοναϊκό αιμάτωμα, ουρητηρική κάκωση, βλάβη άνω γλουτιαίας αρτηρίας, ψευδοανεύρυσμα λαγόνιων αγγείων, αρτηριοφλεβική επικοινωνία, βλάβη νεύρων (πλάγιου μηροδερματικού, λαγονοβουβωνικού, λαγονοϋπογάστριου) και μαζική απώλεια αίματος (Catinella και συν. 1990, Goulet και συν. 1997, De La Torre και συν. 1999, Burstein και συν. 2000, Eufinger και Leppänen 2000, Bents 2002, Boyne και συν. 2002, Danikas και συν. 2002, Nkenke και συν. 2004, Mischkowski και συν. 2006). Στις απώτερες συγκαταλέγονται κατάγματα τάσης της πρόσθιας άνω

tile sensitivity at the area innervated by the lateral femoral cutaneous, the ilioinguinal and the lateral cutaneous ramus of the iliohypogastric nerves, no significant impairment of the superficial sensory function or abnormal qualities (hypoesthesia, hyperesthesia, anesthesia or paresthesia) were recorded in any of the patients, except for a female patient (#24), who exhibited paraesthesia at the area innervated by the lateral femoral cutaneous nerve and a male patient (#62), experiencing hypoesthesia of the same nerve (Table 1). The two-point discrimination capacity at the area served by the above-mentioned nerves was considered normal in all our patients.

B) *Motility function:* No gait irregularities or other motility restrictions were registered in any of our patients and the Thomas test was negative in all examined patients. According to the interview data mean time to unassisted ambulation was 3.5 days and mean time to running or return to sport activities was 27 days (Table 1).

DISCUSSION

Bone harvesting from the anterior iliac crest represents a frequently performed procedure for the reconstruction of jaws' defects of various origin (i.e. related to clefts or space consuming lesions). Although similar embryologic origin intuitively favors a cranial donor site for grafting of such deficits, Sadove et al. (1990) point out that the composition of the graft (number of cells, particulate size and biochemical elements) instead of the prior developmental origin per se mostly determines the final outcome at the recipient site, whereas Koole et al. (1989) and Ilankovan et al. (1998) advocate that a membranous cranial bone graft has possibly higher osteoinductive properties than bone grafts from endochondral sites such as the ilium. The superiority of iliac over calvarial bone in alveolar grafting has also been supported by La Rossa et al. (1995).

The advantages and disadvantages of bone harvesting from the anterior or posterior iliac crest are well-documented in the literature. The anterior iliac crest is considered more accessible, as it allows simultaneous operation at the donor and recipient sites by two surgical teams, thus reducing the operating time and safeguarding the almost immediate insertion of the graft in the recipient site; the posterior iliac crest combines the possibility to harvest larger bone volume and is associated with considerably lower morbidity, even though the necessity to reposition the patient intraoperatively lengthens the operating time (Marx and Morales 1988, Kessler et al. 2005). According to Mazock et al. (2003) morbidity at the donor site increases significantly, when harvesting amounts of bone greater than 50cm^3 from the anterior and 100-150cm^3 from the posterior iliac crest. Thus, the required graft volume is usually high-

λαγόνιας άκανθας, αλλοίωση του οστικού περιγράμματος, χωλότητα ή άλλες διαταραχές της βάδισης, αντιαισθητική ουλή, επιπολής λοίμωξη ή όψιμο λαγόνιο απόστημα, ορρώματα και αιματώματα, επίμονος πόνος (>3 μήνες), παροδική παραισθητική μηραλγία και υπαισθησία αισθητικών κλάδων, των οποίων η συνολική επίπτωση κυμαίνεται μεταξύ 10 και 40% (Porchet και Jacques 1996, Burstein και συν. 2000, Boyne και συν. 2002, Zijderveld και συν. 2004, De Riu και συν. 2008, Schaaf και συν. 2010, Barone και συν. 2011).

Ακόμη, οι πιθανές επιπλοκές περιγράφονται ως μείζονες ή ελάσσονες. Στις μείζονες ταξινομούνται οι επιπλοκές, που προκαλούν σημαντική αναπηρία ή διαταραχή της λειτουργικότητας, παρατείνουν τον χρόνο νοσηλείας ή απαιτούν πρόσθετη θεραπευτική παρέμβαση και η επίπτωσή τους κυμαίνεται μεταξύ 2,5 και 39% (Russell και Block, 2000). Ως ελάσσονες θεωρούνται οι επιπλοκές, που υποχωρούν αυτόματα ή μετά από ελάχιστη θεραπευτική παρέμβαση, χωρίς να προκαλούν μόνιμη αναπηρία ή να επηρεάζουν σημαντικά την φυσιολογική λειτουργικότητα του ασθενούς (Banwart και συν. 1995, Russell και Block, 2000).

Όσον αφορά τις διαταραχές της αισθητικότητας στην δότρια θέση μετά από λήψη μοσχεύματος από την πρόσθια λαγόνια ακρολοφία, παροδική (<2 εβδομάδες) απώλεια της λειτουργικότητας του πλάγιου μηροδερματικού νεύρου έχει περιγραφεί βιβλιογραφικά μέχρι και σε ποσοστό 24% (Laurie και συν. 1984, Nkenke και συν. 2004, Barone και συν. 2011). Οι Baqain και συν. (2009) διαπίστωσαν νευραπραξία του πλάγιου μηροδερματικού νεύρου σε 8% των ασθενών τους (2 από τους 24). Ακόμη, έχει περιγραφεί το κλινικό σύνδρομο της «παραισθητικής μηραλγίας» (''meralgia paresthetica''), που περιλαμβάνει αιμωδία, παραισθησίες και πόνο στην προσθιοπλάγια επιφάνεια του μηρού και οφείλεται σε ιατρογενή βλάβη του πλάγιου μηροδερματικού νεύρου κατά την διάρκεια λήψης μοσχεύματος από την πρόσθια λαγόνια ακρολοφία (Weikel και Habal 1977, Massey 1980, Grossman και συν. 2001), ενώ ο Bents (2002) ανέφερε περίπτωση νευραλγίας του λαγονοβουβωνικού νεύρου μετά από παρόμοια επέμβαση. Επίσης, ο πλάγιος δερματικός κλάδος του λαγονοϋπογάστριου νεύρου είναι «ευάλωτος» σε ιατρογενές τραύμα λόγω της στενής εγγύτητάς του με την απονεύρωση ορισμένων κοιλιακών μυών (Maigne και συν. 1986).

Στην παρούσα μελέτη, σε 18 ασθενείς καταγράφηκε ήπιος πόνος στη δότρια θέση τις πρώτες μόνο ημέρες ενώ σε κανέναν ασθενή δεν διαπιστώθηκε άμβλυνση της επιπολής αισθητικότητας στις περιοχές, που νευρώνονται από το πλάγιο μηροδερματικό, το λαγονοβουβωνικό και τον πλάγιο δερματικό κλάδο του λαγονοϋπογάστριου νεύρου ή διαταραχές αυτής (υπερευαισθησία, υπαισθησία, αναισθησία, παραισθησία), εκτός από 2 περιπτώσεις: μία με παραισθητική μηραλγία και

lighted as the major factor upon donor site selection: small-to-moderate-sized (50-70cm^3) maxillofacial defects in pediatric patients can be safely rehabilitated with anterior iliac crest harvesting, while the posterior approach is preferred in cases of more extended defects that are uncommon among this patient population (Eufinger and Leppänen 2000, Nkenke et al. 2004). The true overall morbidity at the donor site is rarely evaluated in the current literature, while well documented studies, especially regarding pediatric patients are few (Baqain et al. 2009). Furthermore, it remains unclear whether specific harvesting methods and approaches are associated with certain surgical complications and outcomes, as a multitude of techniques have been developed (Goulet et al. 1997, Burstein et al. 2000, Russell and Block 2000). Iliac bone harvesting has been associated with complications, designated depending on their manifestation time as immediate (occurring during the procedure) or farther (occurring postoperatively). Immediate complications include peritoneal perforation (peritonitis, herniation of abdominal viscera, adynamic ileus, retroperitoneal hematoma, ureteral injury, superior gluteal artery injury, pseudoaneurysm of the pelvic vasculature, arteriovenous fistulae, irreversible nerve injury (lesions of the lateral femoral cutaneous, the ilioinguinal and the lateral cutaneous ramus of the iliohypogastric nerve) and massive blood loss (Catinella et al. 1990, Goulet et al. 1997, De La Torre et al. 1999, Burstein et al. 2000, Eufinger and Leppänen 2000, Bents 2002, Boyne et al. 2002, Danikas et al. 2002, Nkenke et al. 2004, Mischkowski et al. 2006). Among postsurgical complications are cited stress fractures of the anterosuperior iliac spine, bone contour deficits, limp or other gait abnormalities, conspicuous scarring, superficial infection or delayed iliac abscess formation, seromas and hematomas, persistent pain (>3 months) and temporary meralgia paresthetica or hypoesthesia, ranging in incidence from 10% to 40% (Porchet and Jacques 1996, Burstein et al. 2000, Boyne et al. 2002, Zijderveld et al. 2004, De Riu et al. 2008, Schaaf et al. 2010, Barone et al. 2011).

Moreover, potential complications are described as major or minor. Among major complications are classified those that produce incapacitation, significant disability or impairment of functioning, lengthen hospitalization and require additional intervention; their incidence ranges from 2.5% to 39% (Russell and Block 2000). As minor are considered complications that resolve spontaneously or respond to minor treatment, without causing permanent disability or interfering significantly with the patients' normal functioning (Banwart et al. 1995, Russell and Block 2000).

As far as sensory function disturbances at the donor site are concerned, temporary sensory loss associated with the lateral femoral cutaneous nerve has been

μία με υπαισθησία στο δέρμα της άνω έξω επιφάνειας του μηρού, που νευρώνεται από το πλάγιο μηροδερματικό νεύρο. Επίσης, σε κανέναν ασθενή δεν διαπιστώθηκε διαταραχή της επικριτικής αισθητικότητας (Αα-ίνες) στην περιοχή κατανομής των προαναφερθέντων νεύρων, που ελέγχθηκε με την βοήθεια διαβήτη: η αδυναμία διάκρισης δύο ταυτόχρονα ερεθιζόμενων σημείων σε απόσταση μεγαλύτερη των 2mm θεωρείται ως παθολογική διακριτική αφή (επικριτική αισθητικότητα), όπως υποδεικνύεται από τους Ghali και Epker (1989). Η μη διαπίστωση βλάβης των κλάδων αυτών μπορεί να αποδοθεί εν μέρει στην προσεκτική χειρουργική τεχνική (πλάγια τομή και κατά στρώματα παρασκευή μέχρι το περιόστεο), όπως επισημαίνουν και οι Mischkowski και συν. (2006), καθώς και στον σχετικά περιορισμένο όγκο μοσχεύματος, που απαιτήθηκε στους ασθενείς της παρούσας μελέτης.

Μετά την λήψη μοσχεύματος από την πρόσθια λαγόνια ακρολοφία η διαταραγμένη ανατομική συνέχεια και εμβιομηχανική του λαγόνιου οστού μπορεί να αλλοιώσει την κατανομή δυνάμεων και την «αποτελεσματικότητα» του μυϊκού υποστρώματος του μηρού, με αποτέλεσμα την πρόκληση μετεγχειρητικών διαταραχών της βάδισης, όπως χωλότητα ή ανταλγική βάδιση (Howard και συν. 2004). Επιπλέον, η κάκωση του λαγόνιου μυός μπορεί να οδηγήσει σε φλεγμονή του μείζονα ψοΐτη μυός, προκαλώντας επίσης μετεγχειρητικό πόνο και διαταραχές της βάδισης (Sandor συν. 2006). Η απουσία διαταραχών της βάδισης ή άλλων σημείων και συμπτωμάτων κινητικής δυσλειτουργίας στους ασθενείς της παρούσας μελέτης είναι δυνατόν να αποδοθεί αφενός στην προσεκτική εφαρμογή μιας σχετικά συντηρητικής χειρουργικής προσπέλασης (ατραυματική αποκόλληση περιοστέου και ακριβής επανασυμπλησίαση των μυών) και αφετέρου στην αξιοσημείωτη δυναμική της επούλωσης και αποκατάστασης των ιστών, που χαρακτηρίζει τα παιδιά και τους εφήβους. Επίσης, με την εφαρμοζόμενη στους ασθενείς της παρούσας μελέτης χειρουργική τεχνική, όπου το άνω όριο της οστεοτομίας εκτελείται ακριβώς κάτω από την κάτω ακμή της πρόσθιας λαγόνιας ακρολοφίας, δεν αλλοιώνεται το οστικό περίγραμμα της ακρολοφίας και δεν επηρεάζεται το αυξητικό κέντρο του λαγονίου (άνω λαγόνια ακρολοφία) (Risser 2010).

Μετεγχειρητικός πόνος ή δυσανεξία αναφέρονται συχνά ανάμεσα στις επιπλοκές της λήψης μοσχεύματος από την πρόσθια λαγόνια ακρολοφία. Η εκτιμώμενη επίπτωση του πόνου διαφέρει σημαντικά, ανάλογα με τον ορισμό και την διαβάθμισή του, τον χρόνο επανεξέτασης μετά την επέμβαση, την χειρουργική τεχνική, καθώς και την λαμβανόμενη περιεγχειρητική αναλγητική αγωγή, που χαρακτηρίζουν κάθε μελέτη (Goulet και συν. 1997, Jäger και συν. 2005). Η απουσία σοβαρού επίμονου πόνου (διάρκειας μεγαλύτερης των 2 εβδομάδων) ή άλλων μειζόνων επιπλοκών στους ασθε-

reported in up to 24% of the patients undergoing bone harvesting from the anterior iliac crest (Laurie et al. 1984, Nkenke et al. 2004, Barone et al. 2011). Baqain et al. (2009) reported neurapraxia of the lateral femoral cutaneous nerve in 8% (2 out of 24) of their patients. Moreover, the clinical syndrome of "meralgia paresthetica" has been described in the literature; this includes numbness, paresthesias and pain in the anterolateral thigh and is likely to occur after iatrogenic damage of the cutaneous lateral femoral nerve during anterior iliac crest bone harvesting (Weikel and Habal 1977, Massey 1980, Grossman et al. 2001). Bents (2002) has reported a case of ilioinguinal neuralgia after a similar procedure. Also, the lateral cutaneous ramus of the iliohypogastric nerve may be susceptible to local iatrogenic trauma, due to its close relationship with the aponeurosis of certain abdominal muscles (Maigne et al. 1986). In the present study, mild acute pain at the donor site during the first postoperative days was registered in 18 patients, while no impairment of the superficial sensory function (hyperesthesia, hypoesthesia, anaesthesia, paresthesia) was recorded in areas, innervated by the cutaneous lateral femoral, the ilioinguinal or the lateral cutaneous ramus of the iliohypogastric nerves, except for 2 cases: one with meralgia paresthetica and one with hypoesthesia at the skin of the upper outer surface of the thigh, innervated by the cutaneous lateral femoral nerve. Furthermore, no patients exhibited impaired function of the Aα- fibers at the region served by the abovementioned nerves during the two-point-discrimination examination that was performed with the use of calliper; an increase of the simultaneous spatial limit over 2mm during this test was considered pathologic, as suggested by Ghali and Epker (1989). The fact that no significant injuries of these nerves occurred might be partly attributed to the careful operative technique (lateral incision and layer by layer dissection to the periosteum/iliac fascial level) – as was also concluded by Mischkowski et al. (2006) – as well as the relatively limited amount of bone required in this series of patients.

After iliac crest bone harvesting the disrupted hip anatomy and biomechanics may alter the force vectors and efficiency of the hip musculature, thus contributing to postoperative gait disturbances, such as antalgic gait or limp (Howard et al. 2004). Furthermore, trauma or hematoma formation of the iliac muscle can result in inflammation of the greater psoas muscle and also contribute to postoperative pain and gait disturbances (Sandor et al. 2003). The lack of any gait disturbances or other signs and symptoms of motility dysfunction in the series of patients here presented is probably attributed to the carefully applied conservative operative approach (clean subperiosteal reflection and precise muscle reapproximation) and to the considerable dynamic of healing and tissue rehabilitation in children and adolescents.

νείς της παρούσας μελέτης αποδίδεται στην προσεκτική εφαρμογή μιας σχετικά συντηρητικής χειρουργικής τεχνικής, που περιλαμβάνει μεταξύ άλλων τομή κατά στρώματα και σύγκλειση χωρίς τάση.

ΣΥΜΠΕΡΑΣΜΑΤΑ

Με βάση τα αποτελέσματα της παρούσας μελέτης, η λήψη οστικών μοσχευμάτων από την πρόσθια λαγόνια ακρολοφία αποτελεί ασφαλή και αξιόπιστη επιλογή σε παιδιατρικούς ασθενείς με γναθοπροσωπικά ελλείμματα, συνδυάζοντας την δυνατότητα απόδοσης επαρκούς όγκου μοσχεύματος με ελάχιστη μετεγχειρητική νοσηρότητα. Στους ασθενείς της μελέτης δεν καταγράφηκαν μείζονες ή ελάσσονες επιπλοκές, όσον αφορά την λειτουργικότητα των αισθητικών και κινητικών νευρικών κλάδων, που διέρχονται δια του χειρουργικού πεδίου στην δότρια θέση.

Moreover, thanks to the applied in this series of patients operative technique, where the superior border of the osteotomy was placed just below the inferior ridge of the anterior iliac crest, the bone contour of the crest is not altered and the growth center of the iliac bone (superior iliac crest) remains unscathed (Risser 2010).
Postoperative pain or discomfort is frequently cited among the 'complications' of bone harvesting from the anterior iliac crest. The estimated incidence of pain varies greatly, depending on its definition and rating, the time of re-examination after the procedure, the operative approach and technique and the perioperative analgesic medication, used in every study (Goulet et al. 1997, Jäger et al. 2005). The lack of severe persistent pain (> 2 weeks) or other major complications among the patients of this study may be ascribed to the careful application of a comparably conservative operative technique that includes among other things incision by layers and tension-free closure of the tissues.

CONCLUSIONS

Based on the results of the present study, bone grafting from the anterior iliac crest represents a safe and reliable option for the reconstruction of maxillofacial defects in pediatric patients, combining the possibility of harvesting adequate graft volume with minimal postoperative morbidity. In the patients of this study no permanent major or minor complications were recorded regarding the sensory and motility function, served by nerves that pass through the operative field of the donor site.

ΒΙΒΛΙΟΓΡΑΦΙΑ/REFERENCES

Banwart JC, Asher MA, Hassanein RS: Iliac crest bone graft harvest donor site morbidity: a statistical evaluation. Spine 20: 1055-1060, 1995

Baqain Z, Anabtawi M, Karaky A, Malkawi Z: Morbidity from anterior iliac crest bone harvesting for secondary alveolar bone grafting: An outcome assessment study. J Oral Maxillofac Surg 67: 570-575, 2009

Barone A, Ricci M, Mangano F, Covani U: Morbidity associated with iliac crest harvesting in the treatment of maxillary and mandibular atrophies: a 10-year analysis. J Oral Maxillofac Surg 69: 2298-2304, 2011

Bents RT: Ilioinguinal neuralgia following anterior iliac crest bone harvesting. Orthopedics 25: 1389-1390, 2002

Boyne NP, Lambrianides AL, Pollard C: Incisional hernia through iliac crest bone graft donor sites. ANZ J Surg 72: 156-157, 2002

Burstein FD, Simms C, Cohen SR, Work F, Paschal M: Iliac crest bone graft harvesting techniques: a comparison. Plast Reconstr Surg 105: 34-39, 2000

Catinella FP, De Laria GA, De Wald RL: False aneurysm of the superior gluteal artery – A complication of iliac crest bone grafting. Spine 15: 1360-1362, 1990

Danikas D, Theodorou SJ, Stratoulias C, Constantinopoulos G, Ginalis EM: Hernia through an iliac crest bone-graft donor site. Plast Reconstr Surg 110: 1612-1613, 2002

De La Torre JI, Tenenhaus M, Gallagher PM, Sachs SA: Harvesting iliac bone graft: decreasing the morbidity. Cleft Palate Craniofac J 36: 388-390, 1999

De Riu G, Meloni SM, Raho MT, Gobbi R, Tullio A: Delayed iliac abscess as complication of an iliac bone graft in an orthognathic case. Int J Oral Maxillofac Surg 37: 1156-1158, 2008

Eufinger H, Leppänen H: Iliac crest donor site morbidity following open and closed methods of bone harvest for alveolar cleft alveoplasty. J Craniomaxillofac Surg 28: 31-38, 2000

Feichtinger M, Mossböck R, Kärcher H: Evaluation of bone volume following bone grafting in patients with unilateral clefts of lip, alveolus and palate using a CT-guided three-dimensional navigation system. J Craniomaxillofac Surg 34: 144-149, 2006

Freilich MM, Sandor GK: Ambulatory in-office anterior iliac crest bone harvesting. Oral Surg Oral Med Oral Pathol Oral Radiol Endod 101: 291-298, 2006

Ghali GE, Epker BN: Clinical neurosensory testing: practical applications. J Oral Maxillofac Surg 47: 1074-1078, 1989

Goulet JA, Senunas LE, DeSilva GL, Greenfield ML: Autogenous iliac crest bone graft. Complications and functional assessment. Cl Orthop Rel Res 339: 76-81, 1997

Grossman MG, Ducey SA, Nadler SS, Levy AS: Meralgia paresthetica: diagnosis and treatment. J Am Acad Orthop Surg 9: 336-344, 2001
Howard MA, Davison SP, Piorkowski JR: Iliac crest donor defect: avoiding the limp. Plast Reconstr Surg 113: 659-663, 2004
Jäger M, Westhoff B, Wild A, Krauspe R: Knochenspanentnahme am Becken. Techniken und Probleme. Orthopäde 34: 976-994, 2005
Kager AN, Marks M, Bastrom T, Newton PO: Morbidity of iliac crest bone graft harvesting in adolescent deformity surgery. J Pediatr Orthop 26: 132-134, 2006
Κατρίτσης Ε, Παπαδόπουλος Ν: Ανατομική του ανθρώπου, Τόμος ΙΙ, Εκδόσεις Λίτσας, Αθήνα, σ. 289-292, 1991
Kessler P, Thorwarth M, Bloch-Birkholz A, Nkenke E, Neukam FW: Harvesting of bone from the iliac crest – a comparison of the anterior and the posterior sites. Br J Oral Maxillofac Surg 43: 51-56, 2005
Kolomvos N, Iatrou I, Theologie-Lygidakis N, Tzerbos F, Schoinohoriti O: Iliac crest morbidity following maxillofacial bone grafting in children: a clinical and radiographic prospective study. J. Craniomaxillofac Surg 38(4):293-302, 2010
LaRossa D, Buchman S, Rothkopf DM, Mayro R, Randall P: A comparison of iliac and cranial bone in secondary grafting of alveolar clefts. Plast Reconstr Surg 96: 789-797 discussion 798-799, 1995
Last's Anatomy: Regional and Applied, 10th edition, Churchill Livingstone, p. 273, 1999
Laurie SW, Kaban LB, Mulliken JB, Murray JE: Donor-site morbidity after harvesting rib and iliac bone. Plast Reconstr Surg 73: 933-938, 1984
Maigne JY, Maigne R, Guérin-Surville H: Anatomic study of the lateral cutaneous rami of the subcostal and iliohypogastric nerves. Surg Radiol Anat 8: 251-256, 1986
Marx RE, Morales MJ: Morbidity from bone harvest in major jaw reconstruction: a randomized trial comparing the lateral anterior and posterior approaches to the ilium. J Oral Maxillofac Surg 48: 196-203, 1988
Massey EW: Meralgia paraesthetica secondary to trauma of bone graft. J Trauma 20: 342-343, 1980
Mazock JB, Schow SR, Triplett RG: Posterior iliac crest bone harvest: review of technique, complications and use of an epidural catheter for postoperative pain control. J Oral Maxillofac Surg 61: 1497-1503, 2003
Mischkowski RA, Selbach I, Neugebauer J, Koebke J, Zöller JE: Lateral femoral cutaneous nerve and iliac crest bone grafts – anatomical and clinical considerations. Int J Oral Maxillofac Surg 35: 366-372, 2006
Nkenke E, Weisbach V, Winckler E, Kessler P, Schultze-Mosgau S, Wiltfang J, Neukam FW: Morbidity of harvesting of bone grafts from the iliac crest for preprosthetic augmentation procedures: a prospective study. Int J Oral Maxillofac Surg 33: 157-163, 2004
Nwoku AL, Al Atel A, Al Shlash S, Oluyadi B, Salwa S: Retrospective analysis of secondary alveolar cleft grafts using iliac or chin bone. J Craniofac Surg 16: 864-868, 2005
Panos G: Use of Flints method of cancellous bone autografts from the ilium (applied to maxillofacial surgery). Hell Stomatol Chron 25(3-4):137-45, 1981
Peeler J, Leiter J: Using digital photography to document rectus femoris flexibility: A reliability study of the modified Thomas test. Physiother Theory Pract. 2012 Oct 22. [Epub ahead of print]
Porchet F, Jacques B: Unusual complications at iliac crest bone graft donor site: experience with two cases. Neurosurgery 39: 856-859, 1996
Risser CJ: The classic iliac apophysis: An invaluable sign in the management of scoliosis. Clin Orthop Relat Res 468: 646-653, 2010
Russell JL, Block JE: Surgical harvesting from the ilium: point of view. Medical Hypotheses 55: 474-479, 2000
Sadove AM, Nelson CL, Eppley BL, Nguyen B: An evaluation of calvarial and iliac donor sites in alveolar cleft grafting. Cleft Palate J 27: 225-228, 1990
Sandor GK, Nish IA, Carmichael RP: Comparison of conventional surgery with motorized trephine in bone harvest from the anterior iliac crest. Oral Surg Oral Med Oral Pathol Oral Radiol Endod 95: 150-155, 2003
Schaaf H, Lendeckel S, Howaldt HP, Streckbein P: Donor site morbidity after bone harvesting from the anterior iliac crest. Oral Surg Oral Med Oral Pathol Oral Radiol Endod 109: 52-58, 2010
Testori T, Del Fabbio M, Weinstein R, Wallace S: Maxillary sinus surgery and alternatives in treatment. Quintessence Publishing London, p. 260, 2005
Weikel A, Habal MB: Meralgia paraesthetica: a complication of iliac bone procurement. Plast Reconstr Surg 60: 572-574, 1977
Zijderveld SA, ten Bruggenkate CM, van Den Bergh JP, Schulten EA: Fractures of the iliac crest after split-thickness bone grafting for preprosthetic surgery: report of 3 cases and review of the literature. J Oral Maxillofac Surg 62: 781-786, 2004
Sobotta Άτλαντας Ανατομικής του Ανθρώπου. Τόμος ΙΙ. Εκδόσεις Παρισιάνος, σ. 247-248, Αθήνα 1998

Διεύθυνση επικοινωνίας:
Νικόλαος Κολόμβος
Σιβιτανίδου 18
176 76, Καλλιθέα
Τηλ.: 0030 210 9595788
e-mail: ngcolon1@gmail.com

Address:
Nikolaos Kolomvos
18 Sivitanidou street
176 76 Kallithea
Tel.: 0030 210 9595788
e-mail: ngcolon1@gmail.com