Αναδόμηση της συγχειλίας μετά την εκτομή όγκων με την τεχνική Platz-Wepner. Περιγραφή περιπτώσεων

Νικόλαος ΚΕΧΑΓΙΑΣ[1], Ελένη ΜΠΟΥΡΛΙΔΟΥ[2], Πέτρος ΖΗΚΟΣ[3], Μαργαρίτα ΒΑΦΕΙΑΔΟΥ[3], Δόξα ΜΑΓΓΟΥΔΗ[4], *Νικόλαος ΛΑΖΑΡΙΔΗΣ[5]

Τμήμα Στοματικής & Γναθοπροσωπικής Χειρουργικής, Αντικαρκινικό Νοσοκομείο Θεσσαλονίκης Θεαγένειο.
**Κλινική Στοματικής & Γναθοπροσωπικής Χειρουργικής, Α.Π.Θ. Γ.Ν.Γ.Παπανικολάου.*

Lip commissure reconstruction after tumour resection with the use of the Platz-Wepner technique Report of cases

Nikos KECHAGIAS, Eleni BOURLIDOU, Petros ZIKOS, Margarita VAFIADOU, Doxa MAGOUDI, *Nikos LAZARIDES

Department of Oral & Maxillofacial Surgery, Theagenio Anticancer Hospital, Thesaloniki, Greece.
**Oral and Maxillofacial Surgery Clinic, Dental School, Aristotle University of Thessaloniki, G. Papanikolaou General Hospital, Thessaloniki, Greece.*

Κλινική εργασία
Clinical paper

ΠΕΡΙΛΗΨΗ: Οι κακοήθεις όγκοι, σπάνια εμφανίζονται στη συγχειλία.
Υλικό και μέθοδος. Στην παρούσα εργασία παρουσιάζεται η αναδόμηση της συγχειλίας μετά την εκτομή καρκίνου με την μέθοδο Platz-Wepner. Η τεχνική αυτή εφαρμόστηκε σε 4 περιπτώσεις στο τμήμα μας. Σύμφωνα με τη μέθοδο αυτή, η εκτομή του όγκου σχεδιάζεται κυκλικά σε ολικό πάχος των ιστών της συγχειλίας με επέκταση στην παρειά και με μερικού πάχους σφηνοειδή εκτομή των ιστών. Το έλλειμμα αναδομείται με προωθητικούς περιστροφικούς κρημνούς από τη γειτονική περιοχή της συγχειλίας- παρειάς.
Αποτελέσματα. Σε όλους τους ασθενείς έγινε πλήρης εκτομή του όγκου, με αισθητική και λειτουργική αποκατάσταση, τόσο άμεσα μετεγχειρητικά αλλά και κατά τον επανέλεγχο.
Συμπεράσματα. Η λειτουργία, η συμμετρία, η αισθητική και το επαρκές πλάτος διάνοιξης του στόματος, συνδυάζουν ένα ικανοποιητικό αποτέλεσμα αυτής της μεθόδου. Ο μικρός αριθμός των περιπτώσεων όμως περιορίζει για απόλυτη απόδοση συμπερασμάτων.

ΛΕΞΕΙΣ ΚΛΕΙΔΙΑ: Βλάβες συγχειλίας, αναδόμηση των χειλέων, τεχνική Platz-Wepner, περιορισμένος αριθμός περιπτώσεων.

[1]*ΣΓΠΧ, Επιμ. β΄. ΕΣΥ*
[2]*Ειδικευόμενη ΩΡΛ.*
[3]*Ειδικευόμενος ΣΓΠΧ*
[4]*ΣΓΠΧ, Δ/ντρια Κλινικής ΕΣΥ*
[5]*Καθηγητής ΣΓΠΧ, ΑΠΘ*

Παρελήφθη: 26/09/2012 - Έγινε δεκτή: 12/02/2013

SUMMARY: The lip commissure is a rare site for the development of malignant tumour lesions.
Material and Methods. This paper presents the resection of tumours in patients with commissure cancer and their rehabilitation using the Platz-Wepner technique. This technique has been used at our department in 4 cases. According to this method, tumour resection involves a circular incision in full thickness of the commissure tissues, expanding into the cheek region, with a wedge resection of the tissues in partial thickness. The deficit is reconstructed using promotional rotational flaps from the neighbouring region of the commissure-cheek.
Results. All patients underwent complete tumour resection, followed by aesthetic and functional reconstruction of their commissures, both immediately postoperatively and in the follow up period.
Conclusions. What defines a satisfactory result in this method are the function, symmetry, aesthetics and sufficient width of the mouth opening. However, the small number of cases presented here limits our ability to draw firm conclusions.

KEY WORDS: Lip commissure lesions, lip reconstruction, Platz-Wepner technique, limited number of cases.

Paper received: 26/09/2012 - Accepted: 12/02/2013

ΕΙΣΑΓΩΓΗ

Λαμβάνοντας υπόψη τον περιορισμένο αριθμό περιπτώσεων που παρουσιάζονται και αφορούν την προσβολή της συγχειλίας, ο Γναθοπροσωπικός χειρουργός δεν έχει πολλές επιλογές για την ανακατασκευή βλαβών αυτής της ανατομικής περιοχής, λόγω και του μικρού αριθμού των χειρουργικών τεχνικών που χρησιμοποιούνται. Οι κύριες μέθοδοι που έχουν εφαρμοσθεί και δημοσιευθεί μέχρι σήμερα είναι των: Fries (1962), Zisser (1975), Converse (1975), Brusati (1976), Platz-Wepner (1977) και Jackson (1985).

Η τεχνική Fries φαίνεται να είναι ο πρόδρομος της τεχνικής Zisser (Εικ. 1). Η πολυπλοκότητα των τομών και οι πολλαπλοί μικροί κρημνοί προδιαθέτουν για διασπάσεις και νεκρώσεις των ιστών (Fries, 1962).

Η τεχνική Converse, διεθνώς γνωστή ως «κάλυψη και κρημνός» (Εικ. 2), εφαρμόζεται συνήθως σε ηλικιωμένους ασθενείς με χαλαρούς ιστούς στις βλάβες της συγχειλίας και στο αντίστοιχο τμήμα του άνω και του κάτω χείλους. Κατ' αυτήν δημιουργείται ένας τροποποιημένος Abbé κρημνός ίσης διάστασης με τη βλάβη, αλλά στην αντίπλευρη περιοχή του άνω χείλους. Ο κρημνός μεταφέρεται στην άλλη πλευρά του άνω χείλους και περιστρέφεται κατά 90°. Μέχρι τη δεύτερη μετεγχειρητική εβδομάδα ο μίσχος του κρημνού διαιρείται και η συγχειλία διορθώνεται, με προώθηση του βλεννογόνου στη διάμεση επιφάνεια του κρημνού με τεχνική V-Y (Converse, 1975, Yamauchi και συν. 2005).

Η τεχνική Brusati (Εικ. 3), ενδείκνυται όταν η βλάβη της συγχειλίας είναι τετράγωνου ή ορθογώνιου σχήματος. Είναι σχεδιασμένη έτσι ώστε να γίνει προώθηση παρειακού κρημνού, με παράλληλη εκτομή δύο μεγάλων τριγώνων δέρματος στο επίπεδο της ρινοχειλικής αύλακας. Ο προωθητικός κρημνός έχει τέτοιο μήκος ώστε η βάση του να βρίσκεται πίσω από τη ρινοχειλική αύλακα και ανάλογο πάχος ώστε να αντισταθμιστεί η βλάβη. Στο ελεύθερο άκρο του κρημνού γίνεται μία εγκάρσια τομή ίση σε μήκος με τη εκτομή της συγχειλίας. Στη συνέχεια ο κρημνός συρράπτεται σε τρία στρώματα. Το ερυθρό κράσπεδο του χείλους θα δημιουργηθεί με

INTRODUCTION

Due to the limited number of cases of commissure lesions reported in the literature, the Maxillofacial Surgeon has a small range of techniques to choose from for the reconstruction of this anatomical region. The main methods that have so far been applied and published are those of: Fries (1962), Zisser (1975), Converse (1975), Brusati (1976), Platz-Wepner (1977) and Jackson (1985).

The Fries technique appears to be the predecessor of the Zisser technique (Fig. 1). Due to the complexity of the incisions and multiple small flaps involved, tissue raptures and necrosis are often (Fries, 1962).

The Converse technique, internationally known as the "over and out" flap technique (Fig. 2), is usually applied in elderly patients with loose tissues in the commissure and the respective portions of the upper and lower lip. This technique involves a modified Abbé flap that has the size of the lesion, on the opposite side of the upper lip. Following its dissection, the flap is transferred to the other side of the upper lip and rotated by 90°. Within the first two postoperative weeks the flap pedicle is divided and the commissure reconstructed, using the V-Y technique to advance the mucosa onto the flap's

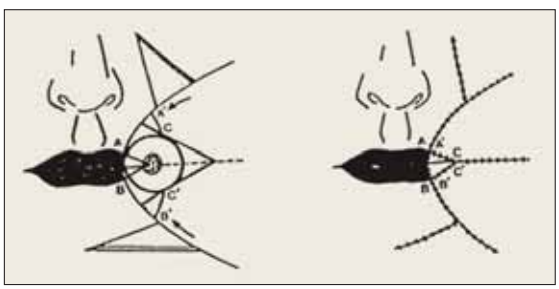

Εικ. 1: Τεχνική Fries (επανασχεδίαση από: Vorzug der Bernardschen Operation als Universalverfahren zur Rekonstruktion der Unterlippe nach Carcinomresektion. Rudolf Fries, Chirurgia plastica 20. IX. 1971, Volume 1, Issue 1, pp 45-52)

Fig. 1: The Fries technique (redesigned from: Vorzug der Bernardschen Operation als Universalverfahren zur Rekonstruktion der Unterlippe nach Carcinomresektion. Rudolf Fries, Chirurgia plastica 20. IX. 1971, Vol 1, Issue 1, pp 45-52)

Εικ. 2: Τεχνική Converse [επανασχεδίαση από: The "over and out" flap for restoration of the corner of the mouth. Converse JM. Plast Reconstr Surg. 56(5):575-8, 1975]

Fig. 2: The Converse technique [redesigned from: The "over and out" flap for restoration of the corner of the mouth. Converse JM. Plast Reconstr Surg. 56(5):575-8, 1975]

την προώθηση του ενδοστοματικού βλεννογόνου (Brussati, 1975).

Ο Jackson το 1985 χρησιμοποίησε δύο ζεύγη ρομβοειδών κρημνών για την ανασύσταση της συγχειλίας (Εικ. 4). Σύμφωνα με τη μέθοδο αυτή, οι αλλοιώσεις στη συγχειλία μπορούν να χειρουργηθούν με τρόπο ώστε να δημιουργηθεί ένα ρομβοειδές έλλειμμα στο άνω και ένα στο κάτω χείλος. Στη συνέχεια οι παράλληλοι μεταξύ τους ρομβοειδείς κρημνοί προωθούνται και το έλλειμμα προσαρμόζεται σε ένα ρομβοειδές σχήμα όπου πλαγίως έχει ανώτερες και κατώτερες βάσεις. Οι ρομβοειδείς κρημνοί έχουν σχεδιαστεί για εξωστοματική αποκατάσταση. Χρησιμοποιείται βλεννογόνος του στόματος ή της γλώσσας για την ανακατασκευή του ερυθρού κρασπέδου. Θεωρείται απαραίτητη η προσεκτική συρραφή των κρημνών, έτσι ώστε να παρέχουν την καλύτερη δυνατή θέση τους στην συγχειλία. Τα ελλείμματα των χειλέων και της παρειάς συγκλείνονται μετά από τη σύγκλιση της συγχειλίας (Jackson, 1985, Rifaat, 2011).

Η τεχνική Zisser (Εικ. 5) περιγράφεται ως ένα αφαιρούμενο σχήμα ημισελήνου που περιλαμβάνει βλάβες από τη συγχειλία του στόματος. Χρησιμοποιεί δέρμα τριγωνικού σχήματος από την παρειά για να αντικαταστήσει την έλλειψη της συγχειλίας και η θέση της νέας συγχειλίας ορίζεται εκεί που αντιστοιχεί η τοποθέτηση. Το ερυθρό κράσπεδο έχει ανακατασκευαστεί με χρήση βλεννογόνου της παρειάς ή της γλώσσας (Zisser, 1975).

Τεχνική Platz-Wepner (Εικ. 6): Οι βλάβες στη συγχειλία αφαιρούνται σε κυκλικό σχήμα με μία σφηνοειδή επέκταση παρειακά στην προέκταση της διαμέτρου του κύκλου. Ακολουθεί η εκτομή δύο μικρών τριγώνων δέρματος με μία κοινή πλευρά στην περιφέρεια του κύκλου,

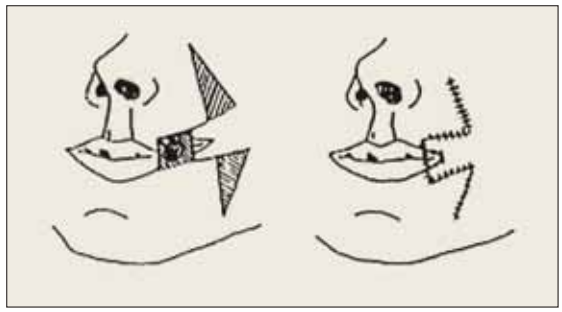

Εικ. 3: Τεχνική Brusati (επανασχεδίαση από: Reparation de la commissure des lévres par glissement d' un lambeau jugal d' avancement. Brussati R. Ann Chir Plast. 1976 21,3: 211-213)
Fig. 3: The Brusati technique (redesigned from: Reparation de la commissure des lévres par glissement d' un lambeau jugal d' avancement. Brussati R. Ann Chir Plast. 1976 21,3: 211-213)

medial surface (Converse 1975, Yamauchi et al. 2005). The Brusati technique (Fig. 3) is most appropriate when the lesion is square or rectangular in shape. It involves the advancement of a buccal flap with a simultaneous dissection of two large triangular patches of skin at the level of the nasolabial fold line. The advancement flap is long enough for its base to be behind the nasolabial fold line and wide enough to cover the lesion area. A lateral incision is made in the flap's free end, having the same length as the commissure's resection. The flap is then sutured in thee layers. The red vermillion is recreated by advancing the intraoral mucosa (Brussati, 1975).

In 1985, Jackson used two pairs of rhomboid flaps in commissure reconstruction (Fig. 4). According to this method, commissure lesions can be excised in a way that a rhomboid defect is created on the upper lip and a second on the lower. The two parallel rhomboid flaps

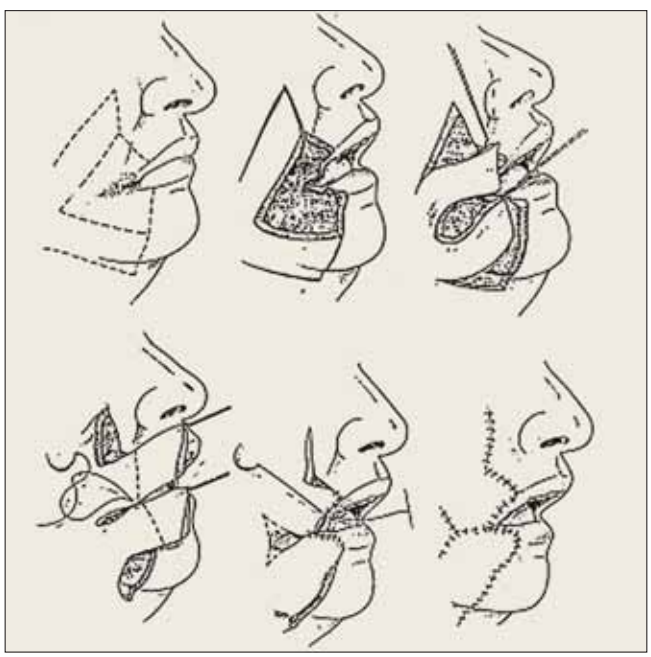

Εικ. 4: Τεχνική Jackson (επανασχεδίαση από: Local Flaps in head and neck reconstruction. Jackson IT. St Louis, MO, Mosby, 1985, pp399-410)
Fig. 4: The Jackson technique (redesigned from: Local Flaps in head and neck reconstruction. Jackson IT. St Louis, MO, Mosby, 1985, pp399-410)

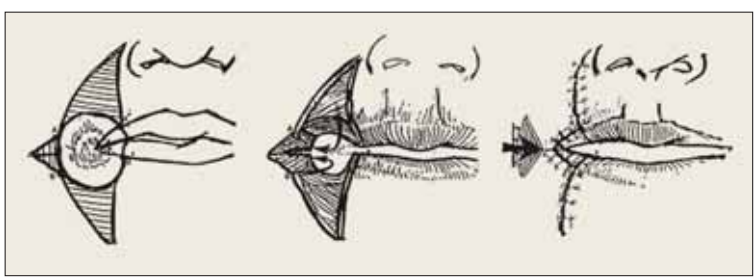

Εικ. 5: Τεχνική Zisser [επανασχεδίαση από: A contribution to the primary reconstruction of the upper lip and labial commissure following tumour excision. Zisser G. J Maxillofac Surg. 3(4):211-7, 1975]
Fig. 5: The Zisser technique [redesigned from: A contribution to the primary reconstruction of the upper lip and labial commissure following tumour excision. Zisser G. J Maxillofac Surg. 3(4):211-7, 1975]

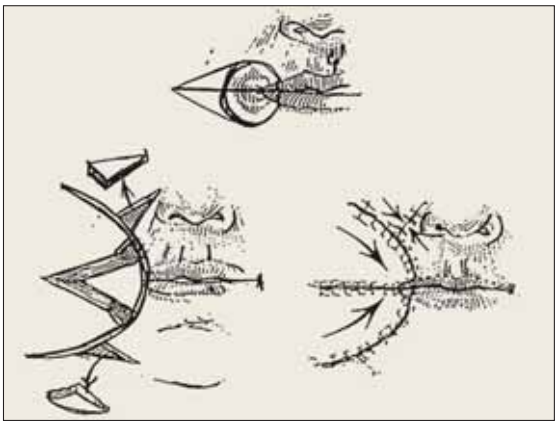

Εικ. 6: Τεχνική Platz-Wepner (επανασχεδίαση από: Current Therapy in Plastic Surgery. JG.McCarthy, RD Galiano, SG Boutros. 2006 ISBN 0-7216-0000-X)
Fig. 6: The Platz-Wepner technique (redesigned from: Current Therapy in Plastic Surgery. J.G.McCarthy, R.D. Galiano, S.G. Boutros. 2006 ISBN 0-7216-0000-X)

ή το εξωτερικό οριζόντιο όριο της συνέχειας της γραμμής της συγχειλίας, ίδιου μήκους όπως εκείνη της συγχειλίας. Στη συνέχεια αφαιρούνται δύο μεγαλύτερα τρίγωνα δέρματος σχεδιασμένα, ένα στην περιοχή της ρινοχειλικής αύλακας και ένα στην γενειοχειλική αύλακα, τα οποία επίσης έχουν βάση στην κυκλική τομή. Η τελευταία έχει μεγαλύτερη ακτίνα από τη βλάβη, αλλά εφάπτεται με την περιοχή της συγχειλίας. Επιπλέον η δημιουργία των τριγώνων αυτών λειτουργεί απελευθερωτικά, χωρίς τάσεις των κρημνών στην περιοχή του ελλείμματος, όταν τα χείλη είναι σε χαλαρή θέση. Στην τεχνική αυτή υπάρχουν δύο και όχι ένας προωθητικός -περιστροφικός κρημνός (Platz & Wepner, 1977).
Σκοπός της εργασίας αυτής είναι να παρουσιαστεί το αποτέλεσμα της αντιμετώπισης ασθενών με καρκίνο της συγχειλίας, μετά από εφαρμογή της τεχνικής Platz-Wepner.

ΥΛΙΚΟ & ΜΕΘΟΔΟΣ

Ασθενείς με καρκίνο της συγχειλίας αντιμετωπίστηκαν με εκτομή και πλαστική αποκατάσταση με την τεχνική Platz-Wepner όπως έχει ήδη περιγραφεί (Εικ. 7,8,9,10).

are then advanced and the defect is shaped into a rhombus with upper and lower bases on its sides. These rhomboid flaps have been designed for extraoral reconstruction. Oral or lingual mucosa is used to reconstruct the vermillion border. In order for the flaps' position to be the best possible for the commissure, careful suturing is essential. Lip and cheek defects are sutured after closing the commissure (Jackson, 1985, Rifaat 2011).
The Zisser technique (Fig. 5) involves the removal of a crescent that includes the oral commissure lesions. A triangular patch of skin from the cheek is used to reconstruct the commissure defect, and the position of the new commissure is determined by this placement. The vermillion is reconstructed using buccal or lingual mucosa (Zisser, 1975).
The Platz-Wepner technique (Fig. 6): The removal of commissure lesion is circular, with a wedge resection of the tissues in extension of the circle's diameter. Two small triangular patches of skin are then removed, adjacent to the circle's periphery or the external horizontal border of the commissure's extended line; they have the same length as the commissure. Two larger patches of skin are then removed, one from the area of the nasolabial fold line and the other from the area of the chin-labial fold line, which are also adjacent to the circular incision. The radius of the latter is larger than that of the lesion, it is however adjacent to the commissure area. The creation of these flaps prevents tensions in the area of the defect, when the lips are in relaxed position. In this technique there are two advancement-rotation flaps, instead of just one (Platz and Wepner, 1977).
The aim of this paper is to present the results of the Platz-Wepner method in the treatment of patients with commissure cancer.

MATERIAL & METHOD

A number of commissure cancer patients underwent tumour excision and plastic reconstruction with the use of the Platz-Wepner technique, as described above (Fig. 7,8,9,10).

Εικ. 7: Τεχνική Platz-Wepner, σχεδιασμός
Fig. 7: The Platz-Wepner technique, designing

Εικ. 8: Τεχνική Platz-Wepner, εκτομή βλάβης
Fig. 8: The Platz-Wepner technique, lesion excision

Εικ. 9: Τεχνική Platz-Wepner, τομές και παρασκευή κρημνών
Fig. 9: The Platz-Wepner technique, flap incision and dissection

Εικ. 10: Τεχνική Platz-Wepner, συρραφή κρημνών
Fig. 10: The Platz-Wepner technique, flap suturing

Εικ. 11: Περίπτωση 1 προεγχειρητικά
Fig. 11: Case 1 preoperatively

Εικ. 12: Περίπτωση 1 μετεγχειρητικά
Fig. 12: Case 1 postoperatively

Εικ. 13: Περίπτωση 2 προεγχειρητικά
Fig. 13: Case 2 preoperatively

Εικ. 14: Περίπτωση 2 μετεγχειρητικά
Fig. 14: Case 2 postoperatively

Κατά τη διάρκεια των επεμβάσεων έγιναν ταχείες βιοψίες σε όλες τις περιπτώσεις, που έδειξαν υγιή όρια εκτομής. Τα ράμματα αφαιρέθηκαν μετά από 10 ημέρες, κατά τις οποίες η σίτιση γινόταν με ρινογαστρικό σωλήνα (Levin) και οι ασθενείς υπόκεινται σε τακτικό επανέλεγχο σύμφωνα με το πρωτόκολλο της κλινικής μας. Το πρωτόκολλο στους ασθενείς με καρκίνο από πλακώδες επιθήλιο είναι τον πρώτο χρόνο κάθε μήνα, τον δεύτερο χρόνο κάθε δύο μήνες, τον τρίτο χρόνο κάθε 3 με 4 μήνες, τον τέταρτο χρόνο κάθε έξι μήνες και από τον πέμπτο χρόνο κάθε έτος. Ο ελάχιστος χρόνος παρακολούθησης είναι απαρέγκλιτα 5 χρόνια.

Περίπτωση 1

Άνδρας 64 ετών, αγρότης, με ελκώδη βλάβη της συγχειλίας δεξιά, με χαρακτηριστικά λευκοπλακίας, διαμέτρου 3,1x2,0cm, σύστασης σκληροελαστικής με ίνωση και έλκος (Εικ. 11), εξετάστηκε στο εξωτερικά ιατρείο του τμήματος. Ο ασθενής ανέφερε πως ενώ είχε τη βλάβη για δέκα χρόνια, δεν είχε προβεί σε οποιαδήποτε θεραπεία λόγω του μικρού μεγέθους της. Το τελευταίο έτος, η βλάβη μεγάλωσε με επέκτασή της στο στοματικό βλεννογόνο. Μετά από βιοψία που έδειξε πλακώδες καρκίνωμα μέσης διαφοροποίησης, ο ασθενής υποβλήθηκε σε αξονική τομογραφία σπλαχνικού κρανίου και τραχήλου. Η σταδιοποίηση ήταν T3N0M0. Ο ασθενής υποβλήθηκε σε χειρουργική εκτομή του όγκου και αναδόμηση της περιοχής με την τεχνική Platz-Wepner (Εικ. 12).

Περίπτωση 2

Γυναίκα 74 ετών, εξετάστηκε για βλάβη στη συγχειλία αριστερά, με χαρακτηριστικά λευκοπλακίας, με έλκος και σκληροελαστική σύσταση, διαμέτρου 1.3x2,0cm (Εικ. 13). Η βλάβη εμφανίστηκε για πρώτη φορά πριν από 3 χρόνια και ενδοστοματικά επεκτάθηκε στον παρειακό βλεννογόνο της φατνιακής απόφυσης της άνω γνάθου με διάμετρο 1,0x2,0cm. Αξονική τομογραφία σπλαγχνικού κρανίου και τραχήλου διεξήχθη μετά από βιοψία που αποκάλυψε καλής διαφοροποίησης πλακώδες καρκίνωμα. Η σταδιοποίηση ήταν T3N0M0. Η ασθενής αντιμετωπίστηκε από την ΩΡΛ κλινική και παραπέμφθηκε στην κλινική μας για εκτομή

During the surgical operations, quick biopsies were taken in all cases, indicating clear excision margins. The stitches were removed in 10 days, during which the patients were fed through Levin nasogastric tube; patients undergo regular follow-up examinations, in accordance with our clinic's protocol. In patients with squamous cell carcinoma, the protocol requires follow-ups once every month in the first year, once every two months in the second year, once every three or four months in the third year, once every six months in the fourth year, and once annually after the fifth year. Minimum follow-up period is strictly 5 years.

Case 1

A 64-year-old farmer was examined at the outpatient clinic of our department due to an ulcerous lesion in the right commissure, which displayed aspects of leukoplakia, was 3.1 x 2.0 cm in diameter and scleroelastic in composition, with fibrosis and ulceration (Fig. 11). The patient reported that, even though he had had the lesion for ten years, he had never sought any treatment due to its small size. During the last year, the lesion had grown, expanding into the oral mucosa. The initial biopsy, which indicated a moderately differentiated squamous cell carcinoma, was followed by head and neck CT scanning. The patient's stage was T3N0M0. The tumour was surgically resected and the area reconstructed using the Platz-Wepner technique (Fig. 12).

Case 2

A 74-year-old woman was examined due to a lesion in the right commissure, which displayed aspects of leukoplakia, was scleroelastic in composition, 3.1 x 2.0 cm in diameter and ulcerated (Fig. 13). The lesion had first been observed 3 years earlier, and had ever since expanded into the buccal mucosa of the maxillary alveolar process, reaching a diameter of 1.0 x 2.0cm. Head and neck CT scanning carried out after the biopsy, revealed a well-differentiated squamous cell carcinoma. The patient's stage was T3N0M0. She was treated at the Otorhinolaryngology Clinic (ENT) and referred to us for the resection and restoration of the commissure.

Εικ. 15: Περίπτωση 3 προεγχειρητικά
Fig. 15: Case 3 preoperatively

Εικ. 16: Περίπτωση 3 μετεγχειρητικά
Fig. 16: Case 3 postoperatively

Εικ. 17: Περίπτωση 4 προεγχειρητικά
Fig. 17: Case 4 preoperatively

Εικ. 18: Περίπτωση 4 μετεγχειρητικά
Fig. 18: Case 4 postoperatively

και πλαστική αποκατάσταση της βλάβης στην συγχειλία. Η θεραπεία από την κλινική μας αφορούσε πλαστική αποκατάστασης της συγχειλίας με την τεχνική Platz-Wepner και από την κλινική ΩΡΛ εκλεκτικό λεμφαδενικό καθαρισμό του τραχήλου αριστερά (Εικ. 14).

Περίπτωση 3

Γυναίκα 58 ετών, παραπέμφθηκε από την Κλινική ΩΡΛ με βλάβη της συγχειλίας δεξιά, η οποία είχε τα χαρακτηριστικά έντονης λευκοπλακίας με ρυπαρό έλκος, με διάμετρο 3.2 x 2.4cm και σύστασης σκληροελαστικής. Μετά από βιοψία που αποκάλυψε πλακώδες καρκίνωμα καλής διαφοροποίησης, έγινε αξονική τομογραφία και η σταδιοποίηση ήταν T3N1M0 λόγω και θετικών λεμφαδένων στον τράχηλο. Η συγχειλία ανακατασκευάστηκε με την τεχνική Platz-Wepner ενώ έγινε και εκλεκτικός λεμφαδενικός καθαρισμός δεξιά (Εικ. 15, 16).

Περίπτωση 4

Γυναίκα 77 ετών, η οποία υποβαλλόταν σε τακτικό επανέλεγχο στο τμήμα μας λόγω εκτεταμένης λευκοπλακίας σε όλη τη στοματική κοιλότητα, παρουσίασε επέκταση της βλάβης εξωστοματικά επί της συγχειλίας αριστερά, με υψηλό ρυθμό ανάπτυξης και επέκτασης (Εικ. 17). Αξιοσημείωτο είναι ότι η ασθενής είχε υποβληθεί σε πολλές εκτομές λευκοπλασιακών αλλοιώσεων ενδοστοματικά, αλλά και διαφόρων βασικοκυτταρικών καρκινωμάτων στο πρόσωπό της στην ίδια πλευρά εμφάνισης του όγκου. Ακολούθησαν υπερηχογράφημα και αξονική τομογραφία τραχήλου, τα οποία ήταν αρνητικά για λεμφαδένες μετά από βιοψία όπου έδειξε πλακώδες καρκίνωμα μέσης διαφοροποίησης. Η σταδιοποίηση ήταν T3N0M0. Η εκτομή του όγκου σχεδιάστηκε με την τεχνική Platz-Wepner (Εικ. 18). Ένα μήνα μετά από την επέμβαση, η ασθενής παρουσίασε υπογνάθια λεμφαδενική διόγκωση και ακολούθησε ομόπλευρα εκλεκτικός τραχηλικός λεμφαδενικός καθαρισμός.

ΑΠΟΤΕΛΕΣΜΑΤΑ

Από τους ασθενείς που αντιμετωπίστηκαν στην κλινική μας με πλακώδες καρκίνωμα (SCC) της συγχειλίας,

Treatment at our clinic involved the plastic reconstruction of the commissure using the Platz-Wepner technique, while treatment at the ENT Clinic involved selective cervical lymph node dissection on the right side (Fig. 14).

Case 3

A 58-year-old woman was referred to us by the ENT Clinic with a lesion in the right commissure, which displayed aspects of severe leukoplakia and dirty ulceration, was 3.1 x 2.0 cm in diameter and scleroelastic in composition. The initial biopsy, which revealed a well-differentiated squamous cell carcinoma, was followed by CT scanning. The patent's stage was T3N1M0 due to positive lymph nodes in the cervical area. The commissure was reconstructed using the Platz-Wepner technique, while selective lymph node dissection was also performed on the left side (Fig. 15, 16).

Case 4

A 77-year-old woman was under regular follow-up at out department, due to extensive leukoplakia in the entire oral cavity, when her lesion began to expand extraorally onto the left commissure, at a high development and expansion rate (Fig. 17). In the past the patient had undergone multiple excisions of intraoral leukoplastic lesions and various basal cell carcinomas from her face, which had developed on the same side as the tumour. The initial biopsy revealed a moderately differentiated squamous cell carcinoma, while the subsequent neck ultrasound and CT scan were negative for lymph nodes. The patient's stage was T3N0M0. Tumour resection was designed and carried out using the Platz-Wepner technique (Fig. 18). One month postoperatively, the patient developed submandibular lymph node swelling, and ispilateral selective cervical lymph node dissection was carried out.

RESULTS

The patients with commissure squamous cell carcinoma (SCC) who were treated at our clinic, had suffered

παρατηρήθηκε η επέκταση του καρκινώματος προς το στοματικό βλεννογόνο καθώς και το αντίστροφο, άλλοτε σε μικρό και άλλοτε σε μεγάλο βαθμό. Αυτό αποτελεί σημείο προσοχής που αφορά τον έλεγχο της αρχικής εντόπισης και της επέκτασης του καρκινώματος. Από τις περιπτώσεις που αντιμετωπίσαμε, σε έναν ασθενή υπήρχε έντονη λευκοπλακία σε όλη τη στοματική κοιλότητα, στην οποία γινόταν επανέλεγχος και βιοψίες. Τα αποτελέσματα από τις ιστολογικές εξετάσεις έδειχναν υπερκερατωσιακές βλάβες.

Δύο ασθενείς δεν είχαν θετικούς λεμφαδένες στον τράχηλο κλινικά και απεικονιστικά, ενώ στους άλλους δύο υπήρχαν θετικοί λεμφαδένες και έγινε εκλεκτικός λεμφαδενικός καθαρισμός του τραχήλου.

Διεγχειρητικά η τεχνική Platz-Wepner και στους 4 ασθενείς εφαρμόστηκε χωρίς καμία σχεδόν παρέκκλιση. Η τεχνική έχει μικρό χειρουργικό χρόνο, αλλά αυτός αυξάνεται αν υπάρχει λεμφαδενικός καθαρισμός. Οι ιστοί παρουσιάζουν καλή προώθηση και συρραφή κατά την παρασκευή τους με μικρή αύξηση της δυσκολίας όταν προηγείται σύστοιχος λεμφαδενικός καθαρισμός. Σε όλους τους ασθενείς τοποθετήθηκε ρινογαστρικός καθετήρας σίτισης για 7 με 10 ημέρες, για την αποφυγή ενδοστοματικής διάσπασης της συρραφής. Μετεγχειρητικά οι 3 ασθενείς δεν εμφάνισαν διασπάσεις του τραύματος, ενώ ο τέταρτος παρουσίασε μικρή διάσπαση λόγω της τάσης από τον ομόπλευρο λεμφαδενικό καθαρισμό και η επούλωση έγινε κατά β΄ σκοπό. Σε όλους αρχικά υπήρχε δυσλειτουργία στην συγκράτηση της τροφής στην αναδομημένη συγχειλία, αλλά σε λιγότερο από 10 ημέρες το πρόβλημα ξεπεράστηκε. Η συμμετρία στις συγχειλίες ήταν πολύ ικανοποιητική σε όλο το χρονικό διάστημα του επανελέγχου, καθώς και η ποιότητα των γειτονικών ιστών αναδόμησης και στους 4 ασθενείς. Η αισθητική αρχικά τον πρώτο μήνα δεν ήταν πλήρως αποδεκτή από όλους τους ασθενείς. Μετά την αφαίρεση των ραμμάτων και καθώς χρονικά η επούλωση και η λειτουργικότητα των ιστών αποκαθίστατο, η αισθητική της περιοχής έγινε αποδεκτή από όλους τους ασθενείς, χωρίς ενόχληση από την δημιουργία ουλών και παράπονα. Κατά την άποψή μας, μόνο σε μία ασθενή η αισθητική μειονεκτούσε λόγω των πολλαπλών προηγούμενων επεμβάσεων στην περιοχή του προσώπου. Σε κανένα από τους ασθενείς δεν παρατηρήθηκε υποτροπή. Σε κάθε επανέλεγχο γινόταν αξιολόγηση σε όλες τις παραμέτρους που αναφέρθηκαν παραπάνω.

ΣΥΖΗΤΗΣΗ

Η μέθοδος Platz-Wepner επιλέχθηκε για να συγκριθούν τα αποτελέσματά της, σε σχέση με άλλες τεχνικές που εφαρμόστηκαν στην ίδια Κλινική παλαιότερα και τα αποτελέσματά τους μας προβλημάτιζαν. Η εφαρμογή άλλων τεχνικών αποκατάστασης στην συγ-

an expansion of their carcinomas from the commissure into the oral mucosa or vice versa, to a greater or lesser extent. This observation is important for the assessment of the carcinoma's primary site and expansion. In one of the cases treated, the patient had severe leukoplakia in her entire oral cavity and was under follow-up at that time, due to excised leukoplakias, whose histological examination had diagnosed hyperkeratinized lesions.

In two of the patients, the clinical and imaging studies indicated no positive lymph nodes in the neck. In the other two patients, positive lymph nodes were identified, and thus selective cervical lymph node dissection was carried out.

Intraoperatively, the Platz-Wepner technique was applied in all 4 patients, with almost no deviations from the technique's main design. The Platz-Wepner technique requires short surgical time, which however increases if lymph node dissection is involved. During their resection, advancement and suturing of the tissues is rather easy, with a slight increase in difficulty when preceded by ipsilateral lymph node dissection.

All patients were fed through nasogastric tube for 7 to 10 days, in order to prevent any intraoral rupture of the suturing. Postoperatively, no wound rupture was observed in 3 of the patients, while the fourth patient displayed limited rupture due to tension arising from the ipsilateral lymph node dissection, and healing occurred by secondary intention.

Initially, all patients had dysfunctional food retention in the reconstructed commissure, the problem however was overcome within less that 10 days. In all four patients, commissure symmetry and the quality of the adjacent reconstruction tissues were very satisfactory throughout the follow-up period. In the first month, the aesthetic outcome was not fully acceptable to all patients. Following the removal of stitches, and as the healing and functionality of the tissues improved, the aesthetic outcome was finally acceptable by all patients, without any discomfort or complaints about the scarring. In our opinion, the aesthetic result was not completely satisfying in only one patient, due to the multiple operations that she had previously undergone in this area of the face. None of the patients relapsed. The parameters mentioned above were evaluated in all follow-up examinations.

DISCUSSION

The Platz-Wepner technique was selected in order to compare its results to those of other techniques that had previously been used at our clinic with questionable outcomes. The use of other reconstruction techniques in the commissure area over a 17-year period (e.g. the Jackson technique) was the incentive for the selection of

χειλία όπως η τεχνική Jackson, σε μεγάλο αριθμό ασθενών στην κλινική μας μέσα σε ένα διάστημα 17 ετών, αποτελεί κίνητρο να επιλέξουμε και μια άλλη τεχνική συγκρίνοντας παράγοντες όπως η ικανοποιητική εκτομή του όγκου, η αισθητική και η λειτουργική αποκατάσταση, η διάρκεια και ευκολία εφαρμογής της τεχνικής, η διάρκεια νοσηλείας και η υποτροπή. Βλάβες της περιοχής της συγχειλίας οποιασδήποτε αιτιολογίας (εγκαύματα, τραύματα, όγκοι) έχουν δυσκολία στην ανακατασκευή τους, ενώ το αισθητικό και το λειτουργικό αποτέλεσμα της αναδόμησης είναι ικανοποιητικό στις περισσότερες περιπτώσεις (Jackson, 1985, Richard και Staley 1994, Ziccardi και συν. 1994). Η συγχειλία της άλλης πλευράς της βλάβης, αποτελεί σημείο σύγκρισης με την ανακατασκευασμένη η οποία έχει δυστυχώς κάποιο βαθμό ασυμμετρίας και είναι προβλέψιμη (Johns και συν. 1998, Closmann και συν. 2006). Στην τεχνική Platz-Wepner η ασυμμετρία μεταξύ των συγχειλιών είναι πολύ μικρή έως μηδαμινή και έτσι δεν είναι άμεσα αντιληπτή. Επιπλέον, η έλλειψη μυϊκής αναδόμησης έχει ως αποτέλεσμα την πιθανή εκροή σιέλου, τη μειωμένη ευαισθησία και την πιθανή εξέλκωση στην ανακατασκευασμένη περιοχή (Jackson 1985, Naasan και Quaba 1990, Stefanovic και συν. 1992, Demir και συν. 2001, Ewart και συν. 2005, Robotti και συν. 2010). Με την αναπέταση των κρημνών στην τεχνική Platz-Wepner, το μυϊκό υπόστρωμα της συγχειλίας είναι άμεσα ορατό για την παρασκευή και καλή συρραφή του, με αποτέλεσμα την καλύτερη λειτουργία του μετεγχειρητικά σε μικρό χρονικό διάστημα χωρίς διασπάσεις του τραύματος.

Προκειμένου να εκτιμηθεί η εν λόγω χειρουργική τεχνική ως προς το αισθητικό και λειτουργικό αποτέλεσμα θέσαμε τα ακόλουθα κριτήρια και απαιτήσεις:

1. Αποκατάσταση του ελλείμματος με ιστούς που μοιάζουν με τα χείλη σε πάχος, χρώμα, ελαστικότητα και παρουσία ή όχι τριχών (καθώς και την ανάπτυξή τους). Η αναδόμηση της περιοχής πρέπει να αποτελείται από το δέρμα, τους μυς και το βλεννογόνο έτσι ώστε να παρέχουν λειτουργική κινητικότητα, φυσιολογική ομιλία, αναμόρφωση του ερυθρού κρασπέδου και την εκ νέου λειτουργία και ευαισθησία.
2. Δημιουργία επαρκούς πλάτους του χείλους, ώστε να επιτευχθεί ευρεία διάνοιξη του στόματος για τη διατροφή και τη σταθεροποίηση της οδοντοστοιχίας.
3. Επαρκές ομοιόμορφο ύψος του χείλους, προκειμένου να επιτυγχάνεται πλήρης σύγκλειση των χειλέων.
4. Σχηματισμός προστομίου.
5. Συμμετρικό άνοιγμα του στόματος.
6. Όσον το δυνατόν λιγότερες μετεγχειρητικές ουλές.

Αποτελέσματα που να ανταποκρίνονται σε μεγάλο ποσοστό στις παραπάνω απαιτήσεις, επιτυγχάνονται με χρήση ιστών της άμεσης γειτονίας του ελλείμματος (Argamaso 1957, Jackson 1985, Satoshi και συν. 2001). Η τεχνική Platz-Wepner συμβάλει στην πλαστική απο-

another method to compare results for parameters such as the tumour's satisfactory dissection, the aesthetic and functional rehabilitation, the duration and easy use of the technique, hospitalisation and relapse. Lesions of any aetiology in the commissure area (burnings, injuries, tumours) are difficult to reconstruct, while the aesthetic and functional outcome is satisfactory in most cases (Jackson, 1985, Richard and Staley 1994, Ziccardi et al. 1994). The commissure opposite to the lesion is a point of comparison for the reconstructed one, in which however some degree of asymmetry should be expected (Johns et al. 1998, James et al. 2006). In the Platz-Wepner technique, asymmetry between the two commissures is very small to negligible, and thus not directly observable. Moreover, the absence of muscle rehabilitation may result in saliva overflow, limited sensitivity and potential ulceration in the reconstructed area (Jackson 1985, Naasan and Quaba 1990, Stefanovic et al. 1992, Demir et al. 2001, Ewart et al. 2005, Robotti et al. 2010). With the elevation of the flaps in the Platz-Wepner technique, the muscular background of the commissure becomes clearly visible and can be dissected and sutured well, resulting in better post-operative functionality within a short period of time without any wound ruptures.

In order to assess the reconstructive technique aesthetically and functionally the following criteria and requirements were posed:

1. The reconstruction of the defect with tissues resembling the lips in terms of fullness, color, flexibility and presence or absence of hair (as well as its growth). The reconstruction of the area must involve the skin, muscles and mucosa in order to achieve functional mobility, normal speech, reconstruction of the vermillion border and renewed functionality and sensitivity of the area.
2. The construction of a lip which is broad enough to achieve wide mouth opening for eating and stabilizing the denture.
3. A lip that is high and even enough to achieve complete lip closure.
4. The creation of the mouth vestibule.
5. A symmetric mouth opening.
6. The least possible postoperative scarring.

The above requirements can be largely met by using tissues from the defect's immediately adjacent areas (Argamaso 1957, Jackson 1985, Satoshi et al. 2001). The Platz-Wepner technique contributes to the plastic restoration of the aesthetics and functionality of the commissure after tumour resection; it is easy to implement and short in terms of surgical time; it has a good postoperative course and provides a satisfactory final outcome in terms of parameters such as symmetry, scarring, texture and color of the reconstruction tissue, mouth opening and relapse.

κατάσταση και λειτουργία της συγχειλίας μετά την εκτομή του όγκου, έχει ευκολία εφαρμογής, μικρή χρονική διάρκεια επέμβασης, καλή πορεία κατά την νοσηλεία και ικανοποιητικό τελικό αποτέλεσμα σε όλες τις παραμέτρους όπως συμμετρία, ύπαρξη ουλών, υφή και χρώμα των ιστών αναδόμησης, διάνοιξη στόματος, υποτροπή. Οι προαναφερθείσες απαιτήσεις έχουν τεθεί και με άλλες τεχνικές που εφαρμόσαμε στην κλινική μας σε αποκατάσταση της συγχειλίας με καρκίνο. Το κίνητρο να δούμε σε αυτές τις απαιτήσεις αν τα αποτελέσματα είναι καλύτερα, ήταν ο κύριος λόγος επιλογής της τεχνικής Platz-Wepner. Επίσης η αδυναμία εφαρμογής στο νοσοκομείο μας ελεύθερων αγγειούμενων κρημνών, που προτιμούνται από πολλούς ογκοχειρουργούς, ήταν ένας ακόμη λόγος επιλογής της εν λόγω παλαιάς κατά κάποιους τεχνικής (Giuliamontegui και Campbell 1987, Naasan και Quaba 1990, Wei και συν. 2001, Valentini και συν. 2008).

ΣΥΜΠΕΡΑΣΜΑΤΑ

Η μέθοδος που επιλέξαμε περιγράφεται στη βιβλιογραφία και η εμπειρία από τον αριθμό των περιπτώσεων που παρουσιάζονται διεθνώς είναι μικρή. Το αποτέλεσμα όμως σύμφωνα με τη γενική κατάσταση των ασθενών ήταν ικανοποιητικό, καθώς εκπληρώνει στο έπακρο τις απαιτήσεις που καθορίσαμε. Πιστεύουμε ότι οι άλλες μέθοδοι που περιγράφονται έχουν και αυτές σε κάποιο βαθμό τα πλεονεκτήματά τους, αλλά ο αριθμός των ασθενών που εμφανίζουν τέτοιες αλλοιώσεις, όπως είναι ο καρκίνος της συγχειλίας, είναι μικρός σε κέντρα αντιμετώπισής τους και έτσι δεν μπορεί να επιτευχθεί μέγιστη εμπειρία για να εξαχθούν σταθερά συμπεράσματα.

Ευχαριστία
Ιδιαίτερες ευχαριστίες στον Καθηγητή ΣΓΠΧ κο Νικόλαο Λαζαρίδη που πρωτοέδειξε την τεχνική Platz-Wepner και ώθησε τους νεότερους χειρουργούς στην εφαρμογή της ως τρόπο αποκατάστασης των συγκεκριμένων βλαβών.

The above mentioned requirements have also been assessed in other techniques that had previously been used at our clinic in commissure reconstruction after tumour resection. The main incentive behind the selection of the Platz-Wepner technique was to see whether its results are better for these requirements. Moreover, the fact that our hospital does not provide the option of free vascularised flaps, which are preferred by many oncological surgeons, was a second reason for the selection of this technique, which is considered by some to be old-fashioned (Giuliamontegui and Campbell 1987, Naasan and Quaba 1990, Wei et al. 2001, Valentini et al. 2008).

CONCLUSIONS

The selected method is described in the literature, however experience of its use and the number of cases reported internationally are limited. Based on the general condition of our patients, the final result achieved by this technique was satisfactory, as it fully met our predetermined requirements. In our opinion, the other methods presented above do have certain advantages, however the number of patients presenting to treatment centres with lesions such as commissure cancer is very small, and thus it not possible to master their use or draw firm conclusions about their results.

Acknowledgement
We would like to thank Mr Nikolaos Lazaridis, Professor of Oral and Maxillofacial Surgery, who first showed the Platz-Wepner technique to younger surgeons and encouraged them to use it in the reconstruction of this type of lesions.

ΒΙΒΛΙΟΓΡΑΦΙΑ/REFERENCES

Argamaso RV: Commissure reconstruction. In: Broadbent TR, Matthews NL: Artistic relationships in surface anatomy of the face.: Application to reconstructive surgery. Plast Reconstruct Surg 20(1):1-17, 1957

Brussati R.: Reparation de la commissure des lévres par glissement d'un lambeau jugal d' avancement. Ann Chir Plast. 21,3: 211-213, 1976

Converse J.M.: The "over and out" flap for restoration of the corner of mouth. Plast. Reconstr. Surg. 56: 575, 1975

Closmann JJ, Pogrel MA, Schmid BL.: Reconstruction of Perioral Defects Following Resection for Oral Squamous Cell Carcinoma. J Oral Maxillofac Surg 64: 367-374, 2006

Demir Y, Latifoglu O, Yavuzer R, Atabay K: Oral commissure reconstruction with split masseter muscle transposition and cheek skin flap. J Cranio Maxillofac Surg 29:351-354, 2001

Ewart CJ, Jaworski NB, Rekito AJ, Gamboa MG: Levator anguli oris: a cadaver study implicating its role in perioral rejuvenation. Ann Plast Surg. 54(3):260-263, 2005

Fries R.: Über eine neue Methode der primären Wiederherstellung des Mundwinkels nach Carcinomexstirpation. Öst Z Stomat 59: 366, 1962

Giuliamontegui OM, Campbell BN: The folded trapezius flap for through and through cheek defects. Otolaryngol Head Neck Surg 97(1): 24-27, 1987

Jackson IT: Lip reconstruction: Commisure defects in local flaps. In: IT Jackson: Local Flaps in head and neck reconstruction. St Louis, MO, Mosby, pp 399-410, 1985

Johns FR, Sandler NA, Ochs MW: The use of a triangular pedicle flap for oral commisuroplasty: Report of a case. J Oral Maxillofac Surg 56: 228-231, 1998

Naasan A, Quaba AA: Reconstruction of the oral commissure by vascularised toe web transfer. Br J Plast Surg 43: 376-378, 1990

Platz H, Wepner F.: Results of standardized lip repair after resection. J. Maxillofac. Surg. 5(2): 108-14, 1977

Richard RI, Staley MJ: Splinting techniques for the burn patient. In: Burn Care and Rehabilitation Principles and Practice. Philadelphia PA, FA Davis, pp 256-258, 1994

Rifaat MA: Reconstruction of Medium-Sized Defects of Oral Commissure by Combining Double Full-Thickness Cheek Rhomboidal Flaps and a Small Lip Switch Flap. Ann Plast Surg 67: 134–138, 2011

Robotti E, Righi B, Carminati M, Ortelli L, Bonfirraro PP, Devalle L, Bocchiotti MA.: Oral commissure reconstruction with orbicularis oris elastic musculomucosal flaps. J Plastic, Reconstructive & Aesthetic Surgery 63: 431-439, 2010

Satoshi Y, Shinya T, Yoriko T, Tadashi N, Kazunobu H, Hirofumi H, Syungo F, Masahiro U, Takahide K.: Functional and aesthetic reconstruction of full-thickness cheek, oral commissure and vermilion. J Cranio-Maxillofac Surg 29: 344-350, 2001

Stefanovic P, Nicolic Z, Staicic Z: Reconstruction of full thickness cheek defect affecting the oral commissure by galeal skin island flap: a case report. J Cranio Maxillofac Surg 20: 317-319, 1992

Valentini V, Saltarel A, Cassoni A, Battisti A, Egidi S.: One-Stage Reconstruction of a Defect of the Oral Commissure and of the Cheek With a Radial Forearm Free Flap. J Craniofacial Surg 19: 1508-1511, 2008

Wei FC, Tan BK, Ghen IH, Heu SP, Liau CT: Mimicking lip features in free flap reconstruction of lip defects. Br J Plast Surg 54: 8-11, 2001

Yamauchi M, Yotsuyanagi T, Yokoi K, Urushidate S, Yamashita K, Higuma Y: One-stage reconstruction of a large defect of the lower lip and oral commissure. Br J Plast Surg. 58(5):614-8, 2005

Ziccardi VB, Goldfarb IN, Brawn TW: Oral and maxillofacial surgical considerations in the management of burn victims. J Oral Maxillofac Surg 52: 607-13, 1994

Zisser G.: A contribution to the primary reconstruction of the upper lip and labial commissure. J. Maxillofac Surg 3: 211-7, 1975

Διεύθυνση επικοινωνίας:
Νικόλαος Κεχαγιάς
Δαβάκη 18
572 00 Λαγκαδάς, Θεσσαλονίκη
Τηλ: 2394 025850, 6977 951723
e-mail: nikoskech@gmail.com

Address:
Nikos Kechagias
Davaki 18
572 00 Lagadas, Thessaloniki
Tel.: 0030 2394 025850, 0030 6977 951723
e-mail: nikoskech@gmail.com